UNIVERSITE DU DROIT ET DE LA SANTE DE LILLE 2

FACULTE DE CHIRURGIE DENTAIRE

Année de soutenance : 2017 N°:

THESE POUR LE

DIPLOME D'ETAT DE DOCTEUR EN CHIRURGIE DENTAIRE

Présentée et soutenue publiquement le 23 MAI 2017

Par Halima, DOUIOU

Née le 15 AVRIL 1992 à Roncq-France

RÉPERCUSSIONS DES HÉMOPATHIES MALIGNES PÉDIATRIQUES ET DE LEURS TRAITEMENTS SUR LA SPHÈRE ORALE

JURY

Président :	Professeur Thomas COLARD
Assesseurs :	Docteur Caroline DELFOSSE
	Docteur Thomas TRENTESAUX
	~~Docteur Emilie DEHAYNIN-TOULET~~
	Docteur Mathilde LAUMAILLÉ

Faculté de Chirurgie Dentaire
Université Lille 2

Université de Lille 2 DROIT ET SANTÉ

Président de l'Université	:	X. VANDENDRIESSCHE
Directeur Général des Services	:	P-M. ROBERT
Doyen	:	Pr. E. DEVEAUX
Vices-Doyens	:	Dr E. BOCQUET, Dr L. NAWROCKI et Pr. G. PENEL
Responsable des services	:	S. NEDELEC
Responsable de la Scolarité	:	L. LECOCQ

PERSONNEL ENSEIGNANT DE L'U.F.R.

PROFESSEURS DES UNIVERSITES :

P. BEHIN	Prothèses
T. COLARD	Sciences Anatomiques et Physiologiques, Occlusodontiques, Biomatériaux, Biophysiques, Radiologie
E. DELCOURT-DEBRUYNE	Professeur Emérite Parodontologie
E. DEVEAUX	Odontologie Conservatrice-Endodontie Doyen de la Faculté
G. PENEL	Responsable de la Sous-Section des Sciences Biologiques
M.M. ROUSSET	Responsable de la Sous-Section d'Odontologie Pédiatrique

MAITRES DE CONFERENCES DES UNIVERSITES

T. BECAVIN :	Responsable de la Sous-Section d'Odontologie Conservatrice-Endodontie
A. BLAIZOT :	Prévention, Epidémiologie, Economie de la Santé, Odontologie Légale.
F. BOSCHIN :	Responsable de la Sous-Section de Parodontologie
E. BOCQUET :	Responsable de la Sous-Section d'Orthopédie Dento-Faciale
C.CATTEAU :	Responsable de la Sous-Section de Prévention, Epidémiologie, Economie de la Santé, Odontologie Légale.
A. CLAISSE :	Odontologie Conservatrice-Endodontie
M. DANGLETERRE :	Sciences Biologiques
A. de BROUCKER	Sciences Anatomiques et Physiologiques, Occlusodontiques, Biomatériaux, Biophysiques, Radiologie
T. DELCAMBRE	Prothèses
C.DELFOSSE	Odontologie Pédiatrique
F. DESCAMP	Prothèses
A. GAMBIEZ	Odontologie Conservatrice-Endodontie
F. GRAUX	Prothèses
P. HILDELBERT	Odontologie Conservatrice-Endodontie
J.M. LANGLOIS	Responsable de la Sous-Section de Chirurgie Buccale, Pathologie et Thérapeutique, Anesthésiologie et Réanimation
C.LEFEVRE	Prothèses
J.L LEGER	Orthopédie Dento-Faciale
M. LINEZ	Odontologie Conservatrice-Endodontie

G. MAYER	Prothèses
L. NAWROCKI	Chirurgie Buccale, Pathologie et Thérapeutique, Anesthésiologie et Réanimation Chef du Service d'Odontologie A. Caumartin-CHRU Lille
C. OLEJNIK	Sciences Biologiques
P. ROCHER	Sciences Anatomiques et Physiologiques, Occlusodontiques, Biomatériaux, Biophysiques, Radiologie
M. SAVIGNAT	Responsable de la Sous-Section des Sciences Anatomiques et Physiologiques, Occlusodontiques, Biomatériaux, Biophysiques, Radiologie
T. TRENTESAUX	Odontologie Pédiatrique
J. VANDOMME	Responsable de la Sous-Section de Prothèses

Réglementation de présentation du mémoire de Thèse

Par délibération en date du 29 octobre 1998, le Conseil de la Faculté de Chirurgie Dentaire de l'Université de Lille 2 a décidé que les opinions émises dans le contenu et les dédicaces des mémoires soutenus devant jury doivent être considérées comme propres à leurs auteurs, et qu'ainsi aucune approbation, ni improbation ne leur est donnée.

REMERCIEMENTS

Aux membres du jury,

Monsieur le Professeur Thomas COLARD

Professeur des Universités – Praticien hospitalier des CSERD

Sous-section Sciences Anatomiques et Physiologiques, Occlusodontiques, Biomatériaux, Biophysiques, Radiologie

Docteur en Chirurgie Dentaire

Docteur au Muséum National d'Histoire Naturelle en Anthropologie Biologique

Vous avez accepté sans hésitation de présider ce jury et je vous en suis profondément reconnaissante.

Veuillez trouver ici l'expression de ma respectueuse considération.

Madame le Dr Caroline Delfosse

Maître de Conférences des Universités – Praticien Hospitalier des CSERD

Sous-Section Odontologie Pédiatrique
Docteur en Chirurgie Dentaire

Doctorat de l'Université de Lille 2 (mention Odontologie)

D.E.A Génie Biologie et Médical (option Biomatériaux)

Maîtrise de Sciences Biologiques et Médicales

Diplôme d'Université Strasbourg I : « Sédation consciente pour les soins bucco-dentaires »

Spontanément, vous avez accepté de siéger dans mon jury, je vous en remercie. Je vous remercie pour la précision et la rigueur de vos enseignements.

Veuillez trouver dans cette thèse, l'expression de ma reconnaissance et de mes remerciements les plus sincères.

Monsieur le Dr Thomas TRENTESAUX

Maître de Conférences des Universités – Praticien hospitalier des CSERD
Sous-section Odontologie Pédiatrique

Docteur en Chirurgie Dentaire

Docteur de l'Université Paris Descartes – Spécialité Ethique et Droit Médical

Certificat d'Etudes Supérieures de Pédodontie-Prévention– Paris Descartes

Diplôme d'Université « Soins dentaires en Pédodontie » – Aix-Marseille

Master 2 Ethique médicale et Bioéthique – Paris Descartes

Formation certifiante « Concevoir et évaluer un programme éducatif adapté au contexte de vie d'un patient »

Lauréat du prix Jean Bernard de la Société Française et Francophone d'Ethique Médicale

Vous avez eu la gentillesse d'accepter de faire partie de ce jury et c'est pour moi un honneur. Je vous en suis très reconnaissante.

Je vous remercie pour la qualité de vos enseignements.
Veuillez donc trouver dans ce travail l'expression d'un profond respect

Madame le Docteur Emilie DEHAYNIN–TOULET

Maître de Conférences des Universités (Associée) – Praticien hospitalier des CSERD

Sous-section Odontologie Pédiatrique

Docteur en Chirurgie Dentaire

Maîtrise des Sciences Biologiques et Médicales

Attestation de formation aux soins dentaires sous inhalation de MEOPA

Vous me faites l'honneur de diriger cette thèse et je vous en suis sincèrement reconnaissante.

Je tenais à vous remercier pour le temps que vous m'avez accordé, votre rigueur ainsi que vos conseils.

Travailler à vos côtés à l'Hôpital Jeanne de Flandres fut un immense plaisir. J'ai pu découvrir la générosité et l'humanité qui vous caractérisent.

J'espère que ce travail est à la hauteur de vos attentes et qu'il vous apporte entière satisfaction.

Vous avez eu la gentillesse d'accepter de faire partie de ce jury et c'est pour moi un honneur. Je vous en suis très reconnaissante.
Je vous remercie pour la qualité de vos enseignements. Veuillez donc trouver dans ce travail l'expression d'un profond respect.

TABLE DES ABREVIATIONS

ADN : Acide DésoxyriboNucléique

CSH : Cellule Souche Hématopoïétique

GUN : Gingivite Ulcéro-Nécrotique

Gy : Grays

Hb : Hémoglobine

LAL : Leucémie Aiguë Lymphoblastique

LAM : Leucémie Aiguë Myéloblastique

NK : Natural Killer

OMS : Organisation Mondiale de la Santé

PNN : PolyNucléaire Neutrophile

ROR : Rougeole Oreillons Rubéole

UNSCEAR : United Nations Scientific Committee on the Effects of Atomic Radiation

VIH : Virus de l'Immunodéficience Humaine

TABLE DES MATIERES

INTRODUCTION ____ **13**

1.LA CAVITE ORALE ____ **15**

1.1 LIMITES DE LA CAVITE ORALE ____ 15

1.2 HISTOLOGIE DE LA CAVITE ORALE ____ 16

1.2.1 L'épithélium de revêtement ____ *16*

1.2.2 Le chorion ____ *16*

1.2.3 Les trois types fonctionnelles de muqueuse orale ____ *17*

1.2.4 Rôle de la muqueuse buccale ____ *18*

1.3 LES FONCTIONS DE LA CAVITE BUCCALE ____ 19

1.4 LES PARTICULARITES DE LA MUQUEUSE BUCCALE CHEZ L'ENFANT ____ 19

2. RAPPELS HEMATOLOGIQUES ____ **21**

2.1 L'HEMATOPOÏESE : DEFINITION ____ 21

2.2 MECANISMES DE L'HEMATOPOÏESE ____ 21

3. LES HEMOPATHIES MALIGNES ____ **23**

3.1 DEFINITION ____ 23

3.2 CLASSIFICATION ____ 24

3.2.1 Les hémopathies myéloïdes ____ *24*

3.2.1.1 Les syndromes myéloprolifératifs ____ 24

3.2.1.2 Les syndromes myélodysplasiques ____ 24

3.2.1.3 Les leucémies aiguës myéloblastiques ou myéloides (LAM) ____ 25

3.2.2 Les hémopathies lymphoïdes ____ *25*

3.2.2.1 Les leucémies aiguës lymphoblastiques (LAL) ____ 26

3.2.2.2 Les lymphomes non hodgkiniens ____ 26

3.2.2.3 La maladie de Hodgkin ____ 26

3.3 ÉPIDEMIOLOGIE DES HEMOPATHIES MALIGNES CHEZ L'ENFANT ____ 27

3.4 FACTEURS DE RISQUE DES HEMOPATHIES MALIGNES PEDIATRIQUES ____ 27

3.4.1 L'exposition aux rayonnements ionisants ____ *27*

3.4.2 Agents infectieux ____ *28*

3.4.3 L'exposition aux pesticides ____ *28*

3.4.4 L'exposition au benzène ____ *28*

3.4.5 Les chimiothérapies anticancéreuses et la radiothérapie ____ *29*

3.4.6 Les facteurs d'ordre génétiques ____ *29*

3.4.6.1 La trisomie 21 ____ 29

3.4.6.2 Autres syndromes ____ 30

4. REPERCUSSIONS SUR L'ORGANISME DE L'ENFANT ____ **31**

4.1 SIGNES CLINIQUES LIES A L'INSUFFISANCE MEDULLAIRE ____ 31

4.1.1 Le syndrome anémique ____ *31*

4.1.2 Le syndrome infectieux ____ *31*

4.1.3 Le syndrome hémorragique ____ *32*

4.2 SIGNES CLINIQUES LIES AU SYNDROME TUMORAL ____ 32

4.2.1 L'hypertrophie des organes hématopoïétiques ____ *32*

4.2.2 Les douleurs osseuses ____ *33*

4.2.3 Les signes neurologiques ____ *33*

4.2.4 L'atteinte gonadique ____ *33*

4.2.5 L'atteinte cutanée ____ *33*

4.3 REPERCUSSIONS BUCCO-DENTAIRES : UNE AIDE AU DIAGNOSTIC DE LA MALADIE ____ 34

4.3.1. L'examen clinique bucco-dentaire ____ *34*

4.3.1.1. L'anamnèse ____ 34

4.3.1.2. L'examen exobuccal cervico-facial ____ 35

4.3.1.3. L'examen endobuccal ____ 37

4.3.2 Manifestations buccales du syndrome d'insuffisance médullaire ____ *39*

4.3.2.1 La pâleur gingivale ____ 39

4.3.2.2 Les purpuras et pétéchies gingivales 39
4.3.2.3 Les gingivorragies 41
4.3.2.4 Les ecchymoses/hématomes buccales 42
4.3.2.5 La gingivite ulcéro-nécrotique 43
4.3.2.6 Les ulcérations nécrotiques 45
4.3.2.7 La réactivation de foyers infectieux buccaux. 47
4.3.2.8 L'angine ulcéro-nécrotique 47
4.3.3 Manifestations buccales du syndrome tumoral 48
4.3.3.1 Les manifestations parodontales 48
4.3.3.2 Les douleurs dentaires 52
4.3.3.3 L'hypertrophie amygdalienne 53
5. REPERCUSSIONS BUCCO-DENTAIRES DES TRAITEMENTS ANTI-CANCEREUX 54
5.1 LES REPERCUSSIONS BUCCO-DENTAIRES DE LA CHIMIOTHERAPIE 54
5.1.1 Les mucites 54
5.1.1.1 Physiopathologie 54
5.1.1.2 Aspects cliniques 55
5.1.1.3 Facteurs de risques 56
5.1.1.4 Complications 56
5.1.1.5 Traitements préventifs 57
5.1.1.6 Traitements curatifs 60
5.1.1.7 Traitement de la douleur 60
5.1.2 La xérostomie 61
5.1.2.1 Physiopathologie 61
5.1.2.2 Conséquences cliniques 61
5.1.2.3 Prise en charge 62
5.1.3 Les conséquences dentaires 62
5.1.3.1 Les facteurs de risques 62
5.1.3.2 Agénésies dentaires 62
5.1.3.3 Anomalies morphologiques 63
5.1.3.4 Le taurodontisme 64
5.1.3.5 Prise en charge 65
5.1.3.6 Opacités amélaires 66
5.1.3.7 Hypoplasie de l'émail 66
5.1.3.8 Caries 66
5.1.3.9 Douleurs dentaires et maxillaires 66
5.1.4 Les infections 67
5.1.4.1 Les infections fongiques 67
5.1.4.2 Les infections virales 67
5.1.4.3 Les infections bactériennes 68
5.1.4.4 Foyers infectieux dentaires chroniques 69
5.1.5 Les hémorragies 69
5.2 LES REPERCUSSIONS BUCCO-DENTAIRES EN CAS DE GREFFE DE CELLULES SOUCHES HEMATOPOÏETIQUES 70
5.2.1 L'irradiation corporelle totale 70
5.2.1.1 Répercussions bucco-dentaires de l'irradiation corporelle totale 70
5.2.2 La réaction du greffon contre l'hôte 71
5.2.2.1 Manifestations buccales de la GVHD 72
5.2.2.2 Prise en charge des manifestations orales de la GVHD 73
CONCLUSION 76
BIBLIOGRAPHIE 77
TABLE DES ILLUSTRATIONS 84

Introduction

Les cancers chez l'enfant sont plus rares que chez l'adulte, et diffèrent complètement tant au niveau de leurs types histologiques que de leurs localisations. La première cause de cancer pédiatrique est représentée par les hémopathies malignes, dont l'incidence ne cesse d'augmenter et qui représentent un véritable enjeu de santé publique. La cavité buccale est un site privilégié pour l'expression de ces hémopathies, ainsi il est important que le chirurgien-dentiste connaisse les tableaux cliniques liés à ces maladies hématologiques.

En effet, certains signes cervico-faciaux, buccaux et parodontaux représentent parfois les premiers signes révélateurs de la maladie. Ces manifestations odontostomatologiques constituent alors un signe d'appel et peuvent amener le chirurgien-dentiste à avoir un rôle primordial dans le diagnostic précoce de ces pathologies malignes. Un simple examen attentif et minutieux de la sphère orale peut donc permettre de détecter une affection systémique sous-jacente. Il est important de ne négliger aucune altération de la muqueuse buccale afin d'éviter tout diagnostic tardif, d'autant plus qu'il existe une rapidité d'évolution du cancer chez l'enfant.

De plus, malgré de nombreuses avancées thérapeutiques réalisées dans la prise en charge de ces pathologies malignes, les complications orales provoquées par les traitements anticancéreux sont nombreuses et synonymes d'inconfort et de douleurs pour l'enfant. Là encore, il est important pour l'odontologiste de savoir identifier ces pathologies buccales induites par les traitements oncologiques, afin de pouvoir les traiter et soulager l'enfant.

Après de brefs rappels concernant la cavité orale et l'hématopoïèse, ce travail expose les différentes classes d'hémopathies malignes, ainsi que leurs répercussions sur l'organisme de l'enfant, en particulier au niveau de la sphère buccale. Des arbres décisionnels sont ensuite présentés afin de permettre le diagnostic différentiel, et d'orienter l'enfant vers une prise en charge adaptée, en particulier vers un dépistage

d’hématologie lorsqu’il est nécessaire. Enfin, les répercussions bucco-dentaires engendrées par les traitements sont détaillées afin de pouvoir les identifier, les traiter et soulager la douleur de l’enfant.

1.La cavité orale

1.1 Limites de la cavité orale

La cavité buccale débute à la jonction entre la peau et les lèvres (vermillon). Elle représente le premier segment du tube digestif. Elle est délimitée :

- en avant par les lèvres ;
- latéralement par les joues ;
- en arrière par l'isthme du gosier (orifice de communication avec l'oropharynx avec en haut le voile du palais , latéralement se trouvent les piliers antérieurs du voile et en bas la base de la langue) et les tonsilles palatines ;
- en bas par le plancher de la bouche (1).

Les arcades dentaires divisent la cavité orale en deux parties, une partie périphérique appelée vestibule buccal compris entre les arcades alvéolo-dentaires d'une part, les lèvres et les joues d'autre part. La muqueuse buccale recouvre le vestibule buccal et au niveau des arcades dentaires, elle prend le nom de gencive ou muqueuse alvéolaire en fonction de la présence ou non d'un épithélium kératinisé. La muqueuse buccale se replie au niveau de la lèvre supérieure et inférieure, formant alors les freins labiaux supérieurs et inférieurs (1).

La deuxième partie de la cavité buccale, est elle centrale, et comprend la langue mobile, les dents et les glandes salivaires.

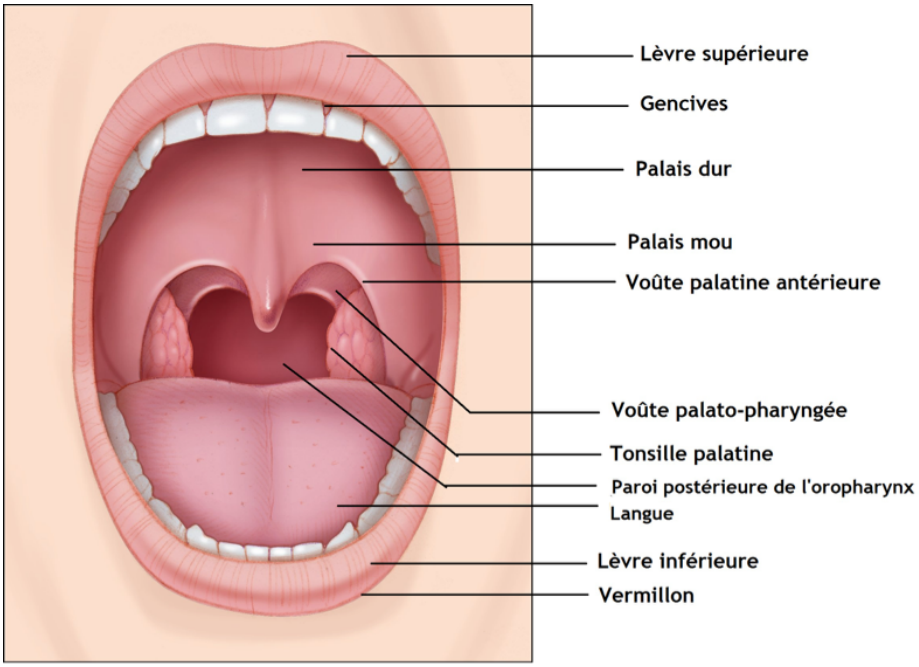

Figure 1 : Schéma de l'anatomie de la cavité orale (2)

1.2 Histologie de la cavité orale

1.2.1 L'épithélium de revêtement

La cavité buccale est entièrement recouverte par une muqueuse qui prend appui sur les plans conjonctifs musculaires et osseux. La muqueuse buccale est en continuité en avant avec le tissu cutané constitué par le versant externe des lèvres, et en arrière avec la muqueuse oro-pharyngée. Son épithélium est dit de revêtement pavimenteux pluristratifié malpighien.

Cela signifie qu'il comporte plusieurs assises cellulaires superposées. Les cellules sont plus larges que hautes (cellules pavimenteuses). Seule une couche repose sur la lame basale : c'est la couche germinative de régénération. Au sein de cet épithélium se trouve un corps muqueux de Malpighi et une couche superficielle dont les cellules desquament dans la cavité buccale.

1.2.2 Le chorion

Cet épithélium de revêtement est séparé du chorion par la membrane basale. Ce chorion est constitué par un tissu conjonctif fibro-élastique, prenant différents aspects en fonction de la localisation. Il est lâche et richement vascularisé dans sa partie superficielle. Il renferme des glandes salivaires et des terminaisons nerveuses.

1.2.3 Les trois types fonctionnelles de muqueuse orale

On peut distinguer trois types fonctionnels de muqueuse orale, différant les uns les autres par leur composition (3).

- la **muqueuse masticatrice** (25%) se trouvant sur les gencives et le palais dur. Elle est soumise à des contraintes mécaniques lors de la mastication et adhère fermement à sa base (os, dent). Elle est directement attachée au périoste du squelette sous-jacent (muco-périoste). L'épithélium y est parakératinisé ;

Figure 2 : Coupe histologique d'un épithélium parakératinisé (4)

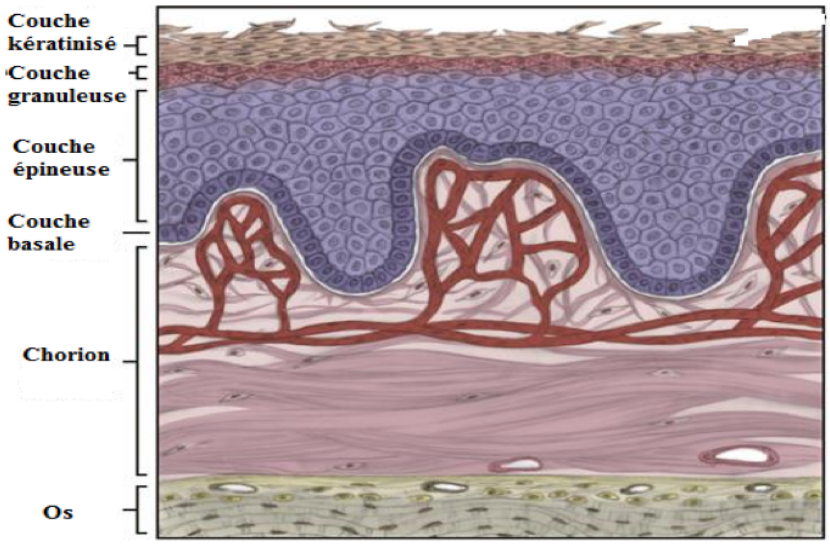

Figure 3 : Composition de l'épithélium stratifié de la muqueuse masticatrice (5)

- la **muqueuse couvrante ou bordante** (60%) au niveau des lèvres, joues, vestibule, plancher buccal, face inférieure de la langue et voile du palais. Elle possède un épithélium non kératinisé et le plus souvent des glandes dans sa submuqueuse ;

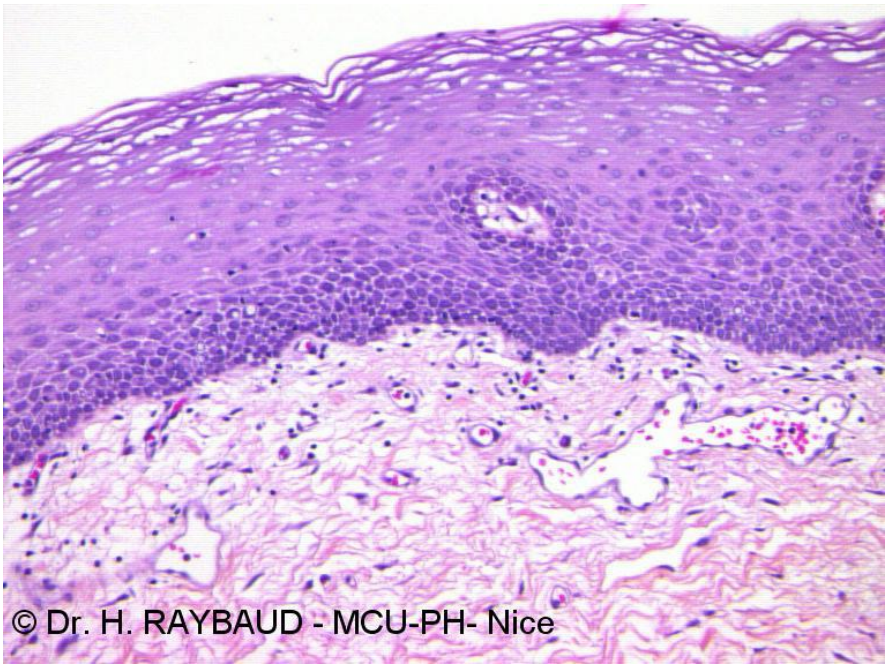

Figure 4 : Coupe histologique d'un épithélium non kératinisé (4)

- la **muqueuse spécialisée** (15%) kératinisée, se trouve quant à elle sur le dos de la langue et porte des papilles linguales spécialisées pour le goût, le toucher ou la température.

Il existe donc différentes variations anatomiques en fonction de la localisation (épithélium plus ou moins épais, kératinisé ou non, chorion plus ou moins dense, présence ou absence d'une sous-muqueuse).

1.2.4 Rôle de la muqueuse buccale

La muqueuse buccale possède une fonction de protection primordiale. En effet, les tissus superficiels, les tissus profonds tels que les tissus musculaires et l'os, sont protégés de l'environnement par la muqueuse buccale.

Elle est également une barrière vis à vis des bactéries ou virus, grâce à une protection immunitaire permanente assurée par le système immunitaire local (organes lymphoïdes, lymphocytes et plasmocytes) et grâce à la salive par le biais des immunoglobulines (IgA, IgG et IgM) et d'autres facteurs (lysozyme, lactoferrine). Ainsi, en cas de blessures ou d'infections orales lorsque des bactéries à l'origine saprophytes deviennent agressives, la muqueuse buccale participe alors à la guérison des lésions.

Grâce aux différents récepteurs présents au sein de la muqueuse (à la température, au tact et à la douleur), celle-ci a une fonction sensitive et sensorielle. La fonction gustative est elle assurée par les bourgeons du goût qui se trouvent essentiellement au sein de la muqueuse linguale dorsale.

1.3 Les fonctions de la cavité buccale

La sphère orale intervient dans la fonction **respiratoire**. En effet, elle représente la seconde porte d'entrée du système respiratoire en permettant l'entrée d'air. Concernant la fonction **digestive**, la **mastication** aboutit à la formation du bol alimentaire, qui est alors emmené depuis la cavité buccale où il subit le premier temps de la digestion jusqu'à l'estomac.

Au sein de la cavité buccale, la **production salivaire** est assurée par les glandes salivaires principales et accessoires présentes dans la muqueuse des lèvres, des joues, du palais postérieur et de la langue. La salive ayant un rôle digestif, de défense anti-bactérien et anti-cariogène.

Le sens gustatif est lui permis grâce à la présence des bourgeons du goût, situés dans la muqueuse de la cavité bucco-pharyngée.

Enfin la cavité buccale a un rôle dans la **phonation** et **l'expression faciale.**

1.4 Les particularités de la muqueuse buccale chez l'enfant

Il existe une spécificité pédiatrique des muqueuses en raison :

- des **particularités histologiques** avec une densité tissulaire moindre. L'épaisseur des tissus varie en fonction de l'âge. Par exemple, la muqueuse masticatrice palatine chez le jeune patient mesure entre 2,0 et 3,1 mm, contre 3,2 à 3,7 mm pour un sujet âgé (1) ;

- des **particularités immunologiques** liées à une immaturité du système immunitaire chez le petit enfant. En effet à la naissance, il existe une immaturité des lymphocytes T puis une maturation progressive. Ainsi, chez les nouveau-nés, les lymphocytes n'ont jamais été exposés à des antigènes étrangers, contrairement à ceux de l'adulte. C'est au cours de la petite enfance que les stimulations par des

antigènes contribuent à la poursuite de la maturation du système immunitaire dans son ensemble. Cette maturation permet alors d'augmenter les performances de la plupart des constituants du système immunitaire, ainsi que le développement d'une mémoire immunitaire contre chaque micro-organisme que l'individu a précédemment rencontré. Cette mémoire immunitaire permet l'acquisition progressive d'une protection s'opposant à la réplication des agents pathogènes les plus fréquemment représentés dans l'environnement de chaque individu (6) ;

- d'une **capacité de régénération plus importante**. En effet, l'activité réparatrice des tissus est plus grande chez l'enfant liée à une riche vascularisation, à l'absence de facteur pouvant porter atteinte à la cicatrisation (tabagisme actif, surpoids, athérome, traitements…) et enfin aux capacités de croissance de l'enfant (7) ;

- de **maladies propres à l'enfance** (en principe) comme la scarlatine ou la rougeole. Chaque enfant passe par des phases de déficience immunitaire transitoires durant les premiers mois de la vie et à l'occasion d'infections virales ;

- du **parodonte de l'enfant** plus fragile qui présente une résistance au développement des pathologies parodontales, moindre par rapport à celui de l'adulte (10).

2. Rappels hématologiques

2.1 L'hématopoïèse : définition

L'hématopoïèse correspond à l'ensemble des événements aboutissant à la fabrication et au remplacement continu et régulé des cellules sanguines (11). Ces dernières sont constituées des globules blancs (comprenant les monocytes, les lymphocytes et les granulocytes éosinophiles, basophiles et neutrophiles), des globules rouges (encore appelés hématies ou érythrocytes) et enfin des plaquettes.

L'hématopoïèse débute au cours du développement fœtal dans le sac vitellin. Il est ensuite possible d'observer les cellules hématopoïétiques au niveau du foie fœtal puis de la rate. Au cinquième mois, la moelle osseuse commence à produire des leucocytes et des plaquettes et plus tardivement des globules rouges. A la naissance, la moelle osseuse est le siège principal de la production hématopoïétique. Chez l'adulte, seule la moelle osseuse assure le renouvellement des lignées sanguines. Seules les cellules matures et fonctionnelles passent dans le sang qui est un lieu de transport pour gagner le lieu de fonction, à savoir : les tissus (12)(13).

2.2 Mécanismes de l'hématopoïèse

Toutes les cellules sanguines sont produites à partir d'une même cellule indifférenciée : la cellule souche totipotente. Celle-ci s'auto-renouvelle en se reproduisant à l'identique pour maintenir un pool intact de cellules souches primitives. Par la suite, en réponse à un signal exogène, elle se divise en se différenciant de façon irréversible. Elle perd donc sa totipotence sous l'influence de facteurs et s'engage alors dans la différenciation d'une lignée cellulaire.

Les progéniteurs apparaissent ensuite à la première différenciation de la cellule souche totipotente. Ils perdent progressivement leur capacité d'auto-renouvellement au fur et à mesure de la différenciation pour ensuite devenir des précurseurs hématopoïétiques, qui eux perdent toute capacité d'auto renouvellement. Ces précurseurs se divisent et terminent leur maturation pour devenir des cellules matures fonctionnelles qui vont elles passer dans le sang (13)(14).

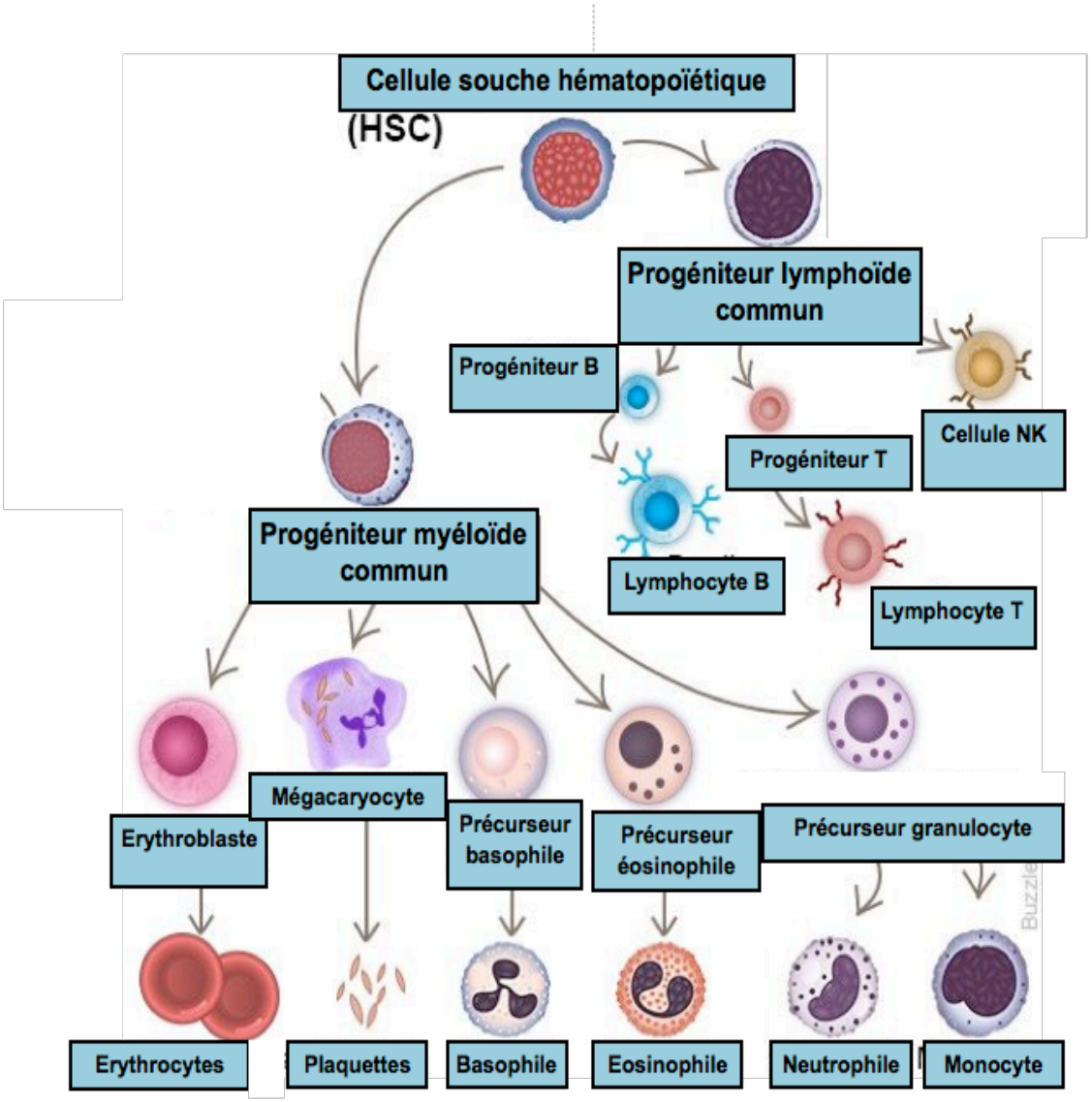

Figure 5 : Le mécanisme cellulaire de l'hématopoïèse (15)

On distingue deux grands axes de différenciation :

- la **lignée myéloïde** représentée par les globules blancs (à l'exception des lymphocytes, de la lignée lymphoïde) : les monocytes (macrophages, cellules dendritiques et ostéoclastes), ainsi que les granulocytes (neutrophiles, basophiles et éosinophiles) ;

- la **lignée lymphocytaire** qui comprend elle les lymphocytes B, T et Natural Killer (NK).

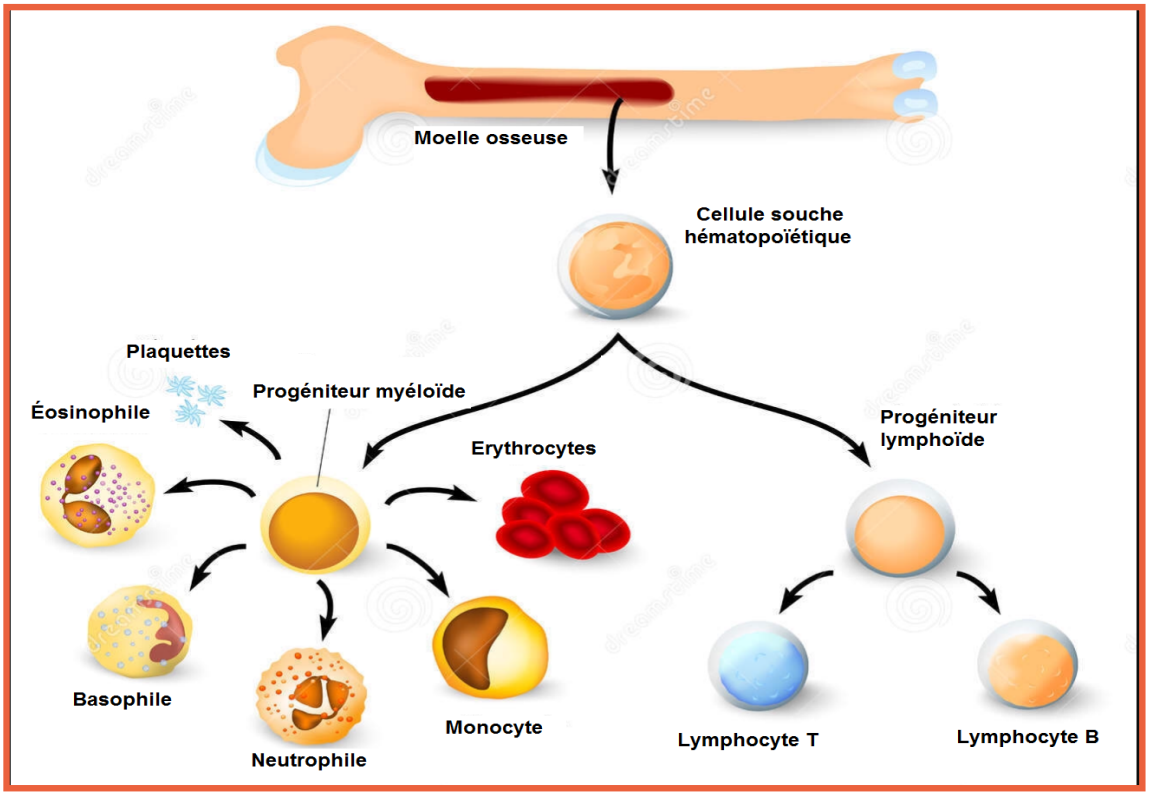

Figure 6 : La lignée myéloïde et la lignée lymphoïde (15)

3. Les hémopathies malignes

3.1 Définition

Les hémopathies malignes sont développées à partir des cellules d'origine hématopoïétique, pouvant toucher les globules rouges, les globules blancs et/ou les plaquettes. Les hémopathies malignes résultent d'une anomalie au niveau de la balance physiologique qui concerne à la fois : la prolifération, l'apoptose et la différenciation des cellules hématopoïétiques. Cette anomalie entraine alors une accumulation de cellules anormales : des cellules clonales malignes. En fonction de la lignée cellulaire impliquée, du stade de maturation, du foyer de localisation de la cellule primitivement atteinte, les manifestations cliniques diffèrent.

3.2 Classification

On distingue les hémopathies malignes de la lignée myéloïde et de la lignée lymphoïde.

3.2.1 Les hémopathies myéloïdes

Elles se développent à partir des cellules souches hématopoïétiques, précurseurs de la lignée myéloïde et se divisent en 3 catégories selon la classification de l'OMS (2001) (16) :

- les syndromes myéloprolifératifs ;
- les syndromes myélodysplasiques ;
- et les leucémies aiguës myéloblastiques (LAM) ou lymphoblastiques (LAL).

3.2.1.1 Les syndromes myéloprolifératifs

Ces syndromes sont caractérisés par la prolifération clonale d'une ou plusieurs lignées myéloïdes, sans blocage de différenciation. Cela signifie qu'il survient une hyperplasie ou production excessive de cellules myéloïdes matures. Ceci entraîne une accumulation de cellules tant au niveau de leur lieu de production (la moelle épinière) qu'en périphérie, puisqu'il s'agit de cellules différenciées pouvant réaliser leur migration. Ces cellules peuvent être : des globules rouges, des globules blancs ou encore des plaquettes.

Selon la prédominance de la prolifération de la lignée concernée, on distingue 4 syndromes myéloprolifératifs :

- la *leucémie myéloïde chronique* avec une amplification préférentielle de la lignée granuleuse ;
- la *maladie de Vaquez* ou polyglobulie qui se caractérise par une accumulation de globules rouges en périphérie. Cliniquement cela se traduit par une érythrose faciale et une hyperviscosité du sang ;
- une *thrombocythémie essentielle* quand la lignée plaquettaire est concernée ;
- une *myélofibrose primitive* qui entraine une fibrose de la moelle.

3.2.1.2 Les syndromes myélodysplasiques

Les syndromes myélodysplasiques sont des affections clonales des cellules souches hématopoïétiques. L'expansion du clone anormal entraîne une production excessive de cellules dysplasiques. Les cellules produites sont porteuses d'anomalies morphologiques

et fonctionnelles. L'hématopoïèse étant inefficace, il y a alors une insuffisance de production de cellules matures saines, ce qui se traduit par une cytopénie en périphérie. Cette dernière peut toucher les trois lignées avec une association d'anémie, de thrombopénie et de neutropénie (17)(18).

Il existe plusieurs classes de syndromes myélodysplasiques, définies par l'OMS (2016) en fonction de la nature et du nombre des cytopénies, de signes de myélodysplasie (anomalies morphologiques des cellules médullaires), et de la présence ou non d'un excès de blastes (19).

Ces hémopathies relativement fréquentes, prédominent chez le sujet âgé, avec un âge médian au diagnostic d'environ 70 ans. Les formes pédiatriques sont rares et associées dans un tiers des cas environ à des anomalies constitutionnelles (20).

Ils évoluent fréquemment en leucémie aiguë myéloïde et constituent les plus fréquents des états pré-leucémiques chez l'adulte (19).

3.2.1.3 Les leucémies aiguës myéloblastiques ou myéloides (LAM)

Elles sont caractérisées par l'accumulation dans la moelle osseuse de précurseurs hématopoïétiques myéloïdes immatures. Ce sont les myéloblastes, bloqués à un stade immature, qui prolifèrent de façon incontrôlée entraînant ainsi la disparition de l'hématopoïèse normale. Dans les leucémies aiguës, 20% de myéloblastes (cellules immatures) se retrouvent dans la moelle et dans le sang. L'âge médian au moment du diagnostic est de 60 ans (16). Le terme « aiguë » signifie que la maladie s'installe rapidement : quelques jours ou quelques semaines à peine se déroulent entre les premiers symptômes et le diagnostic.

3.2.2 Les hémopathies lymphoïdes

Elles se développent à partir des cellules souches hématopoïétiques précurseurs de la lignée lymphoïde. Plus de 80 % des hémopathies lymphoïdes dérivent de la lignée B. La classification OMS distingue (16) :

- les leucémies aiguës lymphoblastiques (LAL) ;
- les lymphomes non hodgkiniens ;
- et la maladie de Hodgkin.

3.2.2.1 Les leucémies aiguës lymphoblastiques (LAL)

On parle de leucémie aiguë lymphoblastiques lorsque l'on observe une prolifération des précurseurs lymphoïdes (B ou T). La multiplication incontrôlée des lymphoblastes qui envahissent la moelle osseuse, empêche cette dernière d'assurer la production des cellules sanguines normales. On parle alors d'insuffisance médullaire. Les leucémies aiguës lymphoblastiques sont surtout observées chez l'enfant mais aussi chez l'adulte après 50-60 ans (13).

3.2.2.2 Les lymphomes non hodgkiniens

Les lymphomes se présentent sous forme tumorale et peuvent concerner les lymphocytes B, T ou NK (Natural Killer). Les lymphomes non hodgkiniens représentent environ 5 % des cancers de l'enfant et sont la 3ème cause de cancer après les tumeurs cérébrales et les leucémies (21). Ils sont rares avant l'âge de 2 ans. L'âge médian est de 7 ans et il existe une prédominance masculine de 3/1 (21).

Le lymphome apparait à un stade plus avancé de la différenciation par rapport à la leucémie : lorsque le lymphocyte a terminé sa différenciation médullaire et qu'il se dirige vers les organes lymphoïdes secondaires. Dans ce cas, il peut aussi y avoir des syndromes tumoraux, de type adénopathie. Les lymphomes touchent souvent les ganglions lymphatiques, mais plus de la moitié des lymphomes ont une localisation initiale extra-ganglionnaire.

3.2.2.3 La maladie de Hodgkin

La présentation clinique de la maladie de Hodgkin est très proche de celle des lymphomes B, c'est à dire un syndrome tumoral le plus souvent ganglionnaire associé à un envahissement de la moelle. Cette affection tumorale du tissu lymphoïde, touche préférentiellement les sujets jeunes, caractérisée par une prolifération de cellules malignes de grande taille. Le diagnostic se fait à partir d'une biopsie exérèse d'un ganglion lymphatique périphérique.

3.3 Épidémiologie des hémopathies malignes chez l'enfant

Les leucémies aiguës représentent un tiers des cancers pédiatriques chez les enfants de moins de quinze ans (12). On distingue deux types de leucémies aiguës : les leucémies aiguës myéloïdes (LAM) et les leucémies aiguës lymphobastiques (LAL). La répartition de ces deux types de leucémies est complètement opposée entre l'enfant (85% de LAL et 15% de LAM) et l'adulte (85% de LAM et 15% de LAL) (22).

En effet, la LAL représente 80 % des leucémies de l'enfant. Environ 85 % des LAL sont de phénotype "B" et touchent préférentiellement les garçons. Le pic d'incidence se situe entre 1 et 4 ans (23)(24).

Entre 15 et 20 ans, l'incidence de la LAL diminue tandis que celle des LAM et des lymphomes augmente. En effet, les LAM sont les plus fréquentes des leucémies aiguës de l'adulte. Elles sont rares chez les enfants. Leur incidence annuelle estimée par le réseau FRANCIM est de 4.7 cas pour 100 000 habitants (25).

3.4 Facteurs de risque des hémopathies malignes pédiatriques

3.4.1 L'exposition aux rayonnements ionisants

En 2000, l'UNSCEAR (United Nations Scientific Committee on the Effects of Atomic Radiation) a reconnu l'exposition aux rayonnements ionisants à forte dose comme étant un facteur de risque de leucémie infantile. Cette exposition est aujourd'hui essentiellement d'origine accidentelle. L'analyse a été portée selon trois situations différentes : avant la conception, pendant la grossesse et enfin après la naissance (26).

Des études ont par le passé affirmé l'existence d'une association entre l'exposition des pères avant la conception et le risque de leucémie chez les enfants (Gardner et coll.,1990). Cependant cette hypothèse a ensuite été abandonnée suite à de nombreuses études plus récentes (Doll et coll.,1994 ; Little et coll., 1995) (27).
En ce qui concerne l'exposition in utero, les études n'ont pas retrouvé d'excès de leucémies chez les enfants dont la mère avait subi des examens radiologiques durant la grossesse. L'exposition in utero n'est mise en cause que dans un très faible pourcentage de cas de LAL de l'enfant (26).

3.4.2 Agents infectieux

Une possible origine infectieuse aux leucémies aiguës de l'enfant a été mise en avant depuis les années 1960. En effet, des virus de type rétrovirus et herpès virus ont été reconnus dans plusieurs cas de leucémies chez l'animal. C'est, par exemple, le cas de l'Epstein-Barr virus (EBV) identifié dans un grand nombre de lymphome de Burkitt et de lymphomes Hodgkiniens. Mais il n'a été mis en évidence à ce jour aucune spécificité entre un quelconque virus et l'apparition de leucémies chez l'enfant.

Selon Greaves, qui s'est intéressé au cas de la LAL, celle-ci serait favorisée en cas de réduction ou de retard de l'exposition à des infections banales au début de la vie. L'insuffisance de stimulation du système immunitaire par des infections banales antérieures serait mise en cause. Cependant, aucune étude n'a réussi à confirmer cette hypothèse de Greaves (28).

3.4.3 L'exposition aux pesticides

Toutes les études publiées à ce jour s'accordent à dire qu'il existe une augmentation significative du risque de leucémies chez les enfants dont la mère a utilisé des pesticides à usage domestique durant la grossesse. L'association parait concerner l'utilisation de ces produits pendant la grossesse et la petite enfance, dans le jardin et à domicile.

Des études réalisées chez des enfants dont les pères étaient agriculteurs ont démontré l'absence d'association significative entre l'exposition aux pesticides chez le père et l'augmentation du risque de leucémie (Wigle et coll. 2009) (26).

L'exposition maternelle aux pesticides durant la grossesse semble être un facteur de risque de leucémie contrairement à l'exposition professionnelle du père (26).

3.4.4 L'exposition au benzène

Le benzène est classé par le CIRC (Centre international de recherche sur le cancer) comme cancérogène avéré pour l'homme sur la base de leucémies observées dans des études épidémiologiques et animales (29). L'exposition au benzène, anté-natale et post-natale, peut être due à l'exposition professionnelle des parents, à l'utilisation domestique de produits contenant du benzène, à la proximité d'une station-service ou d'un garage automobile ou encore à la pollution atmosphérique liée au trafic.

Bien que peu nombreuses, les études publiées suggèrent une augmentation du risque de leucémie à proximité des routes à gros trafic.

Le pouvoir leucémogène du benzène a été démontré pour des expositions supérieures à 10 ppm mais il ne peut être exclu pour des expositions plus faibles. Il a été mis en évidence une relation de cause à effet entre l'exposition en ppm par mois et l'incidence des leucémies (30).

3.4.5 Les chimiothérapies anticancéreuses et la radiothérapie

Les chimiothérapies anticancéreuses sont responsables de 10% des LAM (10). L'administration d'une radiothérapie dans le cadre du traitement d'un cancer ou d'une autre affection médicale accroît le risque d'apparition d'une leucémie de type myéloïde.

Ce risque est encore plus élevé chez une personne qui a reçu à la fois une radiothérapie et une chimiothérapie. Ces leucémies sont alors classées dans le groupe des leucémies dites secondaires. Le délai d'apparition est plus court, de l'ordre de 3 à 5 ans. Les agents principalement en cause sont les alkylants et les nitroso-urées (13).

Les traitements immunosuppresseurs augmenteraient également le risque de lymphome. Ces traitements administrés dans le cadre de greffe d'organe affectent le système immunitaire de façon à ce qu'il ne réagisse pas comme il le ferait normalement.

3.4.6 Les facteurs d'ordre génétiques

3.4.6.1 La trisomie 21

Les patients atteints de trisomie 21, encore appelée syndrome de Down, présentent un profil tumoral particulier par rapport à la population générale avec une prédominance de leucémies en bas âge. En effet, les enfants trisomiques 21 présentent un risque 50 fois et 20 fois plus élevé de développer, respectivement, une LAM et une LAL par rapport aux enfants de même âge issus de la population générale (18)(31).

Pour ce qui est de la LAL, une étude a permis de comprendre l'implication de la trisomie dans le développement de ce type de cancer. En effet, elle met en cause la sur-expression du gène HMGN1, qui est impliqué dans la division des cellules B, entrainant alors une prolifération et une division de ces cellules qui ne sont pas encore parvenues à leur pleine maturité.

3.4.6.2 Autres syndromes

D'autres maladies représentent un facteur de risque d'apparition d'hémopathies malignes, dont voici quelques exemples :

- La **maladie de Fanconi** est caractérisée par un dysfonctionnement progressif de la moelle osseuse ;

- **L'ataxie télangiectasie** est une pathologie génétique de la réparation de l'ADN présentant des anomalies neurologiques du cervelet responsable d'une démarche instable (ataxie), et d'une dilatation des petits vaisseaux sanguins (télangiectasie), visibles au niveau du blanc de l'œil et de la peau. Un déficit immunitaire primitif touchant généralement les réponses immunitaires cellulaires (lymphocytes T) est retrouvé, avec une prédisposition aux cancers, essentiellement les lymphomes ;

- Le **syndrome de Shwachman-Diamond** est un trouble qui affecte notamment la moelle osseuse, le pancréas et le squelette et qui présente des symptômes assez semblables à ceux observés en cas de leucémie.

4. Répercussions sur l'organisme de l'enfant

Cliniquement, les leucémies chez l'enfant, vont être le reflet d'une part de l'insuffisance médullaire et d'autre part du syndrome tumoral liée à la prolifération excessive des blastes.

4.1 Signes cliniques liés à l'insuffisance médullaire

4.1.1 Le syndrome anémique

L'anémie se caractérise par une diminution de la quantité d'hémoglobine circulante, qui assure le transport de l'oxygène des poumons aux tissus. L'oxygène transporté dans le sang diminue, ce qui se traduit par une hypoxie tissulaire. En effet, la diminution de globules rouges et donc du taux hémoglobine, entraîne l'apparition d'un syndrome anémique, très fréquent, d'installation rapide, dont l'intensité varie d'un patient à l'autre (13).

Cliniquement le syndrome anémique se traduit par :

- une pâleur cutanéo-muqueuse visible : au niveau du visage (notamment des lèvres), des muqueuses buccales et de la conjonctive palpébrale ;
- une tachycardie
- une dyspnée d'effort voire de repos ;
- des crises d'angor ;
- ainsi que des vertiges (22)(32).

4.1.2 Le syndrome infectieux

Conséquence de la leucopénie, les infections se trouvent favorisées dans un contexte de leucémie. En effet, les globules blancs ayant pour rôle principal la défense spécifique de l'organisme, leur diminution entraine une plus grande sensibilité aux infections (33).

Ces infections peuvent s'accompagner ou non de fièvre, avec ou sans foyer clinique décelable. La mise en place d'une antibiothérapie ne permet pas la régression de ces manifestations (22).

Les sites cliniques infectieux les plus fréquents sont retrouvés au niveau de la bouche avec l'apparition des mucites, au niveau de la sphère oto-rhino-laryngologique avec des

angines parfois ulcéro-nécrotiques, mais ils touchent aussi les poumons avec l'apparition de pneumonie par exemple, et enfin la peau (22).

Au niveau de la peau, les hémopathies malignes peuvent se manifester sous forme de lésions spécifiques consécutives à l'envahissement du derme par des cellules hématopoïétiques malignes et prenant typiquement l'aspect de nodules ou de plaques infiltrées (34).

4.1.3 Le syndrome hémorragique

La diminution de la production de plaquettes par la moelle osseuse est à l'origine de l'apparition d'un syndrome hémorragique. En effet, la thrombopénie (< 150 000/mm^3) peut être à l'origine de saignements d'intensité généralement modérés, au niveau cutanéo-muqueux. Cliniquement, il est possible de constater la survenue de saignements muqueux, de gingivorragies, de purpura ou encore d'épistaxis. Au niveau de la peau, des pétéchies peuvent être présentes au niveau des chevilles et des tibias (35).

Il est également possible de voir survenir des ecchymoses au moindre choc. Présent chez environ 50% des patients porteurs de LAL, le tableau hémorragique devient vital lorsqu'il concerne le tractus digestif, les poumons, l'appareil génito-urinaire ou encore le système nerveux central (22).

4.2 Signes cliniques liés au syndrome tumoral

4.2.1 L'hypertrophie des organes hématopoïétiques

L'hypertrophie des organes hématopoïétiques est liée à l'infiltration par les cellules tumorales. C'est le cas des ganglions lymphatiques, de la rate et du foie (13).

Dans les LAL, des adénopathies superficielles sont retrouvées avec une fréquence de 80%.

La splénomégalie est rencontrée dans 75% des cas de LAL et très fréquemment observée dans les transformations des syndromes myéloprolifératifs.

L'hépatomégalie peut y être associée dans 50% des cas (22).

4.2.2 Les douleurs osseuses

Les douleurs osseuses sont retrouvées dans le cadre des leucémies (dans 25% des cas de LAL (36)) et des syndromes myélodysplasiques. Les cellules tumorales peuvent former une masse à proximité des nerfs de la moelle épinière ou au sein des articulations provoquant des douleurs articulaires. Les os longs des bras et des jambes, ainsi que les côtes et le sternum sont les plus souvent touchés.

Les douleurs peuvent être localisées au niveau des os longs, ou parfois plus diffuses. Chez l'enfant, elles sont retrouvées dans 1 cas de LAL sur 5 et sont parfois confondues avec des douleurs liées à la croissance (36).

4.2.3 Les signes neurologiques

Il est possible d'observer une infiltration du système nerveux par les lymphoblastes qui passent dans le liquide céphalo-rachidien. Cette infiltration cependant rare, peut se traduire par différents signes cliniques :

- liés à une hypertension intracrânienne (céphalées, nausées, vomissements) ;
- ou encore à l'atteinte des nerfs crâniens (vision dédoublée, fermeture des paupière, altération de la sensibilité avec un endormissement possible de certaines parties du corps).

4.2.4 L'atteinte gonadique

Classiquement présente dans les LAL de l'enfant, l'hypertrophie testiculaire, indolore, est souvent retrouvée en situation de rechute plutôt qu'au diagnostic initial.

4.2.5 L'atteinte cutanée

Liée à l'infiltration du derme par les cellules blastiques tumorales, l'atteinte cutanée se traduit sous forme de lésions spécifiques. Bien souvent, il s’agit de placards violacés multiples, non prurigineux, durs et indolores.

4.3 Répercussions bucco-dentaires : une aide au diagnostic de la maladie

Les signes initiaux des hémopathies malignes peuvent se manifester au niveau de la cavité buccale, de la face et du cou. Ainsi, certaines manifestations buccales peuvent conduire le chirurgien-dentiste à la prescription d'un bilan hématologique, pouvant conduire au diagnostic d'une hémopathie. Ceci montre qu'un simple examen attentif de la cavité buccale de l'enfant peut permettre de dépister précocement une affection systémique sous-jacente.

4.3.1. L'examen clinique bucco-dentaire

4.3.1.1. L'anamnèse

La consultation débute avant tout par un interrogatoire qui est un élément essentiel de la démarche diagnostique. Cet interrogatoire s'attache à préciser les éléments suivants :

- L'âge du patient ;
- Le motif de consultation ;
- Les antécédents médicaux personnels et familiaux : syndrome génétiques, cancers, immunodépressions, maladies systémiques ;
- Les traitements médicamenteux en cours ;
- Signes généraux : perte de poids, asthénie, fièvre, palpitations, dyspnée ;
- Concernant les lésions buccales si elles existent :
    - Date d'apparition ;
    - Mode de début :
        - Brutal ou progressif ;
        - Localisé ou d'emblée étendu ;
        - L'aspect initial ;
    - Mode d'extension local ;
    - Mode évolutif : aigu, chronique, récurrence, par poussées ;
    - Traitements utilisées ;
    - Signes fonctionnels associés : douleurs, saignements.

4.3.1.2. L'examen exobuccal cervico-facial

La consultation se poursuit par l'examen exobuccal, avec tout d'abord une inspection puis une palpation. L'inspection distingue la présence ou non des signes suivants :

- Œdème ;
- Tuméfaction ;
- Ecchymose ou hématome ;
- Anomalie cutanée comme une pâleur ;
- Asymétrie faciale pouvant être en rapport à un processus infectieux ou inflammatoire, à l'existence d'une tumeur déformant le plan cutané ou encore à la présence d'adénopathies (37).

Vient ensuite la palpation des aires ganglionnaires cervicales qui a pour but de mettre en évidence l'existence d'adénopathies dans les différentes aires cervico-faciales. L'examinateur se place derrière le patient positionné en position assise ou semi-couchée ce qui permet de réaliser un examen bilatéral comparatif.

L'aide des parents peut être utile pour distraire l'enfant afin qu'il reste en position et soit détendu. La peau au-dessus des tissus sous-jacents est mobilisée dans chaque zone avec la pulpe de l'index et du majeur. Il s'agit d'un élément important, il ne faut pas palper un ganglion avec la pointe des doigts.

La palpation des adénopathies permet de préciser :

- la localisation ;
- le volume ;
- la taille :
    - *Un ganglion superficiel palpable est dit pathologique lorsque son diamètre dépasse 1 cm (excepté les ganglions inguinaux pour lesquels ce seuil peut être porté à 1,5 cm) (38) ;*
- la forme :
    - *la perte de la forme oblongue d'une adénopathie est un critère en faveur de son envahissement tumoral (39) ;*
- l'état de la peau (cicatrice, rougeur) ;
- le caractère inflammatoire avec recherche de douleur, rougeur, chaleur de la peau ;
- le caractère isolé ou multiple ;

- le caractère unilatéral ou bilatéral ;
- la mobilité par rapport aux plans superficiels et profonds :
    - *les ganglions tumoraux sont souvent fixés aux plans superficiels et profonds contrairement aux ganglions infectieux généralement mobile*s (40) ;
- la consistance (39) :
    - *Rénitente laissant suspecter un kyste ;*
    - *Molle dans le cadre de lipome ;*
    - *Dure et ligneuse évocatrice d'un cancer, donc d'une adénopathie tumorale. Elle caractérise souvent les métastases lymphatiques des cancers ;*
    - *Ferme et élastique dans le cadre de lymphomes ou maladies inflammatoires ;*
- la sensibilité *(38) :*
    - *De petits ganglions durs et indolores sont rencontrés lors de maladies néoplasiques ou métastatiques chez l'enfant. Alors que les gros ganglions mous et douloureux sont plutôt provoqués par des infections.*

Il faut s'inquiéter d'emblée en cas d'adénopathie sus-claviculaire, pratiquement toujours néoplasique. L'inquiétude est d'autant plus renforcée si des signes d'altération de l'état général (fièvre, perte de poids, asthénie), des gingivorragies, des ecchymoses, ou bien une angine ulcéro-nécrotique sont présents (41).

La manifestation la plus commune aux leucémies, selon l'étude de G-L Hou et coll., est la présence d'adénopathies : 74% des cas de LAL et 45% des cas de LAM (42).

Un certain nombre de lymphomes, se manifestent initialement au niveau de la tête et du cou et peuvent être dépistées par le chirurgien-dentiste. La maladie de Hogdkin par exemple, débute par la formation d'une masse indolore sur un site ganglionnaire cervical ou médiastinal. Les adénopathies qui sont fermes, diffusent ensuite dans plusieurs territoires lymphatiques et à d'autres localisations extra-ganglionnaires. Les lymphomes non-hodgkiniens comprennent de nombreuses lésions différentes qui peuvent apparaître dans les ganglions lymphatiques ou ailleurs. Les lésions qui apparaissent dans les ganglions lymphatiques sont des masses non-sensibles qui grossissent lentement et finissent par devenir de multiples hypertrophies fixes (43).

4.3.1.3. L'examen endobuccal

L'examen de la cavité buccale doit se faire de façon rigoureuse, selon un ordre précis afin de n'omettre aucune région. Il comprend l'examen :

- des tissus mous :
  - la face cutanée et muqueuse de la commissure labiale ;
  - la face interne des joues depuis la commissure labiale jusqu'à la commissure intermaxillaire ;
  - la face cutanée et muqueuse de la lèvre supérieure, de la lèvre inférieure ;
  - le plancher lingual en suivant l'arcade dentaire inférieure ;
  - la langue (face dorsale , ventrale et latérale) ;
  - le palais dur ;
  - le palais mou ;
  - le carrefour aéro-pharyngien : amygdale, paroi pharyngée postérieure, uvule, piliers antérieurs et postérieurs amygdaliens.

1. Lèvre supérieure, versant cutané. 2. Face interne de la lèvre supérieure. 3. Vestibule supérieur antérieur. 4. Vestibule supérieur latéral gauche. 5. Gencive vestibulaire supérieure antérieure. 6. Gencive vestibulaire supérieure latérale. 7. Palais antérieur. 8. Sillon gingivopalatin. 9. Face interne de joue. 10. Palais dur. 11. Voile. 12. Commissure intermaxillaire. 13. Zone rétro-commissurale. 14.Base de la langue. 15. Dos de la langue. 16. Bord de la langue. 17. Pointe de la langue.	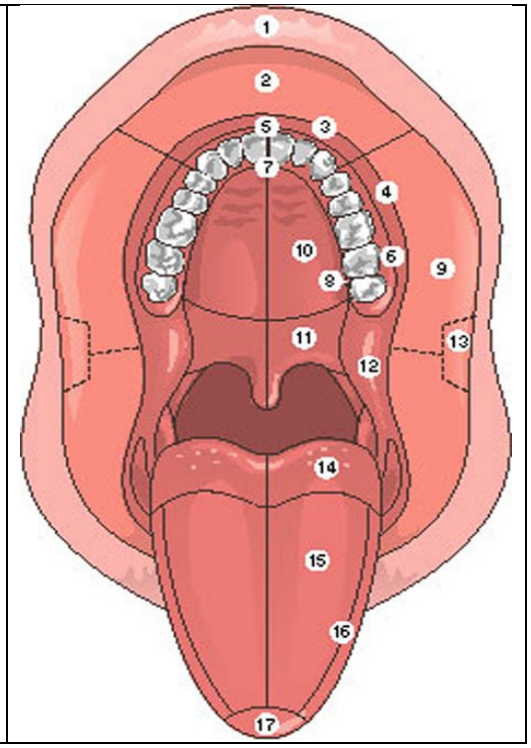

Figure 7 : Les différentes zones de l'étage supérieur de la cavité buccale (44)

1. Pointe de la langue. 2. Bord de la langue. 3. Face ventrale de la langue. 4. Plancher buccal latéral gauche. 5. Plancher buccal antérieur. 6. Crête alvéolaire mandibulaire postérieure latérale gauche. 7. Crête alvéolaire mandibulaire postérieure région antérieure. 8. Crête alvéolaire mandibulaire antérieure latérale gauche. 9. Crête alvéolaire mandibulaire antérieure. 10. Vestibule inférieur latéral gauche. 11. Vestibule inférieur antérieur. 12. Face interne de la lèvre inférieure. 13. Lèvre inférieure.	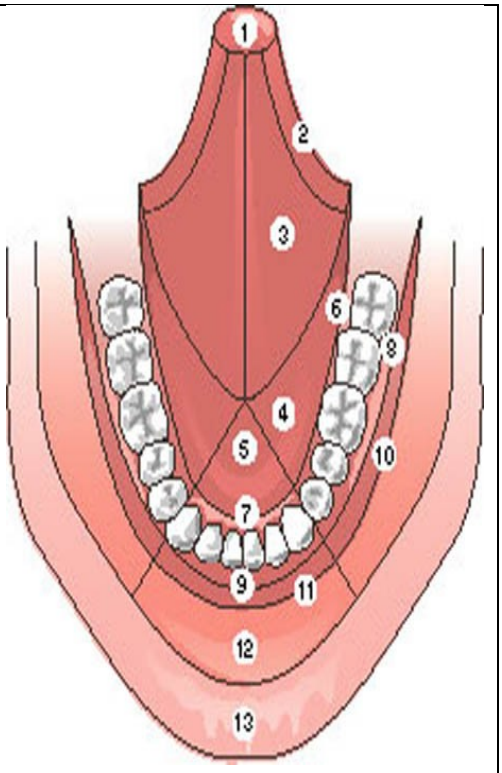

Figure 8 : Les différentes zones de l'étage inférieure de la cavité buccale (44)

Toute lésion observée au sein de la cavité orale doit être caractérisée. Il convient de préciser : sa **localisation**, sa **couleur**, son **aspect macroscopique**, son **fond**, ses **bords**, sa **base**, son **induration**, son caractère **hémorragique**, sa **sensibilité**, son caractère **unique ou multiple**, son **infiltration** dans les plans profonds (4).

- du parodonte en évaluant :
  - la couleur : gencive érythémateuse, pâleur de la gencive ;
  - le volume : hypertrophie gingivale locale ou diffuse, présence de masse gingivale localisée ;
  - la présence de gingivorragies ;
  - la présence de lésions élémentaires gingivales ;
  - l'existence d'une parodontolyse.

Cliniquement, une gencive saine est de couleur uniforme, rose pâle, pouvant être modifiée en fonction du groupe d'appartenance ethnique, du degré de kératinisation et de l'épaisseur de tissu. La profondeur du sulcus se situe entre 0 et 2 mm selon les sites examinés. La gencive saine qui épouse parfaitement le collet anatomique des dents, présente un aspect finement granité ou piqueté en peau d'orange et est fermement attachée aux structures sous-jacentes (la gencive attachée adhère fermement au périoste). De

consistance souple et élastique pour la partie libre, ferme et adhérente pour la gencive attachée, une gencive saine ou assainie ne saigne pas lors du sondage (45).

- des dents

4.3.2 Manifestations buccales du syndrome d'insuffisance médullaire

4.3.2.1 La pâleur gingivale

L'anémie est définie par un taux d'hémoglobine (Hb) situé en-dessous des valeurs habituelles selon l'âge et le sexe de l'enfant. Cliniquement, l'anémie se traduit par une pâleur des muqueuses orales. En effet, l'un des signes les plus retrouvés dans les anémies, est la pâleur des muqueuses en particulier au niveau du palais mou, de la langue, du plancher buccal et de la gencive. Ce changement de couleur est d'autant plus marqué que le phénomène malin est aigu (46).

Figure 9 : Pâleur gingivale chez une adolescente évoquant une anémie (47).

L'anémie peut aussi se traduire par une atrophie des muqueuses qui se trouve alors amincie au niveau des lèvres et des commissures labiales. Dans des cas extrêmes, il est possible d'observer une atrophie des papilles linguales avec une face dorsale de la langue qui présente un aspect luisant (48)(49).

4.3.2.2 Les purpuras et pétéchies gingivales

Le purpura se caractérise par des tâches hémorragiques pourpres, ne disparaissant pas à la vitropression, et liées à une extravasation spontanée des hématies hors des vaisseaux dans la peau et les muqueuses (voile du palais, face interne des joues).

Les pétéchies sont de petites taches cutanées rouge violacé, dues à une infiltration de sang sous la peau ou les muqueuses. Plus précisément, cette hémorragie correspond à une extravasation d'hématies et ne s'efface pas à la vitropression (13).

La différence entre ces deux lésions se situe au niveau de la taille : un purpura se définit par une tâche supérieure à 3 mm et les pétéchies par une taille inférieure à 2 mm.

Tous deux signent un trouble de l'hémostase primaire : la thrombopénie. Une thrombopénie est définie chez l'enfant par un chiffre de plaquettes inférieur à 150 G/l, les valeurs normales avant l'âge de 15 ans se situent pour 95% des enfants entre 165 et 473 G/l avec une valeur médiane à 299 G/l (50). Purpura et pétéchies peuvent apparaître dès lors que le seuil de plaquettes se situe entre 80 000 et 50 000 mm^3. En deçà de 50 000 /mm^3, le purpura est évident et le risque hémorragique est majeur (51) .

Figure 10 : Purupura pétéchial de la joue droite (52)

Les pétéchies peuvent être présentes sur la face interne des joues, ainsi qu'au niveau du visage, du corps et des membres. Lors de l'examen clinique, la découverte fortuite d'hémorragiques cutanéo-muqueuses doit initier une conduite diagnostique rigoureuse.

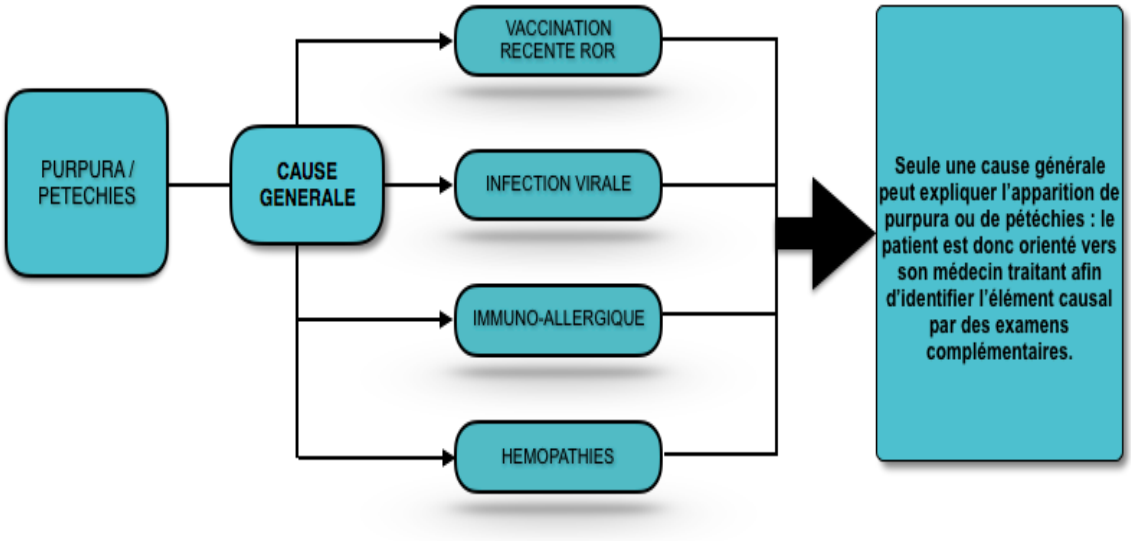

Figure 11 : Arbre décisionnel concernant les étiologies et la prise en charge des pétéchies et des purpuras.

Le pupura peut apparaître dans les 6 semaines suivant une vaccination contre la rougeole, les oreillons et la rubéole (ROR) (53). Une infection virale (cytomégalovirus, ROR, mononucléose infectieuse) ou un phénomène immuno-allergique peut également être à l'origine de pétéchies ou de purpuras.

L'interrogatoire permet d'éliminer ces causes et de rechercher d'autres signes cliniques associés. Par exemple, la leucémie est un diagnostic à évoquer devant tout purpura surtout si d'autres signes cliniques sont associés comme une altération de l'état général, une hépato-spléno-mégalie et la présence d'adénopathies (54).

Le patient est adressé en urgence, par le chirurgien-dentiste vers son médecin traitant, avec un courrier faisant état de l'ensemble de l'examen clinique.

4.3.2.3 Les gingivorragies

Les gingivorragies sont des saignements importants des gencives caractérisées par un suintement au niveau du collet des dents. La vascularisation du parodonte est directement en rapport anatomique et fonctionnel avec la vascularisation des zones environnantes que sont les joues et les lèvres (55). Ainsi, le parodonte, de par sa richesse vasculaire, dépend comme tous les tissus, du flux et de la composition du sang. L'insuffisance médullaire et en particulier la thrombopénie peut être à l'origine de l'apparition de ces saignements.

Dans le cadre des hémopathies, ces saignements inhabituels peuvent être spontanés ou provoqués lors des manœuvres d'hygiène bucco-dentaire comme le brossage ou lors de la mastication. En effet, plusieurs études ont pu démontrer que ces saignements gingivaux étaient la manifestation buccale la plus fréquente des hémopathies lymphoïdes, notamment des leucémies aigües (56)(48)(57)(58). En effet, il s'agit d'un signe commun chez les patients atteints de leucémie. Les gingivorragies seraient retrouvées dans 43,2% des cas de LAM et 28,6% des cas de LAL (42).

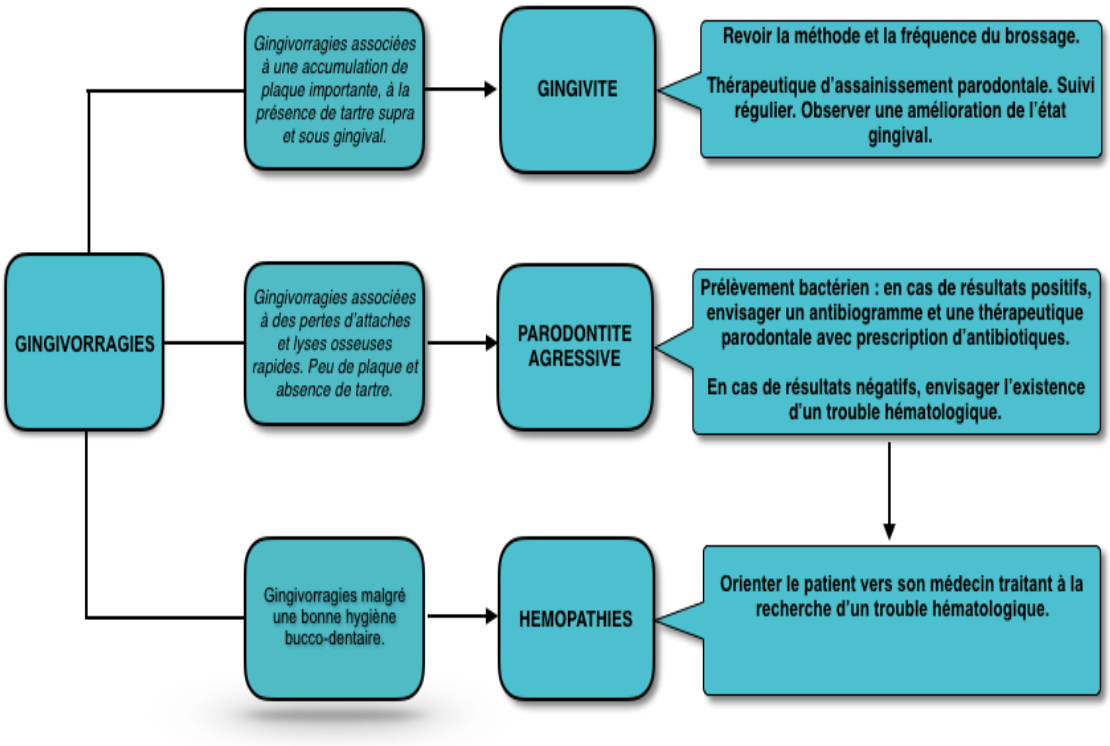

Figure 12 : Arbre décisionnel concernant les étiologies et la prise en charge des gingivorragies

En présence de gingivorragies, le chirurgien-dentiste doit questionner le patient afin d'établir la cause de ces saignements. Une absence de brossage, un brossage inadapté ou peu fréquent favorise l'accumulation de plaque et entraîne l'apparition d'une gingivite avec une inflammation gingivale associée à des saignements gingivaux. Lorsque la présence de plaque dentaire et de tartre est très faible et non en adéquation avec la sévérité des lésions, une parodontite agressive peut expliquer ces gingivorragies. Un prélèvement bactérien confirme alors cette hypothèse. Si ces étiologies parodontales ne sont pas en cause, l'existence d'un désordre d'ordre hématologique doit être évoqué. Pour cela, le patient est adressé vers son médecin traitant afin de procéder à des examens biologiques.

4.3.2.4 Les ecchymoses/hématomes buccales

L'insuffisance médullaire provoque une carence en plaquettes à l'origine d'ecchymoses au sein de la cavité buccale. Les ecchymoses sont des collections de sang sous cutanées plus ou moins larges. Une ecchymose est en général plane et de couleur rouge, violette ou bleue.

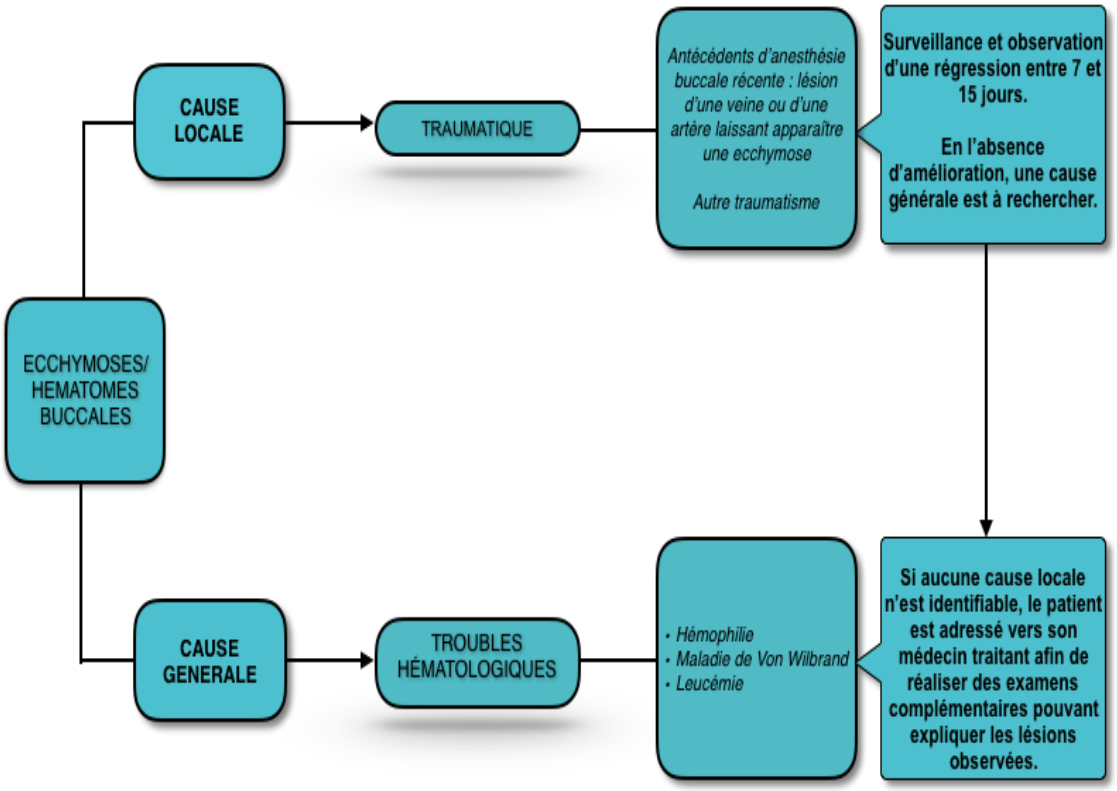

Figure 13 : Arbre décisionnel concernant les étiologies et la prise en charge des ecchymoses buccales

La présence d'hématomes ou ecchymoses buccales doit amener le chirurgien-dentiste à rattacher la lésion à une cause locale. Le patient est questionné sur l'existence d'un traumatisme local récent (anesthésie buccale récente, blessure par un objet). Si une cause traumatique est mise en évidence, le patient est revu à une semaine afin d'observer une régression de la lésion. Si l'ecchymose augmente de volume ou ne régresse pas une cause générale doit être évoquée.

4.3.2.5 La gingivite ulcéro-nécrotique

Inflammation aiguë d'origine bactérienne, caractérisée par des ulcérations et nécroses gingivales, la gingivite ulcéro-nécrotique (GUN) apparaît chez des patients présentant une immunodépression pouvant être passagère, comme le stress, ou due à une maladie systémique. Face au contexte de neutropénie, les défenses immunitaires de l'hôte diminuent favorisant ainsi la survenue de GUN. Les douleurs gingivales intenses et les gênes occasionnées lors de l'alimentation amènent le patient à consulter au cabinet dentaire.

Cliniquement, sont présentes des gingivorragies ainsi qu'une halitose. La gencive présente des ulcérations et des nécroses aboutissant à la décapitation des papilles interdentaires. Les tissus gingivaux sont tuméfiés, mous, luisants et érythémateux. Un enduit pseudomembraneux grisâtre recouvre ces lésions.

En l'absence de traitement, elle peut évoluer vers une parodontite ulcéro-nécrotique touchant le parodonte profond avec une perte d'attache et une alvéolyse interproximale (10).

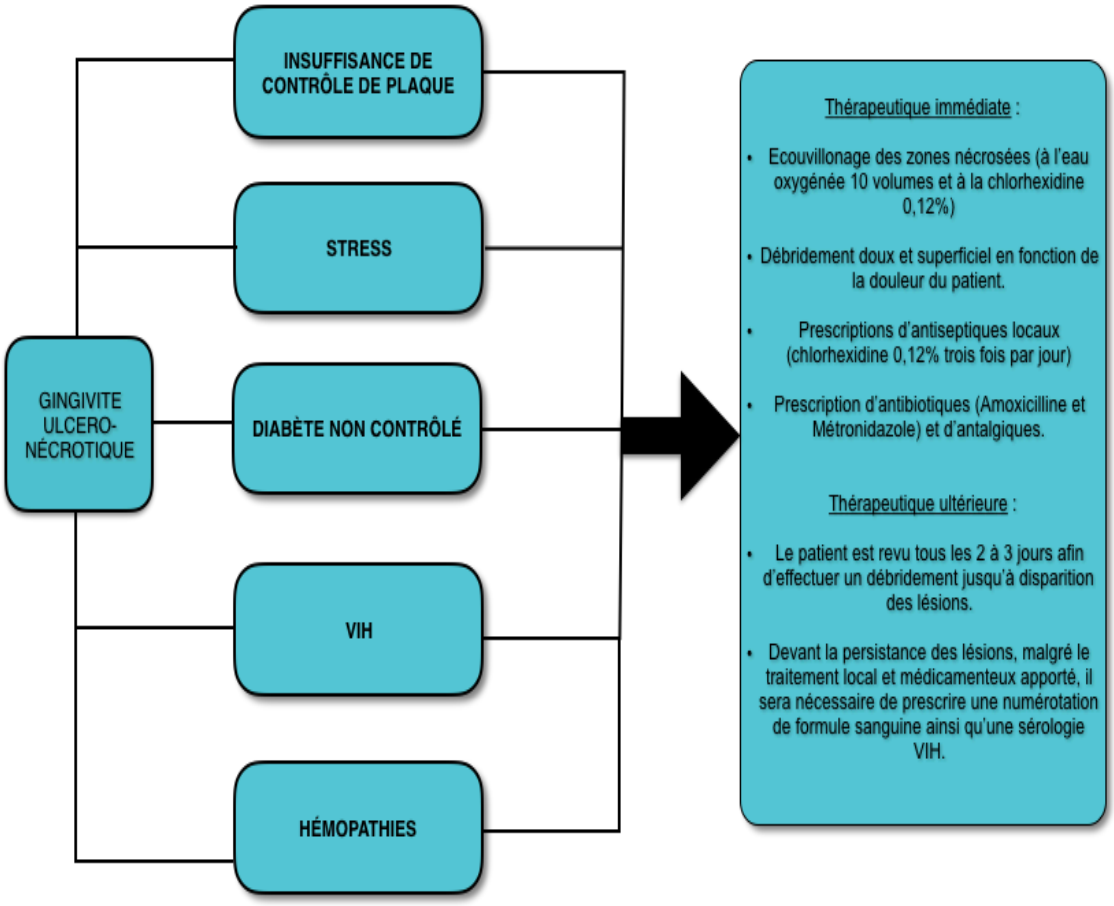

Figure 14 : Arbre décisionnel concernant les étiologies et la prise en charge d'une gingivite ulcéro-nécrotique

Lorsqu'un jeune patient consulte pour une GUN, l'interrogatoire vise à déterminer l'existence de facteurs de risques tels qu'un manque d'hygiène bucco-dentaire, un stress psychosocial important, un diabète non contrôlé. Si la thérapeutique apportée en urgence par le chirurgien-dentiste (détaillée sur la figure 14) ne permet pas une diminution des signes cliniques, une numérotation de formule sanguine ainsi qu'une sérologie VIH est prescrite.

Figure 15 : Gingivite liée à une neutropénie (59)

Figure 16 : Gingivite liée à une agranulocytose (59)

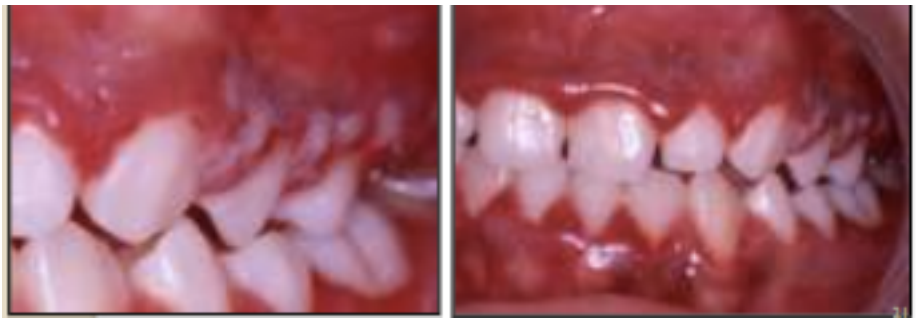

Figure 17 : Gingivite ulcéro-nécrotique (60)

4.3.2.6 Les ulcérations nécrotiques

Lors d'une insuffisance médullaire, l'existence d'une neutropénie favorise la perte d'équilibre entre les défenses immunitaires de l'hôte et la flore bactérienne saprophyte de la cavité orale. Cette fragilisation des mécanismes de défenses associée au risque infectieux qui découle de la neutropénie, entraîne l'apparition de lésions au sein de la muqueuse buccale telles que les ulcérations nécrotiques.

L'ulcération se définit comme une lésion élémentaire caractérisée par une perte de substance profonde avec destruction de l'épithélium buccal et atteinte du chorion moyen et/ou profond (61).
Cliniquement, ces érosions de formes arrondies dont le fond est sanieux s'étendent de manière importante en surface et en profondeur. La nécrose peut aller jusqu'à atteindre le tissu osseux (58). Plus la nécrose est profonde, plus les douleurs sont importantes aboutissant à une dysphagie, des difficultés lors de la phonation ou lors de la mastication.

Ces lésions extensives, à limites irrégulières, se situent essentiellement sur les faces labiales et gingivales, mais elles peuvent être rencontrées au niveau de la langue, de la face interne des joues et du palais. Elles peuvent s'exprimer sous forme d'ulcérations aphtoïdes (62). La localisation gingivale peut aboutir à la GUN.

D'après l'étude réalisée par G-L Hou et coll. , les ulcérations orales sont présentes dans 27,5% des cas de LAL et 27,1% des cas de LAM (55).

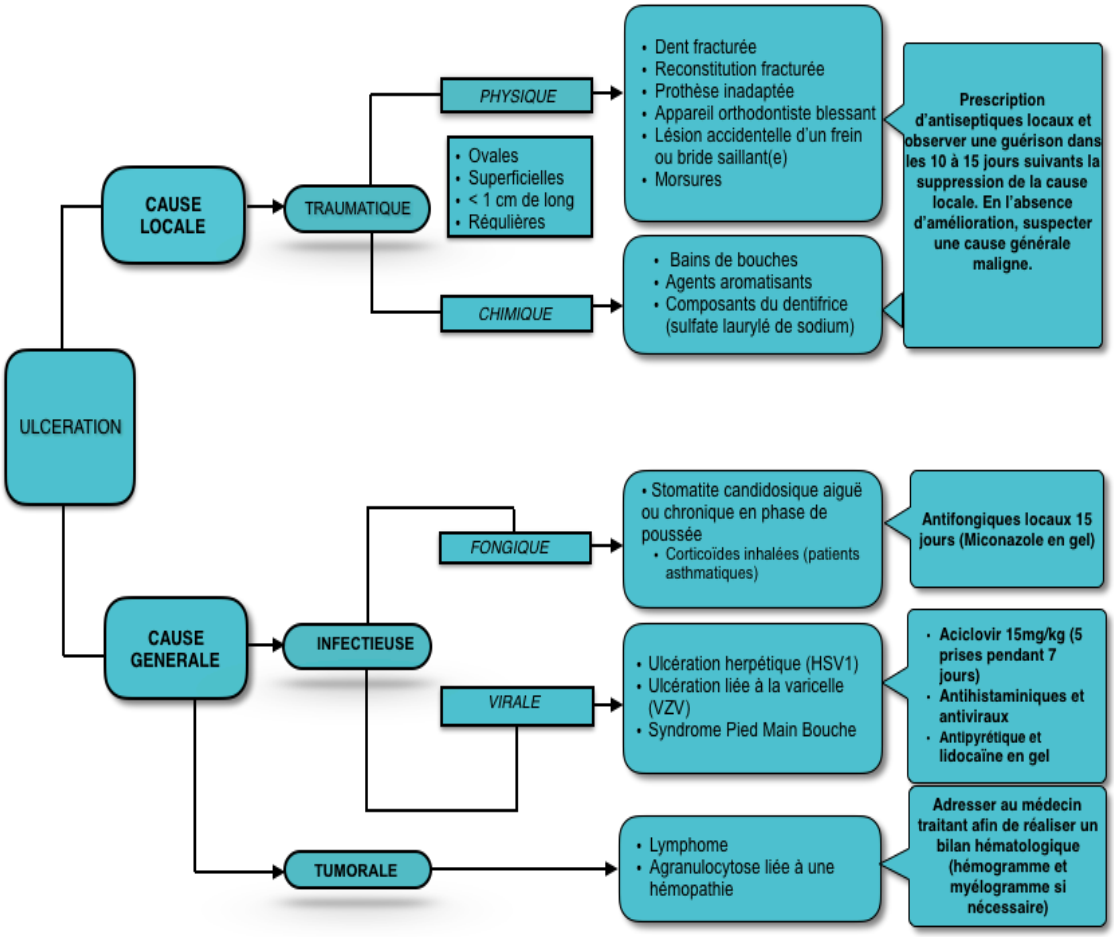

Figure 18 : Arbre décisionnel concernant les étiologies et la prise en charge d'une ulcération orale

L'anamnèse ainsi qu'un examen clinique précis de la lésion permet d'orienter le diagnostic vers une cause locale traumatique ou une cause générale infectieuse ou tumorale. Devant tout ulcération chronique, une cause maligne est à suspecter.

Figure 19 : Ulcération labiale (agranulocytose)(63)

Figure 20 : Ulcération liée au VIH (63)

Figure 21 : Primo-infection herpétique(63)

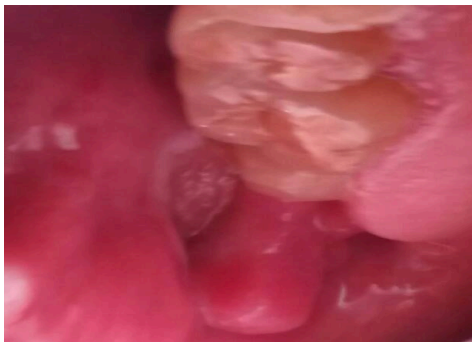

Figure 22 : Ulcération d'origine traumatique

Figure 23 : Manifestations cliniques du syndrome pied-main-bouche (avec la courtoisie du Dr Thomas Trentesaux)

4.3.2.7 La réactivation de foyers infectieux buccaux.

La neutropénie favorise l'évolution aiguë de foyers infectieux chroniques buccaux. Souvent, il y a réactivation des foyers infectieux chroniques au niveau des lésions péri-apicales et des dents en désinclusion (64). Pour cette raison, l'élimination des foyers infectieux bucco-dentaires est demandée avant la mise en place du traitement anticancéreux et l'entrée en aplasie médullaire.

4.3.2.8 L'angine ulcéro-nécrotique

La neutropénie explique la grande fréquence des infections. Parmi les sites cliniques infectieux les plus touchés, se trouve la sphère oto-rhino-laryngologique avec la survenue d'angines. Au cours des hémopathies malignes, l'angine prend généralement une forme ulcéro-nécrotique en particulier en ce qui concerne les LAL (22)(65).

4.3.3 Manifestations buccales du syndrome tumoral

4.3.3.1 Les manifestations parodontales

La défense du parodonte est assurée par un système lymphatique riche et complexe, qui fournit les cellules immunitaires (non spécifique et spécifique) nécessaires à la défense de la cavité buccale et du parodonte. En effet, toutes les dents et leurs tissus parodontaux adjacents sont drainés au niveau des ganglions sous mandibulaires, à l'exception des incisives mandibulaires (ganglions sous mentonniers) et des troisièmes molaires (ganglions jugulo-digastriques) (55).

Les dysfonctionnements immunitaires retrouvées dans les hémopathies vont donc pouvoir provoquer des manifestations gingivales et parodontales sévères. Les hémopathies auront donc un effet sur la bonne santé parodontale par leurs effets sur l'immunité.

- L'hyperplasie gingivale

Les accroissements gingivaux sont liés à une augmentation des tissus mous par multiplication excessive des fibroblastes et une augmentation de la synthèse du collagène au niveau gingival (66). Le volume de la gencive peut être augmenté de façon plus ou moins importante, prenant le nom d'hyperplasie gingivale. L'hyperplasie cellulaire entraine une augmentation du volume d'un tissu ou d'un organe par augmentation du nombre de ces cellules composantes.

Dans le cas des hémopathies, le principal phénomène mis en jeu est l'hyperplasie gingivale : Osgood et al ont noté que 80% des patients atteints d'hémopathies malignes présentaient une hyperplasie gingivale (67).

L'accroissement du volume gingival lors des leucémies aigües est dû à l'infiltration par des cellules lymphoïdes ou myéloïdes atypiques et immatures. L'infiltration gingivale associée à la leucémie provoque une tuméfaction généralisée des gencives qui, sur le plan clinique, imite la tuméfaction d'origine inflammatoire.

Cliniquement, l'infiltration gingivale se traduit par une tuméfaction généralisée et importante. L'accroissement est progressif et concerne les papilles interdentaires, la gencive marginale et enfin la gencive attachée. Cette tuméfaction diffuse peut être vestibulaire ou linguale, intéresser les deux arcades et aller jusqu'à masquer les dents. La

gencive est ferme, dense, peu douloureuse et de couleur presque normale. Cependant par la suite, peuvent apparaître des ulcérations nécrotiques et hémorragiques. En effet, la réaction gingivale inflammatoire peut être très accentuée car il existe un affaiblissement majeur de la résistance des tissus à l'infection.

Figure 24 : Accroissement gingival d'apparition brutale chez une jeune fille âgée de 13 ans évoquant une leucémie (47)

D'apparition et de croissance rapide, l'infiltration leucémique gingivale est habituelle dans le cas des LAM avec 30% des patients atteints et assez fréquente dans les autres formes de leucémies (43).

Il est important d'établir un diagnostic différentiel avant d'envisager la piste d'une hémopathie. Lors de l'interrogatoire il faut écarter tout traitement médicamenteux pouvant être responsable d'hyperplasie gingivale. C'est le cas de la ciclosporine (immunosuppresseur) et de l'hydantoïne (anti-épileptique). Il faut également éliminer la présence de troubles hormonaux tels que la puberté. Une hygiène bucco-dentaire insuffisante ou une respiration exclusivement buccale peut provoquer une modification du volume gingivale.

En l'absence de ces différentes étiologies possibles, un examen biologique à la recherche d'un trouble hématologique ou d'une infection à VIH est nécessaire.

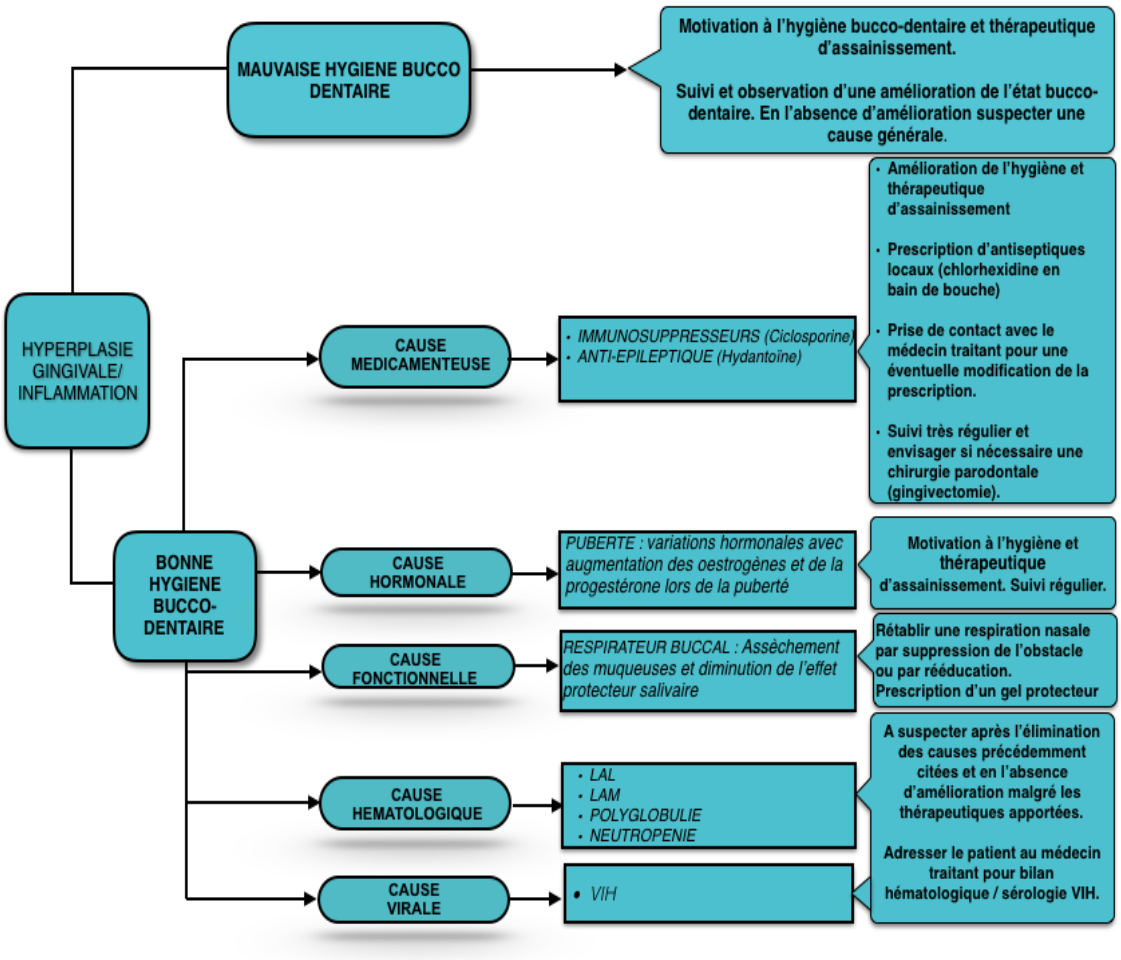

Figure 25 : Arbre décisionnel concernant les étiologies et la prise en charge d'une hyperplasie gingivale

Figure 26 : Hyperplasie gingivale liée à la ciclosporine (63)

Figure 27 : Inflammation gingivale liée à un manque d'hygiène bucco-dentaire

Figure 28 : Inflammation gingivale liée à la présence de tartre
vue vestibulaire (à gauche) et vue linguale (à droite)
(avec la courtoisie du Dr Caroline Delfosse)

- Les tumeurs gingivales

Dans les lymphomes non hodgkiniens, il est possible d'observer dans la cavité buccale un lymphome extra-ganglionnaire qui peut représenter la première manifestation d'un lymphome ou faire partie d'un processus de dissémination (68). Le lymphome non hodgkinien buccal prend habituellement naissance au niveau de l'anneau de Waldeyer (cavum, amygdale) mais il peut siéger sous la forme d'une masse gingivale. Il s'agit généralement d'une hypertrophie indolore du tissu mou, ferme, recouverte d'une muqueuse apparemment saine ou parfois ulcérée pouvant alors imiter l'aspect clinique d'un carcinome épidermoïde. Le diagnostic différentiel repose en partie sur la réalisation d'une biopsie de la lésion.

Figure 29 : Aspect clinique endobuccal d'un lymphome diffus à grandes cellules (69)

- Les parodontolyses

L'envahissement leucémique peut aller jusqu'à atteindre le parodonte profond. En effet, de la même manière qu'il existe un infiltrat leucémique gingival, les cellules leucémiques peuvent également occuper en grand nombre l'espace du ligament alvéolaire ainsi que de l'os alvéolaire.

Dans plusieurs cas de leucémies (aiguës ou myéloïdes), des signes de parodontolyses ont été relevés. Parmi eux (70) :

- un amincissement de la lamina dura (3,4 %) ;
- une résorption osseuse de la crête alvéolaire (30%) ;
- une raréfaction généralisée de l'os (20%).

Le lymphome de Burkitt, qui appartient à la catégorie des lymphomes non hodgkiniens se caractérise par des déplacements dentaires et une expansion corticale. Durant le premier mois, cliniquement, la maladie se traduit par une perte pathologique des dents lactéales liées à la présence de foyers d'ostéolyses alvéolaires avec une suppression de la lamina dura tout autour des racines. Par la suite, il se produit une tuméfaction de la face (71)(69)(72)(21).

4.3.3.2 Les douleurs dentaires

Un des autres signes associés à une leucémie est l'apparition de douleurs dentaires à type de pulpite sans cause locale apparente. Ceci s'explique par l'infiltration de la pulpe dentaire par les cellules blastiques (73).

Une autre explication mise en avant dans le cadre des leucémies soutient l'idée selon laquelle la formation de dentine réactionnelle serait inhibée. La pulpe contient des cellules souches capables de se différencier en odontoblastes pour la formation de dentine en cas de lésion carieuse. Un facteur inhibiteur (LIF) produit dans le cadre des leucémies viendrait se fixer au récepteur (LIFR) présent dans la pulpe dentaire inhibant ainsi la production de dentine réactionnelle. Ceci permettrait alors le maintien ouvert des canaux dentinaires, favorisant ainsi la colonisation bactérienne de la pulpe (74).

4.3.3.3 L’hypertrophie amygdalienne

Les LAL peuvent provoquer une infiltration du tissu amygdalien et dans ce cas, l’hypertrophie amygdalienne est généralement asymétrique (65). Toutefois, l'hémopathie la plus fréquemment en cause en cas d'asymétrie amygdalienne reste le lymphome (75).

Une fois le diagnostic établi, il est important d’entreprendre les traitements anti-cancéreux en raison de la rapidité de développement des hémopathies malignes chez l’enfant. Ces traitements vont à leur tour engendrer de nombreuses répercussions bucco-dentaires.

5. Répercussions bucco-dentaires des traitements anti-cancéreux

Utilisée dans le traitement des hémopathies malignes chez l'enfant, la chimiothérapie anticancéreuse a pour but d'inhiber la croissance tumorale au moyen de médicaments cytotoxiques interférant dans la synthèse de l'ADN ou bloquant la division cellulaire.

Ces drogues anti-mitotiques détruisent les cellules à renouvellement rapide comme les cellules cancéreuses, mais elles ont également une action cytotoxique sur les cellules normales de l'organisme ayant un taux élevé de renouvellement cellulaire. Parmi elles, se trouvent les cellules capillaires et cutanées, celle des ongles, ainsi que celles du tube digestif et enfin de la moelle osseuse.

Les protocoles de chimiothérapie sont propres à chaque cancer et les doses utilisées sont fonction du poids et de la taille de l'enfant.

La chimiothérapie cause dans 40 à 50% des cas des lésions buccales (76) en raison de sa toxicité directe sur les cellules et les tissus, provoque des altérations de la moelle hématopoïétique et du système immunitaire de l'organisme. Ces effets secondaires sont amplifiés chez les patients présentant une hygiène bucco-dentaire médiocre.

Il s'agit essentiellement de lésions muqueuses aiguës et douloureuses qui apparaissent en cours de traitement, guérissent après son arrêt. La chimiothérapie n'induit pas d'altérations tissulaires permanentes comparables aux complications vasculaires ou tumorales à long terme de la radiothérapie (40).

5.1 Les répercussions bucco-dentaires de la chimiothérapie

5.1.1 Les mucites

5.1.1.1 Physiopathologie

Elles résultent de l'effet cytotoxique des agents chimiothérapiques sur les cellules de l'épithélium basal. Les cellules meurent par apoptose et ne se renouvellent plus. L'épithélium s'atrophie, allant même jusqu'à disparaitre en certains points provoquant la mise à nu du chorion (77).

Les mucites chimio-induites sont particulièrement présentes chez les enfants en raison du taux de mitoses élevé de l'épithélium. Le taux d'incidence varie entre 50 et 54% (77). En revanche, grâce à la rapidité de renouvellement épithélial, la guérison est observée plus rapidement.

L'inhibition du renouvellement cellulaire provoque un amincissement des muqueuses suivi de la formation de zones érythémateuses et œdémateuses. Ces zones s'ulcèrent rapidement et forment de larges surfaces de dénudation muqueuses recouvertes d'une membrane d'aspect blanc grisâtre.

5.1.1.2 Aspects cliniques

La mucite est une inflammation et/ou une ulcération de la muqueuse buccale. Les zones préférentiellement atteintes sont représentées par la muqueuse non kératinisée, c'est-à-dire la face ventrale et les bords de la langue, la face interne des joues et des lèvres, le voile du palais et enfin le plancher buccal.

Les mucites se développent cliniquement quelques jours après le début du traitement : entre 5 à 7 jours. Les patients ressentent diverses manifestations buccales : picotement, brûlures, sécheresse, dysphagie, perte de goût, sensibilité accrue des dents et gencives. Ceci entraîne une diminution des prises alimentaires et donc un état de dénutrition. L'examen clinique met en évidence une atrophie des muqueuses devenues fines, fragiles, luisantes avec la langue qui présente une dépapillation diffuse ou en plaque (78).

Figure 30 : Mucite chimio-induite (79)

Figure 31: Langue dépapillée dûe à la chimiothérapie (79)

5.1.1.3 Facteurs de risques

Ces lésions chimio-induites, reflets directs de l'arrêt mitotique, sont fréquentes mais pas constantes. L'incidence est majorée par certains des facteurs de risque liés au patient ou au produit utilisé :

- l'âge : le sujet jeune est plus souvent atteint que le sujet âgé probablement en raison d'un renouvellement épithélial rapide ;
- l'état bucco-dentaire :
    - existence de foyers infectieux dentaires ;
    - présence d'une inflammation gingivale chronique ;
    - dents ou reconstitutions mal polies ou débordantes qui majorent le risque de traumatismes des muqueuses ;
    - appareils orthodontiques fixes.

Figure 32 : les appareils multi-attaches orthodontiques :
un facteur de risque d'ulcérations et de mucites en cas de chimiothérapie

5.1.1.4 Complications

La barrière de la muqueuse orale étant rompue, la mucite orale devient un site idéal pour le développement des infections fongiques, virales et bactériennes. Associée à la neutropénie existante, la mucite peut être colonisée par des agents endogènes de la flore orale et exogène via les ulcérations.

De plus, la thrombopénie qui accompagne la phase d'aplasie médullaire rend ces lésions facilement hémorragiques.

5.1.1.5 Traitements préventifs

- Le bilan bucco-dentaire

Un bilan bucco-dentaire à la fois clinique et radiologique doit être réalisé avant d'entreprendre tout traitement anti-cancéreux. En effet, une revue systématique a démontré l'intérêt de l'instauration d'un plan d'hygiène bucco-dentaire en matière de prévention des mucites orales (78).

L'examen bucco-dentaire a pour but de déceler tout foyer infectieux dentaire et/ou parodontal, potentiel ou avéré, tel que des caries, des lésions inflammatoires périradiculaires d'origine endodontique ou une éventuelle péricoronarite. Cet examen est d'une importance primordiale car durant la chimiothérapie, les infections bucco-dentaires ont une morbidité importante.

Face à la rapidité d'évolution des hémopathies malignes, le temps disponible avant le premier cycle de chimiothérapie est très restreint et ne permet pas souvent au chirurgien-dentiste de procéder à l'ensemble des soins dentaires nécessaires. Les lésions qui paraissent les plus virulentes sont à prendre en charge en priorité.

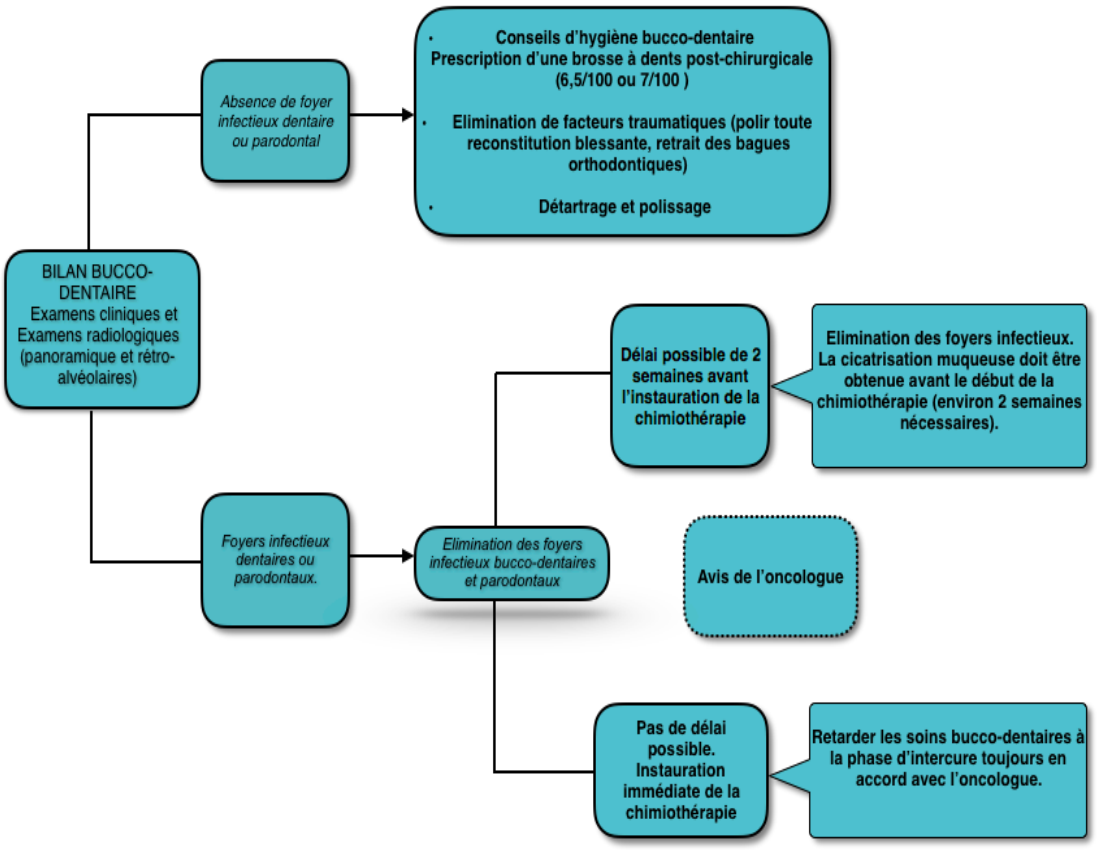

Figure 33 : Arbre décisionnel concernant la prise en charge bucco-dentaire avant l'instauration de la chimiothérapie

Si lors de l'examen, des foyers infectieux bucco-dentaires sont mis en évidence, une concertation avec l'oncologue doit être entreprise afin de discuter d'un report possible de la chimiothérapie. Si des extractions sont nécessaires, un délai de 2 semaines correspondant à la cicatrisation muqueuse est impératif avant d'entreprendre la chimiothérapie. Si ce délai ne peut être accordé, les soins sont retardés toujours en concertation avec l'oncologue, à la phase d'intercure (80).

Le patient doit être informé des effets secondaires buccaux de la chimiothérapie. Le chirurgien-dentiste veille à éduquer le patient à une hygiène bucco-dentaire rigoureuse. Les règles de brossage sont revues et une brosse à dents post-chirurgicale est prescrite (6,5 ou 7/100 000ème de mm). Celle-ci est à changer toutes les 2 semaines et à immerger après chaque utilisation dans un récipient contenant du bain de bouche à la chlorhexidine (à renouveler toutes les 24H).

Des bains de bouche préventifs à base de bicarbonate de sodium sont réalisés par le patient après chaque brossage. Le bicarbonate de sodium permet d'augmenter le pH buccal ainsi qu'une hydratation des muqueuses orales. Chez l'enfant de moins de 6 ans, les bains de bouche sont appliqués sur une compresse ou des bâtonnets de mousse. Quant à l'enfant âgé de plus de 6 ans, les bains de bouche sont réalisés de façon classique.

De plus, des conseils alimentaires sont fournis au patient par l'équipe soignante. En effet, certains aliments sont à éviter afin de prévenir les mucites, tels que : les aliments épicés, les aliments acides (agrumes, pommes, raisins) ainsi que les aliments secs (noisettes, pain sec).

- La cryothérapie

La cryothérapie consiste en l'application de glaçons au sein de la cavité orale pendant 30 minutes, 5 minutes avant de débuter la chimiothérapie. Elle a pour but de provoquer une vasoconstriction locale afin de diminuer la concentration des agents cytotoxiques pouvant atteindre les cellules. Elle permet donc de réduire le risque d'exposition de la muqueuse buccale aux agents toxiques (77).

Les données de la littérature ont pu démontrer l'efficacité de cette technique préventive qui permet de diminuer à la fois l'incidence des mucites mais également de diminuer leur gravité. Cependant, cette technique se révèle efficace pour les agents chimiothérapiques ayant une demi-vie plasmatique courte tels que le Melphalan ou le Fluorouracil administré en bolus, qui ne sont pas utilisés en onco-hématologie pédiatrique (77).

Par ailleurs, en hématologie, la cryothérapie ne semble pas être adaptée. Cela s'explique tout d'abord, par le mode d'administration des chimiothérapies qui se fait de façon continue et rarement en bolus. De plus, la vasoconstriction provoquée empêche la diffusion des agents cytotoxiques au niveau des muqueuses, des capillaires sanguins et donc l'atteinte des cellules malignes qui circulent à ces endroits (81).

- Le laser faible puissance

L'utilisation du laser basse énergie est présentée par de nombreuses études comme une solution prometteuse dans le traitement préventif et curatif des mucites orales. Le principe consiste à appliquer en intrabuccal ou extrabuccal une source de lumière monochromatique constituée de photons de haute densité. Il permet un renouvellement cellulaire grâce à une accélération des mitoses et une stimulation de la microcirculation locale. L'utilisation du laser basse énergie est sans danger et dénuée d'effets secondaires.

Pour le moment, les paramètres d'utilisation ne sont pas encore définis : la dose, le nombre de séances, le temps d'application. Les protocoles préventifs et curatifs tentent d'être précis grâce à des essais cliniques contrôlés randomisés (82).

Figure 34 : Application du laser basse énergie énergie par voie endobuccale (83)

Figure 35 : Application du laser basse énergie par voie exobuccale (83)

5.1.1.6 Traitements curatifs

En cas de mucites, les protocoles hygiéno-diététiques habituels doivent être maintenus : bains de bouche au bicarbonate, brossage dentaire, utilisation d'une brosse à dents post chirurgicale, élimination des aliments favorisants l'apparition de mucites.

Les bains de bouche à base d'alcool sont à proscrire en raison de l'irritation qu'ils peuvent provoquer sur la muqueuse buccale. Il n'existe pas de protocoles standards quant à la prise en charge de ces lésions. Des préparations magistrales de bains de bouches, différents d'un établissement à l'autre, sont administrés. A Lille, le service d'onco-hématologie pédiatrique préconise chez l'enfant de moins de 6 ans l'utilisation d'un mélange d'eau bicarbonatée et de Fungizone. Au-delà de 6 ans, le mélange se compose d'eau bicarbonatée, d'Eludril® et de Fungizone. En cas de mucite douloureuse, de la Lidocaïne est ajoutée au mélange.

Au Centre Hospitalo-Universitaire de Grenoble, la formule du bain de bouche pédiatrique comprend de la xylocaïne, de l'Eludril®, du bicarbonate de sodium et de l'eau distillée (81).

5.1.1.7 Traitement de la douleur

La prise en charge de la douleur est un élément primordial. Elle passe par l'utilisation d'un antalgique local voire général en fonction de la sévérité de la mucite. L'OMS propose une classification des mucites orales.

Grade	Signes fonctionnels
0	Pas de mucite
1	Erythème, sensation désagréable (douleur)
2	Erythème, ulcères, alimentation solide possible
3	Ulcères, alimentation uniquement liquide possible
4	Alimentation per os impossible, alimentation entérale (par sonde) ou parentérale obligatoire
5	Décès

Figure 36 : Classification des mucites selon l'OMS (84).

Le traitement local consiste à appliquer plusieurs fois par jour sur les ulcérations, un gel buccal à base d'anesthésiques tels que la Xylocaïne visqueuse ou le Dynexan® (lidocaïne). L'utilisation de morphinique en topique est également possible.

Pour des mucites de grade 1 et 2, les antalgiques opioïdes faibles (palier 2) comme la

Codéine ou le Tramadol parviennent à gérer la douleur. A partir du grade 3, seuls les antalgiques de palier 3, les morphiniques, permettent une réponse efficace.

5.1.2 La xérostomie

5.1.2.1 Physiopathologie

La chimiothérapie affecte les cellules des glandes salivaires entraînant une hyposialorrhée, voire une xérostomie. L'index mitotique des glandes salivaires est bloqué par la chimiothérapie. Dès lors, la salive est modifiée qualitativement et quantitativement. L'hyposialie augmente avec les traitements : plus la dose délivrée est importante, plus elle est intense.

La salive a un rôle de protection physique des muqueuses en assurant leur humidification. Elle permet de diminuer la perméabilité bactérienne. De plus, grâce à sa composition immunitaire spécifique et aux antimicrobiens qu'elle produit, la salive assure une protection chimique.

5.1.2.2 Conséquences cliniques

- Le rôle protecteur de la salive n'étant plus assuré, cela crée un milieu favorable au développement d'irritations voire d'ulcérations et augmente les douleurs du patient qui se plaint de dysphagies, de sensations de brûlures, de cuisson et de goût métallique.
- Les drogues anti-cancéreuses inhibent la réponse des anticorps. La réduction du flux salivaire affecte l'immunité orale par une baisse des immunoglobulines salivaires favorisant le développement des organismes pathogènes responsables des infections buccales.
- La diminution du flux salivaire provoque une sécheresse buccale et diminue le nettoyage physiologique des organes dentaires, augmentant le dépôt de plaque dentaire.
- Le flux salivaire stimulé étant fortement diminué, la salive ne peut plus exercer son pouvoir tampon afin de contrer l'attaque acide : le pH devient donc acide et entraîne une atteinte des surfaces amélaires et dentinaires sous forme d'érosions.
- Associée à la baisse des défenses salivaires et à la diminution du pouvoir tampon, la concentration des germes cariogènes augmente. Il est alors possible d'observer l'apparition de déminéralisations et de lésions carieuses.

5.1.2.3 Prise en charge

La xérostomie cesse avec l'arrêt du traitement et peut être compensée par l'utilisation de salive artificielle. La consommation d'aliments frais ou l'utilisation de glaçons permet de stimuler la production salivaire. Des stimulants salivaires ainsi que des gels buccaux hydratants sont disponibles dans le commerce afin de palier à ce problème.

5.1.3 Les conséquences dentaires

5.1.3.1 Les facteurs de risques

Les séquelles dentaires provoquées par la chimiothérapie dépendent de plusieurs facteurs :

- l'âge de l'enfant : l'administration d'une chimiothérapie lors de la croissance provoque des perturbations du développement dentaire et cranio-facial. Chez l'enfant, l'essentiel de la croissance a lieu avant l'âge de 4 ans (85). Les répercussions de la chimiothérapie seront plus importantes au cours de cette période. En effet, la toxicité des drogues anti-mitotiques au cours de la période d'élaboration et de maturation dentaire, provoque des anomalies dentaires avec des troubles de développement de la dentition permanente. Le type d'anomalie est corrélé au stade de développement au moment du traitement (86) ;
- le stade de développement dentaire et le degré de maturité dentaire lors du traitement : les dents immatures sont à risque accru de troubles contrairement aux dents ayant terminé leur formation ;
- le type d'agents anti-mitotiques utilisés : la vincristine couramment utilisé en oncologie pédiatrique fait partie des drogues les plus cytotoxiques pour le système dentaire (87). Elle interfère avec l'activité sécrétrice des odontoblastes et lors de l'assemblage des microtubules sécrétés par les odontoblastes et les améloblastes (88) ;
- la dose utilisée ;
- la fréquence d'administration.

5.1.3.2 Agénésies dentaires

Ces anomalies de nombre sont liées à la mise en place d'une chimiothérapie à très forte dose, administrée de façon répétée et antérieurement à la fin de la minéralisation de la couronne. Le traitement anti-cancéreux entraîne alors une action sur la formation initiale

des tissus dentaires et peut engendrer une agénésie dentaire. Les agénésies peuvent être multiples et bilatérales et concernent surtout les patients traités avant l'âge de 4 ans.

Dents permanentes	**Incivises centrales**	**Incisives latérales**	**Canines**	**1ère prémolaire**	**2ème prémolaire**	**1ère molaire**	**2ème molaire**	**3ème molaire**
Début de minéralisation	3-4 mois	3-4 mois	4-5 mois	1,5-2 ans	2-2,5 ans	0 ans	2,5-3 ans	7-10 ans
Couronne achevée	4-5 ans	4-5 ans	6-7 ans	5-6 ans	6-7 ans	2,5-3 ans	7-8 ans	12-16 ans
Eruption	7 ans	8 ans	11-12 ans	9-10 ans	10-11 ans	6 ans	12 ans	17-21 ans
Racine édifiée	10 ans	11 ans	13-15 ans	12-13 ans	13-14 ans	9-10 ans	14-16 ans	18-25 ans

Figure 37 : Tableau des âges de développement dentaire (89)

Avant l'âge de 5 ans, les dents concernées sont prioritairement les premières molaires. Au-delà de 5 ans, les prémolaires et secondes molaires sont préférentiellement atteintes. D'après les résultats de la littérature, la fréquence des agénésies est élevée pour les prémolaires et les deuxièmes molaires permanentes (87)(90).

5.1.3.3 Anomalies morphologiques

- Anomalies radiculaires

Différentes études ont pu démontrer l'apparition des anomalies du développement radiculaire après un traitement par chimiothérapie. L'utilisation d'antimitotiques lors de l'étape de la rhyzagénèse, altère l'activité sécrétrice des odontoblastes aboutissant à la formation de racines courtes en forme de V ou de racines effilées et grêles (86). La fermeture apicale peut être également prématurée.

Il est parfois possible d'observer un arrêt du développement radiculaire allant jusqu'à l'agénésie radiculaire, notamment lorsque les doses d'agents chimiothérapiques sont élevées et répétées.

Les dents touchées diffèrent en fonction du moment d'administration de la chimiothérapie. Avant l'âge de 5 ans, les atteintes sont plus sévères sur les premières molaires. Après l'âge de 5 ans, les canines, prémolaires et deuxièmes molaires sont préférentiellement atteints.

Ces anomalies radiculaires représentent un facteur de risque de perte précoce des dents. De plus, si la croissance des racines est arrêtée, celle de l'os alvéolaire l'est également. Une diminution de la croissance alvéolaire altère la croissance verticale de la face.

- Anomalies coronaires

Des cas de microdonties ont été rapportés après l'administration d'une chimiothérapie. Lorsque le traitement est entrepris lors des premiers stades de développement des germes dentaires, responsables de l'histogénèse et de la croissance de l'organe de l'émail, la microdontie peut survenir. Lors de ces premiers stades, les multiplications cellulaires sont nombreuses : l'action d'un antimitotique a donc des conséquences sur la morphologie finale de la dent.

Selon l'étude de Minicucci et coll. (2003), la microdontie est retrouvé chez 44% des patients atteints de LAL pour lesquels la chimiothérapie a été entreprise à l'âge de 5 ans (73).

5.1.3.4 Le taurodontisme

Le taurodontisme est une anomalie dentaire qui concerne les molaires et qui se manifeste par une chambre pulpaire large, une furcation plus apicale, des racines de formes pyramidales et fusionnées. Différentes études ont pu mettre en évidence que l'incidence du taurodontisme était plus élevée chez les enfants ayant reçu une chimiothérapie (91). La gaine épithéliale montrerait une désorganisation dûe à des dépôts d'ostéodentine qui envahiraient la périphérie pulpaire.

Figure 38 : Radiographies rétro-alvéolaires de premières molaires permanentes taurodontiques

5.1.3.5 Prise en charge

Une dent taurodontique asymptomatique ne nécessite pas de prise en charge, l'abstention thérapeutique est de rigueur. Si une atteinte carieuse, parodontale ou infectieuse se déclare, des précautions sont à prendre en compte. En effet, les dents taurodontiques présentent une anatomie particulière :

- une chambre pulpaire qui s'étend très apicalement avec la présence très souvent de calcifications : la cavité d'accès sera réalisée de préférence avec des aides optiques afin d'éviter toute perforation ainsi qu'à l'aide d'ultrasons afin de retirer les calcifications ;
- des entrées canalaires très proches et très étroites ;
- une anatomie canalaire particulière : variabilité importante du nombre de canaux, canaux en C, courbure apicale, calcification canalaire ;
- racines parfois concaves sur les prémolaires (92).

La prise en charge endodontique du taurodontisme se révèle être parfois un réel défi pour le chirurgien-dentiste. Le traitement endodontique peut échouer pour de nombreuses raisons : canal oublié, mise en forme canalaire incomplète, irrigation et obturation insuffisante. Lorsque le traitement est jugé très difficile, l'extraction peut être envisagée.

5.1.3.6 Opacités amélaires

Les drogues telles que la vincristine et le cyclophosphamide sont fréquemment associées à la présence de dyschromies dentaires. En cause, l'interruption du mécanisme de transport du calcium de l'améloblaste qui provoque une hypominéralisation de l'émail.

Il s'agit le plus souvent d'opacités colorées en blanc crème mais aussi d'opacités jaune-brun (73).

5.1.3.7 Hypoplasie de l'émail

L'hypoplasie se définit par un défaut quantitatif de l'émail avec une diminution de son épaisseur. L'altération de l'activité mitotique des améloblastes et de leur activité sécrétrice provoque une minéralisation anormale. Les anomalies de minéralisation provoquées par la chimiothérapie, favorisent l'apparition de bandes d'hypominéralisations. L'hypoplasie s'accompagne également de dyschromies.

Cette perturbation de l'émail est ponctuelle et fonction de la durée du traitement anti-néoplasique. Dès que le traitement est interrompu, l'amélogénèse peut reprendre : les cellules indifférenciées pourront poursuivre leur différenciation pour aboutir cette fois à une minéralisation normale.

5.1.3.8 Caries

L'hyposialie, qui provoque un déséquilibre de la flore buccale ainsi qu'une diminution du nettoyage physiologique des dents, favorise l'accumulation de plaque dentaire et l'apparition de caries. L'atteinte de l'immunité orale ainsi qu'une mauvaise hygiène bucco-dentaire augmente l'incidence des caries chez les patients traités par chimiothérapie. De plus, une atteinte de la structure de l'émail comme l'hypoplasie, rend la dent plus vulnérable à la carie.

Un brossage régulier adapté à l'âge de l'enfant est réalisé trois fois par jour après chaque repas et en fonction du taux de plaquettes. En effet, dès lors que le taux de plaquettes est inférieur à 50 000/mm ^{3}, l'enfant réalise uniquement des bains de bouche après chaque repas.

5.1.3.9 Douleurs dentaires et maxillaires

La vincristine, de par sa neurotoxicité, peut être à l'origine de neuropathies périphériques. Les nerfs trijumeaux peuvent être atteints provoquant des douleurs au niveau des

maxillaires ou des maux dentaires. Une paresthésie et un affaiblissement des muscles faciaux peuvent être présents (73).

5.1.4 Les infections

Les infections qui se manifestent lors de la chimiothérapie résultent de l'immunodépression qu'elle provoque. L'affection de l'immunité orale, la modification des défenses épithéliales le déséquilibre de la flore buccale ainsi que la leucopénie favorisent l'apparition d'infections fongiques (50%), bactériennes (35%) et virales (76).

5.1.4.1 Les infections fongiques

L'agent pathogène principalement mis en cause est le Candida Albicans. En effet, les candidoses buccales représentent 50% des infections orales présentes chez le patient bénéficiant d'une chimiothérapie (79). La candidose buccale est une mycose superficielle qui se développe au niveau de la face interne des joues et des lèvres, au niveau des gencives, du pharynx et des commissures labiales.

Cliniquement, la candidose buccale se traduit par une forme aiguë qui se caractérise par une muqueuse érythémateuse, desséchée, recouvert d'un enduit blanchâtre se détachant facilement et laissant apparaître une muqueuse rouge vif. La forme chronique se présente soit sous forme de perlèches au niveau des commissures labiales ou alors sous forme de glossite losangique médiane.
Ces infections vont être favorisées par la xérostomie, les mucites, les ulcérations ainsi que la neutropénie.
En cas de candidose débutante, un antifongique local tel que le Miconazole, la Nystatine ou l'Amphothéricine B est administré. L'antifongique se présente soit sous forme de gel buccal, de comprimé gingival mucco-adhésif ou encore de suspension buvable. Le traitement est réalisé en dehors des repas jusqu'à 4 fois par jour (73).

Si les lésions s'avèrent plus sévères ou si elles ne répondent pas au traitement local, un traitement antifongique systémique est mis en place par Fluconazole.

5.1.4.2 Les infections virales

L'Herpès Simplex Virus représente le virus le plus incriminé. En effet, la réactivation de ce virus latent dans le ganglion trigéminal se produit fréquemment chez les patients atteints de leucémie et sous chimiothérapie. Mais il peut s'agir également d'une primo-infection.

Les lésions herpétiques se situent souvent au bord externe des lèvres et plus rarement au niveau de la face interne de la lèvre et du palais.

Chez le patient immunodéprimé, ces lésions vésiculeuses tardent à cicatriser, devenant alors très algiques, sévères et pouvant être le lieu d'infections secondaires. Il peut se produire une rupture de la barrière cutanéo-muqueuse à l'origine d'un risque systémique important et par conséquent d'une dissémination de l'infection (64) .

Le traitement curatif est composé d'Aciclovir ou de Valaciclovir, avec des posologies adaptées au poids et à l'âge de l'enfant. L'administration d'antiseptiques non agressifs ainsi que d'anesthésiques locaux permettent de diminuer les symptômes.

Figure 39 : Herpès labial (avec la courtoisie du Dr Thomas Trentesaux)

5.1.4.3 Les infections bactériennes

Les *Pseudomonas,* les *Streptocoques* ainsi que les *Staphylocoques* sont préférentiellement mis en évidence au cours des infections d'origines bactériennes pendant la chimiothérapie.

Ces bactéries vont être à l'origine de manifestations cliniques différentes :

- des ulcérations nécrotiques de la muqueuse orale dont la guérison est liée à l'augmentation des polynucléaires neutrophiles (PNN) circulants. En effet, lorsque le seuil des PNN est inférieur à 1000-2000 mm ^{3} des ulcérations douloureuses recouvertes d'un enduit nécrotique épais et adhérent apparaissent (76). Les ulcérations se développent encore plus facilement en raison de la sécheresse ;
- des gingivites ulcéro-nécrotiques ;

- des infections parodontales en raison de la baisse des PNN et des lymphocytes, se caractérisant par une gencive inflammatoire et une atteinte destructive de l'os alvéolaire.

En fonction des germes mis en cause, de la gravité de l'infection, des antiseptiques locaux et/ou une antibiothérapie sont mises en place.

5.1.4.4 Foyers infectieux dentaires chroniques

La présence d'un foyer infectieux dentaire chronique en période de neutropénie représente un risque majeur de cellulite. En effet, la propagation de l'infection a tendance à se faire plus facilement chez le patient immunodéprimé. Il peut s'agir d'un foyer infectieux apical ou encore d'un accident d'éruption. Il est donc primordial avant d'entreprendre une chimiothérapie de procéder à un examen bucco-dentaire et d'éliminer tout foyer infectieux potentiel.

Si des soins bucco-dentaires doivent être entrepris pendant la chimiothérapie, deux risques majeurs sont à prendre en compte : le risque infectieux lié à la neutropénie et le risque hémorragique lié à la thrombopénie. En fonction du bilan hématologique du patient, les conduites à tenir diffèrent.

5.1.5 Les hémorragies

Les hémorragies sont liées à la thrombocytopénie induite par la chimiothérapie. Les saignements spontanés sont rares à partir d'un taux supérieur à 50 000 mm^3. Dès lors que l'on passe sous un taux de 20 000 mm^3 on observe :

- des gingivorragies spontanées chez 50% des patients (51) ;
- du purpura thrombopénique ;
- des pétéchies au niveau du palais et des gencives ;
- des ecchymoses.

5.2 Les répercussions bucco-dentaires en cas de greffe de cellules souches hématopoïétiques

Les greffes représentent aujourd'hui une thérapeutique majeure dans la prise en charge des hémopathies malignes. Cependant chez l'enfant, les greffes de cellules souches hématopoïétiques ont des indications plus restreintes, notamment en cas de mauvais pronostic suite à une réponse lente en début de traitement ou encore dans les formes plus graves du nourrisson de moins de 1 an . La greffe de cellules souches hématopoïétiques en hématologie pédiatrique représente également le traitement de choix en cas de rechute.

5.2.1 L'irradiation corporelle totale

La radiothérapie n'est plus utilisée en première intention chez l'enfant dans le cadre des hémopathies malignes au profit des chimiothérapies plus efficaces et mieux ciblées. Utilisée en irradiation corporelle totale avant greffe de cellules souches hématopoïétiques, elle a pour but de provoquer une aplasie de la moelle osseuse afin de permettre la croissance de nouvelles cellules souches. Elle permet également de supprimer d'éventuelles cellules souches malignes persistantes malgré les traitements anti-néoplasiques. L'irradiation corporelle totale implique l'utilisation d'une dose totale de 12 Grays (Gy) administrée sur 3 jours (93).

L'irradiation peut être localisée lorsqu'il s'agit de traiter des zones peu accessibles par la chimiothérapie comme une LAL qui s'est propagée au liquide céphalo-rachidien ou une LAL qui s'est propagée aux testicules. La dose utilisée n'excède pas les 24 Gy.

5.2.1.1 Répercussions bucco-dentaires de l'irradiation corporelle totale

- L'hyposialie

A partir de 15 Grays, le flux salivaire diminue de 60 à 90%. A ce stade d'irradiation, l'histologie des glandes salivaires reste normale. L'hyposialie est due à une altération des signaux intracellulaires (94).

Si la dose totale reçue est inférieure à 26 Grays, comme dans le cas de l'irradiation corporelle totale avant greffe de cellules souches hématopoïétiques, l'atteinte salivaire est réversible et le patient récupère sa fonction salivaire dans sa totalité.

- L'ostéoradionécrose

L'ostéoradionécrose (ORN) est une affection iatrogène secondaire à l'irradiation des structures osseuses situées dans le champ d'irradiation. Cliniquement, l'ORN se traduit par un os exposé nécrotique à travers la muqueuse au sein d'un territoire irradié sans récidive tumorale et avec absence de cicatrisation après une période de 3 à 6 mois.

L'ORN peut être spontanée ou provoquée suite à une avulsion dentaire par exemple. Cependant, l'un des facteurs de risque de l'ORN est l'administration d'une dose de plus de 60 à 65 Gy. Cette complication ne concerne donc par l'irradiation utilisée dans le cadre des hémopathies malignes chez l'enfant où les doses sont bien inférieures à 60 Gy(73).

5.2.2 La réaction du greffon contre l'hôte

Il existe deux types de greffes :

- la greffe autologue ou autogreffe où le patient reçoit ses propres cellules souches hématopoïétiques. Le risque de rejet autrement dit de réaction du greffon contre l'hôte n'existe pas car le patient reçoit ses propres cellules (13) ;

- la greffe allogénique ou allogreffe où donneur et receveur sont deux personnes différentes. Ce type de greffe est plus complexe en terme d'histocompatibilité en comparaison aux greffes autologues car il existe donc deux patrimoines génétiques différents. Les cellules du donneur injectées au receveur vont reconstituer le système immunitaire et lutter contre la maladie. Donneur et receveur doivent être le plus compatibles possible du point de vue du système HLA (Human Leukocyte Antigen). Les antigènes des leucocytes humains sont des molécules à la surface des cellules qui permettent l'identification par le système immunitaire (13).

La maladie du greffon contre l'hôte ou encore appelée GVHD (Graft Versus Host Disease) désigne une réaction immunitaire des cellules souches saines du donneur contre les cellules du receveur : les lymphocytes T du donneur attaquent les tissus et les

organes du receveur. Les cellules de l'hôte sont perçues comme des étrangères par les cellules du greffon.

Cette réaction immunitaire se manifeste sous deux formes : une forme aiguë qui intervient dans les 100 jours post greffe et une forme chronique. Trois organes sont concernés par la GVHD : le foie, l'intestin et la peau (95).

5.2.2.1 Manifestations buccales de la GVHD

Des atteintes buccales sont observées en cas de GVHD aiguë ou chronique. Parmi elles (95)(96):

- une sécheresse buccale ;
- des récessions gingivales sévères pouvant provoquer une perte précoce des dents. Chez l'enfant, un cas de perte osseuse et de perte précoce des dents temporaires a été rapporté (97). En cause, l'immunosuppression et l'altération de la flore sous gingivale.
- des mucites ;
- des érythèmes et des ulcérations profondes à bords nets sur les muqueuses linguales, labiales, palatines et jugales ;

Figure 40 : GVHD buccal aiguë : eryhtème gingival (98)

- des douleurs liées aux ulcérations responsables d'une perte de poids importante ;
- une atrophie de la muqueuse linguale avec disparition des papilles linguales. L'atrophie concerne aussi la gencive avec une perte de l'aspect granité de la gencive ;

Figure 41 : Glossite atrophique : atrophie de la face dorsale de la langue (98)

- des lésions mucocèles : cloques remplis de mucus indolores se développant sur la muqueuse buccale et linguale. Ce sont des glandes salivaires mineures.

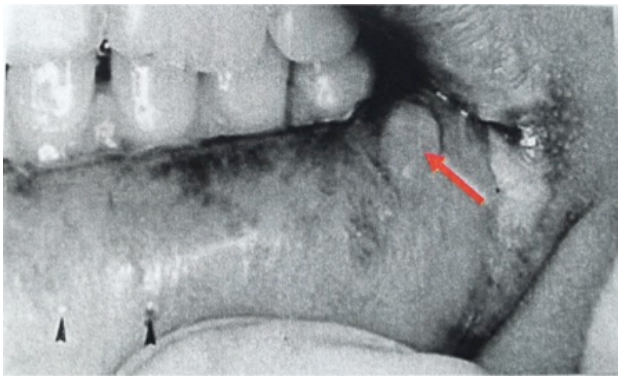

Figure 42 : GVHD buccale aiguë : mucocèle superficiel et vésicules labiales inférieurs chez un enfant de 12 ans(98)

- des lésions de types lichénoïdes en plaques avec un aspect plus ou moins chevelu. Les sites préférentiellement atteints sont les lèvres ainsi que la langue. L'atteinte du voile du palais est rarement observée.

Le traitement passe par l'administration d'une corticothérapie locale et d'immunosuppresseurs. De plus comme dans le cas de la chimiothérapie, les patients ont un risque d'infections fongiques, virales et bactériennes.

5.2.2.2 Prise en charge des manifestations orales de la GVHD

La prise en charge a pour but :

- la réduction des symptômes ;
- la diminution de la douleur ;

- ainsi que la prévention des complications secondaires.

➢ Hygiène bucco-dentaire

Lors d'une GVHD, il est fréquent que les patients se plaignent d'une sensibilité importante lors de l'utilisation du dentifrice. Cette sensibilité est liée à la présence du laurylsulfate de sodium ainsi qu'à la présence d'agents aromatisants. Il peut être conseillé d'utiliser certains dentifrices réservés à l'enfant qui sont eux exempts de laurylsulfate de sodium et moins aromatisés (Elmex® Junior par exemple).
Les bains de bouches à base d'alcool sont proscrits en raison de l'irritation qu'ils peuvent provoquer. Les bains de bouche sans alcool tels que l'Eludril® Perio ou le Paroex® sont à privilégier.

➢ Traitement local

La cavité buccale est un milieu humide, de ce fait les thérapies topiques sont rapidement diluées ou emportées par la salive. Les solutions ainsi que les gels hydrophiles et facilement applicables sur les muqueuses orales sont les piliers du traitement local de la GVHD orale.

D'après les résultats cliniques du *National Institutes of Health Consensus Conference*, la déxaméthasone est indiquée comme traitement initial lors de manifestations orales de la GVHD. Il est demandé au patient de réaliser un gargarisme et de laisser la solution durant 5 minutes en bouche. Le patient veille ensuite à ne pas manger ni boire durant les 10 à 15 minutes suivant l'application locale de la solution de déxaméthasone (0,5 mg/ 5 mL), ceci afin d'éviter une stimulation salivaire et par conséquent une élimination de la solution présente sur les muqueuses orales. Ce traitement est répété jusqu'à 4 fois par jour (99).

En cas de réponse insuffisante au traitement, la solution de déxaméthasone est substituée par l'application d'un gel de clobétasol. Ce gel est appliqué sur une muqueuse préalablement séchée. Si la localisation de la lésion ne permet pas une bonne isolation salivaire, le gel est appliqué sur une gaze qui reste en place plusieurs minutes (100).

Il arrive parfois que les lésions persistent. Dans ce cas, une solution de clobétasol associé au tacrolimus est utilisée en rinçage.

- Complications secondaires liées au traitement local

Le traitement local qui repose sur une corticothérapie topique intensive entraîne une suppression de l'immunité locale de la muqueuse buccale et favorise de façon importante l'apparition de candidoses.

Les infections actives sont généralement traitées avec un traitement quotidien de Fluconazole d'une durée d'une semaine.

Les complications secondaires liées aux traitements anti-cancéreux sont nombreuses et leur prise en charge est parfois complexe comme dans le cas de la GVHD orale. Un suivi psychologique est souvent nécessaire tout au long de la prise en charge de l'enfant.

Conclusion

Tout chirurgien-dentiste peut être amené au cours de sa pratique clinique à soigner un enfant souffrant d'une hémopathie maligne non diagnostiquée. Le diagnostic précoce de cette pathologie est un élément primordial pour le pronostic de la maladie ; notamment chez l'enfant pour qui l'évolution du cancer se fait rapidement. Il est donc essentiel pour le praticien de connaître les signes d'appels cliniques de la sphère orale engendrés par les hémopathies malignes, afin de ne pas passer à côté d'un diagnostic crucial pour l'enfant et sa famille.

De nos jours, nombreuses sont les avancées thérapeutiques en matière d'oncologie pédiatrique améliorant ainsi le taux de survie. Cependant, les séquelles bucco-dentaires provoquées par les traitements anti-néoplasiques restent d'actualité et ont un impact sur le bien-être de l'enfant. Des mesures préventives en matière d'hygiène bucco-dentaire ont pour but de diminuer l'apparition de ces complications.

Une collaboration entre l'odontologiste et l'hématologue est indispensable notamment afin de déterminer le moment le plus adapté pour la réalisation des soins dentaires nécessaires. Le chirurgien-dentiste fait donc partie intégrante de cette prise en charge multidisciplinaire dont bénéficie le patient.

Des perspectives d'avenir telle que l'utilisation du laser à faible puissance permettraient d'améliorer le confort du patient notamment face aux mucites provoquées par les drogues chimiothérapiques. Des études cliniques restent cependant indispensables afin de préciser les protocoles d'utilisation.

Les progrès en matière de thérapies géniques et thérapies cellulaires offre des résultats prometteurs en onco-hématologie pédiatrique. Ces thérapeutiques anticancéreuses tendent à être mieux supportées grâce à une diminution des complications mais elles restent encore à préciser et nécessitent des études prospectives.

Bibliographie

1. Goldberg M. Histologie de la muqueuse buccale. EMC - Med Buccale. 2016;(28-090-E-10).

2. Med.stanford.edu. Stanford Sleep Surgery : palate surgery [Internet]. [cited 2017 Feb 8]. Available from: https://med.stanford.edu/ohns/healthcare/sleepsurgery/treatments/palate_surgery.html

3. Histology.medicine.umich.edu. Oral Cavity | histology [Internet]. 2017 [cited 2017 Jan 7]. Available from: http://histology.medicine.umich.edu/resources/oral-cavity

4. Peglion A. Classification clinique des érosions et ulcérations : quand le chirurgien-dentiste doit-il s'inquiéter ? [Internet] [Médecine humaine et pathologie]. Faculté de Chirurgie Dentaire de Nice; 2013 [cited 2017 Feb 15]. Available from: https://dumas.ccsd.cnrs.fr/dumas-00916573/document

5. Pocketdentistry.com. 9. Oral Mucosa [Internet]. [cited 2017 Feb 8]. Available from: http://pocketdentistry.com/9-oral-mucosa/

6. Sterkers G., Pirenne-Ansart H., Aujard Y. Le système immunitaire à la naissance : entre l'apprentissage du soi et du non soi. Rev MédecineScience [Internet]. 1993 Mar;9(3). Available from: http://www.ipubli.inserm.fr/bitstream/handle/10608/2913/1993_3_307.pdf?sequence=1

7. Sanchez J, Antonicelli F, Tuton D, Dorval SM, François C. Particularités de la cicatrisation de l'enfant. Ann Chir Plast Esthét. 2016;61(5):341–7.

8. Kühnel W. Atlas de poche d'histologie. Paris: Flammarion Médecine Sciences; 2015. 540 p.

9. Sobotta J, Welsch U. Précis d'histologie : cytologie, histologie, anatomie microscopique. Paris: Lavoisier; 2004. 592 p.

10. Brochery B, Hennequin A, Vaysse F, Bailleul-Forestier I. Parodonte de l'enfant et de l'adolescent. EMC - Med Buccale. 2016;(28-195-C-10).

11. Dictionnaire.academie-medecine.fr. Dictionnaire médical de l'Académie de Médecine : hématopoïèse [Internet]. 2017 [cited 2017 Feb 9]. Available from: http://dictionnaire.academie-medecine.fr/?q=h%C3%A9matopoiese

12. Mehta AB, Hoffbrand AV. Hématologie. Paris: De Boeck Supérieur; 2003. 212 p.

13. Ifrah N, Cahn J-Y, Société française d'hématologie. Hématologie. Issy-les-Moulineaux: Elsevier Elibrary; 2014.

14. Féger F, Vainchenker W. Hématopoïèse et facteurs de croissance. EMC - Med Buccale. 1997;13-0-NaN-85:(13-000-M-85).

15. Fr.dreamstime.com. Cellule souche hématopoïétique [Internet]. 2017 [cited 2017 Jan 24]. Available from: https://fr.dreamstime.com/image-stock-cellule-souche-hmatopotique-image39448001

16. Leymarie V, Galoisy A-C, Falkenrodt A, Lessard M. Diagnostic des hémopathies malignes myéloïdes : apports de la classification OMS 2001. Ann Biol Clin (Paris). 2004 Sep 1;62(5):513–20.

17. Fenaux G de travail : P, Ades L, Fontenay M, Raynaud S, Eclache V, Rose C, et al. Consensus français sur les syndromes myélodysplasiques et la leucémie myélomonocytaire chronique : diagnostic, classifications, traitement. Hématologie. 2015 Jan 1;21(1):28–45.

18. Fenaux P, Dreyfus F, Vey N. Information aux patients. Les syndromes myélodysplasiques [Internet]. 2008 [cited 2017 Feb 13]. Available from: http://www.cancer-environnement.fr/Portals/0/Documents%20PDF/GFM%20-%20Information%20aux%20patients%20-%20Les%20syndromes%20myélodysplasiques.pdf

19. Haute autorité de santé. Guide du parcours de soins - Insuffisances médullaires et autres cytopénies chroniques - Syndromes myélodysplasiques [Internet]. 2015 Mai [cited 2017 Feb 9]. Available from: http://www.has-sante.fr/portail/upload/docs/application/pdf/guidem_syndrome_myelo_version_web_2008_05_20__8_32_46_696.pdf

20. Park S, Cluzeau T, Fenaux P, Dreyfus F. Syndromes myélodysplasiques et leucémies secondaires. Généralités, diagnostic et classification. EMC - Med Buccale. 2014;(13-018-K-10).

21. Brousse N, Vasiliu V, Michon J, Canioni D. Lymphomes non hodgkiniens de l'enfant. Ann Pathol. 2008;24(6):574–86.

22. Bauduer F. Aspects cliniques des leucémies aiguës. EMC - Med Buccale. 2002;(13-018-G-10).

23. Desandes E, Lacour B, Belot A, Molinie F, Delafosse P, Tretarre B, et al. Cancer Incidence and Survival in Adolescents and Young Adults in France, 2000–2008. Pediatr Hematol Oncol. 2013 avril;30(4):291–306.

24. INSERM - RNCE - Registre national des cancers de l'enfant. [Internet]. 2017 [cited 2017 Feb 9]. Available from: http://rnce.inserm.fr/rnce.php

25. Monnereau A, Remontet L, Maynadié M, Binder-Foucard F, Belot A, Troussard X, et al. Estimation nationale de l'incidence des cancers en France entre 1980 et 2012. Partie 2 – Hémopathies malignes – Synthèse / p. 7 [Internet]. 2013 [cited 2017 Feb 13]. Available from: http://invs.santepubliquefrance.fr/content/download/77033/283223/version/2/file/plaquette_estimation_nationale_incidence_cancers_hemopathies_malignes.pdf

26. INSERM. Facteurs de risques chez l'enfant. Cancer et environnement. [Internet]. [cited 2017 Feb 13]. Available from: http://www.ipubli.inserm.fr/bitstream/handle/10608/102/?sequence=29

27. INSERM. Classification. Cancer et environnement. [Internet]. [cited 2017 Feb 13]. Available from: http://www.ipubli.inserm.fr/bitstream/handle/10608/102/?sequence=25

28. Cardwell CR, McKinney PA, Patterson CC, Murray LJ. Infections in early life and childhood leukaemia risk: a UK case–control study of general practitioner records. Br J Cancer. 2008 Sep 30;99(9):1529–33.

29. Cancer-environnement.fr. Benzène [Internet]. [cited 2017 Apr 4]. Available from: http://www.cancer-environnement.fr/248-Benzene.ce.aspx

30. Université Virtuelle de Médecine du Travail. Benzène [Internet]. [cited 2017 Jan 24]. Available from: http://www.uvmt.org/print.php?sid=82

31. Krivit W, Good RA. Simultaneous occurrence of mongolism and leukemia; report of a nationwide survey. AMA J Dis Child. 1957 Sep;94(3):289–93.

32. Société Française d'Hématologie. La leucémie aiguë lymphoblastique. Fiche d'information patients. [Internet]. 2009 [cited 2017 Feb 14]. Available from: http://sfh.hematologie.net/hematolo/UserFiles/File/PDF/Leucemieaigue_lymphoblastique.pdf

33. Ribera J, Sancho J. Manuel d'information destiné aux malades adultes atteints d'une leucémie lymphoblastique aiguë [Internet]. 2007 [cited 2016 Dec 17]. Available from: https://www.leukemia-net.org/content/patients/leukemias/all/e4417/infoboxContent4969/Pat_Manual_ALL_francais.pdf

34. Soutou B, Wetterwald E, Aractingi S. Manifestations cutanées des hémopathies malignes. EMC - Med Buccale. 2012;2–0703.

35. Esmo.org. Leucémie Aiguë Myéloblastique : un guide pour les Patients. [Internet]. [cited 2017 Jan 24]. Available from: https://www.esmo.org/content/download/6584/114895/file/FR-LAM-Guide-pour-les-Patients.pdf

36. Sllcanada.org. Douleur liée au cancer et à son traitement [Internet]. [cited 2017 Feb 3]. Available from: http://www.sllcanada.org/traitement/gerer-les-effets-secondaires/douleur/douleur-liee-au-cancer-et-a-son-traitement

37. Karboubi A. Implication et rôle du chirurgien-dentiste dans le dépistage, l'orientation, et la prise en charge des patients atteints de lésions orales à risque cancéreux dans notre région actuelle Nord-Pas-De-Calais [Thèse d'exercice]. [France]: Faculté de Chirurgie Dentaire de Lille 2; 2015.

38. Araujo PC de, O. BATTISTI. Comment j'explore une masse cervicale chez l'enfant. Rev Med Liège. 2010;(65 : 1):6.

39. Debry C, Mondain M, Reyt E. ORL. 3ème édition. Issy-les-Moulineaux: Elsevier Masson; 2014. 352 p.

40. Tarragano H, Illouz B, Moyal F. Les cancers de la cavité buccale: du diagnostic aux applications thérapeutiques. Rueil Malmaison: Editions CDP; 2008. 138 p.

41. François M. Diagnostic d'une masse latéro-cervicale chez l'enfant. Médecine Thérapeutique Pédiatrie. 2003 Nov 1;6(5):328–34.

42. Hou G-L, Huang J-S, Tsai C-C. Analysis of oral manifestations of leukemia: a retrospective study. Oral Dis. 1997 Jan 1;3(1):31–8.

43. Roche Y. Risques médicaux au cabinet dentaire en pratique quotidienne. Identification des patients. Evaluation des risques. Prise en charge : prévention, précautions. Issy-les-Moulineaux: Elsevier Masson; 2010. 744 p.

44. Université médicale virtuelle francophone. Examen de la face et de la cavité buccale. Collège hospitalo-universitaire français de chirurgie maxillo-faciale et stomatologie [Internet]. 2011 [cited 2017 Feb 15]. Available from: http://campus.cerimes.fr/chirurgie-maxillo-faciale-et-stomatologie/enseignement/face/site/html/cours.pdf

45. Dridi S-M, Ejeil A-L, Gaultier F. La gencive pathologique de l'enfant à l'adulte : diagnostics et thérapeutiques. Paris: Information dentaire; 2013. 240 p.

46. Seckinger C. Manifestations buccales des anémies. Actual Odonto-Stomatol. 2010;(249):35–41.

47. Rerhrhaye M, Abdellaoui L, Bouziane A, Ennibi O. Le bilan biologique en odontostomatologie : intérêt et interprétation. Actual Odonto-Stomatol. (250):117–35.

48. Deliverska EG, Assya Krasteva. Oral signs of leukemia and dental management - literature data and case report. Journal of IMAB. 2013;19(4):4.

49. Ali M. Manifestations buccales des hémopathies : diagnostic précoce [Thèse d'exercice]. [France]: Université de Nantes; 2011.

50. Stephan J-L, Sevrez C, Thouvenin-Doulet S. Thrombopénies de l'enfant. EMC - Med Buccale. 2015;(4-080-B-40).

51. Davido N, Yasukawa K, Bories C, Labrousse D, Derman D. Médecine orale et Chirurgie orale. Parodontologie. Paris: Maloine; 2014. 313 p.

52. Spirglas H, Ben Slama L. Pathologie de la muqueuse buccale. Paris: Elsevier; 1999. 308 p.

53. Reinert P, Soubeyrand B, Gauchoux R. Évaluation de 35 années de vaccination rougeole-oreillons-rubéole en France. Arch Pédiatrie. 10(11):948–54.

54. Harroche A, Rothschild C. Diagnostic d'un syndrome hémorragique de l'enfant. EMC - Med Buccale. 2017;(4-080-B-10).

55. MOEHREL B. Manifestations parodontales des hémopathies malignes lymphoïdes et leur prise en charge [Thèse d'exercice]. [France]: Faculté de Chirurgie Dentaire de Nantes; 2013.

56. S P, Giurgiu M, Dumitriu A. Oral manifestations in acute leukemia as the first sign; the interdisciplinary approach of diagnosis and treatment. Journal of Mind and Medical Sciences. 2015;2(10):8.

57. Hou G-L, Huang J-S, Tsai C-C. Analysis of oral manifestations of leukemia: a retrospective study. Oral Dis. 1997 Jan 1;3(1):31–8.

58. O'hana D, Baudet-Pommel M, Barthélémy I, Devoize L. Ulcérations buccales révélatrices d'une leucémie aiguë myéloïde de type 4. Med Buccale Chir Buccale. 2015;21:37–41.

59. Couly G. Atlas des pathologies oro-maxillo-faciales de l'enfant, du foetus à l'adolescent. Rueil Malmaison: Editions CDP; 2013. 149 p.

60. Unsof.org. Gingivites chez l'enfant [Internet]. [cited 2017 Apr 27]. Available from: http://www.unsof.org/media/ressources-unsof/media/cours-montpellier/odontologie-pediatrique-o3/gingiviteschez-l-enfant.pdf

61. CEDEF. Item 343—Ulcération ou érosion des muqueuses orales et/ou génitales. Ann Dermatol Vénéréologie. 2008;(135S):F234—F238.

62. Parent D. Les ulcérations de la bouche. Rev Med Brux. 2011;32:9.

63. Michel B, Pulvermacker B, Bertolus C, Couly G. Stomatites du nourrisson et de l'enfant. J Pédiatrie Puériculture. 16(5):267–80.

64. Otmani Naima, Nachef M-N, Msefer Alaoui F. Prise en charge bucco-dentaire de l'enfant atteint de leucémie aiguë. Rev Odontostomatol (Paris). 2004;33(17):11.

65. Brette M-D, Corré A, Monteil J-P. Manifestations pharyngées des hémopathies. EMC - Med Buccale. 1995;(20-525-A-10).

66. Sibaud V, Vigarios E, Tavitian S, Cougoul P, Bataille C de, Campana F, et al. Accroissements gingivaux : approche pragmatique. Ann Dermatol Vénéréologie. 2016;143(6–7):467–81.

67. Diallo O, Bah M, Camara S, Keita M.W, Bah AT. Les lésions bucco-cervicales chez les malades atteints d'hémopathie maligne à l'hôpital national Donka du CHU de Conakry. Mali Medical. 2009;XXIV(2):4.

68. Finkelstein M. Guide pour le diagnostic clinique différentiel des lésions des muqueuses buccales. [Internet]. [cited 2017 Feb 17]. Available from: http://www.dentalcare.fr/formation-dentaire-professionnels/muqueuse-buccale.aspx?ModuleName=coursecontent&PartID=2&SectionID=5

69. Ahossi V, Boisramé-Gastrin S, Perrot G, Tazi M, Larras P, Perrin. Lymphome non hodgkinien à localisation mandibulaire : à propos de deux observations. Med Buccale Chir Buccale. 2006;12(1):21–9.

70. Ashok L, Sujatha GP, Hema G. Estimation of salivary amylase and total proteins in leukemia patients and its correlation with clinical feature and radiographic finding. Indian J Dent Res. 2010 Oct 1;21(4):486.

71. T. Lelo, Malenga M, K. Ndoma. Le lymphome de Burkitt à localisation maxillo-faciale. Aspects radiographiques. Médecine Afr Noire. 1992;39(12):836–7.

72. Patte C, Terrier-Lacombe M-J, Bayle C. Lymphomes malins non hodgkiniens de

l'enfant : classifications anatomopathologiques, présentations cliniques et traitements. EMC - Med Buccale. 1996;(13-016-A-70).

73. Sion M. Lésion de la muqueuse buccale : clinique et traitements [Thèse d'exercice]. [France]: Faculté de Chirurgie Dentaire de Nancy; 2010.

74. Zhou Y, Qian M, Liang Y, Liu Y, Yang X, Jiang T, et al. Effects of Leukemia Inhibitory Factor on Proliferation and Odontoblastic Differentiation of Human Dental Pulp Cells. J Endod. 2011 Jun 1;37(6):819–24.

75. Lisan Q, Boussen I, Page PL, Pons Y, Regloix SD, Raynal M, et al. Manifestations oto-rhino-laryngologiques des hémopathies de l'adulte. EMC - Med Buccale. 2014;(20-915-A-10).

76. Kuffer R, Tommaso Lombardi, Husson-Bui C, Bruno Courrier, Jacky Samson. La muqueuse buccale : de la clinique au traitement. Paris: Med'com; 2009. 416 p.

77. Bousaadani AE, Eljahd L, Abada R, Rouadi S, Roubal M, Mahtar M. Actualités de la prévention et du traitement des mucites orales chez les enfants cancéreux : recommandations pratiques. Cancer Radiothérapie. 2016;20(3):226–30.

78. McGuire DB, Fulton JS, Park J, Brown CG, Correa MEP, Eilers J, et al. Systematic review of basic oral care for the management of oral mucositis in cancer patients. Support Care Cancer. 2013;21(11):3165–77.

79. Association dentaire française.Commission des dispositifs médicaux. Le chirurgien dentiste face au cancer. Paris: Association Dentaire Française; 181 p. (Du diagnostic précoce du cancer buccal à la prise en charge du patient cancéreux).

80. Afsos.org. Chimiothérapie et soins bucco-dentaires [Internet]. 2010 [cited 2017 Mar 16]. Available from: http://www./fiche-referentiel/chimiotherapie/

81. Caroline Vincent. Etude observationnelle de la prise en charge de la mucite buccale chimio-induite en unités de soins d'hématologie au centre hospitalier universitaire de Grenoble [Thèse d'exercice]. [France]: Faculté de Pharmacie de Grenoble; 2011.

82. Bensadoun RJ, Caillot E. Mucites radio et chimio-induites : actualités sur la prise en charge. Bull Infirm Cancer. 2013;13(4):107–14.

83. Thorlaser.com. Thérapie de Laser Basse Energie LLLT Mucites Orales - THOR Laser [Internet]. [cited 2017 Apr 26]. Available from: https://www.thorlaser.com/oncologie/

84. Bensadoun R-J. Mucites bucco-pharyngées et traitement anti-cancéreux. Aidez-les à garder le sourire [Internet]. [cited 2017 Mar 16]. Available from: http://www.afsos.org/wp-content/uploads/2016/12/Mucites-remis-AFSOS-NOVARTIS-2015.pdf

85. Dahllöf G, Huggare J. Considérations orthodontiques concernant les patients ayant été atteints d'un cancer pédiatrique. EMC - Med Buccale. 2016;(28-882-C-10).

86. Marec-Berard P, Gorry F, Chaux-Bodard AG, Gourmet R, Bergeron C, Frappaz

D, et al. Perturbations du développement dentaire chez des enfants traités par chimiothérapie. Arch Pédiatrie. 2002;9(11):1212–3.

87. Nawrocki L, Libersa P, Porée F, Lambilliotte A, Nelken B, Mazingue F. Chimiothérapie anticancéreuse et développement dentaire. Med Buccale Chir Buccal. 2001;9(1):8–20.

88. Luaryy D, Bronckers A, J Bervoets T. Effects of Vincristine on the Developing Hamster Tooth Germ in Vitro [Internet]. 1995 [cited 2017 Mar 4]. Available from: https://www.researchgate.net/publication/15644046_Effects_of_Vincristine_on_the_Developing_Hamster_Tooth_Germ_in_Vitro

89. Yasukawa K, Davido N, Dursun E, Maire C-H, Meyer L. Orthopédie dento-faciale. Odontologie pédiatrique. Paris: Maloine; 2014. 208 p.

90. Chazanne-Dierckx C, Berthet A, Jacquelin L-F. Prise en charge bucco-dentaire de l'enfant traité en hémato-oncologie. J Odontostomatol pediatr. 2004;p: 145-152.

91. Tamburini P. Prescriptions et précautions en odontologie chez les patients sous traitement anti-cancéreux [Thèse d'exercice]. [France]: Faculté d'odontologie de Nancy; 2015.

92. Le Mee AS. Taurodontisme : attitude thérapeutique [Thèse d'exercice]. [France]: Faculté de Chirurgie Dentaire de Nantes; 2015.

93. Zilli T, Miralbell R, Ozsahin M. Irradiation corporelle totale : présent et avenir. Cancer Radiothérapie. 2009;13(5):428–33.

94. Guinand N, Dulguerov P, Giger R. Xérostomie radio-induite : prévention, traitement, perspectives. Rev Médicale Suisse. 2007;(127).

95. Fricain J-C, Sibaud V, Hafian H, Deminière C, Taiëb A, Boiron J-M. Les manifestations buccales de la réaction du greffon contre l'hôte. Ann Dermatol Vénéréologie. 2008;132(12):1017–25.

96. Regina Torres S. Oral features of graft-versus-host disease. Rev Bras Hematol E Hemoter. 2014;36(1):9–11.

97. Da Fonseca MA, Murdoch-Kinch CA. Severe gingival recession and early loss of teeth in a child with chronic graft versus host disease: a case report. Spec Care Dentist. 2007;27(2):59–63.

98. Jung S. Manifestations buccales de la maladie du greffon contre l'hôte après allogreffe de cellules souches hématopoïétiques chez l'enfant [Thèse d'exercice]. [France]: Université de chirurgie dentaire de Strasbourg I;

99. Treister N, Duncan C, Cutler C, Lehmann L. How we treat oral chronic graft-versus-host disease. Blood. 2012;120(17):3407–18.

100. Sari I, Altuntas F, Kocyigit I, Sisman Y, Eser B, Unal A, et al. The effect of budesonide mouthwash on oral chronic graft versus host disease. Am J Hematol. 2007;82(5):349–56.

Table des illustrations

Figure 1 : Schéma de l'anatomie de la cavité orale (2) 16

Figure 2 : Coupe histologique d'un épithélium parakératinisé (4) 17

Figure 3 : Composition de l'épithélium stratifié de la muqueuse masticatrice (5) 17

Figure 4 : Coupe histologique d'un épithélium non kératinisé (4) 18

Figure 5 : Le mécanisme cellulaire de l'hématopoïèse (15) 22

Figure 6 : La lignée myéloïde et la lignée lymphoïde (15) 23

Figure 7 : Les différentes zones de l'étage supérieur de la cavité buccale (44) 37

Figure 8 : Les différentes zones de l'étage inférieure de la cavité buccale (44) 38

Figure 9 : Pâleur gingivale chez une adolescente évoquant une anémie (47). 39

Figure 10 : Purupura pétéchial de la joue droite (52) 40

Figure 11 : Arbre décisionnel concernant les étiologies et la prise en charge des pétéchies et des purpuras 40

Figure 12 : Arbre décisionnel concernant les étiologies et la prise en charge des gingivorragies 42

Figure 13 : Arbre décisionnel concernant les étiologies et la prise en charge des ecchymoses buccales 43

Figure 14 : Arbre décisionnel concernant les étiologies et la prise en charge d'une gingivite ulcéro-nécrotique 44

Figure 15 : Gingivite liée à une neutropénie (59) 45

Figure 16 : Gingivite liée à une agranulocytose (59) 45

Figure 17 : Gingivite ulcéro-nécrotique (60) 45

Figure 18 : Arbre décisionnel concernant les étiologies et la prise en charge d'une ulcération orale 46

Figure 19 : Ulcération labiale (agranulocytose)(63) 46

Figure 20 : Ulcération liée au VIH (63) 46

Figure 21 : Primo-infection herpétique(63) 47

Figure 22 : Ulcération d'origine traumatique 47

Figure 23 : Manifestations cliniques du syndrome pied-main-bouche (avec la courtoisie du Dr Trentesaux Thomas) 47

Figure 24 : Accroissement gingival d'apparition brutale chez une jeune fille âgée de 13 ans évoquant une leucémie (47) 49

Figure 25 : Arbre décisionnel concernant les étiologies et la prise en charge d'une hyperplasie gingivale50

_____ 50

Figure 26 : Hyperplasie gingivale liée à la ciclosporine (63) _____ 50

Figure 27 : Inflammation gingivale liée à un manque d'hygiène bucco-dentaire _____ 50

Figure 28 : Inflammation gingivale liée à la présence de tartre vue vestibulaire (à gauche) et vue linguale (à droite) (avec la courtoisie du Dr Delfosse Caroline) _____ 51

Figure 29 : Aspect clinique endobuccal d'un lymphome diffus à grandes cellules (69) _____ 51

Figure 30 : Mucite chimio-induite (79) _____ 55

Figure 31: Langue dépapillée dûe à la chimiothérapie (79) _____ 55

Figure 32 : les appareils multi-attaches orthodontiques : un facteur de risque d'ulcérations et de mucites en cas de chimiothérapie _____ 56

Figure 33 : Arbre décisionnel concernant la prise en charge bucco-dentaire avant l'instauration de la chimiothérapie _____ 57

Figure 34 : Application du laser basse énergie par voie endobuccale (83) _____ 59

Figure 35 : Application du laser basseénergie par voie exobuccale (83) _____ 59

Figure 36 : Classification des mucites selon l'OMS (84) _____ 60

Figure 37 : Tableau des âges de développement dentaire (89) _____ 63

Figure 38 : Radiographies rétro-alvéolaires de premières molaires permanentes taurodontiques _____ 65

Figure 39 : Herpès labial (avec la courtoisie du Dr Trentesaux Thomas) _____ 68

Figure 40 : GVHD buccal aiguë : eryhtème gingival (98) _____ 72

Figure 41 : Glossite atrophique : atrophie de la face dorsale de la langue (98) _____ 73

Figure 42 : GVHD buccale aiguë : mucocèle superficiel et vésicules labiales inférieurs chez un enfant de 12 ans(98) _____ 73

Th. D. : Chir. Dent. : Lille 2 : Année 2017 – N°:

Répercussion des hémopathies malignes pédiatriques et de leurs traitements sur la sphère orale / **DOUIOU Halima**.- p. 84 : ill. 42 ; réf. 100

Domaines : Pathologie – Odontologie pédiatrique

Mots clés Rameau: Muqueuse orale ; Hémopathies malignes-Chez l'enfant ; Chimiothérapie – Complications ; Mucites ; Moelle épinière-Greffe ; Leucémie aiguë lymphoblastique ;

Mots clés FMeSH: Muqueuse de la bouche ; Tumeurs hématologiques-Enfant ; Stomatite ; Transplantation – Moelle osseuse ; Leucémie–Thérapie-Enfant ;

Résumé de la thèse :

Chaque année, autour de 1700 nouveaux cas de cancers sont diagnostiqués chez l'enfant. Parmi les cancers les plus fréquemment rencontrés se trouvent les hémopathies malignes qui représentent 40 % des cancers avant l'âge de 15 ans. La prise en charge médicale de ces pathologies se fait au sein d'une équipe pluridisciplinaire parmi laquelle se trouve le chirurgien-dentiste.

En effet, les hémopathies malignes s'expriment par des symptômes au sein même de la cavité buccale. Par conséquent, tout chirurgien-dentiste se doit de connaitre la symptomatologie des hémopathies malignes car il peut être à l'origine d'un diagnostic précoce. Cependant, les manifestations buccales des hémopathies ne sont pas pathognomoniques ; le praticien se doit de replacer les lésions dans leur contexte clinique et biologique afin d'être à même d'orienter le patient vers le service approprié afin de procéder à des examens complémentaires.

Une fois le diagnostic établi, la mise en place des thérapeutiques anti-cancéreuses nécessite un suivi bucco-dentaire. Les effets secondaires de ces traitements sur la cavité orale sont nombreux et impactent la qualité de vie du jeune enfant. Le chirurgien-dentiste, en étroite collaboration avec l'oncologue, se charge de prévenir et de prendre en charge ces répercussions bucco-dentaires liées aux traitements, afin d'améliorer le confort de l'enfant.

JURY :

Président : Monsieur le Professeur Thomas COLARD

Assesseurs : Madame le Docteur Caroline DELFOSSE
Monsieur le Docteur Thomas TRENTESAUX
~~**Madame le Docteur Emilie DEHAYNIN-TOULET**~~
Madame de docteur Mathilde LAUMAILLÉ

Membres invités :