UNIVERSITE DU DROIT ET DE LA SANTE DE LILLE 2

FACULTE DE CHIRURGIE DENTAIRE

Année de soutenance : 2017 N°:

THESE POUR LE

DIPLOME D'ETAT DE DOCTEUR EN CHIRURGIE DENTAIRE

Présentée et soutenue publiquement le 16 octobre 2017

Par Laura BANISSO

Née le 27 septembre 1992 à Villeneuve d'Ascq

Le certificat de synthèse clinique et thérapeutique : synthèse de cas cliniques à visée pédagogique

JURY

Président : Monsieur le Professeur Etienne DEVEAUX

Assesseurs : Madame le Docteur Emmanuelle BOCQUET

Monsieur le Docteur Jérôme VANDOMME

Madame le Docteur Mathilde SAVIGNAT

ACADÉMIE DE LILLE

UNIVERSITÉ DU DROIT ET DE LA SANTÉ LILLE 2

FACULTÉ DE CHIRURGIE DENTAIRE
PLACE DE VERDUN
59000 LILLE

Président de l'Université	:	Pr. X. VANDENDRIESSCHE
Directeur Général des Services	:	P-M. ROBERT
Doyen	:	Pr. E. DEVEAUX
Vice-Doyens :	:	Dr. E. BOCQUET, Dr. L. NAWROCKI et Pr. G. PENEL
Responsable des Services :	:	S. NEDELEC
Responsable de la Scolarité :	:	M. DROPSIT

****

PERSONNEL ENSEIGNANT DE L'U.F.R.

***PROFESSEURS DES UNIVERSITÉS* :**

P. BEHIN	Prothèses
T. COLARD	Sciences Anatomiques et Physiologiques, Occlusodontiques, Biomatériaux, Biophysiques, Radiologie
E. DEVEAUX	Odontologie Conservatrice - Endodontie **Doyen de la Faculté**
G. PENEL	Responsable de la Sous-Section des Sciences Biologiques

MAITRES DE CONFÉRENCES DES UNIVERSITÉS

T. BECAVIN	Responsable de la Sous-Section d'Odontologie Conservatrice - Endodontie
F. BOSCHIN	Parodontologie
E. BOCQUET	Responsable de la Sous-Section d'Orthopédie Dento-Faciale
C. CATTEAU	Responsable de la Sous-Section de Prévention, Epidémiologie, Economie de la Santé, Odontologie Légale
A. de BROUCKER	Sciences Anatomiques et Physiologiques, Occlusodontiques, Biomatériaux, Biophysiques, Radiologie
T. DELCAMBRE	Prothèses
C. DELFOSSE	Responsable de la Sous-Section d'Odontologie Pédiatrique
F. DESCAMP	Prothèses
A. GAMBIEZ	Odontologie Conservatrice - Endodontie
F. GRAUX	Prothèses
P. HILDELBERT	Odontologie Conservatrice - Endodontie
J.M. LANGLOIS	Responsable de la Sous-Section de Chirurgie Buccale, Pathologie et Thérapeutique, Anesthésiologie et Réanimation
C. LEFEVRE	Prothèses
J.L. LEGER	Orthopédie Dento-Faciale
M. LINEZ	Odontologie Conservatrice - Endodontie
G. MAYER	Prothèses
L. NAWROCKI	Chirurgie Buccale, Pathologie et Thérapeutique, Anesthésiologie et Réanimation Chef du Service d'Odontologie A. Caumartin – CHRU Lille
C. OLEJNIK	Sciences Biologiques
P. ROCHER	Sciences Anatomiques et Physiologiques, Occlusodontiques, Biomatériaux, Biophysiques, Radiologie
M. SAVIGNAT	Responsable de la Sous-Section des Sciences Anatomiques et Physiologiques, Occlusodontiques, Biomatériaux, Biophysiques, Radiologie
T. TRENTESAUX	Odontologie Pédiatrique
J. VANDOMME	Responsable de la Sous-Section de Prothèses

Réglementation de présentation du mémoire de Thèse

Par délibération en date du 29 octobre 1998, le Conseil de la Faculté de Chirurgie Dentaire de l'Université de Lille 2 a décidé que les opinions émises dans le contenu et les dédicaces des mémoires soutenus devant jury doivent être considérées comme propres à leurs auteurs, et qu'ainsi aucune approbation, ni improbation ne leur est donnée.

Je dédie cette thèse...

Aux membres du jury,

Monsieur le Professeur Etienne DEVEAUX

Professeur des Universités - Praticien Hospitalier des CSERD

Sous-section Odontologie Conservatrice – Endodontie

Docteur en Chirurgie –Dentaire

Docteur en Sciences Odontologiques

Docteur en Odontologie de l'Université de Lille 2

Habilité à Diriger des Recherches

Doyen de la Faculté de Chirurgie Dentaire de Lille

Membre associé national de l'Académie Nationale de Chirurgie Dentaire

Responsable des Relations Internationales de la Faculté de Chirurgie Dentaire de Lille

Personne Compétente en Radioprotection

Ancien Président de la Société Française d'Endodontie.

Vous m'avez fait l'honneur de présider ma thèse, de la relire dans les plus brefs délais pour me faire part de vos remarques enrichissantes.

Je vous en remercie sincèrement.

Recevez ici l'expression de mon profond respect.

Madame le Docteur Emmanuelle BOCQUET

Maître de Conférence des Universités – Praticien hospitalier des CSERD

Sous-Section Orthopédie Dento-Faciale

Docteur en Chirurgie Dentaire

Responsable de la Sous-Section d'Orthopédie Dento-Faciale

Spécialiste Qualifiée en Orthopédie Dento-Faciale (CECSMO)

C.E.S de Biologie de la Bouche

C.E.S d'Orthopédie Dento-Faciale

Master 2 Recherche Biologie Santé

Maîtrise des Sciences Biologiques et Médicales.

Vice-Doyen Pédagogie de la Faculté de Chirurgie Dentaire

Vous me faites l'honneur d'avoir accepté de faire partie de mon jury, et de juger ce travail. Je vous en remercie.

Soyez assurée de ma sincère reconnaissance.

Monsieur le Docteur Jérôme VANDOMME

Maître de Conférences des Universités – Praticien Hospitalier des CSERD

Sous-Section Prothèses

Docteur en Chirurgie Dentaire

Responsable de Sous-section Prothèses

Je tiens à vous remercier pour l'intérêt que vous avez bien voulu porter à mon travail en acceptant de faire partie de ce jury.

Merci également d'avoir participé à ma formation de chirurgien dentiste lors des vacations cliniques de prothèse.

Madame le Docteur Mathilde SAVIGNAT

Maître de Conférences des Universités – Praticien Hospitalier des CSERD

Sous-Section Sciences Anatomiques et Physiologiques, Occlusodontiques, Biomatériaux, Biophysique et Radiologie.

Docteur en Chirurgie Dentaire

Doctorat de l'Université de Lille 2 (mention Odontologie)

Master Recherche Biologie Santé, spécialité Physiopathologie et Neurosciences

Responsable de la Sous-Section Anatomiques et Physiologiques, Occlusodontiques,

Biomatériaux, Biophysique et Radiologie.

Vous m'avez accompagné et guidé tout au long de l'année pour la réalisation de ce travail.

Je vous remercie de m'avoir aidé dans la sélection des cas cliniques et dans la rédaction.

Votre disponibilité, votre rigueur professionnelle et vos conseils m'ont apporté une aide précieuse.

Table des matières

1. Introduction 15

2. Matériel et méthode 16

2.1. Matériel 16

2.2. Méthode 16

3. Présentation des cas cliniques 23

3.1 Cas clinique N°1 : Nathalie, 49 ans 23

3.1.1. Anamnèse 24

3.1.2. Examen exobuccal 24

3.1.3. Examen endobuccal 24

3.1.4. Examens complémentaires 25

3.2. Cas clinique N°2 : Patrice, 57 ans 27

3.2.1. Anamnèse 28

3.2.2. Examen exobuccal 28

3.2.3. Examen endobuccal 28

3.2.4. Examens complémentaires 29

3.3. Cas clinique N°3 : Thibaut, 45 ans 31

3.3.1. Anamnèse 32

3.3.2. Examen exobuccal 32

3.3.3. Examen endobuccal 32

3.3.4. Examens complémentaires 34

3.4. Cas clinique N°4 : Lamia, 23 ans 35

3.4.1. Anamnèse 36

3.4.2. Examen exobuccal 36

3.4.3. Examen endobuccal 36

3.4.4. Examens complémentaires 38

3.5. Cas clinique N°5 : Yohann, 30 ans 39

3.5.1. Anamnèse 40

3.5.2. Examen exobuccal 40

3.5.3. Examen endobuccal 40

3.5.4. Examens complémentaires 41

3.6. Cas clinique N°6 : Benjamin, 19 ans 42

3.6.1. Anamnèse 43

3.6.2. Examen exobuccal 43

3.6.3. Examen endobuccal 43

3.6.4. Examens complémentaires 44

3.7. Cas clinique N°7 : Lydie, 50 ans 45

3.7.1. Anamnèse 46

3.7.2. Examen exobuccal 46

3.7.3. Examen endobuccal 46

3.7.4. Examens complémentaires 48

3.8. Cas clinique N°8 : Hamou, 71 ans 49

3.8.1. Anamnèse 50

3.8.2. Examen exobuccal 50

3.8.3. Examen endobuccal 50

3.8.4. Examens complémentaires 51

3.9. Cas clinique N°9 : Dylan, 22 ans 53

3.9.1. Anamnèse 54

3.9.2. Examen exobuccal 54

3.9.3. Examen endobuccal 54

3.9.4. Examens complémentaires 55

3.10. Cas clinique N°10 : Maryvonne, 43 ans 56

3.10.1. Anamnèse 57
3.10.2. Examen exobuccal 57
3.10.3. Examen endobuccal 57
3.10.4. Examens complémentaires 58

4. Réponses et commentaires 59
4.1. Cas clinique N°1 : Nathalie, 49 ans 59
4.1.1. Diagnostic 59
4.1.2. Plan de traitement 59
4.1.3. Pronostic 61
4.2. Cas clinique N°2 : Patrice, 57 ans 62
4.2.1. Diagnostic 62
4.2.2. Plan de traitement 62
4.2.3. Pronostic 63
4.3. Cas clinique N°3 : Thibaut, 45 ans 64
4.3.1. Diagnostic 64
4.3.2. Plan de traitement 64
4.3.3. Pronostic 65
4.4 Cas clinique N°4 : Lamia, 23 ans 66
4.4.1. Diagnostic 66
4.4.2. Plan de traitement 66
4.4.3. Pronostic 67
4.5 Cas clinique N° 5 : Yohann, 30 ans 68
4.5.1. Diagnostic 68
4.5.2. Plan de traitement 68
4.5.3 Pronostic 69
4.6 Cas clinique N°6 : Benjamin, 19 ans 70
4.6.1. Diagnostic 70
4.6.2. Plan de traitement 71
4.6.3 Pronostic 73
4.7. Cas clinique N°7 : Lydie, 50 ans 74
4.7.1. Diagnostic 74
4.7.2 Plan de traitement 74
4.7.3. Pronostic 75
4.8 Cas clinique N°8 : Hamou, 71 ans 76
4.8.1. Diagnostic 76
4.8.2 Plan de traitement 76
4.8.3 Pronostic 77
4.9. Cas clinique n°9 : Dylan, 22 ans 78
4.9.1. Diagnostic 78
4.9.2. Plan de traitement 79
4.9.3. Pronostic 80
4.10. Cas clinique n°10 : Maryvonne, 43 ans 81
4.10.1. Diagnostic 81
4.10.2. Plan de traitement 81
4.10.3. Pronostic 82

5. Discussion 83

6. Conclusion 86

7. Références bibliographiques 87

8. Annexes 90

Abréviations

CC	Couronne coulée
CCM	Couronne céramo-métallique
CIV	Couronne à incrustation vestibulaire
CVI	Ciment verre ionomère
DO	Disto-occlusal
LCU	Lésion cervicale d'usure
ML	Mésio-lingual
MO	Mésio-occlusal
MOD	Mésio-occluso-distal
MOV	Mésio-occluso-vestibulaire
MP	Mésio-palatin
MV	Mésio-vestibulaire
NFS	Numération formule sanguine
ODF	Orthopédie Dento-Faciale
V	Vestibulaire
VHB	Virus hépatite B
VHC	Virus hépatite C
VIH	Virus de l'immunodéficience humaine

1. Introduction

Le Certificat de Synthèse Clinique et Thérapeutique (C.S.C.T) est un examen d'Etat qui donne droit à l'étudiant de prescrire et d'exercer l'art dentaire.

Cet examen est à valider à la fin de la 5e année et est composé de deux épreuves : une épreuve orale et une épreuve écrite.

La partie orale de l'examen consiste à établir l'examen clinique complet, le diagnostic, et le plan de traitement d'un patient choisi aléatoirement, devant un jury pluridisciplinaire constitué de trois enseignants.

Afin d'être bien préparés à cette épreuve et d'enrichir leurs connaissances pratiques, de nombreux étudiants sont demandeurs d'exemples concrets pour se mettre véritablement en situation et ainsi s'entraîner à cet examen.

Cet ouvrage propose ainsi un entraînement à l'épreuve orale du C.S.C.T, en présentant dans la première partie des cas cliniques représentatifs et variés.

Ces cas cliniques seront constitués d'un examen clinique détaillé, de l'anamnèse aux examens complémentaires, étayés de photographies exobuccales et endobuccales. Ainsi, en analysant les différents cas, les étudiants pourront se mettre en situation et s'entraîner à poser les bons diagnostics pour ensuite pouvoir proposer un plan de traitement le mieux adapté.

Dans une seconde partie, les diagnostics et plans de traitement corrigés seront détaillés, cela permettra aux étudiants de réaliser leur autocorrection. Ces réponses seront complétées d'encadrés pédagogiques spécifiques à chaque cas clinique.

L'objectif de cette thèse est de constituer une aide aux révisions du C.S.C.T. Les étudiants pourront assimiler une méthodologie détaillée et rigoureuse qui leur permettra d'appréhender l'épreuve orale avec plus d'assurance et de sérénité.

2. Matériel et méthode

2.1. Matériel

- **Appareil photo**

L'appareil photo utilisé lors de la photographie des différents cas cliniques est un réflex Sony Alpha 700®, avec un objectif Sony-Zeiss®.

Les sources de lumière sont le flash de l'appareil photo et la lumière naturelle. Le scialytique des fauteuils n'a pas été utilisé.

- **Traitement des photographies**

Les photos ont été prises en format RAW, puis exportées et traitées sur le logiciel DxO Optics Pro®. Ce logiciel a permis de recadrer les photos, de les redresser, d'en améliorer la luminosité et les contrastes.

Le haut du visage des patients a été masqué par un rectangle noir afin de respecter leur anonymat.

Après les retouches, les photos ont été exportées en format PDF afin d'être beaucoup moins lourdes à stocker.

- **Matériel intra-buccal**

Les photographies intra-buccales ont été réalisées à l'aide d'écarteurs et de miroirs : un miroir pour la photo de l'arcade maxillaire et de l'arcade mandibulaire, et un second miroir pour les photos de l'occlusion droite et de l'occlusion gauche.

2.2. Méthode

- **Choix des cas cliniques**

Des cas variés étaient recherchés, nécessitant la coopération des patients.

Les patients ont été sélectionnés lors des vacations de première consultation ou d'urgence dans le Service d'Odontologie du CHRU de Lille. Afin d'obtenir leur approbation, il leur a été expliqué l'objectif de ce travail (recherche de cas cliniques

pour la réalisation d'une thèse) et ils ont été informés du respect de leur anonymat (le haut du visage est masqué par un rectangle noir, et le nom n'est pas diffusé dans l'étude des cas cliniques). Puis une demande écrite d'autorisation de droit à l'image a été remplie et signée par le patient avant de commencer les photographies (Cf. annexe).

➢ Photographies

Six photographies du patient ont été réalisées :

- une photo de face du visage
- une photo de l'occlusion de face à l'aide des écarteurs
- une photo de l'occlusion droite et une photo de l'occlusion gauche à l'aide des écarteurs et du miroir
- une photo intrabuccale de l'arcade maxillaire à l'aide des écarteurs et du miroir
- une photo intrabuccale de l'arcade mandibulaire à l'aide des écarteurs et du miroir

Dans certains cas, des photographies supplémentaires ont été réalisées, notamment de prothèses ou de plans rapprochés sur une ou plusieurs dents intéressantes.

➢ Déroulement de l'examen clinique (6) (28) (31)

Après avoir sélectionné le patient, un examen clinique détaillé a été réalisé.

Il s'agit de l'examen clinique complet qui doit être réalisé face à un nouveau patient et qui est attendu de l'étudiant le jour de l'épreuve du C.S.C.T oral.

I- Anamnèse

- Renseignements généraux : nom, prénom, âge, profession
- Motif de consultation
- Questionnaire médical (antécédents chirurgicaux, médicaux et dentaires, traitements en cours, allergies)

II- Examen exobuccal

- Inspection : asymétrie, lésions cutanées, tuméfactions, perte de dimension verticale

- Palpation : ATM, adénopathie

III- Examen endobuccal

- Hygiène bucco-dentaire : présence de plaque, tartre, colorations, halitose, habitudes d'hygiène et habitudes alimentaires ;

La classification de LOË et SILNESS est utilisée pour quantifier la plaque dentaire en bouche :

- 0 = absence de plaque ;
- 1 = présence de plaque collectable à la sonde ;
- 2 = présence de plaque visible à l'œil nu ;
- 3 = abondance de plaque.

- Examen des muqueuses : joues, fond du vestibule, langue, plancher buccal, palais ;
- Examen du parodonte : inflammation, récessions, accroissement gingival, fistule ;
- Examen dentaire : soins, dents absentes, récidives carieuses, caries, fractures, fêlures, lésions cervicales d'usure, couronnes, dyschromie, diastèmes, malpositions, mobilités, abrasion, érosion, attrition ;

- Abrasion = usure à 3 corps provoquée par une action mécanique répétitive (habitudes nocives : brossage traumatique, pipe, crayon ou clou entre les dents, onychophagie ; maladie professionnelle : particules abrasives ; piercing).
- Attrition = usure à 2 corps d'origine dento-dentaire. Cette usure est physiologique mais elle peut devenir pathologique en cas de parafonctions (surocclusion ou bruxisme).
- Erosion = usure liée à un processus physique ou physico-chimique. Cela est dû aux acides exogènes (alimentation, médicaments, vitamine C, environnement professionnel, piscine) ou aux acides endogènes (reflux

Les mobilités sont évaluées grâce à l'indice de l'ARPA International :

- ARPA 0 : absence de mobilité, ankylose ;
- ARPA I : mobilité physiologique, perceptible au doigt mais non visible à l'œil nu ;
- ARPA II : mobilité transversale visible à l'œil nu, inférieure à 1mm ;
- ARPA III : mobilité transversale visible à l'œil nu, supérieure à 1 mm ;
- ARPA IV : mobilité transversale et axiale.

Si besoin :

- Test de percussion
- Test au froid
- Palpation des tables osseuses
- Test du cône de gutta (fistule)
- Test du mordu (fracture/fêlure)

➢ <u>Examen de l'occlusion</u>

- Sens transversal : articulé croisé, alignement des centres inter-incisifs ;

- Sens vertical : égression, ingression, recouvrement, béance ;

- Sens antéro-postérieur : classes d'Angle, version, surplomb.

La classification d'Angle est constituée de trois classes définies en fonction des rapports occlusaux entre l'arcade maxillaire et l'arcade mandibulaire dans le sens antéro-postérieur :

- Classe I : décalage des dents mandibulaires d'une demie cuspide en arrière par rapports aux dents maxillaires lors de l'occlusion. Cela correspond à la situation normale.
- Classe II : décalage des dents mandibulaires en arrière des dents maxillaires de plus d'une demie cuspide lors de l'occlusion.
  La classe II est divisée en deux divisions :
  → Division 1 : version vestibulaire du groupe incisivo-canin ;
  → Division 2 : version palatine du groupe incisivo- canin.

- Classe III : les dents mandibulaires sont avancées par rapport à la situation normale. Cela peut engendrer une prognathie ou un articulé inversé du groupe incisivo-canin.

➢ Examen des crêtes

La classification de Cawood et Howell (1988) est utilisée :

- Stade 1 : crête dentée ;
- Stade 2 : crête post-extractionnelle ;
- Stade 3 : crête arrondie, hauteur et largeur suffisantes ;
- Stade 4 : crête en lame de couteau, hauteur suffisante et largeur insuffisante ;
- Stade 5 : crête plate, hauteur et largeur insuffisantes ;
- Stade 6 : crête concave avec perte d'os basal.

IV- Examens complémentaires

Radiographie panoramique, rétro-alvéolaire, rétro-coronaire, bilan biologique sanguin.

Les examens radiographiques nécessaires ont été réalisé au cours de la première consultation, et les examens ramenés par le patient ont été pris en compte.

V- Diagnostic

Les classifications utilisées lors des diagnostics sont les suivantes :

- **La classification de Mount et Hume** (concept SiSta) pour les lésions carieuses :
- Site 1 : localisation occlusale ;
- Site 2 : localisation proximale ;
- Site 3 : localisation cervicale ;

- Stade 0 : lésion initiale sans cavitation ; strictement amélaire ou atteignant la jonction amélo- dentinaire, mais ne nécessitant pas le recours à une intervention chirurgicale ;
- Stade 1 : lésion avec micro-cavitation de surface ayant progressé dans le tiers externe de la dentine, nécessitant une intervention chirurgicale ;

- Stade 2 : lésion cavitaire de taille moyenne ayant progressé dans le tiers médian de la dentine, nécessitant une intervention restauratrice ;
- Stade 3 : lésion cavitaire de taille importante ayant progressé dans le tiers profond de la dentine, nécessitant une intervention restauratrice ;
- Stade 4 : lésion atteignant les zones dentinaires parapulpaires, nécessitant une intervention restauratrice.

- **La classification de Baume** concernant les pulpopathies :

- Catégorie I : pulpe vivante sans symptomatologie, susceptible d'être protégée par coiffage ;
- Catégorie II : pulpe vivante avec symptomatologie, le traitement consiste au coiffage ou à la biopulpotomie ;
- Catégorie III : pupe vivante avec symptomatologie dont le traitement est la biopulpectomie suivie d'une obturation radiculaire ;
- Catégorie IV : pulpe nécrosée accompagnée ou non de manifestations péri-apicales. Le traitement est la pulpectomie suivie d'une obturation apicale hermétique.

- **La classification de Kennedy** permet de classer les édentements :

- Classe I : édentements terminaux bilatéraux ;
- Classe II : édentement terminal unilatéral ;
- Classe III : édentement encastré ;
- Classe IV : édentement antérieur traversant la ligne médiane.

Lorsqu'il y a plusieurs édentements, il faut garder la classe du plus grand édentement, et il faut compter le nombre d'édentements supplémentaires pour définir le degré de « modification ».

VI- Plan de traitement : immédiat puis global

En cas d'urgence, un traitement immédiat est à décrire et à prévoir.

Le plan de traitement global est aussi à détailler même s'il s'agit d'une consultation en urgence.

S'il n'y a pas d'urgence, seul le traitement global est à décrire.

VII- Pronostic (6)

Le pronostic permet de prévoir l'issue probable de la pathologie ou de la réponse au traitement.

Il peut être :

- favorable : disparition de la pathologie sans séquelle ;
- défavorable : évolution de la pathologie ;
- réservé : rien ne permet d'être affirmé.

3. Présentation des cas cliniques

3.1 Cas clinique N°1 : Nathalie, 49 ans

3.1.1. Anamnèse

- Motif de consultation : Nathalie, 49 ans, consulte pour une dent qui s'est « cassée ».

- Questionnaire médical : pas de problème de santé, ni d'allergie, ni de prise de médicaments.

Arrêt de la cigarette il y a 4 ans. La patiente fumait environ 15 cigarettes par jour depuis 20 ans.

Calcul du nombre de paquets/année :

nombre de paquets fumés par jour x nombre d'années pendant lesquelles le patient a fumé

Ici : 0,75 x 20 = 15 paquets/année

3.1.2. Examen exobuccal

- Inspection : rougeurs au niveau des joues, du menton et du front type rosacée ;

- Palpation : rien à signaler.

3.1.3. Examen endobuccal

- **Hygiène bucco-dentaire**

La patiente se brosse les dents deux fois par jour, le matin et le soir, avec une brosse à dents manuelle.

Présence de tartre et de plaque visible à l'œil nu.

- **Examen des muqueuses**

Lésion blanche au niveau du plancher buccal à droite.

- **Examen du parodonte**

Perte des papilles au maxillaire avec récessions au niveau de 18, 16, 13, 12, 22, 23, 25 et 28.

Récessions gingivales mandibulaires au niveau de 36, 35, 34 et 44.

- **Examen dentaire**

- Maxillaire :

- Absence de : 26 et 27
- 18 : amalgame occlusal + carie mésiale
- 17 : à l'état de racines
- 16, 25 : CC
- 15, 24, : CC
- 28 : amalgame MOD + carie mésiale
- Stries blanches horizontales au niveau de 12, 11, 21 et 22 type fluorose

-Mandibulaire :

- Absence de : 38, 37, 48
- 36 : amalgame occlusal
- 35, 34 : amalgames DO
- 33 : rotation MV
- 45 : amalgame occlusal
- 46 : CC
- 47 : amalgame occlusal

- **Examen de l'occlusion**

- Sens transversal : décalage du centre inter-incisif mandibulaire vers la gauche de 2 mm ;
- Sens vertical : 18 et 28 égressées ;
- Sens antéro-postérieur : classe I d'Angle canine.

- **Examen des crêtes**

Classe III de Cawood et Howell

3.1.4. Examens complémentaires

- **Radiographie panoramique**

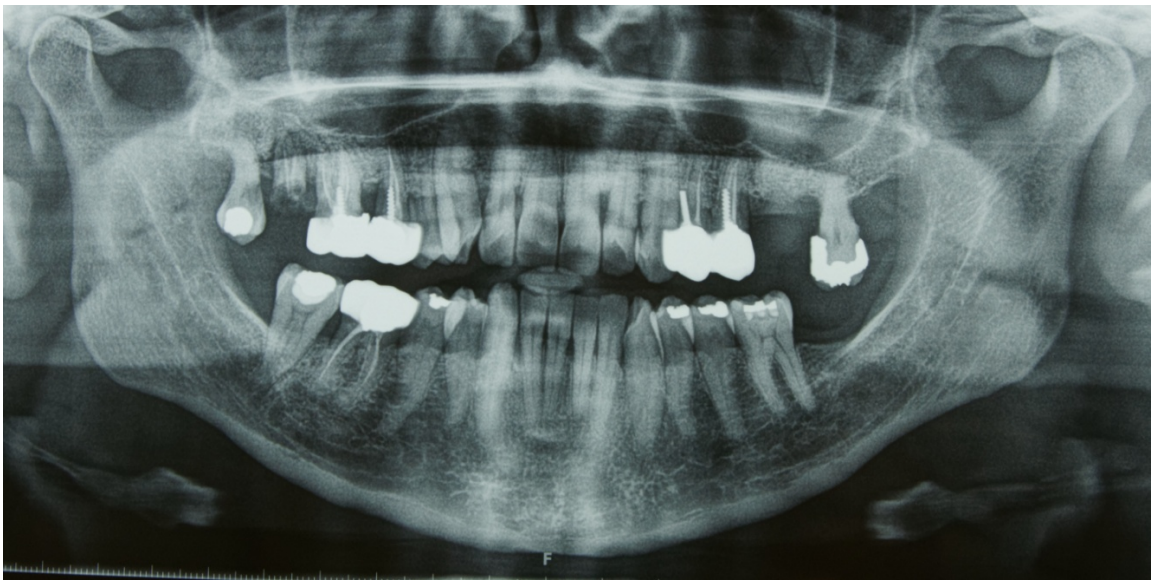

- Etude de la radiographie panoramique : alvéolyse osseuse généralisée de 1/2 au maxillaire et de 1/3 à la mandibule ; 15, 16, 17, 24, 25 et 46 traitées endodontiquement.

- **Radiographie rétro-alvéolaire 16**

- Etude de la radiographie rétro-alvéolaire : image radio-claire en distal de la 16 sous la CC.

3.2. Cas clinique N°2 : Patrice, 57 ans

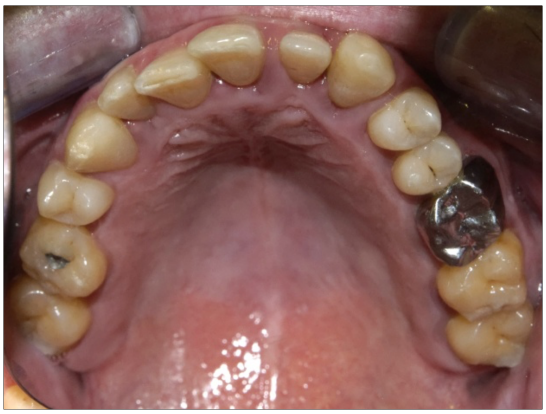

3.2.1. Anamnèse

- Motif de consultation : Patrice, 56 ans, agent SNCF, consulte pour le diastème entre 31 et 41 qui le dérange esthétiquement.

- Questionnaire médical : le patient présente de l'hypertension artérielle stabilisée par la prise d'Irbesatran®. Pas d'allergie.

3.2.2. Examen exobuccal

- Inspection et palpation : rien à signaler.

3.2.3. Examen endobuccal

- **Hygiène bucco-dentaire**

Brossage des dents avec une brosse à dents électrique 2 fois par jour le matin et le soir ;

Utilisation de bain de bouche tous les jours ;

Présence de plaque collectable à la sonde et de tartre au niveau incisif mandibulaire.

- **Examen des muqueuses**

Couleur de la muqueuse légèrement modifiée par l'utilisation de bains de bouche à outrance ;

Tuméfaction vestibulaire indurée à la palpation et indolore en regard de la 26.

- **Examen du parodonte**

Inflammation gingivale généralisée.

- **Examen dentaire**

- Maxillaire :

- Absence de 18 et 15
- 17 : composite occlusal
- 16 : amalgame occlusal
- 14, 24 et 25 : sillons colorés
- 26 : CC
- 27 et 28 : sillons colorés
- Diastèmes importants entre la 21 et la 22, et entre la 23 et la

- Mandibulaire :

- Absence de : 35, 45 et 46
- 38 : carie occlusale, mobilité ARPA II
- 37 : amalgame MOV
- 36 : carie occlusale
- 34 : sillons colorés
- 31 : rotation ML
- 47, 48 : sillons colorés

24.

- Diastème important entre 31 et 41.

➢ **Examen de l'occlusion**

- Sens transversal : centre inter-incisif maxillaire décalé à droite de 1 cm ;
- Sens vertical : faible recouvrement. Bout à bout 11/42 et 12/43 ;
- Sens antéro-postérieur : classe I d'Angle canine à droite, classe II canine à gauche, classe III molaire à gauche.

➢ **Examen des crêtes**

Classe IV de Cawood et Howell.

3.2.4. Examens complémentaires

➢ **Radiographie panoramique**

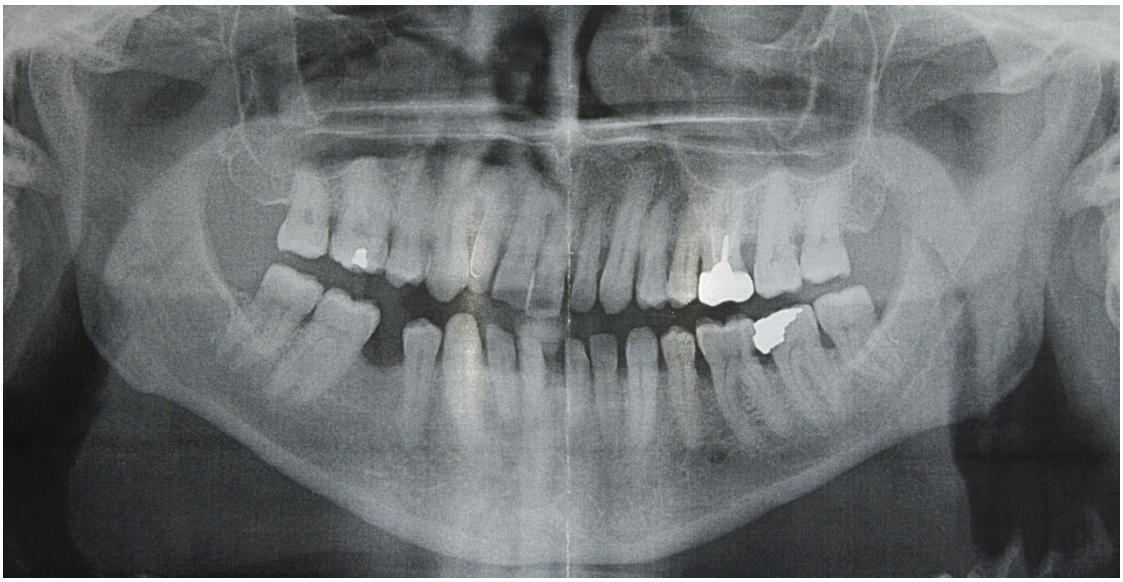

- Etude de la radiographie panoramique : la 26 est traitée endodontiquement, amalgame débordant en mésial de 37.

- **Cone Beam centré sur la tuméfaction constatée en vestibulaire de la 26**

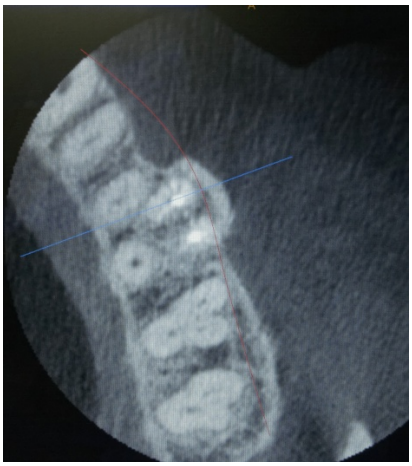
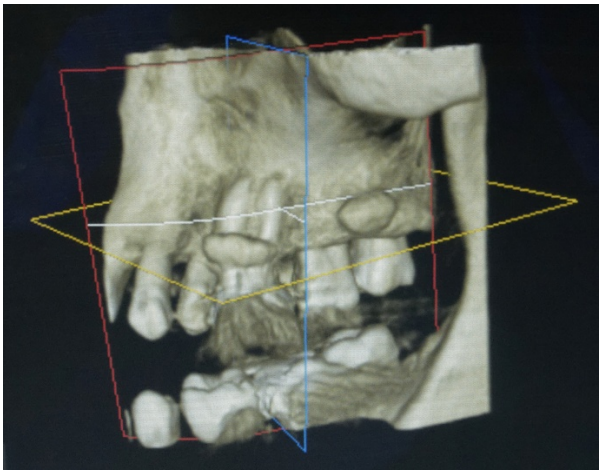

- Etude du Cone Beam : observation d'une excroisance de densité identique à l'os alvéolaire en vestibulaire des racines de la 26.

Une seconde excroissance vestibulaire de même densité semble être située en regard de la 28.

3.3. Cas clinique N°3 : Thibaut, 45 ans

3.3.1. Anamnèse

- Motif de consultation : Thibaut, 45 ans, sans emploi, consulte car son amalgame à tenon s'est descellé au niveau de la 14.

- Questionnaire médical : le patient présente des problèmes de dépression avec consommation de tabac et de cannabis quotidienne.

Allergie à la pénicilline.

Le médicament pris par le patient est du Cymbalta® (antidépresseur).

Le tabac et le cannabis sont des facteurs de risque du cancer de la bouche et de la gorge. Des manifestations buccales sont caractéristiques de l'utilisation de ces substances : xérostomie, caries, hypersensibilités dentaires, infections, lésions de la muqueuse buccale et bruxisme.

La consommation de ces substances peut aussi être source de complications lors des soins tels que la résistance à la sédation, des troubles du comportement (agressivité, anxiété, dépression) et des symptômes de manque. (19) (24) (29)

3.3.2. Examen exobuccal

- Inspection et palpation : rien à signaler.

3.3.3. Examen endobuccal

- **Hygiène bucco-dentaire**

Brossage des dents une à deux fois par jour avec une brosse à dents manuelle.

Présence de plaque visible à l'œil nu, de tartre, et de colorations tabagiques.

- **Examen des muqueuses**

Rien à signaler.

- **Examen du parodonte**

Inflammation gingivale généralisée.

- **Examen dentaire**

- Maxillaire :

- Absence de : 18
- 17 : carie DO + amalgame MP
- 16 : CCM
- 15 : amalgame MOD + LCU
- 14 : à l'état de racine
- 13 : composite distal coloré + LCU
- 12 : CCM
- 11 : colorations
- 21 : colorations + carie distale
- 22 : composite distal coloré + LCU
- 23 : composite distal débordant coloré, LCU
- 24 : amalgame MO, LCU
- 25 : LCU
- 26 : amalgame MOD débordant, LCU
- 27 : à l'état de racines
- 28 : carie occlusale

- Mandibulaire :

- Absence de : 38 et 48
- 37 : amalgame MOV
- 36 : amalgame avec préparation périphérique
- 35 : composite DO coloré + LCU
- 34, 32, 31, 41, 42, 44 : LCU
- 45, 46, 47 : CC

- **Examen de l'occlusion**

- Sens transversal : correspondance des centres inter-incisifs. Articulé inversé au niveau de 16/46 ;
- Sens vertical : excès de recouvrement antérieur, inversion des courbes d'occlusion ;
- Sens antéro-postérieur : absence de surplomb, classe II.2 d'Angle canine.

3.3.4. Examens complémentaires

- **Radiographie panoramique**

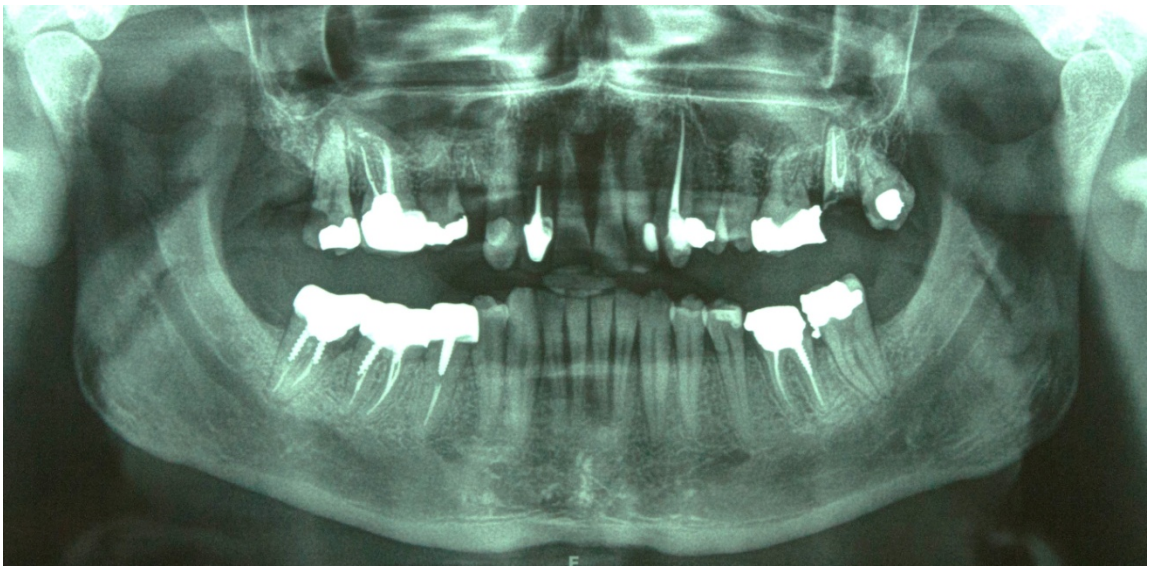

- Etude de la radiographie panoramique : images radio-claires aux apex de 17, 26, 27, 37, 46 et 47. Image radio-claire en mésial de la 47. Amalgame débordant en mésial de la 37. La 12, 14, 16, 23, 27, 36, 45, 46 et 47 sont traitées endodontiquement.

- **Radiographie rétro-alvéolaire centrée sur 14**

- Etude de la radiographie rétro-alvéolaire : amalgame débordant sur 15 ; image radio-claire à l'apex de 27 ; la 14, la 15, et la 16 sont antrales.

3.4. Cas clinique N°4 : Lamia, 23 ans

3.4.1. Anamnèse

- Motif de consultation : Lamia, 23 ans, étudiante, consulte pour un contrôle.

- Questionnaire médical : la patiente présente de l'asthme. Les médicaments pris sont de la Ventoline® (bronchodilatateur) et du Sérétide® (antiasthmatique). Pas d'allergie.

Un interrogatoire est à réaliser chez le patient asthmatique afin de connaître : la sévérité des crises, leur fréquence, le type de traitement suivi, et le type d'asthme.
Les précautions à prendre pour ces patients sont la réduction du stress, la réalisation de soins courts, et demander au patient d'avoir sa Ventoline® sur lui au cabinet. (19) (29)

3.4.2. Examen exobuccal

- Inspection : rien à signaler.

- Palpation : claquement bilatéral de l'articulation temporo-mandibulaire à l'ouverture et à la fermeture avec latérodéviation mandibulaire gauche.

3.4.3. Examen endobuccal

- **Hygiène bucco-dentaire**

La patiente se brosse les dents deux fois par jour, le matin et le soir, avec une brosse à dents manuelle.

Présence de plaque collectable à la sonde, et de tartre au niveau de 31, 41 et des secteurs postérieurs.

- **Examen des muqueuses**

Rien à signaler.

- **Examen du parodonte**

Inflammation gingivale au niveau du bloc incisivo-canin mandibulaire.

Récessions gingivales au collet de 31 et 41.

- **Examen dentaire**

- Maxillaire :

- 17 : amalgame occlusal
- 16 : amalgame MO
- 15 : à l'état de racine
- 14 : amalgame DO
- 13 : composite distal
- 23 : composite distal
- 24 : amalgame MOD
- 25 : amalgame MOD
- 26 : amalgame MO + amalgame DO
- 27 : amalgame occlusal
- 28 : carie MO

- Mandibulaire :

- 38 : rotation MV
- 37 : restauration adhésive MO colorée
- 36 : restaurations adhésives MOD + V colorées
- 35 : restauration adhésive occlusale
- 33 à 43 : contention orthodontique
- 46 : restauration adhésive occlusale colorée
- 47 : restauration adhésive occlusale colorée + cavité vestibulaire
- 48 : vestibulo-version
- Déminéralisations aux collets des prémolaires et des molaires mandibulaires

- **Examen de l'occlusion**

- Sens transversal : centre inter-incisif mandibulaire décalé à gauche de 2mm. Articulé inversé 18/48 ;
- Sens vertical : béance de 1 mm ;
- Sens antéro-postérieur : classe I d'Angle canine et molaire.

3.4.4. Examens complémentaires

- **Radiographie panoramique**

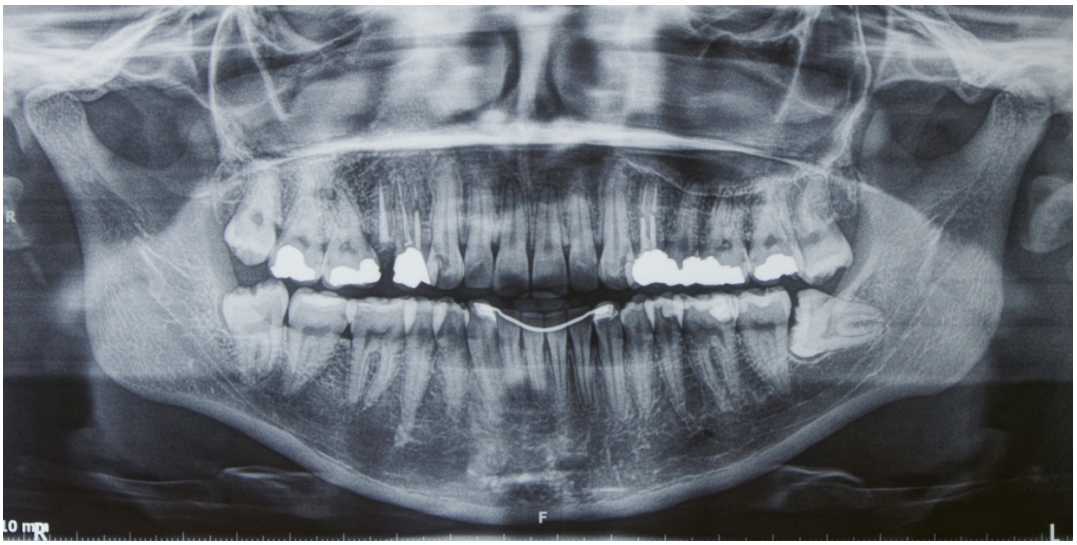

- Etude de la radiographie panoramique : la 14, 15 et 24 sont traitées endodontiquement, la 38 se présente à l'horizontale, présence d'images radio-claires au niveau des joints des composites distaux de la 13 et de la 23.

- **Radiographies rétro-alvéolaires centrées sur 15 et 26**

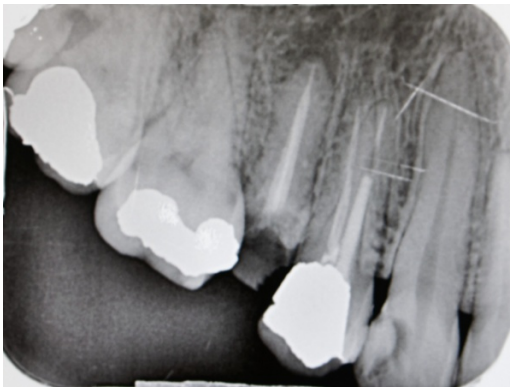

- Etude des radiographies rétro-alvéolaires : images radio-claires aux apex de 25 et de 26 avec présence d'amalgames juxta-pulpaires ; image radio-claire à l'apex de la 15 et au niveau du joint du composite présent sur la 13.

3.5. Cas clinique N°5 : Yohann, 30 ans

3.5.1. Anamnèse

- Motif de consultation : Yohann, 30 ans, tourneur, consulte pour un bilan car beaucoup de dents sont « cassées ».

- Questionnaire médical : antécédents de perte de connaissance. Pas d'allergie, ni de prise de médicament.

Le patient fume 1 paquet de cigarettes par jour depuis environ 10 ans (soit 10 paquets/année), et est très anxieux.

3.5.2. Examen exobuccal

- Inspection : rien à signaler.

- Palpation : claquement de l'articulation temporo-mandibulaire gauche à l'ouverture.

3.5.3. Examen endobuccal

- **Hygiène bucco-dentaire**

Absence de brossage des dents.

Présence généralisée de tartre et de plaque abondante visible à l'œil nu.

- **Examen des muqueuses**

Suspicion de la présence d'une lésion verruqueuse au niveau du palais.

- **Examen du parodonte**

Inflammation gingivale généralisée.

- **Examen dentaire**

- Maxillaire :

- Absence de 28
- 18, 17, 16, 15 : à l'état de racines
- 14 : carie distale, carie cervicale
- 13 : carie cervicale
- 12 : carie distale, carie cervicale

- Mandibulaire :

- Absence de : 38
- 37, 36 : à l'état de racines
- 35 : carie distale
- 34 : carie distale, carie cervicale, mobilité ARPA II
- 33 : carie cervicale, mobilité ARPA II
- 32, 31, 41, 42 : mobilité ARPA

- 11 : carie distale
- 21, 22, 23 : à l'état de racines
- 24 : carie distale
- 25, 26, 27 : à l'état de racines

II

- 43, 44, 45, 46 : à l'état de racines
- 47 : amalgame MVOD + récidive carieuse
- 48 : à l'état de racines

➢ **Examen de l'occlusion**

Difficile à évaluer étant donné le délabrement des dents.

3.5.4. Examens complémentaires

➢ **Radiographie panoramique**

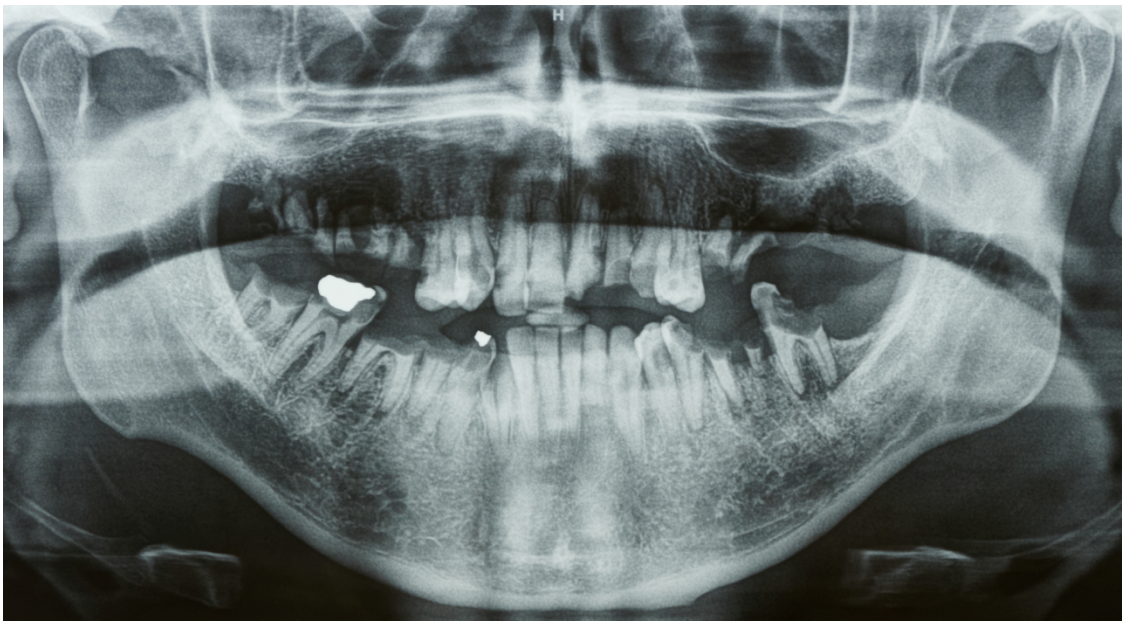

- Etude de la radiographie panoramique : images radio-claires au niveau des apex de 18, 17, 16, 15, 21, 22, 23, 25, 26, 27, 37, 36, 35, 43, 44, 45, 46, 47 et 48.

Présence de spicules de tartre au niveau du bloc incisivo-canin mandibulaire.

3.6. Cas clinique N°6 : Benjamin, 19 ans

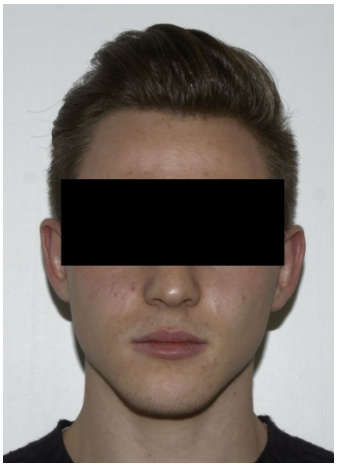

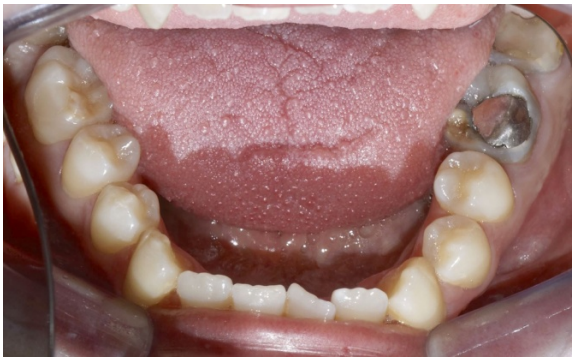

3.6.1. Anamnèse

- Motif de consultation : Benjamin, 19 ans, étudiant, consulte pour poursuivre un soin commencé lors d'une séance en urgence.

- Questionnaire médical : pas de problème de santé, ni d'allergie. Pas de prise de médicaments.

3.6.2. Examen exobuccal

- Inspection : rien à signaler

- Palpation : claquement bilatéral des articulations temporo-mandibulaires à l'ouverture non douloureux.

3.6.3. Examen endobuccal

- **Hygiène bucco-dentaire**

Brossage des dents 2 fois par jour avec une brosse à dents manuelle.

Présence de plaque collectable à la sonde dans les secteurs postérieurs, et présence de tartre en rétro-incisif mandibulaire.

- **Examen des muqueuses**

Rien à signaler.

- **Examen du parodonte**

Légère inflammation gingivale en regard du tartre.

- **Examen dentaire**

- Maxillaire :

- Absence de : 18 et 28
- 17 : sillons colorés
- 16 : amalgame MO +

- Mandibulaire :

- Absence de : 47
- 38 : en éruption, carie occlusale
- 37 : CVI + cavit

amalgame palatin

- 11 : déminéralisation vestibulaire
- 23 : carie palatine
- 25 : carie distale
- 26 : carie palatine
- 27 : sillons colorés
- 17, 16, 15, 14, 24, 25, 26, 27 : déminéralisations cervicales V
- 36 : amalgame MOV + lésion jaunâtre sur la cuspide mésio-linguale
- 31 : rotation mésio-linguale
- 46 : restauration adhésive vestibulaire
- 48 : sillons colorés
- 45 : déminéralisation cervicale V

➢ **Examen de l'occlusion**

- Sens transversal : centre inter-incisif mandibulaire décalé à gauche de 1 mm ;
- Sens vertical : béance antérieure, égression de la 27 ;
- Sens antéro-postérieur : classe III d'Angle canine et molaire.

3.6.4. Examens complémentaires

➢ **Radiographie panoramique**

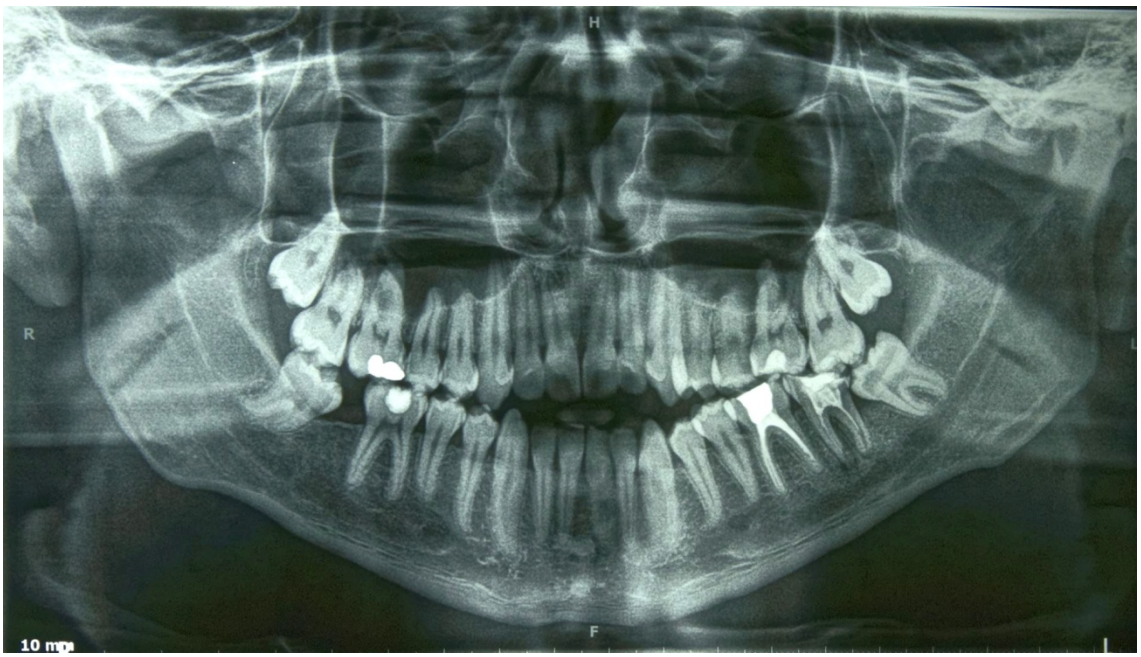

- Etude de la radiographie panoramique : présence des 18 et 28 incluses, les 36 et 37 sont traitées endodontiquement, traitement de la 37 commencé en urgence plusieurs semaines auparavant.

3.7. Cas clinique N°7 : Lydie, 50 ans

3.7.1. Anamnèse

- Motif de consultation : Lydie, 50 ans, consulte suite à des mobilités dentaires et à la présence d' « abcès » à répétition.

- Questionnaire médical : la patiente présente une maladie de la thyroïde (hypothyroïdie), et est allergique à la pénicilline. Prise de Lévothyrox® afin de traiter

> Une hypothyroïdie non traitée peut présenter des risques dans le cadre des soins dentaires. Le risque principal est le coma myxoedémateux. Il est caractérisé par une hypotension, une bradycardie, une hypothermie, une hyponatrémie et une hypoglycémie.
> La conduite à tenir dans cette situation-là est d'arrêter le soin, d'appeler les secours, d'administrer 100 à 300 mg d'hydrocortisone, et de réaliser une réanimation cardio-vasculaire si besoin. (24) (29)

l'hypothyroïdie.

3.7.2. Examen exobuccal

- Inspection : rien à signaler.

- Palpation : claquement de l'articulation temporo-mandibulaire gauche en début d'ouverture et en fin de fermeture.

3.7.3. Examen endobuccal

- **Hygiène bucco-dentaire**

Brossage des dents 2 fois par jour, le matin et le soir, avec une brosse à dents électrique.

Absence de plaque, présence de tartre en rétro-incisif mandibulaire et au niveau des molaires mandibulaires. Colorations au niveau des sillons.

- **Examen des muqueuses**

Les colorations roses visibles au niveau de la gencive et sur la langue sont liées à un test d'indice d'O'Leary réalisé une heure avant la prise des clichés photographiques.

- **Examen du parodonte**

Inflammation gingivale au niveau du secteur 3 postérieur.

Présence de récessions gingivales au niveau de la 37 et de la 47.

- **Examen dentaire**

- Maxillaire :

- 17 : vestibuloposition
- 13 à 23 : abrasées
- 26 : amalgame occlusal
- 28 : amalgame occlusal
- 18, 17, 16, 15, 14, 24, 25, 26, 27 et 28 : sillons colorés

- Mandibulaire :

- Absence de 38, 35, 48
- 37 : amalgame occlusal et amalgame vestibulaire, mobilité ARPA II, test au froid positif
- 36 : amalgame occlusal et amalgame vestibulaire, coloration mésiale
- 33 : mésioversée
- 44 : linguoposition
- 46 : amalgame vestibulaire, sillons colorés
- 47 : amalgame vestibulaire, mobilité ARPA II, sillons colorés, test au froid positif

- **Examen de l'occlusion**

- Sens transversal : centre inter-incisif mandibulaire décalé à droite de 2mm. Articulé en ciseau au niveau de la 44 ;
- Sens vertical : articulé serré ;
- Sens antéro-postérieur : classe I d'Angle canine et molaire.

- **Examen des crêtes**

Classe III de Cawood et Howell.

3.7.4. Examens complémentaires

- **Radiographie panoramique :**

- Etude de la radiographie panoramique : images radio-claires au niveau apical de 37 et 47.

- **Radiographies rétro-alvéolaires centrées sur 37 et 47 :**

3.8. Cas clinique N°8 : Hamou, 71 ans

3.8.1. Anamnèse

- Motif de consultation : Hamou, 71 ans, retraité, consulte car son bridge secteur 2 de 7 dents (4 piliers) s'est descellé il y a 5 jours.

Le bridge avait été fait il y a environ 15 ans.

- Questionnaire médical : pas de problème de santé, ni d'allergie. Pas de prise de médicaments.

3.8.2. Examen exobuccal

- Inspection : pas de perte de dimension verticale.

- Palpation : rien à signaler ;

3.8.3. Examen endobuccal

➢ **Hygiène bucco-dentaire**

Brossage des dents une fois par jour le matin avec une brosse à dents manuelle.

Présence de plaque visible à l'œil nu et de tartre.

➢ **Examen des muqueuses**

Présence de tori mandibulaires.

➢ **Examen dentaire**

- Maxillaire :

- Absence de : 18, 23, 25, 26, 28
- 17 : sillons colorés
- 16 : amalgames DO, mésial et palatin + sillons colorés
- 15 : amalgame DO + sillon coloré
- 14 : CC
- 13 : à l'état de racine
- 12 : abrasée
- 11 : abrasée
- 21 : pilier de bridge carié

- Mandibulaire :

- Absence de : 38, 37, 36, 45, 46, 47
- 35 : abrasée
- 34 : amalgame distal
- 33, 32, 31, 41, 42, 43 : abrasées
- 44 : CC
- 48 : à l'état de racine

- 22 : pilier de bridge carié + amalgame palatin
- 24 : pilier de bridge carié + amalgame occlusal
- 27 : pilier de bridge carié

➢ **Examen de l'occlusion**

- Sens transversal : centre inter-incisif mandibulaire décalé à droite de 2mm ;
- Sens vertical : articulé serré, égression du secteur postérieur 1 ;
- Sens antéro-postérieur : non exploitable.

➢ **Examen des crêtes**

Classe III de Cawood et Howell maxillaire et mandibulaire.

3.8.4. Examens complémentaires

➢ **Radiographie panoramique**

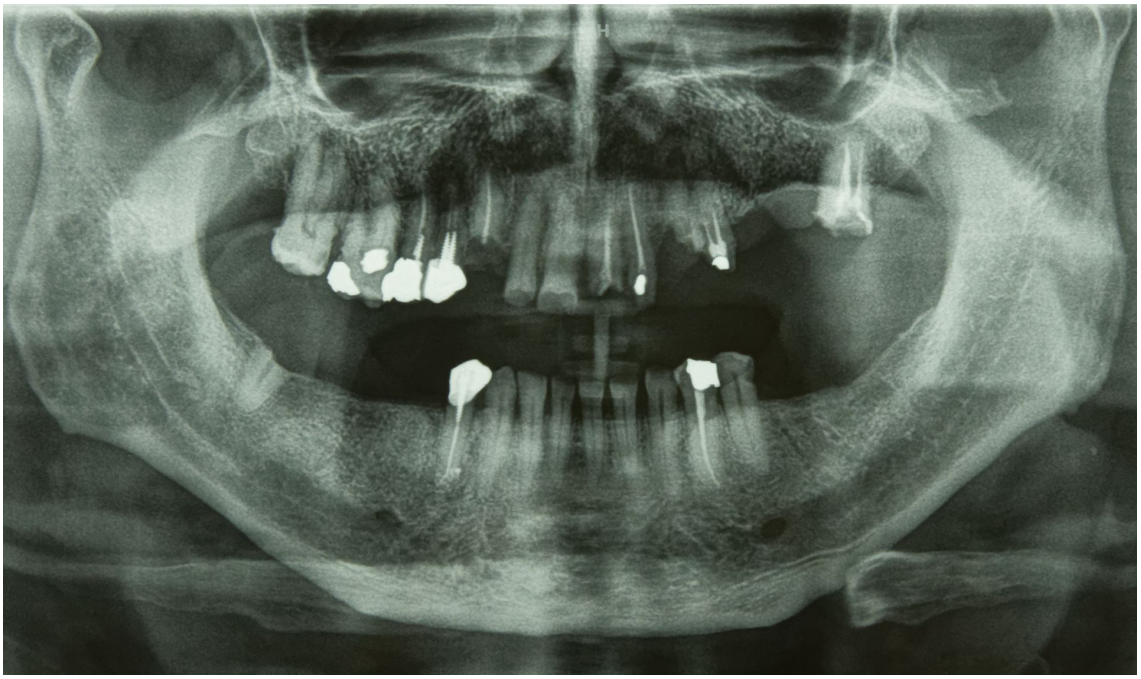

- Etude de la radiographie panoramique : 15, 14, 13, 21, 22, 24, 27, 34 et 44 traitées endodontiquement, image radio-claire à l'apex de la 14, os maxillaire et mandibulaire épais.

Une classification de la qualité osseuse existe, il s'agit de la classification de Lekholm et Zarb. Elle est surtout utile en implantologie :

Classe I : tissu homogène et compact composé essentiellement d'os cortical ;

Classe II : os cortical épais entourant un noyau d'os spongieux dense ;

Classe III : os cortical fin entourant un noyau d'os spongieux dense ;

Classe IV : os cortical très fin entourant un noyau d'os spongieux peu dense.

Ici le patient semble appartenir à la classe I, ce qui serait favorable en cas de pose d'implants. (3) (22)

3.9. Cas clinique N°9 : Dylan, 22 ans

3.9.1. Anamnèse

- Motif de consultation : Dylan, 22 ans, étudiant, consulte pour une douleur continue secteur 4 exacerbée à la mastication.

- Questionnaire médical : pas de problème de santé, ni d'allergie, ni de prise de médicaments.

Antécédents dentaires avec port d'un appareil orthodontique il y a quelques années.

3.9.2. Examen exobuccal

- Inspection et palpation : rien à signaler.

3.9.3. Examen endobuccal

- **Hygiène bucco-dentaire**

Brossage des dents 2 fois par jour le matin et le soir avec une brosse à dents manuelle. Présence de plaque visible à l'œil nu et de tartre.

- **Examen des muqueuses**

Déhiscence parodontale au niveau de la 31.

- **Examen du parodonte**

Inflammation gingivale généralisée.

Parodonte fin et absence de gencive kératinisée.

- **Examen dentaire**

- Maxillaire :

- Absence de : 18, 15 et 25
- 16 : deux amalgames occlusaux
- 12 : coloration mésiale
- 21 : carie mésiale + carie distale
- 22 : carie distale
- 26 : carie DO

- Mandibulaire :

- Absence de : 35 et 45
- 37 : restauration adhésive occlusale
- 36, 46 : amalgame occlusal + amalgame vestibulaire
- 31 : déhiscence gingivale
- 47 : carie occlusale, test au froid négatif
- 48 : enclavée

- **Examen de l'occlusion**

Difficile à évaluer car le patient avait des douleurs à l'occlusion lors de la réalisation des clichés photographiques. Le patient ne semble donc pas être totalement en occlusion réelle.

3.9.4. Examens complémentaires

- **Radiographie panoramique**

- Etude de la radiographie panoramique : images radio-claires aux apex de 47 ; radio-clarté en distal de la couronne de 48

3.10. Cas clinique N°10 : Maryvonne, 43 ans

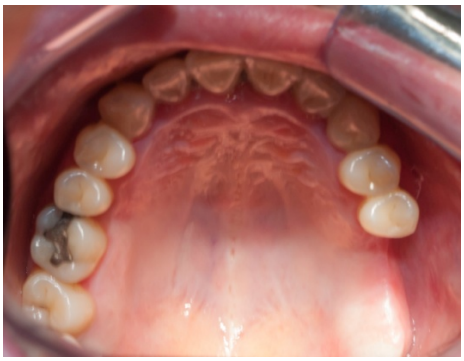

3.10.1. Anamnèse

- Motif de consultation : Maryvonne, 43 ans, femme d'entretien dans une crèche, consulte pour un bilan dentaire avant de se faire poser un bypass gastrique. La patiente n'a pas consulté de dentiste depuis plus de 10 ans.

- Questionnaire médical : pas de problème de santé, ni d'allergie. Pas de prise de médicaments. La patiente est en surpoids et souhaite perdre du poids avec la pose du bypass gastrique qui a été indiqué par le chirurgien digestif.

3.10.2. Examen exobuccal

- Inspection et palpation : Rien à signaler.

3.10.3. Examen endobuccal

➢ **Hygiène bucco-dentaire**

Brossage des dents une fois par jour avec une brosse à dents manuelle. Présence de plaque visible à l'œil nu généralisée et de tartre (surtout au niveau des incisives mandibulaires).

➢ **Examen des muqueuses**

Rien à signaler.

➢ **Examen du parodonte**

Inflammation gingivale généralisée avec saignement au sondage.

➢ **Examen dentaire**

- Maxillaire :

- Absence de : 18, 26, 27, 28
- 17 : carie occlusale
- 16 : amalgame MO

- Mandibulaire :

- Absence de : 38, 34, 44
- 37 : amalgame MO
- 36 : amalgame occlusal
- 31, 41 : mobilité ARPA II
- 46 : amalgame MO
- 47 : carie occlusale

- 48 : sillons colorés

➢ **Examen de l'occlusion**

- Sens transversal : correspondance des centres incisifs ;
- Sens vertical : recouvrement important ;
- Sens antéro-postérieur : classe III d'Angle avec articulé inversé de canine à canine

➢ **Examen des crêtes**

Classe IV de Cawood et Howell.

3.10.4. Examens complémentaires

➢ **Radiographie panoramique :**

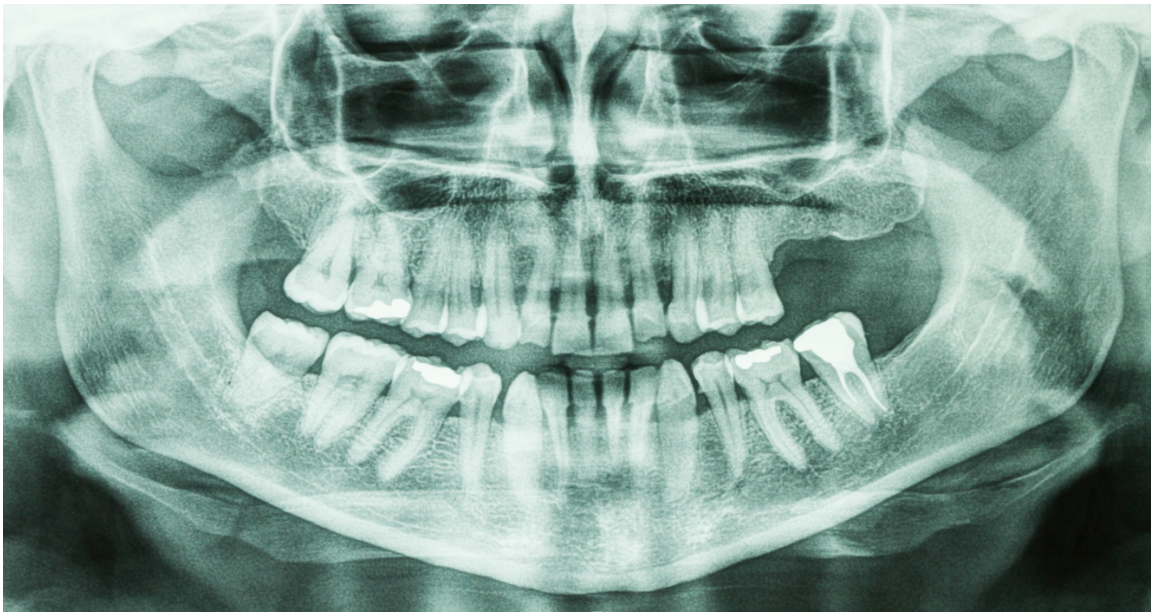

- Étude de la radiographie panoramique : la 37 est traitée endodontiquement, présence de spicules de tartre, image radio-claire à l'apex de 48. Alvéolyse généralisée de un tiers à un demi.

4. Réponses et commentaires

4.1. Cas clinique N°1 : Nathalie, 49 ans

4.1.1. Diagnostic (7) (15)

- 17 à l'état de racines ;
- Edentement de classe III de Kennedy maxillaire, et de classe II mandibulaire ;
- Récidive carieuse sous CC 16 ;
- Lésion carieuse SiSta 2.2 sur la 28 ; et SiSta 2.3 sur la 18 ;
- Maladie parodontale.

4.1.2. Plan de traitement

- **Chirurgie**

Comportement à adopter face à une lésion blanche de la muqueuse buccale :

- Interrogatoire : survenue de la lésion, ancienneté, caractères évolutifs, douleurs, gêne ;
- Inspection : lésion cutanée exobuccale, localisation de la lésion endo-buccale, taille, aspect de surface (brillant, lisse, crevassé, ulcéré…), présence d'écoulement (hémorragique, purulent, séreux), homogénéité ;
- Palpation : adénopathie, consistance de la lésion (indurée, molle, fluctuante), rapport avec le tissu sous-jacent (fixe, mobile, détachable), douleurs à la palpation.

Cet examen clinique permet d' aboutir à une conclusion diagnostique clinique, ou à la suspicion d'une pathologie qui devra être confirmée par des examens complémentaires. (30)

Ici, la lésion est sub-linguale, petite, bien délimitée, lisse, homogène, molle, non détachable et légèrement douloureuse à la palpation. Cela fait penser à un aphte ou à un traumatisme thermique ou mécanique.

Il faudra prescrire un gel type Hyalugel® (à base d'acide hyaluronique et aux propriétés anti-inflammatoires) ou Dynexan® (à base de lidocaïne et aux propriétés locales anesthésiantes), puis surveiller l'évolution 2-3 semaines plus tard. Si la lésion persiste : réaliser une biopsie et envoyer à l'anapathologiste. (27)

- Avulsions de la 16, 17, 18 et 28 (la valeur résiduelle est trop faible pour les conserver) ;

- **Soins parodontaux**

Thérapeutique parodontale initiale.

Revoir la technique de brossage : atraumatique, souple, et utilisation de brossettes inter-dentaires.

- **Réhabilitation prothétique**

- Une solution implantaire serait idéale afin de remplacer la 16 et la 26.

Si cela n’est pas possible, la réalisation d’une prothèse amovible 2 éléments sera envisageable.

- **Réévaluations et maintenances parodontales**

4.1.3. Pronostic

Le pronostic est bon pour le traitement chirurgical car cela répond au motif de consultation, mais il est réservé concernant la parodontologie et l'implantologie qui sont des soins requérants de la motivation de la part du patient.

4.2. Cas clinique N°2 : Patrice, 57 ans

4.2.1. Diagnostic (7) (15)

- Diastèmes importants entre la 21 et la 22, entre la 23 et la 24, et entre la 31 et 41 ;

- Maladie parodontale ;

- Lésion carieuse SiSta 1.0 sur 38 et 36 ;

- Amalgame MOV débordant en mésial de la 37 ;

- Exostose osseuse vestibulaire en regard de la 26 et de la 28 ;

- Edentement de classe III de Kennedy mandibulaire.

Les exostoses buccales sont des tumeurs osseuses bénignes des maxillaires. Leur étiologie est multifactorielle, elle est surtout génétique et environnementale (occlusion, parafonctions).

Les exostoses sont asymptomatiques et sont souvent découvertes de manière fortuite lors d'un examen clinique.

Le traitement des exostoses se fait par élimination chirurgicale de la tumeur, mais la plupart des exostoses ne nécessitent pas de traitement. Il sera nécessaire de réaliser une exérèse lors d'une réhabilitation prothétique adjointe ou s'il y a nécessité de rétablir les fonctions de mastication,

4.2.2. Plan de traitement

- **Soins parodontaux**

Thérapeutique parodontale initiale.

- **Soins conservateurs**

Polissage de l'amalgame sur 37.

- **ODF**

Répondre au motif de consultation en supprimant les diastèmes, en redressant les axes, en recentrant les centres inter-incisifs et en mésialant 47 et 48 si la crête est assez large afin de combler l'espace.

- **Orthophonie**

- **Réévaluations et maintenances parodontales**

4.2.3. Pronostic

Le pronostic est réservé car le patient semble motivé mais une récidive est possible.

4.3. Cas clinique N°3 : Thibaut, 45 ans

4.3.1. Diagnostic

- 14 et 27 à l'état de racines ;

- Lésions carieuses SiSta 1.4 sur la 17, SiSta 2.2 sur la 21, et SiSta 1.4 sur la 28 ;

- Suspicion d'une lésion carieuse en mésial de 47.

4.3.2. Plan de traitement

- **Assainissement**

Détartrage, motivation à l'hygiène bucco-dentaire et aux bonnes habitudes de vie.

Avulsion de la 14, 27, et 28.

- **Soins conservateurs et endodontie**

- Soin de la carie distale sur 21 + pose de composite ;

- Soins des LCU sur 15, 13, 22, 23, 24, 25, 26, 35, 34, 32 ,31, 41, 42, et 44 ;

- Polissage des composites colorés sur 13, 22, 23 et 35, puis surveillance ;

- Polir les amalgames débordants sur 15, 26 et 37 ;

- Contrôler s'il y a une carie en mésial de la 47 sous la couronne coulée ; si le diagnostic de la lésion carieuse est confirmé, il faudra certainement extraire la dent car la radio-clarté parait être sous le niveau osseux.

- Traiter endodontiquement la 17 ;

- Déposer l'amalgame à tenon + retraiter endodontiquement la 36.

- **Réhabilitation prothétique (16)**

- Réalisation d’inlay cores + couronnes sur 17 et 36 ;

- Réalisation d'une prothèse amovible partielle 2 ou 3 dents afin de remplacer la 14, la 27 plus ou moins la 47.

Une solution implantaire serait envisageable seulement si le patient parvient à modifier ses habitudes de vie (arrêt du tabac et du cannabis).

- **ODF**

- Correction de la supraclusion.

4.3.3. Pronostic

Le pronostic est réservé car les habitudes de vie du patient sont mauvaises pour le moment.

4.4 Cas clinique N°4 : Lamia, 23 ans

4.4.1. Diagnostic

- 15 à l'état de racine avec LIPOE ;

- Récidives carieuses au niveau des joints des composites sur la 13 et la 23 ;

- Lésion carieuse SiSta 1.1 sur 28 ;

- Antéposition discale réductible droite et gauche.

4.4.2. Plan de traitement

- **Assainissement**

- Revoir la technique de brossage car il y a des récessions au niveau de 31 et 41 avec de la plaque et du tartre, et des déminéralisations au niveau des collets des prémolaires et molaires mandibulaires.

Les récessions sont très proches de la ligne muco-gingivale, il faut donc préconiser un brossage très souple à la patiente.

- Avulsion de la 15 qui n'est pas conservable.

- **Soins conservateurs et endodontie**

- Curetages carieux de la 13 et de la 23 + pose de composites ;

- Poser un composite en vestibulaire de la 47 afin de combler la cavité ;

- Polissage des restaurations colorées sur 37, 36, 46 et 47 puis surveillance ;

- Test au froid sur la 25 et la 26 afin de contrôler leur vitalité ;

Si le test de vitalité est négatif : déposer les amalgames, réaliser les traitements endodontiques et les reconstitutions coronaires.

- **Chirurgie**

- Avulsions de la 28, 38 et 48.

- **ODF**

- Mésialisation de la 18, 17 et 16 afin de combler l'espace entre 14 et 16. La crête osseuse semble assez large, et le sinus à distance des racines de ces dents là.

4.4.3. Pronostic

Le pronostic est favorable car la patiente est jeune et motivée.

4.5 Cas clinique N° 5 : Yohann, 30 ans

4.5.1. Diagnostic

- Patient polycarié et phobique du dentiste ;

- Nombreuses dents à l'état de racine ;

- Suspicion d'une lésion verruqueuse au niveau du palais.

4.5.2. Plan de traitement

➢ **Chirurgie (23)**

- Demander au patient de réaliser une prise de sang.

Afin de prévenir tout risque hémorragique ou infectieux, il est important dans un cas comme celui-ci d'établir un bilan biologique sanguin avant l'intervention chirurgicale.

Le risque hémorragique est évalué grâce à un bilan d'hémostase. Il comprendra le temps de céphaline activée (TCA), la numération plaquettaire, et la valeur de l'INR.

Le risque infectieux est mesuré grave à la numération des plaquettes (NFS).

Par ailleurs, étant donné l'état bucco-dentaire de ce patient un bilan sérologique est conseillé afin de permettre le dépistage précoce de certaines pathologies à manifestations buccales (VIH, VHB, VHC). (10) (20)

- Avulsion de toutes les dents sous anesthésie générale, régularisation osseuse, et biopsie de la lésion palatine. Envoyer la biopsie à l'anapathologiste. S'il s'agit d'une lésion verruqueuse, réaliser une exérèse chirurgicale.

- Attendre la cicatrisation pendant environ 6 mois.

➢ **Réhabilitation prothétique**

- Réalisation de prothèses amovibles totales d'usage maxillaire et mandibulaire.

4.5.3 Pronostic

Réservé car le patient est phobique du dentiste.

4.6 Cas clinique N°6 : Benjamin, 19 ans

4.6.1. Diagnostic

- Syndrome du MIH avec une incisive touchée (hypominéralisation vestibulaire sur la 11) et plusieurs molaires restaurées ;

- Lésions carieuses SiSta 1.0 sur 23, SiSta 2.1 sur 25, SiSta 1.0 sur 26, SiSta 1.2 sur 36 et SiSta 1.1 sur 38 ;

- Lésion inflammatoire périradiculaire d'origine endodontique (LIPOE) sur 37 ;

- Edentement de classe III mandibulaire de la classification de Kennedy ;

- Béance antérieure.

La définition du MIH est récente (début des années 2000). Auparavant on parlait d'hypominéralisation idiopathique de l'émail (1987) sans savoir exactement quel était le facteur causal. Le terme MIH date de 2003.

Le MIH (Molar Incisor Hypomineralisation) est une pathologie rencontrée fréquemment et très mal connue des chirurgiens dentistes.
Pour parler de MIH, il faut qu'au moins une des premières molaires permanentes soit touchée. Les incisives permanentes peuvent également être touchées mais ce n'est pas toujours le cas.
Ces dents vont présenter des hypominéralisations recouvrant différents aspects : coloration blanches à jaunes ou perte de tissu importante.

Etant donné la localisation de la pathologie, ce sont des dents qui se minéralisent quasiment en même temps (1ère molaire et incisives).
Il s'agit d'une pathologie d'origine systémique caractérisée par des défauts qualitatifs associés ou non à des défauts quantitatifs quand le diagnostic est tardif. En effet un MIH diagnostiqué tardivement peut se traduire par des 6 à l'état de racines. (8) (21)

4.6.2. Plan de traitement

- **Assainissement**

Détartrage et prévention avec l'utilisation de techniques de fluoration recommandées pour le MIH : dentifrices et vernis fluorés pour les déminéralisations.

- **Chirurgie**

Avulsions de 18, 28 voire de 37.

La 37 est à retraiter endodontiquement et à couronner, il pourrait donc être préférable dans ce cas de l'extraire et à l'aide d'un traitement d'ODF de mésialer la 38.

- **Soins conservateurs**

Le CVI est le matériau de choix chez les patients présentant un MIH car il relargue du fluor. (1)

- Curetages carieux 38, 25, et 36 + pose de CVI ;

- Déposer l'amalgame sur 36 et le remplacer par un CVI ;

S'il y a une demande esthétique du patient afin de dissimuler la tâche d'hypominéralisation sur la 11, une technique de micro-infiltration de résine (Icon®) peut être tentée. Celle-ci n'est pas toujours efficace sur les patients atteints de MIH, mais si la lésion n'est pas trop profonde cela peut être une solution. Cette technique permet de traiter, de manière non invasive et en une seule séance, les lésions non cavitaires allant de la moitié de l'émail au tiers externe de l'émail.

La micro-infiltration de résine consiste à éliminer la couche superficielle de l'émail à l'aide d'acide chlorhydrique, d'ouvrir les anfractuosités amélaires et d'y faire pénétrer une résine liquide peu chargée. Cette technique a été développée initialement dans le but de traiter les lésions carieuses débutantes, son utilisation s'est maintenant élargie au traitement des taches blanches de l'émail inesthétiques.

Le protocole à réaliser est le suivant : pose de la digue, application de l'acide chlorhydrique pendant 2 minutes, rinçage, assèchement à l'éthanol, assèchement à l'air, réitérer l'application d'acide chlorhydrique et le séchage jusqu'à obtention d'un aspect satisfaisant, puis application de la résine d'infiltration, photopolymérisation, et polissage. (17) (25)

- **ODF**

- Ingression de la 27 + mésialisation de la 38 et 48 afin de combler les espaces causés par l'absence de 37 et 47 ;

- Concernant la béance, la corriger si elle pose un problème esthétique. Il faut informer le patient des risques pour ses ATM liés à l'absence d'un guidage antérieur.

Cette correction nécessitera un traitement ortho-chirurgical.

- **Orthophonie**

Afin d'éviter une récidive de la béance, une rééducation linguale devra être nécessaire chez un orthophoniste.

4.6.3 Pronostic

Le pronostic est bon concernant les soins car le patient est revenu après sa consultation aux urgences. Il est réservé concernant la correction de la béance car il y aura nécessité d'un traitement chirurgical.

4.7. Cas clinique N°7 : Lydie, 50 ans

4.7.1. Diagnostic (7) (15)

- Edentement de classe III de Kennedy mandibulaire ;

- Maladie parodontale avec lésions parodontales sur 37 et 47.

Les lésions parodontales ont pour origine la maladie parodontale. Elles se développent de la région cervicale à la région apicale de la dent. Les dents atteintes présentent généralement une mobilité et répondent positivement au test de vitalité pulpaire.

Le test au froid permet ainsi d'établir le diagnostic différentiel entre la lésion parodontale ou la lésion endo-parodontale lorsque la pulpe n'est pas encore atteinte. Les répercussions des atteintes parodontales sur l'endodonte ne sont pas très fréquentes. En effet, les bactéries s'évacueront plus facilement par la partie coronaire de la poche plutôt que par l'endodonte. (13) (14)

4.7.2 Plan de traitement

- **Soins parodontaux**

Thérapeutique parodontale initiale.

- **Chirurgie**

Prévoir les extractions de la 18 et de la 28.

- **Soins conservateurs et endodontie**

Surveiller la vitalité pulpaire de 37 et 47 : TEI sur la dent nécrosée et reconstitution coronaire.

- **Solution prothétique ou implantaire**

Compenser l'absence de la 35 avec une prothèse amovible 1 dent ou un implant. La solution implantaire semble la plus appropriée ici car une seule dent est à remplacer.

- **Réévaluations et maintenances parodontales**

4.7.3. Pronostic

Bon car la patiente semble motivée pour l'amélioration de sa santé bucco-dentaire.

4.8 Cas clinique N°8 : Hamou, 71 ans

4.8.1. Diagnostic

- Edentement de classe II modification 1 de Kennedy mandibulaire ;
- Edentement classe III modification 1 maxillaire ;
- 13, 21, 27 et 48 à l'état de racines ;
- Piliers de bridges cariés et non conservables ;
- LIPOE au niveau de la 14.

4.8.2 Plan de traitement

S'assurer que le patient a vu son médecin traitant et que ce dernier confirme l'absence de problèmes de santé.

Ne pas resceller le bridge car les piliers sont trop délabrés, le bridge ne tiendra pas et risque d'être inhalé par le patient pendant la nuit.

- **Assainissement**

- Détartrage + motivation à l'hygiène bucco-dentaire ;

- Avulsion de toutes les dents maxillaires + ostéoplastie des crêtes osseuses ;

- Avulsion de la 48 à la mandibule ;

Attendre la cicatrisation des muqueuses pendant 3-4 mois, en ayant une alimentation semi-liquide.

- **Réhabilitation prothétique**

Ne pas toucher aux incisives mandibulaires car la dimension verticale est correcte ;

Réalisation d'une prothèse amovible totale d'usage maxillaire après cicatrisation de la muqueuse ;

Réalisation d'une prothèse amovible partielle d'usage mandibulaire 5 dents avec un châssis métallique à distance des tori mandibulaires, afin de remplacer 36, 37, 45, 46 et 47.

Le patient ne semble pas apporter d'importance à l'esthétisme. Il vient pour resceller un bridge qui semble très délabré et inesthétique, des dents sont à l'état de racine, et les incisives restantes sont très abrasées.

Dans ce cas, il ne sera pas nécessaire de réaliser des prothèses immédiates.

4.8.3 Pronostic

Réservé car le patient n'a pas pour le moment une bonne hygiène bucco-dentaire.

4.9. Cas clinique n°9 : Dylan, 22 ans

4.9.1. Diagnostic (4) (18) (26)

- Carie occlusale avec LIPOE sur 47, catégorie IV de Baume ;

- Péricoronarite au niveau de la 48 ;

- Lésions carieuses SiSta 2.2 distale et mésiale sur 21, SiSta 2.2 distale sur 22, et SiSta 1.4 sur 26 ;

- Récession gingivale de classe II de la classification de Miller sur 31 ;

- Début de déminéralisation aux collets de 12, 13, 22, 23 et 24.

Les étiologies des déhiscences sont multifactorielles, elles peuvent être lies à des facteurs prédisposants (épaisseur de l'os fin, parodonte fin, insertion marginale d'un frein, malposition dentaire), ou des facteurs déclenchants (traitement orthodontique, brossage agressif, piercing, onycophagie).

La classification des récessions gingivales de Miller (1985) permet de décrire les aspects cliniques et le pronostic du recouvrement :

- Classe I : la récession n'atteint pas la ligne muco-gingivale, les papilles inter-dentaires sont respectées. Le pronostic est favorable avec un recouvrement total.
- Classe II : la récession atteint ou dépasse la ligne muco-gingivale, les papilles inter-dentaires sont respectées. Le pronostic est favorable avec un recouvrement à 100 %.
- Classe III : la récession atteint ou dépasse la ligne muco-gingivale, il y a une perte papillaire et osseuse mais le tissu gingival proximal reste coronaire à la base de la récession. Le pronostic est réservé avec un recouvrement partiel.
- Classe IV : la récession atteint ou dépasse la ligne muco-gingivale, il y a une perte papillaire et osseuse et les tissus gingivaux proximaux se trouvent au même niveau que la base de la récession. Le pronostic est défavorable avec un recouvrement impossible.

4.9.2. Plan de traitement

- **Traitement immédiat**

- Réalisation de la cavité d'accès sur 47 sous digue, passage de limes, irrigation à l'hypochlorite de sodium, pose d'hydroxyde de calcium, puis cavit ;

- Irrigation de la 48 à l'eau oxygénée puis à la chlorexidine, et prescription de 2 grammes d'amoxicilline par jour pendant 1 semaine.

- **Soins conservateurs et endodontie**

- Soins des lésions carieuses sur 21 et 22 + pose de composites ;

- Reminéralisation de la 12, 13, 22, 23 et 24 à l'aide d'un vernis fluoré ;

- Traitements endodontiques de la 47 et de la 26 + reconstitutions coronaires.

- **Chirurgie**

- Avulsion de la 18 et de la 48.

- **Soins Parodontaux**

- Informer le patient que son parodonte est fin et fragile, et lui enseigner les bonnes habitudes d'hygiène bucco-dentaire ;

- Réaliser un greffe de tissu épithélio-conjonctif de 33 à 43.

4.9.3. Pronostic

Bon pour le traitement immédiat, réservé pour la suite des soins. Une fois le patient soulagé, il n'est pas certain que ce dernier reviendra pour terminer les soins.

4.10. Cas clinique n°10 : Maryvonne, 43 ans

4.10.1. Diagnostic

- Edentement classe II de Kennedy maxillaire ;
- Lésions carieuses SiSta 1.1 sur 17 et 47 ;
- Maladie parodontale ;
- Agénésie de 35 et 45

4.10.2. Plan de traitement

- **Calcul du coefficient masticatoire**

Calcul du coefficient masticatoire chez Maryvonne par secteur :

Comment calculer le coefficient masticatoire ?

Lorsqu'un patient est adressé pour la pose d'un bypass gastrique, il faut calculer le coefficient masticatoire. Il s'agit d'un total sur 100 qui doit être supérieur à 50 pour que l'intervention soit réalisable.

Si le score est trop faible, nous devons proposer des solutions prothétiques pour augmenter le coefficient de mastication avant la pose du bypass.

Chaque dent possède une valeur qui sera additionnée. La valeur est décomptée si la dent est absente ou en inocclusion. (12)

~~2~~ 5 5 3 3 4 1 2 2 1 4 3 3 ~~5 5 2~~

---

3 5 5 3 ~~3~~ 4 1 1 1 1 4 ~~3~~ 3 5 ~~5 3~~

Secteur 1 = 23 ; secteur 2 = 13 ; secteur 3 = 14 ; secteur 4 = 22

=> 23 + 13 + 14 + 22 = 72 %

Le score obtenu est donc satisfaisant pour la réalisation de l'opération.

- **Soins parodontaux**

Thérapeutique parodontale initiale : éducation thérapeutique, élimination des facteurs de rétention de plaque et séances thérapeutiques.

- **Soins conservateurs**

Curetages carieux 17 et 47 + composites.

Réaliser une radiographie rétro-alvéolaire de la 48, ainsi que les tests de vitalité pulpaire, de percussion latérale et de percussion axiale. Si la dent se révèle être nécrosée ou en voie de nécrose suite à la réalisation de ces tests, le traitement endodontique initiale puis une reconstitution coronaire seront à réaliser.

- **Réhabilitation prothétique**

Dans un premier temps : réalisation d'une prothèse partielle maxillaire transitoire en résine afin de remplacer 26 et 27.

Dans un deuxième temps : réalisation de la prothèse d'usage 2 dents après perte de poids de la patiente.

Une solution implantaire + couronnes peut également être proposée afin de remplacer 26 et 27.

- **ODF**

Informer la patiente de son articulé inversé. Cela est inesthétique et pose surtout un problème fonctionnel. Un traitement ortho-chirurgical pourrait corriger cet articulé inversé.

- **Réévaluations et maintenances parodontales**

4.10.3. Pronostic

Le pronostic est réservé car les habitudes d'hygiène de la patiente sont mauvaises pour le moment.

5. Discussion

Le Certificat de Synthèse Clinique et Thérapeutique porte sur les aptitudes de l'étudiant à savoir restituer ses connaissances, ses compétences et son savoir-faire pratique et théorique d'un point de vue clinique.

L'obtention du diplôme du CSCT est indispensable pour valider le deuxième cycle des études odontologiques. Ce diplôme donne le droit de prescrire et d'exercer des collaborations et remplacements en cabinet, pendant un an et demi après la sixième année, sans avoir à valider le diplôme d'Etat de Docteur en Chirurgie Dentaire (épreuve de la thèse d'exercice).
Cette épreuve est particulière car elle est indépendante des examens de validation de la 5e année. Il est donc obligatoire de la valider pour passer en 6e année.

Cette thèse est à visée pédagogique, elle a pour but d'apporter un supplément aux enseignements dirigés qui préparent au CSCT à la faculté de Lille.

C'est pourquoi elle a été présentée en 2 parties principales : la première partie présentant les cas cliniques permet aux étudiants de s'entraîner à poser les bons diagnostics, plans de traitements et pronostics. La seconde partie apporte les réponses qui permettent aux étudiants de vérifier leurs connaissances à l'aide d'une correction détaillée.
Ces deux parties sont étayées d'encadrés pédagogiques et enrichissants spécifiques à chaque cas clinique présent dans cette thèse.

Ainsi, par cet entraînement, les étudiants acquièrent une méthode de travail qui les aidera à appréhender plus sereinement l'épreuve orale du CSCT, qui peut s'avérer stressante.

Les cas cliniques présentés dans cette thèse sont principalement issus du service de première consultation du Service d'Odontologie du CHRU. Seuls les cas n°3 et n°10 proviennent du service des urgences.

Chaque cas exposé concerne différentes disciplines et présente des spécificités et pathologies diverses :

- Cas clinique n°1 : patiente fumeuse avec présence d'une lésion blanche sublinguale.
  Disciplines concernées : chirurgie, parodontologie et prothèse.

- Cas clinique n°2 : patient consultant pour des raisons esthétiques avec présence de plusieurs diastèmes et exostose osseuse.
  Disciplines concernées : parodontologie, prothèse, ODF et orthophonie.

- Cas clinique n°3 : patient dépressif, consommateur de tabac et de cannabis quotidiennement. Il s'est présenté aux urgences pour un amalgame à tenon qui s'est descellé.
  Disciplines concernées : prophylaxie, chirurgie, odontologie conservatrice et prothèse.

- Cas clinique n°4 : patiente asthmatique consultant pour un contrôle.
  Disciplines concernées : chirurgie, odontologie conservatrice et endodontique, puis ODF.

- Cas clinique n°5 : patient fumeur et phobique qui consulte pour un bilan dentaire. Etat bucco-dentaire très critique avec de nombreuses dents à l'état de racine.
  Disciplines concernées : chirurgie sous anesthésie générale suivie d'une réhabilitation prothétique.

- Cas clinique n°6 : patient porteur du syndrome MIH, présentant une béance antérieure.
  Disciplines concernées : chirurgie, odontologie conservatrice liée au MIH. ODF et orthophonie afin d'éliminer la béance.

- Cas clinique n°7 : patiente souffrant d'hypothyroïdie qui consulte suite à la présence d'« abcès » à répétition.
  Disciplines concernées : parodontologie, surveillance et réhabilitation prothétique.

- Cas clinique n°8 : patient porteur d'un bridge 7 éléments qui s'est descellé.
  Disciplines concernées : chirurgie et prothèse.

- Cas clinique n°9 : patient consultant en urgence pour une douleur continue secteur 4, exacerbée à la mastication.
  Disciplines concernées : odontologie conservatrice et endodontique, chirurgie et parodontologie.

- Cas clinique n°10 : patiente en surpoids qui consulte pour un bilan dentaire avant la pose d'un bypass gastrique. Nécessité dans ce cas de calculer le coefficient masticatoire.
  Disciplines concernées : parodontologie, odontologie conservatrice, prothèse et ODF.

Les cas cliniques présentés dans cette thèse sont donc des cas variés avec des plans de traitement plus ou moins complexes, qui touchent toujours plusieurs disciplines.
Cette variété et les différentes spécificités permettent ainsi de représenter un panel assez large de situations cliniques.

6. Conclusion

Ce travail fera l'objet d'une diffusion en ligne et plusieurs exemplaires papiers seront disponibles et consultables à la bibliothèque universitaire, afin d'être accessibles aux étudiants souhaitant s'entraîner pour le CSCT oral.

Les plans de traitement choisis et détaillés dans cet ouvrage sont des propositions adaptées et cohérentes. Toutefois, elles ne sont pas exhaustives. Dans certains cas, d'autres solutions thérapeutiques peuvent être proposées selon différents critères.

Lors de l'examen oral du CSCT oral, les étudiants rencontreront peut-être d'autres situations, non décrites dans cette synthèse. C'est pourquoi il semble intéressant de poursuivre ce travail de recherche et de présentation, afin que les étudiants aient un panel toujours plus large pour compléter leurs connaissances.

7. Références bibliographiques

1. Attal JP. Les ciments verres ionomères. Société Francophone des Biomatériaux Dentaires. Université Médicale Virtuelle Francophone ; 2009-2010. 15p.

2. Babacart T, Soukèye D, Bintou C, Gassama B, Alpha K. Exostoses buccales : revue de la littérature. Med Buccale Chir Buccale. 2012 ; 18 :129-141.

3. Berdougo M, Valbray R, Fortin T. Les protocoles de forage. Le fil dentaire. Fév 2010 ; 50 : 10-12.

4. Boucher Y, Cohen E. Urgences dentaires et médicales. Conduites à tenir, prévention chez le patient à risque. Ruel-Malmaison, France : éditions CdP ; 2007. 377p.

5. Carcuac O. Les récessions gingivales : étiologie et thérapeutique. Dentoscope. 2013 ; 109 : 10-20.

6. Carpentier A. La première consultation en odontologie : aide aux révisions du C.S.C.T. [Thèse d'exercice]. Lille : Université du droit et de la santé. Faculté de chirurgie dentaire ; 2012.

7. Charon J. Le diagnostic en parodontie. Guide de l'examen clinique pour un plan de traitement adapté. France : éditions CdP ; 2016, 103p.

8. Charousset R. Etiologies et données récentes sur les hypominéralisations molaires et incisives. France, Nantes : unité de formation et de recherche d'odontologie ; 2012. 77 p.

9. Dersot JM. Récession gingivale et orthodontie de l'adulte. Propositions thérapeutiques fondées sur les preuves cliniques. International Orthodontics. 2012 ; 10 : 29-42.

10. Fortin T, Descroix V, Fricain JC. Analyses biologiques d'intérêt en odontologie : Prescrire et interpréter pour les pathologies générales et lésions de la muqueuse buccale. France : éditions CdP ; 2014, 92p.

11. Incau E. Lésions d'usure dentaire : caractérisation et relation avec les parafonctions. CNO Section Aquitaine ; 2013.

12. Mbodj E. La fonction masticatrice chez les sujets âgés porteurs de prothèses complètes : influence sur la nutrition et la qualité de vie. [Thèse d'exercice]. Dakar : faculté de médecine, de pharmacie et d'odontologie ; 2006.

13. Medjahed M. Lésions endo-parodontales ou paro-endodontiques : du diagnostic à la thérapeutique. [Thèse d'exercice]. Lille : Université du droit et de la santé. Faculté de chirurgie dentaire ; 2015.

14. Ouchène Y, Collignon AM, Bouter D. Lésions endo-parodontales. Approche thérapeutique. Journal de Parodontologie & d'Implantologie Orale. 5 mar 2013 ; 32 (3) :197-209.

15. Ouhayoun JP. Le traitement parodontal en omnipratique. Paris, France : Quintescence International ; 2012. 186p.

16. Öwall B, Kayser A., Carlsson G. Prothèse dentaire. Principes et stratégies thérapeutiques. Paris, France : Masson ; 1996. 256p.

17. Paty V. Micro-infiltration de résine : applications en odontologie conservatrice. France, Nantes : université de formation et de recherche d'odontologie ; 2014. 82 p.

18. Predine-Hug F. Approche rationalisée des urgences bucco-dentaires : guide pratique. Paris, France : Ed. S.I.D; 2009.135 p.

19. Predine-Hug F. L'odontologiste face à : asthme, cirrhose, diabète, endocardite, épilepsie, grossesse, hémophilie, insuffisance cardiaque, AAP, AC, SIDA, toxicomanies. Paris, France : Éd. SID-groupe EDP sciences ; 2011. 163 p.

20. Rerhrhaye M, Abdellaoui L, Bouziane A, Ennibi O. Le bilan biologique en odontostomatologie : intérêt et interprétation. Actualités Odonto-Stomatologiques. Jui 2010 ; 250 : 117-135.

21. Rouas P, Bandon D, Vaysse F. Les hypominéralisations molaires-incisives. Diagnostic et prise en charge adaptée. L'information dentaire. 3 mar 2010 ; 9 : 13-19.

22. Sadoul A. Résorptions osseuses importantes des régions postérieures maxillaires : implants courts ou thérapeutiques d'aménagement de la zone sous-sinusienne ? Comparaison, suivi et résultats. [Thèse d'exercice]. Nice : Université de Nice. UFR odontologie ; 2013.

23. Schwenzer N, Ehrenfeld M. Chirurgie dentaire. Paris, France : Lavoisier ; 2015. 319p.

24. Sproat C, Burke G, McGurk M. L'essentiel de la médecine générale pour le chirurgien dentiste. Issy-les-Moulineaux, France : Elsevier Masson ; 2009. 288 p.

25. Toledano C. Dyschromies des incisives : l'infiltration résineuse au service de la préservation tissulaire. Le Fil Dentaire. Mai 2011 ; 63 : 70-72.

26. Toledo Arenas R, Descroix V. Urgences odontologiques. Issy-les-Moulineaux, France : Elsevier Masson ; 2010. 161p.

27. vidal.fr. Vidal [Internet]. [cited 10 août 2017].Available from : http://www.vidal.fr

28. Vivier J. Le certificat de synthèse clinique et thérapeutique : synthèse de cas cliniques à visée pédagogique. Lille : Université du droit et de la santé. Faculté de chirurgie dentaire ; 2015.

29. Yvon R. Risques médicaux au cabinet dentaire en pratique quotidienne. Issy-les-Moulineaux, France : Elsevier Masson ; 2010. 722p.

30. Zimmer C. Les lésions précancéreuses de la muqueuse buccale. Rôle de l'odontologiste : dépistage et prise en charge. [Thèse d'exercice]. Nancy : Université Poincare-Nancy 1. Faculté d'odontologie ; 2010.

31. Zunzarren R. Guide clinique d'odontologie. Issy-les-Moulineaux, France : Elsevier-Masson ; 2011. 273 p.

8. Annexes

Annexe 1 : Demande d'autorisation d'utilisation de l'image d'une personne.

Demande d'autorisation d'utilisation de l'image d'une personne

Je soussigné(e) :
….....
.....

Demeurant :
….....
.....
.....

Tel : ….....

Courriel : ….....

Autorise Laura BANISSO à utiliser et diffuser au public à titre gratuit des photographies me représentant, réalisées le ..... au Centre Abel Caumartin afin d'exploiter ces clichés, en partie ou en totalité, pour la réalisation d'une thèse de chirurgie dentaire.

En acceptant, je m'engage à ne faire aucune restriction de mon droit à l'image.

Fait à, le

Signature :

Le certificat de synthèse clinique et thérapeutique : synthèse de cas cliniques à visée pédagogique / **BANISSO Laura** - p. (*84*) ; réf. (*31*).

Domaines : enseignement

Mots clés Rameau : Chirurgie dentaire - Etude et enseignement ; Oraux ; Méthode des cas, Pédagogie ; Diagnostic clinique ; Anamnèse.

Mots clés FMeSH: Enseignement dentaire - méthodes ; Gestion des soins aux patients - méthodes ; Anamnèse.

Résumé de la thèse en français

Lors de la 5e année de chirurgie dentaire, les étudiants sont amenés à obtenir leur Certificat de Synthèse Clinique et Thérapeutique (CSCT) afin de valider leur année. L'obtention de ce diplôme leur octroie le droit d'exercer et de prescrire. L'examen se déroule en deux parties : une épreuve écrite et une épreuve orale.

Cet ouvrage présente une synthèse de différents cas cliniques permettant aux étudiants de se mettre en situation pour l'examen oral. A travers les différentes situations cliniques exposées ici, les étudiants doivent être en mesure de restituer leurs connaissances d'un point de vue clinique.

Il s'agit d'une thèse à visée pédagogique avec, dans une première partie, une explication méthodique du protocole à appliquer lors de la première consultation d'un patient. La deuxième partie présente les examens cliniques détaillés des cas illustrés de photographies ; la troisième partie constitue la correction contenant les diagnostics, plans de traitement et pronostics ; enfin, la dernière partie permet de discuter des différents cas présentés.

JURY :

Président : Monsieur le Professeur Etienne DEVEAUX

Assesseurs : Madame le Docteur Emmanuelle BOCQUET

Monsieur le Docteur Jérôme VANDOMME

Madame le Docteur Mathilde SAVIGNAT