UNIVERSITE DU DROIT ET DE LA SANTE DE LILLE 2

FACULTE DE CHIRURGIE DENTAIRE

Année de soutenance : 2018 N°:

THESE POUR LE

DIPLOME D'ETAT DE DOCTEUR EN CHIRURGIE DENTAIRE

Présentée et soutenue publiquement le 04 JUIN 2018

Par Karim HSSINA

Né le 21 Août 1992 à ARRAS – France

LE SOURIRE INVERSÉ

Définition, Diagnostics, Etiopathogénie, Conséquences et Options Thérapeutiques

JURY

Président :	Pr DEVEAUX Etienne
Assesseurs :	Dr SAVIGNAT Mathilde
	Dr LEGER Jean - Luc
	Dr LESIEUR Laurence
Membre(s) invité(s) :	Dr LUNARDI Dominique

Président de l'Université	:	Pr. J-C. CAMART
Directeur Général des Services de l'Université	:	P-M. ROBERT
Doyen	:	Pr. E. DEVEAUX
Vice-Doyens	:	Dr. E. BOCQUET, Dr. L. NAWROCKI et Pr. G. PENEL
Responsable des Services	:	S. NEDELEC
Responsable de la Scolarité	:	M.DROPSIT

PERSONNEL ENSEIGNANT DE L'U.F.R.

PROFESSEURS DES UNIVERSITES :

P. BEHIN	Prothèses
T. COLARD	Fonction-Dysfonction, Imagerie, Biomatériaux
E. DELCOURT-DEBRUYNE	Professeur Emérite Parodontologie
E. DEVEAUX	Dentisterie Restauratrice Endodontie **Doyen de la Faculté**
G. PENEL	Responsable du Département de **Biologie Orale**

MAITRES DE CONFERENCES DES UNIVERSITES

T. BECAVIN	Responsable du Département de **Dentisterie Restauratrice Endodontie**
A. BLAIZOT	Prévention, Epidémiologie, Economie de la Santé, Odontologie Légale.
F. BOSCHIN	Responsable du Département de **Parodontologie**
E. BOCQUET	Responsable du Département d'**Orthopédie Dento-Faciale**
C. CATTEAU	Responsable du Département de **Prévention, Epidémiologie, Economie de la Santé, Odontologie Légale.**
A. de BROUCKER	Fonction-Dysfonction, Imagerie, Biomatériaux
T. DELCAMBRE	Prothèses
C. DELFOSSE	Responsable du Département d'**Odontologie Pédiatrique**
F. DESCAMP	Prothèses
A. GAMBIEZ	Dentisterie Restauratrice Endodontie
F. GRAUX	Prothèses
P. HILDELBERT	Dentisterie Restauratrice Endodontie
J.M. LANGLOIS	Responsable du Département de **Chirurgie Orale**
C. LEFEVRE	Prothèses
J.L. LEGER	Orthopédie Dento-Faciale
M. LINEZ	Dentisterie Restauratrice Endodontie
G. MAYER	Prothèses
L. NAWROCKI	Chirurgie Orale Chef du Service d'Odontologie A. Caumartin - CHRU Lille
C. OLEJNIK	**Biologie Orale**
P. ROCHER	Fonction-Dysfonction, Imagerie, Biomatériaux
L.ROBBERECHT	Dentisterie Restauratrice Endodontie
M. SAVIGNAT	Responsable du Département des **Fonction-Dysfonction, Imagerie, Biomatériaux**
T. TRENTESAUX	Odontologie Pédiatrique
J. VANDOMME	Responsable du Département de **Prothèses**

Réglementation de présentation du mémoire de Thèse

Par délibération en date du 29 octobre 1998, le Conseil de la Faculté de Chirurgie Dentaire de l'Université de Lille 2 a décidé que les opinions émises dans le contenu et les dédicaces des mémoires soutenus devant jury doivent être considérées comme propres à leurs auteurs, et qu'ainsi aucune approbation, ni improbation ne leur est donnée.

Remerciements

Aux membres du Jury,

Monsieur le Professeur Etienne DEVEAUX

Professeur des Universités – Praticien hospitalier des CSERD

Section Réhabilitation Orale

Département Dentisterie Restauratrice Endodontie

Docteur en Chirurgie Dentaire

Docteur en Sciences Odontologiques

Docteur en Odontologie de l'Université de Lille 2

Habilité à Diriger des Recherches

Doyen de la Faculté de Chirurgie Dentaire

Membre associé national de l'Académie Nationale de Chirurgie Dentaire

Responsable des Relations Internationales de la Faculté de Chirurgie Dentaire

Personne Compétente en Radioprotection

Ancien Président de la Société Française d'Endodontie

Je vous remercie de me faire l'honneur de présider ma soutenance de thèse d'exercice. Sachez mon plus profond respect à votre égard, de par votre soutien lors de ma participation avec l'association étudiante Dent'dicap, vos enseignements lors de mon cursus universitaire et en votre qualité de doyen de la Faculté.

Madame le Docteur Mathilde SAVIGNAT

Maître de Conférence des Universités – Praticien Hospitalier des CSERD

Section Réhabilitation Orale

Docteur en Chirurgie Dentaire

Doctorat de l'Université de Lille 2 (mention Odontologie)

Master Recherche Biologie Santé, spécialité Physiopathologie et Neurosciences

Responsable de la Sous-section Sciences Anatomiques et Physiologiques, Occlusodontiques, Biomatériaux, Biophysique et Radiologie

C'est un honneur pour moi de votre présence à mon jury de thèse d'exercice. Vous avez su me donner le plaisir d'apprécier les sciences anatomiques, et ce depuis la première année, ainsi que l'occlusodontologie, par votre rigueur et votre pédagogie claire. Je vous remercie de vos indications lors de la rédaction de ce manuscrit qui m'ont été profitable. J'espère, à travers ce travail, me montrer digne des enseignements qui m'ont été transmis.

Monsieur le Docteur Jean-Luc LEGER

Maître de Conférence des Universités – Praticien Hospitalier des CSERD

Section Développement, Croissance et Prévention

Département Orthopédie Dento-Faciale

Docteur en Chirurgie Dentaire

Docteur en Odontologie de l'Université de Lille 2

Certificat d'Études Cliniques Spécial Mention orthodontie

Certificat d'Études Supérieures d'Orthopédie Dento-Faciale

Diplôme d'Université de Biostatistiques appliquées à la recherche clinique & à l'épidémiologie

Notre rencontre s'est faite lors d'une conférence à la faculté de Lille sur le Handicap et je n'oublierai pas ce moment. Votre participation à mon jury de thèse d'exercice est pour moi d'une grande estime. Prenez connaissance de mon profond respect à la fois en tant qu'enseignant mais également en tant que personne.

Madame le Docteur Laurence LESIEUR

Assistante Hospitalo-Universitaire des CSERD

Section Réhabilitation Orale

Département Dentisterie Restauratrice Endodontie

Docteur en Chirurgie Dentaire

Certificat d'Études supérieures d'Odontologie Conservatrice et d'Endodontie – Lille 2

Diplôme Universitaire d'esthétique de la Faculté d'odontologie de Marseille

Ancien Attaché Hospitalo-Universitaire

Je ne saurai assez-vous remercier pour tous ce que vous avez pu m'apporter durant toutes ces années. Je vous suis extrêmement reconnaissant de m'avoir ouvert les portes de votre cabinet afin que je puisse en apprendre plus en dentisterie. Je vous remercie des précieux conseils que vous n'avez cessé de me prodiguer durant mon cursus universitaire, dans le service de dentisterie restauratrice, le service de dentisterie esthétique, lors des travaux pratiques d'endodontie et dans la vie du cabinet. C'est pour moi un honneur d'avoir pu rencontrer une personne associant générosité, bonheur, empathie à un métier tel que le nôtre. Je vous remercie également de m'avoir montré ce thème comprenant l'influence du temps sur le sourire, il est un art mais vous avez su me le sublimer. Garder mon plus profond respect à votre égard.

Madame le Docteur Dominique LUNARDI

Praticien Hospitalier – Pôle des spécialités médico-chirurgicales Chargé d'Enseignement

Sous-Section odontologie Conservatrice – Endodontie

Docteur en Chirurgie Dentaire

Certificat d'Etudes Supérieures mention Biologique Buccale option histo-embryologie

Responsable adjoint du Service d'Odontologie

Responsable des Relations Internationales de la Faculté

Ancien assistant hospitalo-universitaire

Ancien Maître de Conférences associé

Acceptez mes remerciements pour siéger en tant que membre invité à ma soutenance de thèse. C'est pour moi un plaisir que vous assistiez à cet oral de thèse orienté sur l'esthétique du sourire. Mes premières notions en esthétique dentaire ont débuté par vos enseignements et continue à travers ce manuscrit. Soyez assuré de ma grande reconnaissance et mon profond respect.

LE SOURIRE INVERSE

Introduction.....15
1. Le sourire inversé et ses répercussions 16
1.1 Définition : qu'est-ce que le sourire inversé ? 16
1.2 Conséquences psychologiques et sociales du sourire inversé par rapport au sourire esthétique.....17
1.3 Les conséquences fonctionnelles 20
1.3.1 Dysfonction temporo-mandibulaire 20
1.3.2 Trouble de la prononciation.....20
1.4 Les conséquences biologiques 21
2. Les caractéristiques et particularités du sourire inversé 22
2.1.1 La configuration du bord libre.....22
2.1.2 Le niveau du contact interdentaire 23
2.1.3 La couleur 23
2.1.4 Les dimensions relatives aux dents 24
2.1.5 La symétrie du sourire.....24
2.1.6 L'état de surface des dents 25
2.1.7 La ligne de la lèvre inférieure 25
3. Comment diagnostiquer un sourire inversé ? 27
3.1 Pourquoi standardiser la méthodologie diagnostique ? 27
3.2 Le bilan photographique.....27
3.2.1 Le rôle 27
3.2.2 Le protocole photographique 28
3.2.2.1 Protocole photographique de l'Académie Américaine de Dentisterie Esthétique (AACD) 28
3.2.2.2 Le protocole photographique de l'Académie du sourire Française29
3.2.2.3 Protocole photographique de l'association médicale chinoise, société de dentisterie esthétique 29
3.3 Méthodologie diagnostique 30
3.3.1 Anamnèse médicale.....30
3.3.2 Analyse de l'occlusion.....30
3.3.2.1 Examen clinique exobuccal 31
3.3.2.1.1 Observation 31
3.3.2.1.2 Palpation et auscultation.....31
3.3.2.2 Examen clinique endobuccal.....32
3.3.2.2.1 Fonction de centrage : évaluation de la stabilité mandibulaire.33
3.3.2.2.2 Fonction de calage : qualité de l'occlusion 34
3.3.2.2.3 Fonction de guidage : 34
3.3.2.3 Examens complémentaires 36
3.3.2.3.1 La radiographie panoramique.....36
3.3.2.3.2 L'axiographie ou condylographie 36
3.3.2.3.3 Modèles d'étude et montage sur articulateur.....37
3.3.3 Le diagnostic esthétique : l'analyse esthétique.....38
3.3.4 L'analyse du sourire sur un visage.....38
3.3.4.1 En vue frontale 38
3.3.4.1.1 La dimension horizontale.....38
3.3.4.1.2 La dimension verticale.....39
3.3.4.2 En vue de Profil 39

3.3.4.2.1 Le plan de référence esthétique 39
3.3.4.2.2 Le profil du visage....40
3.3.4.2.3 L'angle nasiolabial 41
3.3.4.2.4 Le plan esthétique de Ricketts (E-Line)....41
3.3.4.2.5 Les lèvres : 41
3.3.4.2.6 Le sourire : le profil incisal 42
3.3.5 L'analyse du sourire centré sur la bouche....43
3.3.5.1 Les lèvres 43
3.3.5.2 La ligne du sourire 44
3.3.5.3 Le corridor buccal (ou couloir buccal)....45
3.3.5.4 La symétrie du sourire 46
3.3.5.5 Le plan esthétique frontal : la courbe incisale 47
3.3.5.6 L'analyse des phonèmes 48
3.3.6 L'analyse des tissus gingivaux 49
3.3.6.1 Caractéristiques anatomiques 49
3.3.7 L'analyse centrée sur les dents 50
3.3.7.1 Les proportions 50
3.3.7.2 La macro et microtexture dentaire 50
3.4 Le diagnostic différentiel....51
4. L'étiopathogénie du sourire Inversé 52
4.1 Les lésions carieuses antérieures 52
4.2 Les lésions dentaires d'origine non carieuse 52
4.2.1 L'abrasion 53
4.2.2 La tribo-érosion ou érosion 53
4.2.3 Attrition 54
4.3 Les traumatismes 54
4.4 Les Anomalies 55
4.4.1 Anomalie d'éruption 55
4.4.2 Anomalie fonctionnelle : béance et pulsion linguale 56
5. Les options thérapeutiques du sourire inversé 57
5.1 Connaissances de l'anatomie dentaire et des critères esthétiques objectifs 57
5.2 Importance des rapports humains....61
5.3 Relation avec le prothésiste/céramiste....63
5.4 Le projet esthétique....64
5.4.1 Masque Direct (Direct Mock-up) 64
5.4.2 Masque Indirect (Indirect Mock-up)....64
5.4.3 Digital Smile Design 66
5.5 Le traitement occlusal 66
5.6 Les éclaircissements 68
5.7 Les traitements orthodontiques 69
5.8 Les traitements conservateurs 70
5.9 Les traitements prothétiques 71
5.9.1 Les préparations 71
5.9.2 L'empreinte....73
5.9.3 Les provisoires 74
5.9.4 Etapes de laboratoire 75
5.9.5 Scellement/collage des restaurations définitives 75
5.9.6 Etape de contrôle : maintenance 75
5.10 Les thérapeutiques Implantaires 76

6. Cas cliniques 77
6.1 Cas Clinique n°1 : 77
6.2 Cas clinique n°2 : 80
6.3 Cas clinique n°3 : 82
6.4 Cas clinique n°4 84
6.5 Cas clinique n°5 : 87
6.6 Cas clinique n°6 : 89
Conclusion 91
Table des figures 92
Table des tableaux 95
Références bibliographiques 96
Annexes 104
Annexe 1 : Protocole photographique de l'Académie Américaine de Dentisterie Esthétique. 104
Annexe 2 : Protocole photographique de l'Académie de sourire Française. 105

Introduction

L'importance qui est accordée au culte de l'apparence depuis plusieurs décennies est indéniable. Le sourire esthétique parfait en est une pièce maîtresse. Il est le reflet des émotions et constitue une véritable carte de visite de l'individu.
Qui ne rêve pas d'un sourire sensationnel, blanc, aligné, lumineux ?

Cependant, avec le temps, ce sourire va s'altérer, perdre de son éclat, de sa fraîcheur et de sa blancheur. En effet, les dents évoluent ; elles s'usent, s'abrasent, diminuent de longueur, s'assombrissent. Chez ces patients, la ligne du sourire s'inverse et donne un sourire disgracieux appelé « le sourire inversé ». L'impact psycho-social de ce sourire est important. Il sera étudié dans la première partie la définition du sourire inversé associée à toutes les retombées psychologiques qu'il occasionne, puis, sa comparaison avec un sourire « esthétique ».

Dans une deuxième partie, il faudra comprendre la méthodologie diagnostique de ce sourire inversé : l'analyse fonctionnelle rapprochant la notion de guidage antérieur et le dépistage des parafonctions d'usures ; l'analyse esthétique fondamentale de ce sourire inversé.

Dans une troisième partie, les facteurs étiologiques de ces sourires inversés seront détaillés.

Enfin, la dernière partie comprendra les options thérapeutiques actuelles en fonction des différents cas tout en respectant le gradient thérapeutique. En sachant, que ces réhabilitations seront un véritable défi pour le chirurgien-dentiste qui doit cumuler des compétences à la fois artistiques, scientifiques et médicales.

Dans un monde où la demande des patients est de plus en plus exigeante (dents blanches, bien alignées, harmonieuses) et où les techniques scientifiques évoluent, le chirurgien-dentiste doit moderniser sa pratique et être plus à l'écoute de l'aspect psychologique du patient [120]. Par-delà les exigences du patient, l'influence de la société et de la publicité est considérable. Le sourire est image de beauté, de charme.

1. Le sourire inversé et ses répercussions

1.1 Définition : qu'est-ce que le sourire inversé ?

Par définition, le sourire inversé correspond au plan esthétique inversé qui se présente dans une vue frontale par une courbe à convexité supérieure au niveau des incisives. Par conséquent, les plans dentaires postérieurs sont plus bas que le plan dentaire antérieur et s'opposent à la courbe de la lèvre inférieure. « Il y aura une tension visuelle par inversion du rythme des courbes et par un espace sombre central inhabituellement présent » *[81,93].*

Rien n'est moins flatteur qu'un sourire inversé !

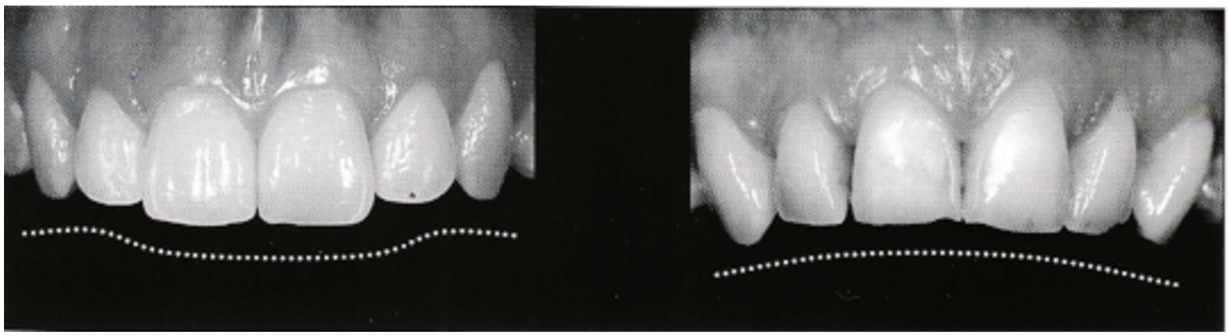

Figure 1 : Modélisation du sourire inversé usé par rapport à un sourire de référence [69].

Un sourire qui, au départ, était équilibré, esthétique et étincelant va se détériorer avec le temps. Les dents antérieures deviennent inesthétiques par l'altération de leurs teintes plus saturées, de leurs formes présentant des fissures, des usures et des modifications de positions [48].

Le plan esthétique frontal est complétement perturbé et le sourire est dysharmonieux. Une courbe du sourire inversée est associée à un vieillissement et à une denture âgée [69]. A cela s'ajoute une perte d'attractivité du sourire avec une considération inesthétique sociale [67].

C'est aussi la perte de la possibilité et de l'envie de sourire à la vie.

Figure 2 : Photographie d'un sourire inversé chez une jeune patient de 35 ans (Cas du Dr Lesieur à gauche) et photographie intrabuccale d'un sourire fracturé (à droite) [81]

1.2 Conséquences psychologiques et sociales du sourire inversé par rapport au sourire esthétique

Les enquêtes de psychologie sociale le confirment, un beau sourire n'a que des avantages dans tous les domaines.

A l'opposé, le sourire inversé sera un handicap pour la majorité des patients qui le portent. La perception du sourire influence le comportement psychologique et social ainsi que « l'estime de soi » [2]. Un patient présentant un sourire disgracieux (dans le cas d'un sourire inversé ici) aura tendance à s'adapter à son sourire en développant de manière naturelle des attitudes de retenues (sourire la main devant la bouche, rire sans découvrir les dents voire rire moins souvent).

Nous allons comparer dans un tableau les différentes répercussions entre un sourire esthétique de référence et un sourire disgracieux inversé.

Le sourire esthétique	Le sourire inversé
Inspire la jeunesse, la beauté, la santé, la carte d'identité de l'individu, une fierté et une valorisation au quotidien *Figure 3 : Sourire de profil mettant en évidence les qualités du sourire esthétique (Cas du Dr Lesieur)*	*Inspire la négligence, la mauvaise santé, la désuétude, le handicap* *Figure 4 : Photographie d'un sourire avec une courbe inversée, usée et dégradée. (Cas de Karim HSSINA)*
Estime de soi, le succès, la séduction, charisme, fascination *Figure 5 : Photographie de George Clooney illustrant un rire plein d'émotion [37].*	*Laideur, rejet physique, Repoussant* *Figure 6 : Photographie d'un sourire inversé de face illustrant la laideur, le dégoût, le rejet (Cas du Dr Lesieur).*
En harmonie avec le visage et le regard	*En déséquilibre avec le visage et les yeux*

Favorise la communication *Figure 7 : photographie d'une personne avec un sourire attrayant illustrant la communication[25].*	*Entrave la communication* *Figure 8 : Photographie illustrant l'entrave de la communication[121].*
S'intègre aux groupes et est valorisé par la société via les médias *Figure 9 : Photographie d'un goupe de personne illustrant l'intégration au groupe par le sourire [122].*	*Favorise l'isolement, le repli sur soi et est impopulaire dans la société* *Figure 10 : Photographie illustrant le ressenti intérieur de certaines personnes avec un sourire disgracieux [55].*
Provoque une action sur la santé physique et psychique de la personne et des autres, la joie de vivre, améliore le moral	*Favorise la marginalisation, engendre la déprime, la souffrance, de la démotivation* *Figure 11 : Photographie illustrant la marginalisation[12]*
Il s'entretient avec le temps, donne envie de le conserver	*Il s'use, s'abime et ne donne pas envie de l'entretenir*

C’est la répercussion la plus importante dans la vie des personnes portant ce type de sourire. Ils finissent par s’accommoder de cet état sans imaginer la possibilité de changer ou de revenir en arrière. Certains patients peuvent mal le vivre en s’isolant et se refermant sur eux-mêmes.

1.3 Les conséquences fonctionnelles

1.3.1 Dysfonction temporo-mandibulaire

Les conséquences fonctionnelles d’un sourire inversé résultent de l’étiologie associée. En ce qui concerne les usures pathologiques (bruxisme, parafonctions), il faut prendre en compte les désordres musculo-articulaires qu’elles peuvent occasionner [33].

1.3.2 Trouble de la prononciation

La prononciation de certains sons est sous la dépendance de la position et de la longueur des dents (cf. partie 3.3.5.6). Les patients présentant un sourire avec une courbe esthétique inversée auront une prononciation différente des sons avant et après reconstruction. En revanche, les mouvements mandibulaires lors de la prononciation ne varient pas avant et après reconstruction chez un patient présentant une usure des incisives [99].

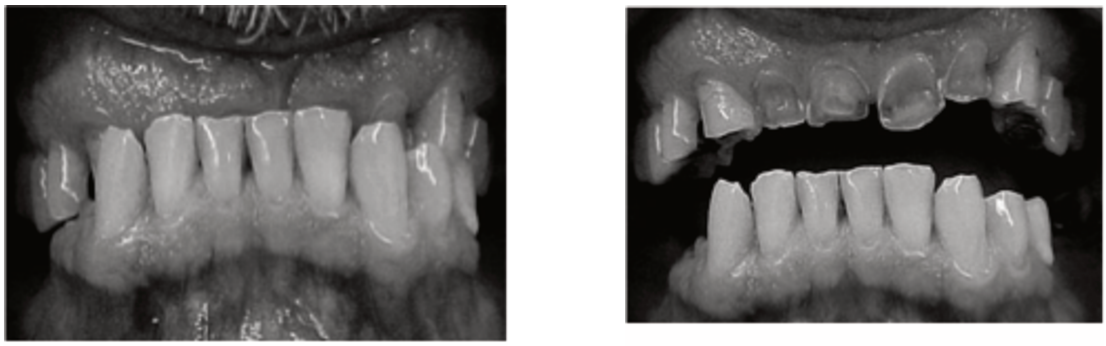

Figure 12 : Photographies d'un sourire inversé très dégradé par usures (bruxisme et érosion) avec un patient souffrant d’une difficulté d’élocution [38].

1.4 Les conséquences biologiques

Face aux usures dentaires entraînant un trouble esthétique, sont retrouvés également des séquelles au niveau pulpaire. Les conséquences peuvent être une atteinte pulpaire due à l'usure prononcée [102], l'apparition d'abcès péri-apicaux (nécrose pulpaire), une calcification intra-pulpaire, une hypersensibilité pulpaire. En outre, ces atteintes dento-pulpaires peuvent être associées à une diminution du support parodontal et un risque de fracture dentaire [19,90].

Figure 13 : Sourire inversé mettant en évidence une nécrose pulpaire de la dent n°21 (Cas du service d'odontologie CHRU de Lille).

2. Les caractéristiques et particularités du sourire inversé

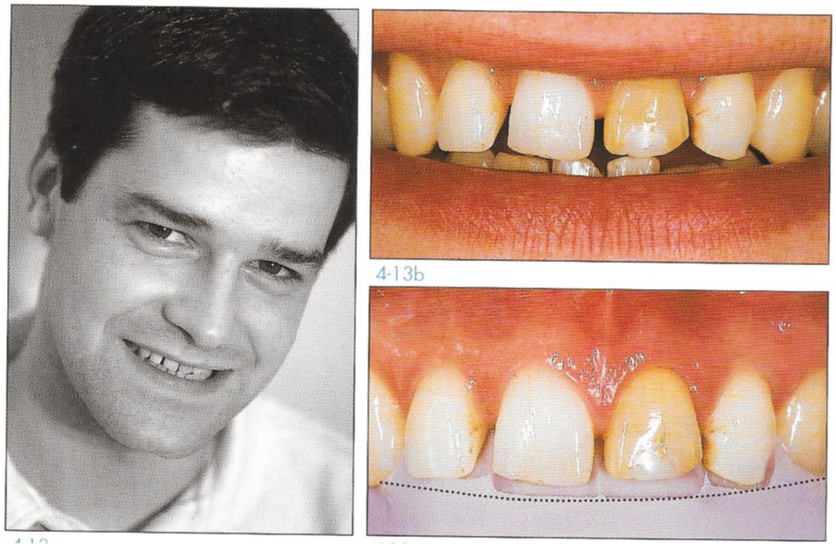

Figure 14 : Visage de face présentant un sourire avec un plan esthétique frontal inversé [69].

L'élément esthétique principal qui caractérise ce type de sourire est donc la courbe visible à partir des bords incisifs maxillaires.

En prenant les critères esthétiques émis par Magne (Cf. partie 6.1), plusieurs d'entre eux vont être impactés [69].

2.1.1 La configuration du bord libre

Dans les cas où le sourire inversé a pour origine l'usure des dents, le bord libre des incisives va être affecté. Plus l'usure des dents est importante, moins le sourire est attrayant. Dès 0,5 mm d'usure sur les incisives centrales, elles peuvent déjà être considérées comme inesthétiques [67].

Figure 15 : Sourire usé inesthétique [97].

Le bord anatomique transparent disparaît à mesure que l'émail se réduit. Il en résulte des bords incisaux rectilignes, sinueux ou bien morcelés.

2.1.2 Le niveau du contact interdentaire

Les points de contacts interdentaires ont une situation haute au niveau du secteur antérieur. Ils peuvent être atteints par l'usure créant ainsi un effet de diastème inesthétique entre les dents.

Figure 16 : Sourire de face mettant en évidence un diastème inter-incisif par usure dentaire [35].

2.1.3 La couleur

Le bord libre emplit de transparence et de translucidité laisse place à une diversité de tonalités, de saturations et de luminosités lorsque le sourire vieillit. La dentine sous-jacente apparaît plus teintée, ainsi que parfois la partie coronaire cervicale [97].

2.1.4 Les dimensions relatives aux dents

Il est convenu que lorsque les incisives s'usent, leurs dimensions varient. Avec l'âge, la diminution de longueur des incisives est marquante [91].
Une diminution de hauteur est observée, mais également une diminution d'épaisseur dans le sens vestibulo-buccal comme le souligne Magne [69]. Ce phénomène est accentué dans les cas d'usure par érosion.
Le vieillissement induit une perte importante de matière au niveau des bords incisifs et conduit parfois à un guidage antérieur insuffisant.

Figure 17 : Sourire de ¾ mettant en évidence la perte de dimension globale des dents (Cas du service d'odontologie du CHRU de Lille, service de la clinique du sourire).

2.1.5 La symétrie du sourire

L'observation d'un sourire avec une courbe esthétique inversée laisse remarquer une forte asymétrie. Les usures irrégulières et asymétriques provoquent une inégalité de longueur des couronnes; une éruption active peut parfois suivre et une asymétrie gingivale peut également apparaître [67].

Les critères en rapport avec les tissus parodontaux ne sont normalement pas concernés directement par les phénomènes occasionnant un sourire avec une courbe inversée.

2.1.6 L’état de surface des dents

Les dents présentes dans un sourire usé, délabré par le temps, vont avoir un aspect terne avec une moindre réflexion de la lumière [58,69,97]. Cela va provoquer un sourire déplaisant à afficher et à regarder. il y a donc un rapport direct entre l’état de surface et la réflexion de la lumière par la dent [118], ce qui va donner un aspect illuminé dans le sourire de beauté.

2.1.7 La ligne de la lèvre inférieure

Par définition, lorsqu’une personne présente un sourire avec un plan esthétique inversé, elle va présenter un espace sombre inesthétique. La courbe de la lèvre inférieure est en opposition avec la courbe incisale rendant un sourire désagréable [69,81].

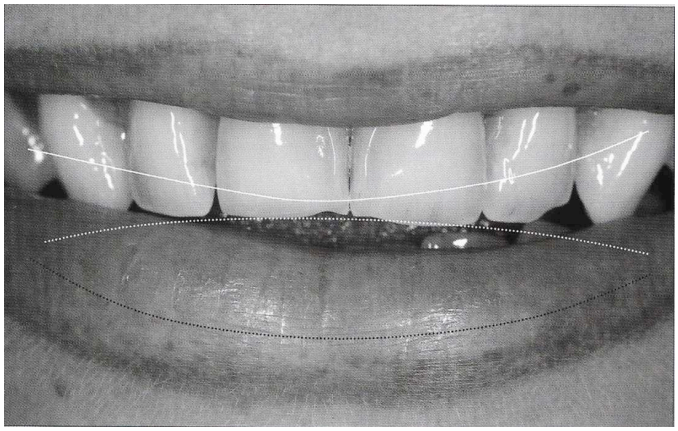

Figure 18 : Sourire mettant en évidence l'inversion de la courbe incisale et de la lèvre inférieure [69]

Voici la schématisation comparée des différents critères impactant sur le sourire inversé par rapport à un sourire esthétique :

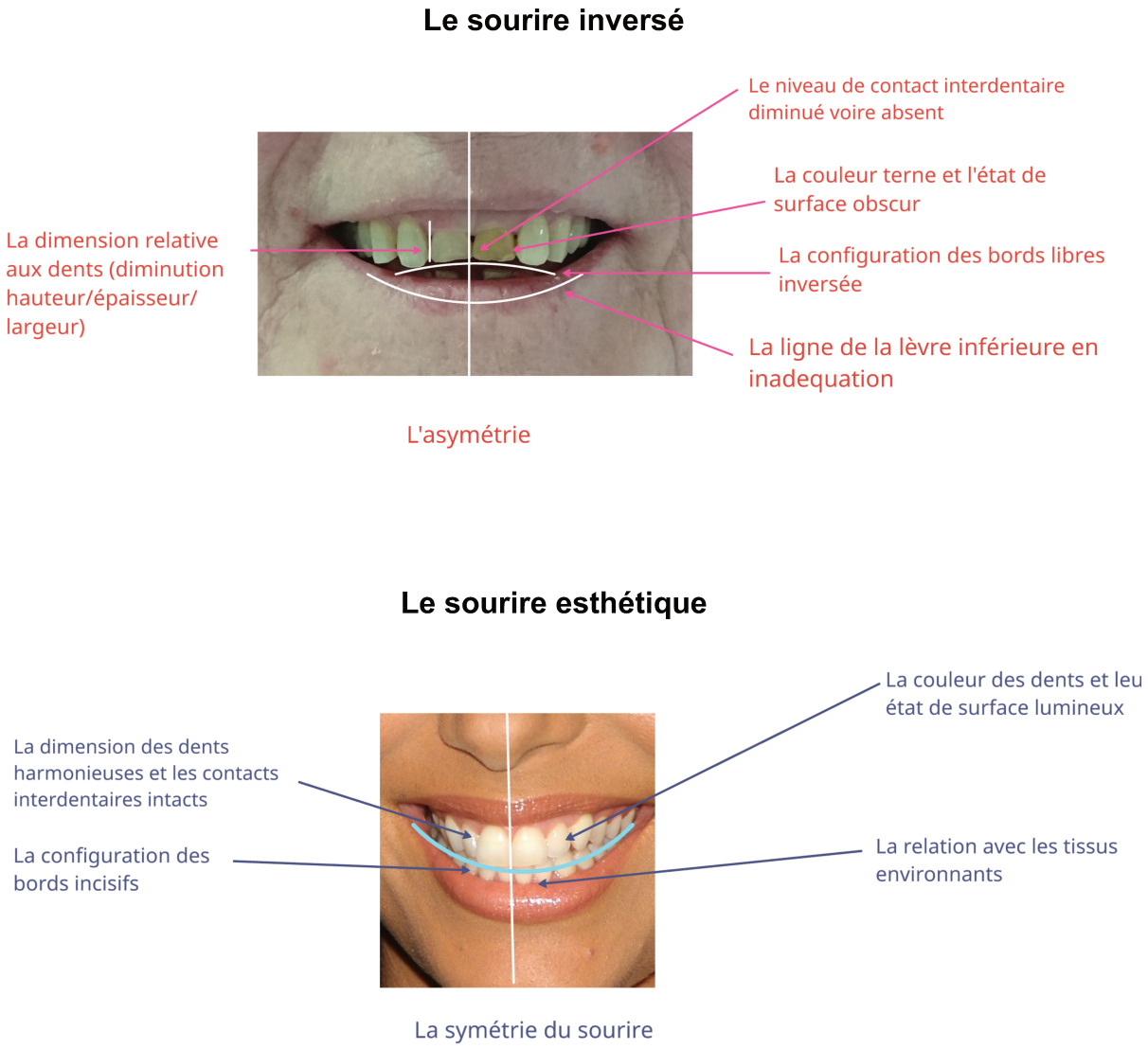

Figure 19 : Schématisation sur photographies des caractéristiques comparées entre un sourire esthétique [123] et un sourire inversé

3. Comment diagnostiquer un sourire inversé ?

3.1 Pourquoi standardiser la méthodologie diagnostique ?

Il est possible de préciser au départ que le sourire esthétique et tout ce qui touche à l'esthétique de façon globale, paraît très abstrait. En effet, l'opinion sur le sourire peut être différente entre les professionnels mais aussi entre le patient et le praticien *[43].* Nos opinions dépendent de ce qui est perçu mais surtout par la façon d'interpréter cette perception. C'est pourquoi chaque praticien peut imaginer sa propre notion de sourire esthétique reconstruit [97].

Pour pallier cette vision divergente, il est important de standardiser la méthodologie diagnostique, pour avoir des repères et des références communes. Les critères objectifs permettant de caractériser un sourire esthétique proposés par Magne peuvent être les éléments faisant partie du fil conducteur de cette démarche.

3.2 Le bilan photographique

La standardisation de la méthodologie s'applique également à la proxiphotographie (macrophotographie). En effet, celle-ci permettra d'apporter une reproductivité des informations.

3.2.1 Le rôle

Le rôle du bilan photographique est capital dans une analyse esthétique. C'est un acte qui doit être entrepris dès la première consultation avec le patient. Il permettra [81,97] :

- Une prise de recul clinique sans la présence du patient, ce qui permet de repérer des déséquilibres esthétiques non décelés lors de l'examen clinique ;
- De progresser dans le travail esthétique avec la participation du patient (le patient n'est pas passif face au praticien, il participe à l'élaboration de son traitement) ;

- De tempérer un désaccord qui pourrait survenir et possède ainsi un rôle protecteur pour le praticien ;
- Après restauration du sourire, les photographies préopératoires servent de rappel au patient, lui permettent de se façonner une image de soi, d'évoluer en terme d'estime de soi ;
- De valoriser le travail du praticien ;
- De servir de traces médico-légales ;
- Aide à l'élaboration de conférence ;
- Transmettre les informations aux techniciens de laboratoire, aux confrères ;
- Permet de faire varier la distance d'observation, d'agrandir, et de se focaliser sur les détails.

Il n'existe pas un type de sourire dans les sociétés mais une multitude, la photographie va permet de capter cette variété. Le tout étant de pouvoir réaliser les mêmes clichés photographiques pour chaque patient afin de pouvoir les rapprocher, les confronter ou les suivre dans l'évolution du traitement.

3.2.2 Le protocole photographique

L'utilisation de la photographie lors de l'examen clinique dentaire est donc fondamentale. Dans le cas où un patient est porteur d'un plan esthétique inversé, plusieurs clichés photographiques sont nécessaires.

Il existe de nombreux protocoles photographiques selon les auteurs. Les plus importants succinctement pour leurs utilisations sont :

3.2.2.1 Protocole photographique de l'Académie Américaine de Dentisterie Esthétique (AACD)

L'académie américaine de dentisterie esthétique a proposé un guide d'accréditation de photographie [7]. Il repose sur douze prises de vues réalisées en préopératoire puis en post-opératoire. (Cf. Annexe 1)

3.2.2.2 *Le protocole photographique de l'Académie du sourire Française*

L'Académie du sourire située à Aix en Provence et fondée par Paris, Faucher et Bouillet propose également douze prises de vues [81]. (Cf Annexe 2)

3.2.2.3 *Protocole photographique de l'association médicale chinoise, société de dentisterie esthétique*

L'association médicale chinoise a nouvellement publié un consensus des experts de la photographie dentaire en esthétique [106].

Ils illustrent 16 photographies qui guident la pratique esthétique :

Figure 20 : Photographie du : (4) Visage de face, (5) sourire 3/4 droit, (6) sourire de face avec le rapport des lèvres, (7) sourire ¾ gauche, (8) visage de ¾ ,(9) des dents postérieures droites en ICM en intrabuccale, (10) des dents en ICM intrabuccal de face, (11) des dents postérieures gauches en ICM en intrabuccal, (12) visage de profil, (13) des dents maxillaires antérieures uniquement de face, (14) des dents en désocclusion de face en intrabuccal, (15) de l'arcade maxillaire en vue occlusale, (16) du sourire en position de repos, (17) des dents mandibulaires antérieures uniquement de face, (18) des dents antérieures maxillaires en vue occlusale décalée, (19) de l'arcade mandibulaire en vue occlusale.

Parmi les nombreux protocoles photographiques qui existent, tous sont d'accord sur la standardisation de la photographie face à un cas esthétique.

3.3 Méthodologie diagnostique

3.3.1 Anamnèse médicale

Elle est essentielle lorsque l'on planifie un traitement. L'anamnèse permet d'être informé sur le risque infectieux, allergique, hémorragique, les complications possibles face au stress, les pathologies existantes et les interactions médicamenteuses [3].
L'anamnèse permettra de rapprocher des anomalies à l'origine de sourire inversé (une microdontie ou un insuffisance d'éruption par exemple) à des syndromes existants ou antécédents de fentes palatines par exemple.
Cette anamnèse médicale est souvent réalisée à l'aide de questionnaires écrits associés à un interrogatoire oral. Il faudra se renseigner sur la consommation éventuelle de toxiques ainsi que les habitudes d'hygiène orale, les habitudes nocives (interposition d'objets dans la bouche, succion du pouce etc.).

3.3.2 Analyse de l'occlusion

Elle est importante avant d'envisager le traitement esthétique afin d'écarter tout problème musculo-articulaire pré ou post-opératoire. L'occlusion se définit comme toute situation de contact interdentaire, à un instant donné, définie par au moins un point de contact. La position la plus stable étant l'occlusion d'intercuspidation maximale (O.I.M) [21]. Bien souvent, les praticiens se focalisent sur l'aspect esthétique et la demande du patient sans prendre en compte l'aspect fonctionnel des dents.

3.3.2.1 Examen clinique exobuccal

3.3.2.1.1 Observation

Dès le premier contact avec le patient, différents signes peuvent être observés : la typologie faciale, la morphologie faciale (Système Musculaire Aponévrotique Superficiel (SMAS) très développé par exemple, les muscles masticateurs hypertrophiques), la forme des lèvres (qui peut révéler une habitude nocive), une asymétrie, une diminution de la DVO (dimension verticale de l'occlusion) [28,59].

3.3.2.1.2 Palpation et auscultation

Il est possible de réaliser une palpation de certains muscles (masséters, temporaux, ptérygoïdiens médians, sterno-cléido-mastoïdiens, trapèzes), des téguments en regard des condyles articulaires, une palpation intra-auriculaire. Lors des palpations musculaires, le patient peut serrer les dents et indiquer les muscles sensibles [29]. La palpation permet une stimulation des douleurs musculaires et est donc une méthode fiable [59]. Ces palpations peuvent apporter des informations sur la tonicité (bruxisme), la symétrie musculaire ou la présence de bruits articulaires associées ou non à des douleurs spontanées ou provoquées.
Il est possible d'examiner l'ouverture buccale qui pourrait être limitée, déviée ou démesurée [29].

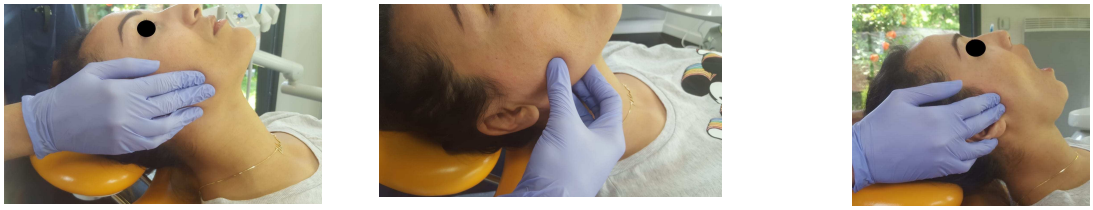

Figure 21 : Photographies de palpations musculaires et articulaire chez une patiente (Karim HSSINA).

Les signes d'alertes seront <u>les douleurs provoquées</u> (musculaires ou articulaires) ; <u>les bruits articulaires</u> (claquements, crissements) ; <u>dyskinésie mandibulaire</u> (limitation, déviation) [81].

3.3.2.2 Examen clinique endobuccal

Cet examen a pour but d'étudier les arcades dentaires, les rapports statiques et dynamiques maxillo-mandibulaires et les signes cliniques objectifs mettant en évidence des para-fonctions. Celles-ci se définissent comme l'ensemble d'activités coordonnées ne concourant pas à une finalité fonctionnelle [21].

Il est absolument nécessaire, notamment dans le cas de sourire inversé, de détecter à l'examen clinique associé à un interrogatoire médical [81] :

- un bruxisme,
- une onychophagie,
- une pulsion linguale,
- une habitude nocive d'interposition et mordillement d'objets,
- des crispations élévatrices,
- des régurgitations acides.

Les signes cliniques objectifs à prendre en compte sont [59,81] :

- les signes d'usures dentaires (mylolyses, abrasion, érosion, attrition), et les compensations alvéolaires associées ou non ;
- les hypertrophies osseuses et musculaires,
- une béance antérieure,
- un surplomb trop important,
- une occlusion croisée, en bout à bout ou inversée,
- les édentements encastrés ou terminaux compensés ou non,
- les versions, les malpositions, les extrusions,
- les hypersensibilités,
- les mobilités dentaires.

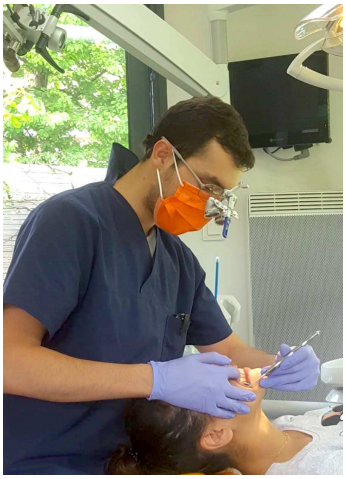

Figure 22 : Photographie lors d'un examen clinique de l'occlusion chez une patiente avec une demande esthétique (Karim HSSINA).

Le chirurgien-dentiste doit s'assurer que le patient présente une occlusion stable avec des contacts postérieurs bien répartis avec une absence de douleur autour de l'articulation temporo-mandibulaire (ATM).

Afin de préciser l'analyse de l'occlusion et identifier clairement tout facteur qui perturberait l'appareil manducateur, trois fonctions principales nécessitent d'être étudiées et sont classifiées : la fonction de centrage, de calage et de guidage [88].

3.3.2.2.1 Fonction de centrage : évaluation de la stabilité mandibulaire

L'O.I.M est souvent l'occlusion la plus utilisée pour la réhabilitation prothétique lorsqu'elle est facilement reproductible. Mais la question est de vérifier si cette O.I.M ne présente pas d'anomalie et est bien supportée par l'environnement musculo-articulaire.

La position condylienne de référence se trouve être la position d'occlusion de relation centrée (O.R.C) et l'O.I.M ne correspond que très rarement à l'O.R.C. Cela montre que l'A.T.M marque un certain degré de tolérance, mais celui-ci est limité [79].

C'est pourquoi la comparaison de l'O.I.M à l'O.R.C permettra de définir l'occlusion comme pathogène ou physiologique. Elle peut se faire cliniquement et/ou sur articulateur [80].

Cette comparaison s'effectue dans les trois sens de l'espace, pour une articulation physiologique :

- dans le sens transversal : il n'y a pas de différence clinique entre O.I.M et O.R.C ;

- dans le sens sagittal : la différence est généralement inférieure à 1 mm ;
- dans le sens vertical : l'O.I.M bloque l'élévation mandibulaire et s'associe donc à la D.V.O. (elle présente un certain degré de tolérance ce qui est d'une grande aide en esthétique) [79].

3.3.2.2.2 Fonction de calage : qualité de l'occlusion

C'est une chose de savoir que la stabilité mandibulaire est obtenue par l'engrènement des arcades entre elles, c'est une autre de savoir si cette stabilité est durable dans le temps.
Pour considérer l'O.I.M comme fonctionnelle, il faut qu'elle présente une stabilisation par au moins quatre couples de dents pluricuspidées antagonistes bien répartis.

Les anomalies qui vont influer sur cette stabilité se classent ainsi :
- les instabilités intra-arcades (dentaire) comme les migrations, les malpositions.
- les instabilités inter-arcades (mandibulaire), à savoir :
    - une O.I.M imprécise (sur-occlusion),
    - une insuffisance de calage postérieur (sous occlusion, édentement, exoclusion)
    - une insuffisance de calage antérieur (béance, édentement, sous occlusion, surplomb).

La vérification de l'O.I.M est préférentiellement clinique et nécessite l'utilisation de rubans marqueurs (de 10 μm) [79–81].

3.3.2.2.3 Fonction de guidage :

La cinématique de la mandibule est conditionnée par les contacts occlusaux notamment lors de la fermeture mandibulaire pour atteindre l'O.I.M.
C'est ici que le guide antérieur prend toute son importance. Les surfaces palatines des dents antérieures maxillaires vont guider l'élévation mandibulaire jusqu'à cette O.I.M fonctionnelle, protégeant ainsi les dents postérieures.
Ce pilotage est dépendant de l'anatomie occlusale des dents (modifié lors des usures) mais également d'une composante neuromusculaire (la proprioception).

Cette fonction de guidage comprend les mouvements de propulsion/rétropulsion, diduction canine droite et gauche, rétraction/protraction (anti-rétroposition) [79].
N.B : lors d'une restauration prothétique, le praticien cherchera toujours un guidage canin, ce n'est que devant les complications thérapeutiques par l'obtention de ce guidage qu'il s'orientera vers une fonction de groupe [81].

Lors d'un sourire inversé, il est important d'analyser la perte des surfaces de guidage et l'espace nécessaire à la reconstruction. L'espace de liberté fonctionnelle a été décrit par Slavicek entre la pente du guidage et le recouvrement sous la forme d'un triangle [103].

Figure 23 : Schématisation du guidage antérieur en fonction de l'anatomie de la face palatine de l'incisive maxillaire [36].

Avec un sourire inversé, il est fréquent que le guidage antérieur soit afonctionnel. Dans ce cas, le patient présente des interférences postérieures, dans les situations dentaires de béance antérieure, articulé inversé ou dent délabrée. C'est pourquoi lors de cette analyse, trois cas sont possibles :

- Un guidage présent fonctionnel avec une restauration antérieure limitée: il faudra se servir de l'anatomie des dents présentes dans la thérapeutique [49].
- Un guidage antérieur fonctionnel: il doit absolument être enregistré et conservé à l'aide d'une table incisive personnalisée [49].
- Un guidage non fonctionnel (dent trop délabrée, absente) : il faut reconstruire celui-ci à l'aide de l'enregistrement des déterminants postérieurs (axiographe) [34,65]. Pour cela, un test « de blocage du ruban » en O.I.M permet de diagnostiquer le guidage non fonctionnel. Pour cela, il est possible de placer un ruban bloqué en O.I.M, si celui-ci est libéré en tirant dessus au moindre mouvement de translation, il n'y a pas de contact postérieur excentré [80].

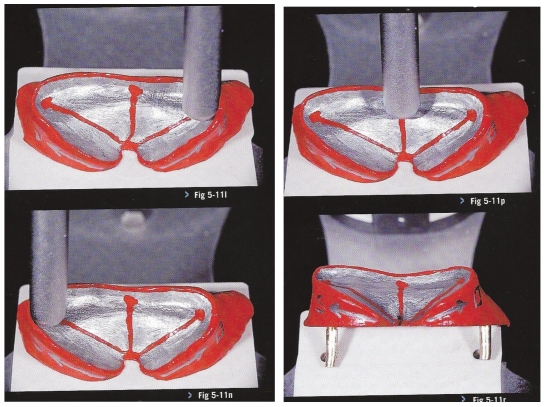

Figure 24 : Photographies d'une table incisive personnalisée pour l'enregistrement d'un guidage antérieur [36].

3.3.2.3 Examens complémentaires

3.3.2.3.1 La radiographie panoramique

C'est la radiographie réalisée le plus souvent pour avoir une vue globale des arcades dentaires. Elle permettra de visualiser l'A.T.M, notamment la symétrie, la forme et l'intégrité des condyles mandibulaires (normalement de forme arrondie). Une forme aplatie des condyles peut être le signe de pression articulaire excessive, mais une confirmation est toujours nécessaire par des examens approfondis [29]. Elle permet également la visualisation des structures dentaires et osseuses parodontales.
Concernant les dents du sourire, elle permet de desceller un/des traitement(s) endodontique(s) réalisé(s) sur les dents antérieures les rendant ainsi plus fragiles [56,105].

3.3.2.3.2 L'axiographie ou condylographie

C'est un moyen de référence pour explorer l'A.T.M. En effet, l'axiographe permet de visualiser la cinématique condylo-discale sur des tracés dit axiographiques. Il va surtout s'intéresser aux mouvements de diduction et de propulsion. Les données recueillies permettront de préciser le diagnostic et d'orienter la décision thérapeutique. De plus, cela permettra de programmer l'articulateur avec l'angle de Bennett et la pente condylienne [28,29,59,81].

3.3.2.3.3 Modèles d'étude et montage sur articulateur

La fin de la première consultation avec le patient se termine généralement par deux empreintes maxillaire et mandibulaire réalisées en alginate et coulées en plâtre dur. Ces modèles sont ensuite montés sur un articulateur semi-adaptable ou adaptable par le praticien. Celui-ci trouve son utilité dès lors que la D.V.O s'en trouve modifiée, lorsqu'une anomalie de guidage antérieur importante est évaluée et également afin de confronter les données à l'analyse clinique. De nos jours, avec les avancées numériques, l'étude des modèles peut même être réalisée de façon virtuelle [23,107].
N.B : un montage selon le plan esthétique de référence peut être envisagé (cf. partie analyse esthétique 3.3.4.2.1)

Le recueil de toutes les données de l'analyse de l'occlusion va ensuite servir à leurs intégrations dans le plan de traitement et permettra de vérifier la compatibilité avec le projet esthétique demandé.

3.3.3 Le diagnostic esthétique : l'analyse esthétique.

Pour diagnostiquer un sourire inversé, il faut analyser le sourire dans la globalité du visage et non se focaliser directement que sur les dents [30,73]. Le chirurgien-dentiste pratique ce qu'il est possible d'appeler une « analyse en entonnoir », partant du visage pour arriver à la micro-géographie dentaire. Cette analyse clinique doit être associée aux protocoles photographiques décrits précédemment.

3.3.4 L'analyse du sourire sur un visage



Figure 25 : Photographie mettant en évidence le sourire avec le visage [60].

3.3.4.1 En vue frontale

3.3.4.1.1 La dimension horizontale

La stabilisation esthétique du visage est assurée par plusieurs lignes horizontales bien décrites que sont les plans bi-sourcilier, bi-pupillaire, bi-commissural et le plan esthétique frontal. Il faut donc s'assurer du parallélisme du sourire avec les autres traits du visage [81]. Des solutions existent si ces lignes présentent une certaine divergence [35].

L'importance du poids du regard en comparaison au sourire est fondamentale. En effet, en esthétique, le sourire a un rôle de clarté sur le visage, il donne une impression de jeunesse associée au regard non modifiable [48]. Généralement, la ligne bi-pupillaire représente le plan de référence horizontal [36].

L'équilibre esthétique passe aussi par des proportions équivalentes des trois étages de la face, ce qui n'empêche pas d'avoir des visages longs et des visages courts harmonieux [15].

3.3.4.1.2 La dimension verticale

A la dimension verticale s'associe la notion de symétrie faciale. La ligne centrale du visage (*midline*) passant par la glabelle, l'extrémité du nez, le philtrum et l'extrémité du menton met en évidence cette symétrie et permet l'analyse du centrage du sourire sur le visage. Une déviation de cette ligne ou une absence de verticalité du visage sera à prendre en compte et on se référera au milieu de la lèvre supérieure pour centrer le sourire [35]. Ces déviations et asymétries du visage sont des motifs de consultations en chirurgie plastique esthétique [58].

3.3.4.2 En vue de Profil

3.3.4.2.1 Le plan de référence esthétique

La notion de plan esthétique est une notion qui remet en cause le transfert et la position des modèles sur l'articulateur tels qu'on les connaît avec comme repère le plan de Francfort (ligne passant par le porion (bord supérieur du tragus) et le point sous orbitaire).

L'utilisation du plan de Francfort ou du plan axio-orbitaire comme référence pour le montage du modèle maxillaire sur l'articulateur place les dents trop basses par rapport au plan esthétique de référence. Ceci conduit, selon Pitchford, a des erreurs esthétiques et fonctionnelles importantes [9,85].

En position esthétique de référence, le patient relève la tête et regarde face à lui (figure 26), le plan de Francfort n'est plus parallèle au plan horizontal de référence mais incliné de 8 degrés par rapport à celui-ci. Dans cette position, le plan parallèle à la référence horizontale est un plan arbitraire (dont le point antérieur est situé à 43 mm sous le bord de l'incisive latéral maxillaire) qualifié de « plan esthétique » [36].

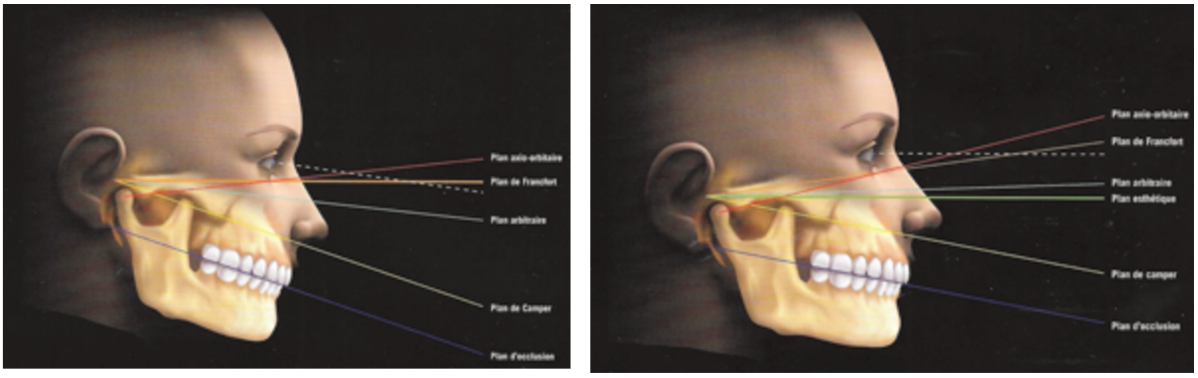

Figure 26 : Schématisation du plan esthétique de référence avec les autres plans référencés [36]

Fradeani considère que l'utilisation d'un arc facial qui prend le plan arbitraire comme référence est « plus fiable cliniquement » car cela restitue l'inclinaison des dents antérieures et le plan d'occlusion.

Ce plan esthétique de référence permettra également d'étudier sur articulateur le profil des dents du patient identique cliniquement et de transférer les informations esthétiques au prothésiste de laboratoire.

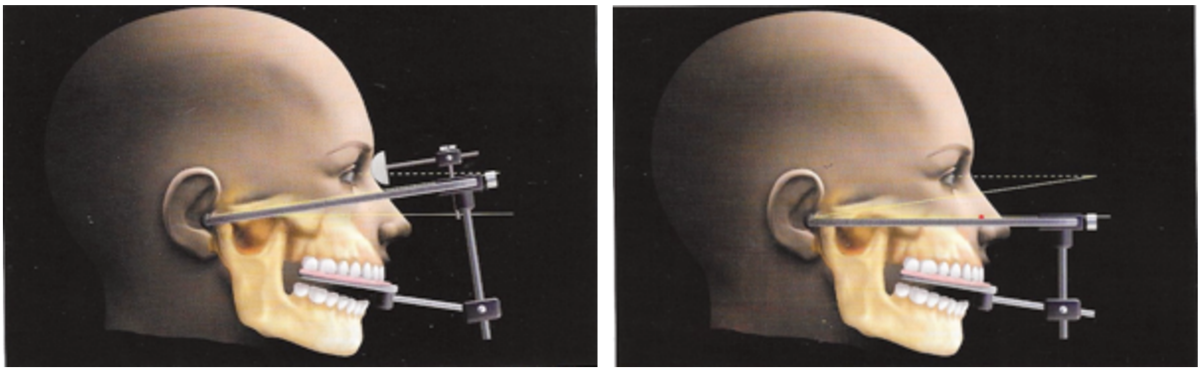

Figure 27 : Schématisation de l'articulateur selon le plan esthétique de référence [36]

3.3.4.2.2 Le profil du visage

Les différents profils de visage qu'il est possible de rencontrer se classent en trois catégories :

- Profil convexe (un angle inférieur à 165°),
- Profil normal (un angle d'environ 170°),
- Profil concave (un angle supérieur à 180°).

L'angle qui indique ce type de profil se rapporte au point de la glabelle, au point sous-nasal et du Pogonion (point du menton le plus avant dans le plan sagittal).

Ce profil permettra de cerner la classe squelettique du patient ainsi que l'aspect psychologique selon Rufenacht [98]. Cela sera à considérer lors de la réhabilitation du sourire associé aux formes des dents antérieures maxillaires [35,58].

3.3.4.2.3 L'angle nasiolabial

Cette angle est formé par la tangente au bord supérieur de la lèvre supérieure et la tangente à la base du nez [35]. Il est d'environ 90-95° pour l'homme et 100-105° pour la femme.
Il peut être modifié par la proversion ou la rétroversion des incisives maxillaires et en cas de sourire inversé avec une diminution du soutien de la lèvre supérieure [62].

3.3.4.2.4 Le plan esthétique de Ricketts (E-Line)

Ce plan décrit par Ricketts passe par la pointe du nez et le pogonion. C'est un élément important en analyse esthétique, il détermine la position esthétique des lèvres par rapport à cette ligne idéale. Pour faire simple, Il est considéré comme normal dans toute situation où les lèvres ne dépassent pas cette ligne. Il existe néanmoins des mesures moyennes pour la population caucasienne : 7,5 mm pour la lèvre supérieure ; 5,2 mm pour la lèvre inférieure [35].
Une information sur la proversion des incisives, le soutien la lèvre supérieure et les conséquences esthétiques qui en découlent sera obtenue. Dans le cas du sourire inversé, le chirurgien-dentiste prendra cela en compte en évitant au maximum d'augmenter cette proversion voire de la diminuer (quand la proversion est trop importante et réciproquement).

3.3.4.2.5 Les lèvres :

Vecteurs de séduction, les lèvres jouent un rôle esthétique considérable. Il est important d'examiner en vue latérale le contour des lèvres et de l'intégrer dans la réhabilitation esthétique finale. En fonction de leur forme et de leur taille, les lèvres peuvent être caractérisées de « minces », « moyennes » ou « épaisses ». Certains auteurs disent qu'esthétiquement, la hauteur de la lèvre supérieure doit être de moitié

de la hauteur de la lèvre inférieure, même si des variations existent [35]. Chaque forme des lèvres peut être associée aux caractères psychologiques du patient. Ainsi, des lèvres fines ou minces associées à un sourire discret peuvent traduire une timidité. C'est pourquoi encore chaque sourire doit être intégré à l'environnement et reste propre à chaque patient.

En général, les patients qui présenteront un sourire de type inversé seront des sujets âgés. De ce fait, les tissus environnants ont perdu leur élasticité et tonicité [111]. Le travail du chirurgien-dentiste pourra jouer légèrement sur la proéminence de la lèvre supérieure lors des reconstitutions. Enfin, pour modifier le volume et la forme sur les lèvres, il faut avoir recours à la chirurgie plastique esthétique [35].

3.3.4.2.6 Le sourire : le profil incisal

Le profil incisal se caractérise par la position du bord incisif dans le sens antéro-postérieur. Dans certains cas, les incisives maxillaires sont positionnées naturellement trop en avant, empêchant la fermeture correcte des lèvres et donnant une longueur excessive en vue sagittale [35].
A l'opposé, ce type de sourire en vue frontale, donnera une impression de diminution de longueur des incisives simulant un sourire inversé.
Les travaux de Ricketts ont montré qu'il existe une relation entre les incisives supérieures et la position de la lèvre [94]. Paris et Faucher ajoutent que les autres critères sont à prendre en compte et ce n'est pas parce qu'il y aura un déplacement de l'incisive supérieure de 3 mm que la lèvre supérieure va se déplacer de 1 mm. Il faut tenir compte de la tonicité, de la morphologie et de « l'attachement au nez » lors de l'examen clinique [81].

Figure 28 : Photographies du sourire de profil mettant en évidence le profil incisal [35].

3.3.5 L'analyse du sourire centré sur la bouche

Les lèvres, les dents et les gencives sont les trois composantes indispensables dont dépend l'esthétique du sourire [76,81].

3.3.5.1 Les lèvres

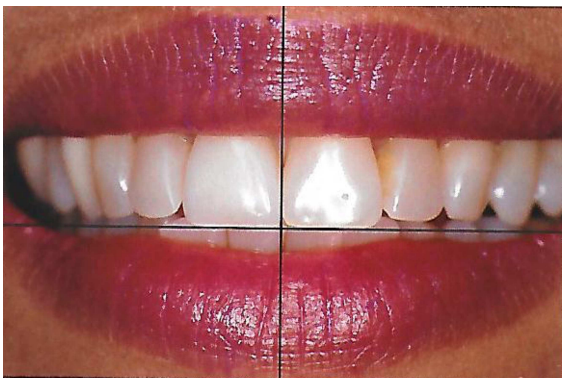

Figure 29 : Sourire avec les lèvres, vecteurs de séduction[97]

Les lèvres au repos laissent entrevoir le bord libre des dents maxillaires (3-4 mm), mais avec l'âge, l'usure des dents, l'altération de la position des lèvres, ce phénomène esthétique disparaît [58]. Il est présent alors un effondrement de la lèvre dû au manque de volume dentaire. De ce fait la lèvre supérieure s'affine, les commissures labiales descendent avec l'âge pour faire ressortir les « plis de l'amertume ».

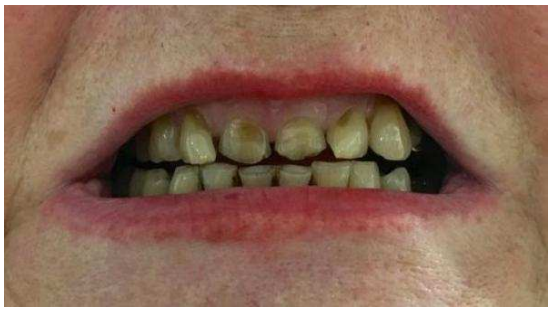

Figure 30 : Sourire inversé présentant un affaissement des commissures labiales (Cas du Dr Lesieur).

Cette accentuation des plis d'amertume augmente l'aspect de vieillesse et de déplaisir. Ainsi, le seul fait de reconstruire le volume du sourire donnera un effet de jeunesse. Cependant, pour faire disparaître complétement ces rides péribuccales dues à l'âge, une orientation complémentaire en chirurgie plastique esthétique peut être profitable pour le patient [119].

Figure 31 : Photographies d'une personne mettant en évidence le lien entre l'émotion et les lèvres[87].

La position des lèvres a un rôle capital dans la communication et le rapport avec autrui. D'une part, une personne avec les lèvres bien relevées associées à un un sourire plein de joie sera attirant et facilitera le contact social (photographie de gauche). D'autre part, une personne ayant un sourire avec des lèvres en position basse traduira la tristesse, la vieillesse et donnera une répulsion sociale, un détachement du regard (photographie de droite simulant la position basse des lèvres).

3.3.5.2 La ligne du sourire

Certains l'appellent « la position du sourire ». Elle correspond à l'espace situé entre les lèvres, soit la position des tissus durs par rapport aux tissus mous (lèvres) [14]. Elle est formée par le bord marginal de la lèvre supérieure lors du sourire, parallèle généralement à ligne bi-pupillaire et la ligne incisale [58].

La plupart des auteurs la classe en trois catégories selon l'exposition dentaire et gingivale : basse (très souvent lors d'un sourire inversé) ; moyenne (70% à 100% de la surface des dents est visible, associée aux papilles interdentaires) ; haute (appelée aussi « sourire gingival », considérée comme très inesthétique) [14,35,58,81,110].

Liébart et al. ont mis au point une classification équivalente [61]:

Figure 32 : Illustration d'une ligne du sourire haute (classe 1)

Figure 33 : Illustration d'une ligne du sourire moyennement haute (classe 2)

Figure 34 : : Illustration d'une ligne du sourire moyenne (classe 3)

Figure 35 : : Illustration d'une ligne du sourire basse (classe 4)

Le praticien doit prendre conscience que les patients présentant un sourire de type inversé qui leur est déplaisant ont souvent honte de le montrer. Ce manque de confiance aura pour conséquence de moins bien visualiser cette ligne du sourire. C'est pourquoi, il faut discuter avec le patient et le mettre en confiance afin qu'il se dévoile lors de l'analyse [81].

3.3.5.3 Le corridor buccal (ou couloir buccal)

Appelé aussi « espaces noirs latéraux », le corridor buccal se trouve être l'espace situé entre les commissures buccales et les faces vestibulaires des dents postérieures (à partir de la première prémolaire) [35,58,96].

Cet espace est important dans la mesure où il entre dans la « zone esthétique ». Selon les personnes, il est peut-être large ou étroit et il est toujours associé à une denture large ou étroite également. Ainsi, des associations sont possibles et les études ont montré qu'un corridor buccal étroit (sourire large) était considéré comme plus esthétique [75].

Plus le nombre de dents est visible, plus cet effet d'inversion des courbes présent chez les personnes avec un plan esthétique inversé sera marqué. Ainsi, les marges d'erreur lors de la réhabilitation seront augmentées.
Le sourire est qualifié, selon la taille du corridor, comme étant étroit (corridor buccal de 28%), étroit-moyen (corridor buccal de 22%), moyen (corridor buccal de 15%), moyen-large (corridor buccal de 10%) et large (corridor buccal de 2%) [58,75].

3.3.5.4 La symétrie du sourire

Elle s'étudie à deux niveaux et ces niveaux font partie des composantes du sourire.
D'une part, la symétrie s'étudie par l'observation des deux commissures par rapport au philtrum central (ou par rapport au plan sagittal). C'est donc une symétrie qu'il est possible d'associer aux tissus mous et qui est en général difficilement modifiable. Il est possible d'orienter vers une consultation en chirurgie plastique esthétique éventuellement en cas de forte asymétrie et de gêne ressentie [81].

Figure 36 : Sourire de face mettant en évidence l'asymétrie dû à l'érosion .

Figure 37 : Sourire de face mettant en évidence une composition dentaire avec de multiples asymétries qui ne créent pas de dysharmonie dentaire.

D'autre part, la symétrie se recherche également au niveau des dents. En règle générale, le meilleur élément pour repérer une asymétrie de la dentition maxillaire est le centre inter-incisif. A l'aide de ce repère, il est possible de le comparer avec le centre de la lèvre supérieure pour vérifier le centrage du sourire sur le visage. Puis, il est possible de réaliser la comparaison des dents avec leurs controlatérales au niveau de leurs positions, leurs formes, leurs proportions et leurs caractéristiques [35,58].

Il faut avoir à l'esprit qu'un sourire n'est jamais parfaitement symétrique, il présente des irrégularités légères qui malgré cela donne une composition agréable à observer [58]. La difficulté est de savoir reconnaître jusqu'où ces irrégularités sont considérées inesthétiques.

Les auteurs considèrent que c'est lorsqu'ils provoquent un stress visuel ainsi qu'une rupture de la cohésion avec les autres traits du visage et de la composition dentaire. Une multitude de petites asymétries peut donner une composition dentaire très agréable. Analyser ces petites caractéristiques permettra de les reproduire et les intégrer dans l'environnement [81,97].

L'avantage ou le désavantage d'un sourire inversé par usure est qu'il présente un centre inter-incisif difficile à identifier voire absent. Il devra ainsi être reconstitué de manière esthétique avec l'ensemble du visage. Une étude montre qu'une asymétrie entre la ligne inter-incisive et le plan sagittal médian de 4 mm n'est pas perceptible par les patients ni par les chirurgiens-dentistes [53].

3.3.5.5 Le plan esthétique frontal : la courbe incisale

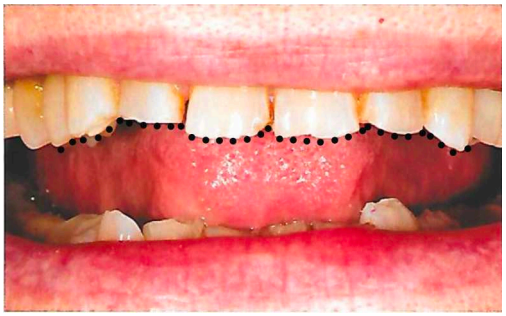

Figure 38: Sourire mettant en évidence le plan esthétique frontal [97]

C'est le critère majeur qui diagnostiquera la présence d'un sourire inversé et également la ligne directrice des réhabilitations esthétiques. Il est appelé aussi la carte d'identité des dents. Il correspond à la ligne maxillaire incisale associée aux embrasures incisales. Mais ce plan esthétique est à rapprocher des autres critères d'analyse. En effet, les courbes esthétiques sont reliées entre elles pour contribuer à la cohésion esthétique qui a été évoquée à maintes reprises.

Lorsque le terme de sourire inversé ou sourire présentant un plan esthétique inversé est abordé, l'intérêt ne porte pas à la forme réelle des dents mais à leurs formes perceptuelles. C'est en fait l'interprétation de notre perception visuelle qui donne l'impression de cette inversion. C'est avec cette perception que l'on caractérise le rythme et les courbes esthétiques [97].
Lorsque le praticien est en présence de ce type de courbe, il doit tester la nouvelle longueur des incisives qu'il imagine. Cela passe par une maquette composite direct

(mock-up) ou une maquette acrylique indirecte. Cela va être essentiel pour l'esthétique souhaitée du patient mais également pour l'analyse de la phonation [35].

3.3.5.6 L'analyse des phonèmes

Pour beaucoup d'auteurs, la réhabilitation prothétique des dents antérieures est un challenge également au niveau phonétique. Une reconstitution parfaitement placée d'un point de vue esthétique peut tout de même être source de difficultés pour la prononciation de certains phonèmes pour le patient [47,86]. A l'aide des maquettes composites réalisées précédemment, la vérification importante sera le placement correct des incisives.

- Les sons bilabiaux : le phonème « m » : Ce son va permettre d'évaluer la longueur incisale ainsi que la dimension verticale de l'occlusion [35,44].

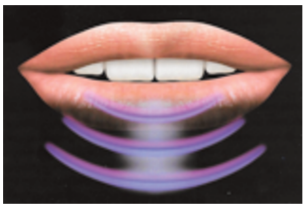

Figure 39 : Schématisation des sons bilabiaux [35]

- Les sons antérieurs étirés : le phonème « i » : C'est un autre test qui aide à l'évaluation de la longueur incisale [35].

Figure 40 : Schématisation des sons antérieurs étirés [35]

- Les sons labiodentaux : les phonèmes « f » et « v » : Cela permettra d'évaluer la position idéale et correcte des incisives maxillaires. Le patient peut ressentir des gênes : une dent trop bombée sur la lèvre, une difficulté de fermeture des lèvres, une prononciation difficile.

Figure 41 : Schématisation des sons labiodentaux [35]

- Les sons apico-dentaux : le phonème « s » : Ce son est associé au positionnement des dents mandibulaires et maxillaires antérieures ainsi qu'à leurs dimensions verticales [35,44].

Figure 42 : Schématisation des sons apico-dentaux [35]

3.3.6 L'analyse des tissus gingivaux

3.3.6.1 Caractéristiques anatomiques

L'analyse comprend l'évaluation de la gencive libre (espace biologique), de la persistance de gencive attachée et de la situation de la ligne muco-gingivale.

Les critères à évaluer au niveau parodontal sont :

- La bonne santé gingivale,
- Le biotype parodontal : il peut être pressenti à partir de la ligne du sourire et de la forme des dents car une corrélation existe entre ces facteurs [6],
- Une épaisseur suffisante de gencive kératinisée (5 mm au moins pour tout élément prothétique envisagé) [74],
- Le parallélisme des festons,
- La symétrie gingivale,
- Le zénith gingival.
- La présence ainsi que la position des papilles inter-dentaires.

Toute anomalie gingivale pourra nécessiter un traitement parodontal préalable (greffe gingivale, élongation coronaire, etc.) dans les cas d'une demande esthétique ou dans les cas de ligne du sourire haute [81].

3.3.7 L'analyse centrée sur les dents

3.3.7.1 Les proportions

« L'appréciation du résultat esthétique ne se fait pas avec un décimètre »

Michel ROGÉ.

Pour certains, l'évaluation des dimensions ne doit pas être cartésienne, car c'est l'harmonie d'un ensemble qui conditionne la vision esthétique et non les chiffres. Les chiffres sont utiles pour confirmer l'analyse, mais ils ne doivent pas occasionner « une forme d'étalonnage arithmétique de l'esthétique » selon Rogé [97]. Ils servent uniquement de repères. Les mesures liées au nombre d'or peuvent servir concernant la largeur des dents, mais il est nécessaire de prendre en compte tous les facteurs liés à la largeur perceptuelle.

Pour un sourire inversé, la tonalité et la saturation homogène ne sont pas des facteurs qui permettent de distinguer avec précision la largeur [97].

Concernant la longueur, lorsque celle-ci est altérée dans le sourire inversé, elle désorganise les rythmes de la composition. Il existe plusieurs indices de mesure clinique de l'usure dentaire qui peuvent servir de repères [64]. Il faut garder à l'esprit les facteurs de notre analyse préalable, à savoir : la position des lèvres, des gencives, la configuration des zones négatives etc.

3.3.7.2 La macro et microtexture dentaire

Les caractéristiques morphologiques liées à la dent sont importantes à prendre en compte. Des petites irrégularités dans la composition dentaire déjà présentes font partie de l'esthétique et doivent être reproduites lors des réhabilitations. C'est ce que les auteurs appellent « la variété dans l'unité » [81,97].

Les auteurs attribuent les pérykématies (micro-rainures horizontales) à la microtexture et les lobes (convexités et concavités) à la macrotexture [44].

3.4 Le diagnostic différentiel

L'une des caractérisations d'un sourire avec un plan esthétique frontal inversé est la faible hauteur des couronnes cliniques antérieures. Il est néanmoins possible de présenter une faible hauteur coronaire non associée à un sourire inversé : c'est l'éruption passive altérée [77,88].

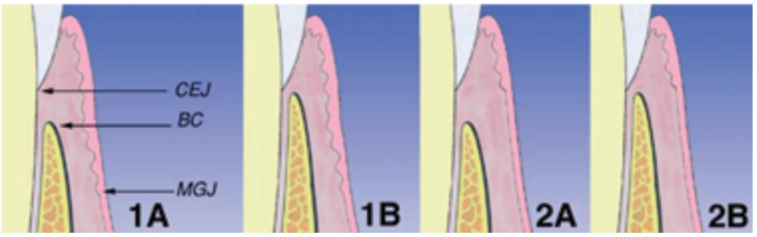

Figure 43 : Classification de l'altération passive altérée selon Coslet. [4,22]

Dans ce cas, la dent a terminé son éruption sans que l'épithélium de jonction ait migré apicalement, celui-ci est resté fixé sur l'émail. Le diagnostic passe par une analyse esthétique observationnelle (hauteur des collets, esthétique du sourire de face et au repos), une analyse clinique avec un sondage parodontal et des radiographies [26,92]. Au moyen de cette analyse, tous les éléments nécessaires au diagnostic seront présents et également au dépistage de la cause de ce type de sourire tout autant disgracieux.

Figure 44 : Photographies d'une patiente présentant un sourire avec une éruption passive altérée avec une diminution de longueur des incisives (pré-opératoire et post- opératoire) [26].

4. L'étiopathogénie du sourire Inversé

4.1 Les lésions carieuses antérieures

L'atteinte carieuse des incisives maxillaires au niveau incisal est peu fréquente. En général, l'atteinte des incisives antérieures maxillaires touche les autres faces de la dent et provoque à terme une fracture des dents [24]. C'est cela qui engendre une conséquence esthétique et éventuellement un plan esthétique antérieur inversé.

Figure 45 : Dents antérieures avec atteintes cervicales carieuses présentant un risque de fracture qui peut à terme donner un sourire avec une courbe inversée [17].

4.2 Les lésions dentaires d'origine non carieuse

Les lésions dentaires non carieuses sont des lésions d'usures qui ont pour étiologies l'abrasion, l'érosion ou l'attrition [71]. Elles peuvent être à l'origine d'un sourire inversé plus ou moins prononcé. Dans certains cas, il faut tenir compte de la longueur et la position naturelle de la canine associée à l'abrasion des incisives antérieures [112].
Chez l'enfant, l'usure dentaire est presque considérée comme normale avec les dents déciduales. En revanche, lorsque cela touche la dent définitive, des traitements répétés peuvent être nécessaires et une recherche de l'étiologie est indispensable au risque de provoquer des conséquences esthétiques et fonctionnelles [16].
Aussi, l'augmentation des usures dentaires est significativement corrélée à l'âge [117].

4.2.1 L'abrasion

Ce terme est très souvent utilisé pour aborder les usures. L'abrasion est décrit comme un processus mécanique anormal [90], par une perte de substance dentaire provoquée par des facteurs extérieurs autres que les dents (objets interposés, brosse à dent, alimentation abrasive etc.) [64,71].
Le résultat de ce type d'usure est très dépendant du type d'habitude effectuée. Il en est parlé généralement pour les lésions cervicales d'usure. Elle va être à l'origine de sourire de type inversé dans le cas où la localisation de l'usure sera les bords incisifs des dents antérieures.

4.2.2 La tribo-érosion ou érosion

La tribo-érosion se définit par une perte des tissus dentaires par usure chimique ne mettant pas en cause les bactéries [64,71,90].
Les causes peuvent être intrinsèques (diminution du pouvoir tampon salivaire, reflux gastro-œsophagien, vomissement) ou extrinsèques (alimentation, boissons, médicaments, drogues, milieu professionnel). L'érosion est d'autant plus importante qu'elle provoquera une usure prononcée, avec un sourire plat ou inversé touchant la totalité des surfaces dentaires avec le besoin d'une réhabilitation globale (esthétique et fonctionnelle) [64,71,113].

Figure 46 : Photographies mettant en évidence un sourire sévèrement érodé [113].

4.2.3 Attrition

L'attrition est une forme d'usure à deux corps par contact direct entre les dents. Elle est considérée comme physiologique lorsqu'elle est en rapport avec l'âge. Au-delà d'un certain point (perte de dimension verticale, stress visuel esthétique avec un sourire disgracieux, etc.), cette usure peut être considérée comme pathologique [64].
Face à cette usure pathologique s'associe le bruxisme, qui implique le grincement et serrement des dents aux cours de mouvements parafonctionnels des arcades [68].
Lavigne différencie l'activité parafonctionnelle nocturne et diurne (SB/AB) [57].

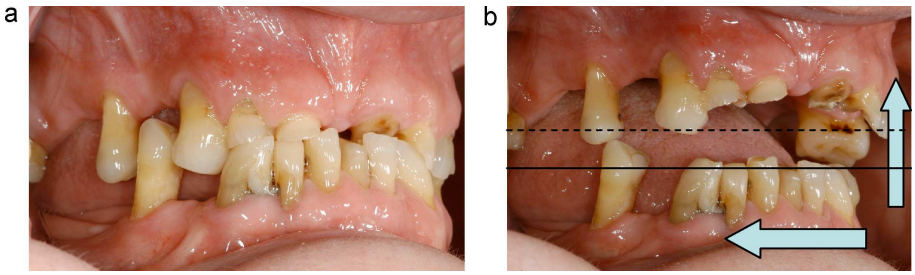

Figure 47 : Photographies d'un sourire inversé affaiblie sévèrement usé[52]

4.3 Les traumatismes

Les traumatismes vont porter préjudices à la ligne esthétique dès lors qu'ils touchent les dents antérieures. Il est retrouvé les fractures amélaires, les fractures amélo-dentinaires, les luxations, les intrusions et les expulsions. Cela va surtout toucher les patients qui ne consultent pas immédiatement après un traumatisme. En effet, lors de la consultation post-traumatique l'urgence esthétique est prise en charge immédiatement lorsque cela est possible [70].
Dans le cas où le patient néglige le traumatisme, il peut se retrouver avec un plan esthétique inversé qui sera par la suite nécessaire de restaurer.
C'est pourquoi l'interrogatoire est important pour évaluer un antécédent de traumatisme ou un risque traumatique (épilepsie par exemple[41,51]).

Figure 48 : Sourire de face suite à un traumatisme sur les dents antérieures. (Cas de Karim HSSINA)

4.4 Les Anomalies

Les anomalies dentaires sont si diverses et variées qu'il est acceptable d'envisager que le plan esthétique frontal puisse être affecté.

4.4.1 Anomalie d'éruption

Les anomalies d'éruption peuvent être à l'origine de conséquences esthétiques majeures [40]. Elles touchent surtout l'enfant et l'adolescent. Les anomalies se présentent surtout par des retards d'éruption dus à une obstruction mécanique (bride cicatricielle suite à une chirurgie de fente labio-palatine par exemple ou dent surnuméraire[13]), ankylose, traumatisme, maladie génétique ou défaut de l'éruption [40].

Ces anomalies vont toucher les dents antérieures sous diverses formes, la plus notable sera l'ankylose partielle des incisives n'ayant pas terminé leurs éruptions en ce qui concerne le sourire inversé [84,95].

Figure 49 : Sourire mettant en évidence une ankylose partielle de l'incisive maxillaire droite [95].

4.4.2 Anomalie fonctionnelle : béance et pulsion linguale

La béance antérieure est caractérisée par une anomalie verticale de l'occlusion avec pour particularité une absence de contact en occlusion d'intercuspidation maximale sur les dents antérieures. Elle a pour conséquence une inversion des courbes esthétiques dentaires. Cette anomalie est en général fonctionnelle mais elle peut également être occasionnée dans de rares cas par une dysharmonie dento-maxillaire, un déséquilibre musculaire, une déficience de la croissance alvéolaire locale [1].

Figure 50 : Sourire présentant une béance antérieure due à une habitude de succion du pouce [82].

Au final, le chirurgien-dentiste doit savoir identifier l'étiologie des altérations esthétiques et fonctionnelles ainsi que leurs répercussions. C'est le prérequis avant de s'engager dans un traitement de manière à entraver l'évolution de ces usures, prévenir les récidives et augmenter le pronostic du traitement [54].

5. Les options thérapeutiques du sourire inversé

Les patients rêvent d'un beau sourire, d'inverser leur courbe et de retrouver un sourire esthétique. C'est un sourire qu'ils ont perdu ou qui n'a jamais existé.

5.1 Connaissances de l'anatomie dentaire et des critères esthétiques objectifs

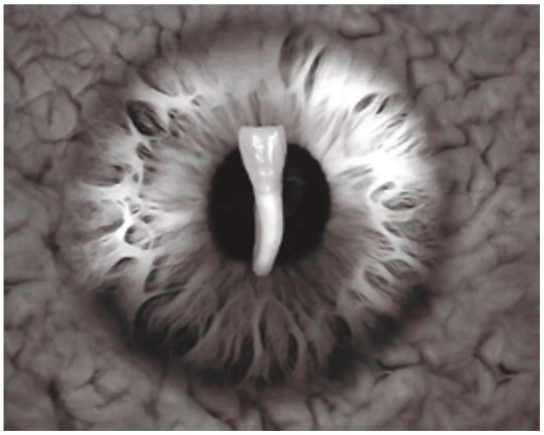

Figure 51 [97] On ne voit que ce que l'on sait "Johann Wolfgang Von Goethe

Les notions d'anatomie dentaire sont indispensables à la fois pour l'analyse esthétique mais également pour la restauration des dents. Cette maîtrise à elle seule n'est pas suffisante pour rétablir le sourire mais elle va permettre de cibler le regard. Par exemple, les zones de transitions délimitent la forme de la dent, à l'égal de son contour anatomique [97]. Cela s'applique pour toutes les caractéristiques anatomiques des dents antérieures maxillaires décrites lors de l'analyse.

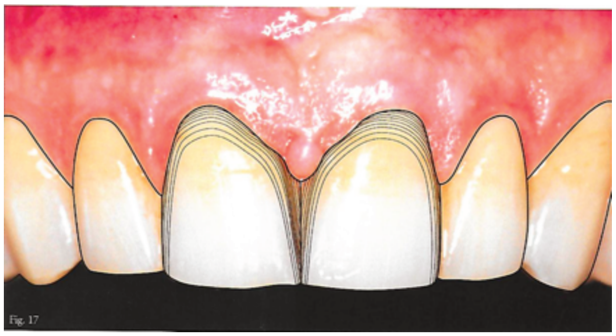

Figure 52 : Photographie intra-buccale centrée sur les dents antérieures maxillaires modélisant les formes réelles et perceptuelles (interprétation esthétique) [97].

De plus, cette connaissance de l'anatomie dentaire est un point clé de liaison avec un acteur essentiel dans la restauration prothétique des dents antérieures : le prothésiste dentaire.

Pour reconstruire un sourire, il faut également garder à l'esprit des critères esthétique objectifs qui permettent d'affirmer de la beauté du sourire.

André Wilson Machado par exemple ; et d'autres auteurs ; ne vont s'intéresser qu'à un certain nombre de critères pour caractériser un sourire comme esthétique [66]. Cependant, cette notion de « sourire esthétique » est une notion qui varie selon la perception de chacun et paraît très subjective. Magne sépare ces critères en deux catégories: les critères objectifs fondamentaux et les critères subjectifs [69]. L'établissement de critères objectifs permet le diagnostic, l'analyse, la comparaison d'un sourire par rapport à une référence et est un guide lors du traitement.

Magne insiste sur le fait que l'environnement gingival est un paramètre intimement lié à l'esthétique dentaire. Ainsi, il remanie la « check-list esthetic » d'après Belser pour y ajouter les critères liés à l'esthétique gingivale [69]. En effet, il existe par exemple, une corrélation entre la forme de la dent, la ligne de sourire et l'angle gingival avec le biotype gingival [6].

On retrouve :

- Les critères liés aux structures gingivales
    - <u>La santé gingivale :</u> l'impact psychosocial de l'inflammation gingivale peut s'ajouter à celui du sourire inversé [108].
    - <u>La fermeture de l'embrasure gingivale :</u> à la fois facteur inesthétique et de rétention alimentaire [100].
    - <u>Le zénith du contour gingival :</u> il fait partie des guides lors des reconstructions du sourire inversé [18,45].
    - <u>L'équilibre des festons gingivaux :</u> le contour gingival doit être harmonieux

- Les critères liés aux structures dentaires :
    - Les axes dentaires : il faut avoir en tête qu'ils sont inclinés et non rectilignes lors des reconstructions du sourire inversé [39],
    - Le niveau du contact interdentaire,
    - Les dimensions relatives aux dents : l'erreur en esthétique apparaît dès lors que la composition dentaire n'est pas harmonieuse et proportionnée avec les autres caractéristiques du visage (Cf. partie 3.3.4) selon Lombardi [93]. Les dimensions relatives aux dents antérieures peuvent être associées au nombre d'or, un guide pour les reconstruction [63].
    - Les éléments de base de la forme dentaire : elle passe par les connaissances de l'anatomie des dents à reconstituées.
    - Les caractéristiques de la dent : ils comprennent les détails morphologiques (attrition, abrasion) [69], les colorations intenses et les composantes optiques de la dent.
    - L'état de surface : il confère à la dent son caractère singulier [50], notamment « l'effet brillant » de la surface, les zones de transitions, stries etc.
    - La couleur : essentielle pour la restauration naturelle des dents.
    - La configuration des bords incisifs : Elle évolue tous au long de la vie en raison des forces masticatrices et il est important de la reproduire fidèlement [91].
    - La ligne de la lèvre inférieure : ligne primordiale et parallèle au plan esthétique qui correspond à la ligne ou au plan passant par les pointes cousiniennes vestibulaires des prémolaires et canines et les bords marginaux des incisives [31,35].
    - La symétrie du sourire : associée à l'ordre en dentisterie esthétique [97], elle va concerner les commissures labiales, le centre inter-incisif, la composition dentaire et gingivale.

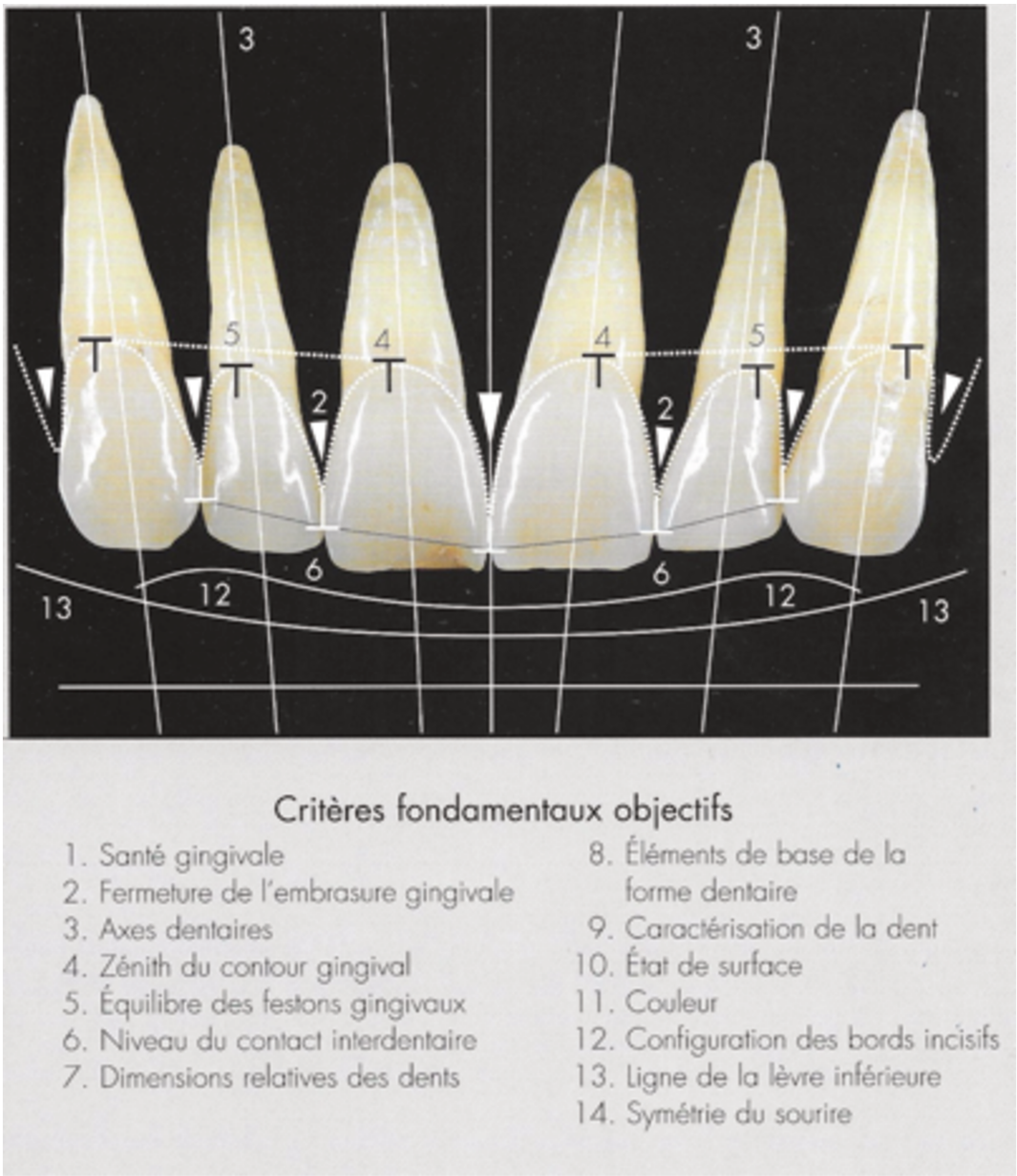

Figure 53 : Modélisation de tous les critères esthétiques objectifs de Magne.[69]

In fine, les critères objectifs de Magne sont très bien référencés et apportent une définition suffisante du sourire esthétique. C'est à partir de cette base présente à l'esprit que le praticien pourra analyser et raisonner lors d'un examen et d'une réhabilitation odontologique à visée esthétique.

5.2 Importance des rapports humains

Chaque personne est unique et nécessite une attention personnalisée. Les règles sociales participent en partie à l'influence psychologique avec une intégration de l'homme à la société. Guth et Bacon soulignent le fait de «commencer par écouter son patient avant de regarder ses dents » [46].
Ces rapports humains touchent plusieurs niveaux : l'aspect psychologique de la personne, le désir esthétique souhaité, l'estime de soi, la relation avec l'équipe soignante [8,69,81].

Il a été exposé le fait que le chirurgien-dentiste doit maitriser des compétences techniques lors de l'examen à visée esthétique. A cela s'ajoutent donc des compétences sociales en instaurant un dialogue personnalisé afin d'établir une relation de confiance, indispensable [81].

Lors de la thérapeutique, le premier élément est l'écoute du patient, connaître sa requête [69], identifier le mal-être procuré par ce sourire inversé (ses difficultés pour sourire et communiquer). Bien souvent, les patients voudront une image différente de celle du praticien dans la mesure où ils auront l'envie d'un sourire « publicitaire » avec les dents alignées, régulières, blanches ; mais il n'est pas adapté à tout le monde. Dans ce cas, l'importance de la communication réside dans l'éducation du patient. Cette « dissonance cognitive », comme l'appelle ROGÉ, peut être source d'un échec thérapeutique.
Le praticien doit pouvoir montrer au patient que «le réalisme prime sur l'artifice» et mettre en avant tout ce qui est à l'étude du sourire (l'harmonie, les rythmes, les courbes, le réalisme) [97].

Figure 54 : "Une image vaut mille mots". La communication par l'image illustrée ci-dessus.[97]

Le désir esthétique du patient est un élément important et le praticien doit juger si cette demande est applicable au sourire du patient. Il faut demander au patient comment il imagine la restauration de son sourire inversé, le(s) détail(s) important(s) pour lui. Dès lors que la demande est injustifiée ou semble injustifiée, le praticien doit être capable de desceller toute discordance psychologique. En effet, certaines de ces discordances (notamment les dysmorphophobies) nécessitent une orientation en psychothérapie ou vers un bilan psychologique préopératoire [81].

La réhabilitation du sourire inversé permet d'avoir une meilleure estime de soi, participant à la définition de la bonne santé psychique. L'OMS (division de la santé mentale et de la prévention des toxicomanies, *Life skills education in schools*, 1993), définit les compétences psychosociales (CPS) comme « la capacité d'une personne à répondre avec efficacité aux exigences et aux épreuves de la vie quotidienne. C'est l'aptitude d'une personne à maintenir un état de bien-être mental, en adoptant un comportement approprié et positif à l'occasion des relations entretenues avec les autres, sa propre culture et son environnement. »

Ce dialogue comprend également des conseils thérapeutiques de base passant par des recommandations sur les habitudes de vie, l'alimentation, le sport, le stress, les habitudes de brossage [101].

Un autre couple est également important celui du praticien/prothésiste, faisant ainsi partie de ce que Magne appelle « la triade du succès ».

5.3 Relation avec le prothésiste/céramiste

En prothèse dentaire et en prothèse esthétique plus particulièrement, le rapport avec le prothésiste est primordial. Le praticien et le prothésiste peuvent, ensemble, étudier les caractéristiques esthétiques et proposer de multiples compositions dentaires afin de se rapprocher au maximum du réalisme [69,97].

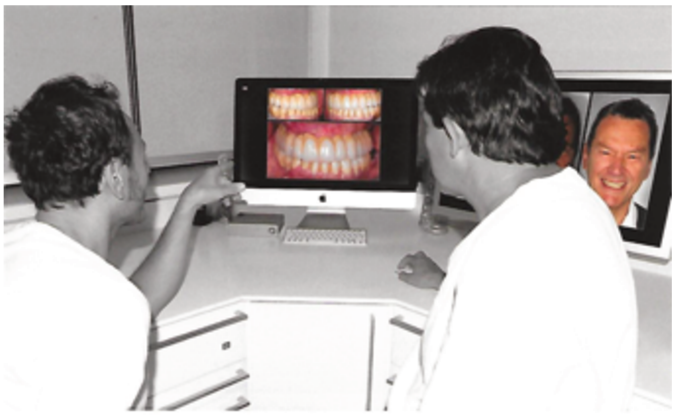

Figure 55 : Relation prothésiste et praticien [97]

Il existe des systèmes qui permettent de transférer les axes de références esthétiques au laboratoire (comme le système Ditramax) : la ligne bi-pupillaire et le plan sagittal médian [72].
Certains auteurs réalisent des « check-list » de laboratoire [36]. D'autres, comme Magne, préconisent une prise de contact du patient avec le prothésiste de laboratoire, ce qui induit une participation active de celui-ci et un meilleur transfert de données [58,69,81].
Même si les méthodes d'interaction avec le prothésiste sont différentes, tous les auteurs s'accordent sur un transfert de données aux prothésistes ainsi qu'au maintien de ce couple praticien/prothésiste [36,58,69,97].

Une fois tous ces préalables établis, le traitement esthétique peut être amorcé en matérialisant le résultat final afin d'obtenir la validation du patient : c'est le projet esthétique.

5.4 Le projet esthétique

Comme certains l'appellent, le projet esthétique est le « GPS de la dentisterie ». Il va permettre d'indiquer où le traitement va aboutir, de visualiser en bouche par le patient et le praticien le nouveau sourire (forme, volume, relation avec les tissus environnants) et de vérifier l'aspect fonctionnel (phonation, sourire, repos) [54].
Il passe essentiellement par l'utilisation de masques.

5.4.1 Masque Direct (Direct Mock-up)

Le praticien peut réaliser un masque direct souvent à l'aide de composites sans utilisation d'adhésif. Il place ce composite sur les dents, le préforme et le photopolymérise. La forme, l'aspect, la couleur et la position peuvent être modifiés par l'ajout ou le retrait de composite [58].
L'avantage premier de cette technique est sa rapidité et permet de donner un aperçu immédiat des résultats au patient. De plus, des modifications immédiates peuvent être réalisés selon les souhaits possibles du patient [36].

Figure 56 : Sourire après application d'un masque direct et retouches (Cas de Karim HSSINA)

5.4.2 Masque Indirect (Indirect Mock-up)

De la même manière que précédemment, ce masque passe par une technique par addition non invasive. Son principal inconvénient est son élaboration au laboratoire avec une élévation du coût et du temps.

A l'aide du wax-up réalisé avec les informations cliniques communiquées auparavant, le technicien de laboratoire coule un modèle en plâtre à partir duquel est réalisée une clé en silicone. Celle-ci sert de moule pour la réalisation du masque en la remplissant de résine auto/photopolymérisable [36]. Cette clé englobe au moins deux dents de

chaque côté n'intéressant pas le projet esthétique pour un repositionnement fiable et présente un appui palatin. Des systèmes modernes ont vu le jour pour augmenter cette fiabilité de repositionnement mettant en avant les modèles numériques, les impressions 3D des gouttières etc. Quel que soit la méthode utilisée, le principe reste le même [54].

Pour certains cas de sourire inversé, notamment lorsque les dents sont en malposition, il sera judicieux d'éliminer les zones en sur-contour avant la mise en place du mock-up. Les zones soustractives peuvent être indiquées par le prothésiste de laboratoire lors de la réalisation du wax-up [44].

Figure 57 : Wax-up en cire vu de face et occlusale avec allongement des incisives centrales [36]

Les modifications apportées par le masque peuvent ne pas avoir l'effet souhaité pour le patient, ses amis, sa famille, notamment dans les cas où les usures sont très importantes. Si le traitement doit être poursuivi, il est possible de laisser en place le masque en résine acrylique de façon temporaire afin d'obtenir la validation du projet esthétique par le patient [36,44]. Il faut bien expliquer au patient que la texture et la couleur ne correspondent pas au rendu final [44].

Figure 58 : Sourire après mise en place de la résine autopolymérisable à l'aide d'une clé en silicone [36].

5.4.3 Digital Smile Design

Le concept du Digital Smile Design® a été initié par Coachman et permet d'apporter une aide supplémentaire dans l'élaboration du projet esthétique. En effet, cet outil permet de conceptualiser par ordinateur le rendu esthétique avec l'analyse effectuée ainsi que le protocole photographique. Il servira de moyen de communication avec le patient mais également avec le prothésiste de laboratoire [20].

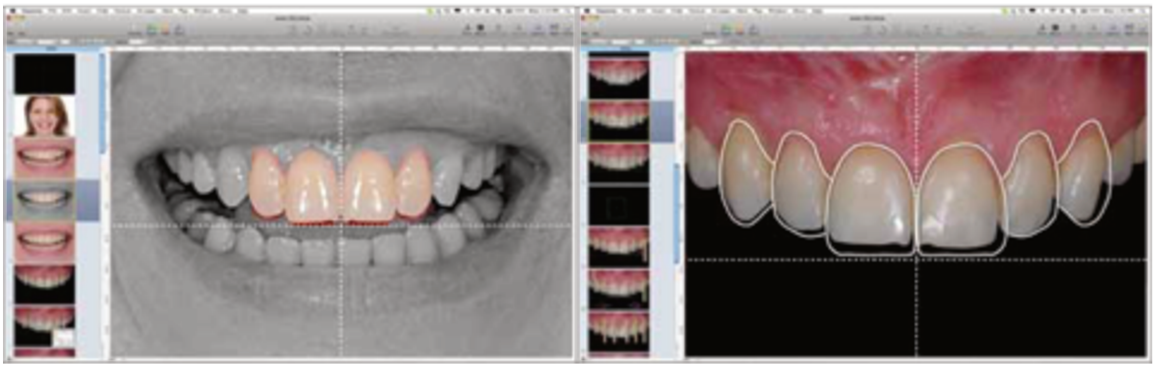

Figure 59 : Image d'un sourire modélisé par Digital Smile Design mettant en évidence les corrections possibles [20].

Le digital Smile Design® permet d'obtenir un nouveau sourire en un temps très court et est une aide supplémentaire à l'obtention du consentement du patient. Il permet, selon les auteurs, d'obtenir un wax-up d'une extrême précision prenant en compte les références esthétiques du visage [58].

5.5 Le traitement occlusal

Toute problématique occlusale en relation avec l'articulation temporo-mandibulaire doit être prise en compte dans l'analyse mais également dans le traitement préalable à l'esthétique. Orthlieb place l'esthétique en dernière position des priorités de l'objectif thérapeutique devant la fonction et la résistance [78].

Il est donc nécessaire d'attendre de retrouver une articulation considérée comme « saine » pour continuer le traitement esthétique (4 à 6 mois suite à la pose d'une gouttière occlusale de repositionnement articulaire par exemple). Il faudra donc enregistrer la nouvelle position articulaire une fois traitée [27].

Néanmoins, tous les éléments liés au guidage antérieur doivent être pris en compte dans l'élaboration du traitement esthétique.

En fin de traitement esthétique, le port d'une gouttière nocturne (anciennement appelée « gouttière anti-stress ») est recommandé au patient après tout traitement prothétique postorthopédique. Celle-ci est donc portée lors des moments de stress diurne et/ou nocturne afin de garantir la pérennité du traitement [27].

Les critères de décision découlent du projet thérapeutique (moyens mis en œuvre, techniques prothétiques, phase de mise en condition tissulaire) pour atteindre les objectifs souhaités [78].

En restauration prothétique, l'établissement des critères de construction est inévitable. Ils facilitent l'élaboration des cires dites « diagnostiques » ou montage directeur par des références quantifiées. Ces critères sont regroupés sous formes d'une liste de 8 items appelé l'OCTA dont l'ordre est lié aux impératifs de construction [78,81].

Tableau 1 : Tableau récapitulatif des critères de construction prothétique

0	Le plan de référence
1	La position de référence
2	La D.V.O
3	L'incisive mandibulaire
4	L'incisive maxillaire
5	Le « plan » d'occlusion
6	La pente de guidage
7	La hauteur cuspidienne

5.6 Les éclaircissements

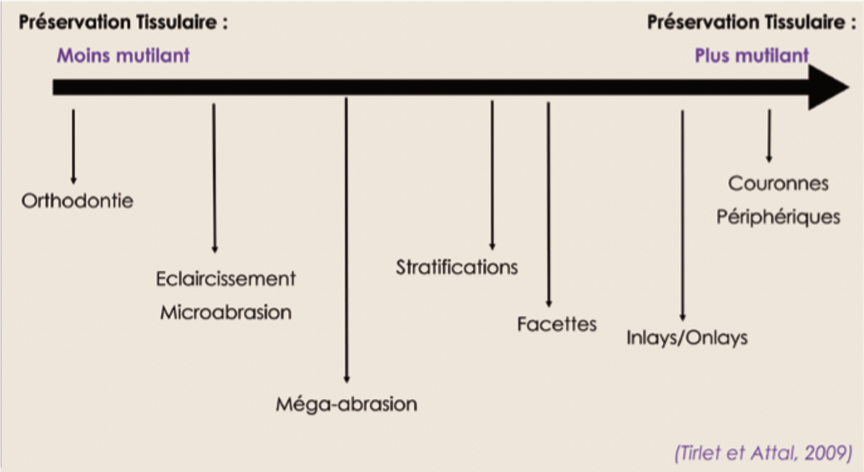

Figure 60 : Le gradient thérapeutique selon Tirlet et Attal [42].

Traitement à visée esthétique par excellence, l'éclaircissement dentaire est l'un des traitements le moins invasif. Son indication doit être très précise et dépend du patient, sa motivation, son âge, son degré de dyschromie dentaire et son origine [116]. L'éclaircissement ne restaure pas le plan esthétique inversé mais il va potentialiser les effets du traitement restaurateur en rendant les dents plus claires.

Dans les cas d'un sourire inversé, de manière majoritaire, l'usure provoque un vieillissement prématuré, une atrophie pulpaire associée à une saturation plus accentuée des dents [11].

En esthétique, les avis divergent dans la réalisation des traitements. Certains auteurs priorisent les attentes du patient (dent blanches, alignés) devant les autres objectifs thérapeutiques [80]. D'autres estiment qu'il est nécessaire de mettre un frein à cette « endoctrinement médiatique » et que « le réalisme doit se substituer à l'artifice » [97]. Selon Rogé par exemple, une personne âgée de 80 ans n'est pas censée présenter des dents trop blanches, le sourire paraitra mensonger.

Figure 61 : Photographies pré-opératoire d'un sourire et de la mise en place de gel de peroxyde de carbamide dans une gouttière pour un éclaircissement ambulatoire : technique la plus utilisée lors d'éclaircissement [5,10,109].

Figure 62 : Sourire de face après une période d'éclaircissement ambulatoire (Cas de Karim HSSINA))

En règle générale, l'éclaircissement pourra être réalisé si l'indication est correctement posée pour homogénéiser la teinte des dents et atteindre celle souhaitée par le praticien et le patient.

5.7 Les traitements orthodontiques

L'orthodontie est une possibilité thérapeutique proposée avant les traitements invasifs lorsque cela sera possible.

Cela permet selon l'origine de l'inversion de la courbe esthétique [58]:

- Une proversion ou une rétroversion thérapeutique,
- Une meilleure distribution des espaces pour une réhabilitation conservatrice ou prothétique,
- Une correction des courbes esthétiques et des lignes inter-incisives,
- Un rétablissement des guidages et de la stabilité occlusale,
- Une correction du sourire gingival (associée ou non à une chirurgie parodontale et/ou orthognathique),
- Une modification des axes dentaires.

Bien souvent, il sera nécessaire de réaliser des compromis avec le patient selon sa motivation et ses moyens financiers.

5.8 Les traitements conservateurs

Les restaurations minimalement invasives par apport de composite sur les dents antérieures permettent la restauration du sourire inversé.

Ce sont des restaurations qui modifient la forme et l'esthétique dentaire et restaurent les tissus perdus. Il existe une base de preuves suffisante pour l'application et les avantages des techniques conservatrices [89].

L'évolution des techniques adhésives permettent de réhabiliter une perte ou un défaut important de tissu dentaire tout en conservant l'intégrité du complexe pulpo-dentinaire et une préservation des tissus dentaires [104].

En esthétique, l'utilisation d'un wax-up et d'une clé de repositionnement en silicone va permettre l'application du composite, ce qui guidera la restauration [115].

Figure 63 : Photographies d'une réhabilitation du sourire par une technique conservatrice avec apport de composite [104].

L'utilisation de composite de restauration présente néanmoins ses limites et ses inconvénients. Celle-ci sont essentiellement l'usure plus importante sur la résine, l'altération chromatique avec le temps, l'accumulation de la plaque bactérienne [58].

5.9 Les traitements prothétiques

D'autres solutions thérapeutiques existent parmi lesquelles les restaurations prothétiques : le traitement par reconstitution coronaire partielle (facettes) et les traitements par reconstitution coronaire totale (couronnes périphériques).

Pour guider le traitement, il est nécessaire d'avoir en tête les critères de reconstructions prothétiques vus auparavant (cf. partie 5.5), l'analyse préalable effectuée ainsi que le projet esthétique.

Dans les cas d'usures sévères où toutes les dents sont touchées, la technique en trois étapes présentée par Vailati est considérée comme la plus reconnue et la plus économe au niveau tissulaire [113,114].

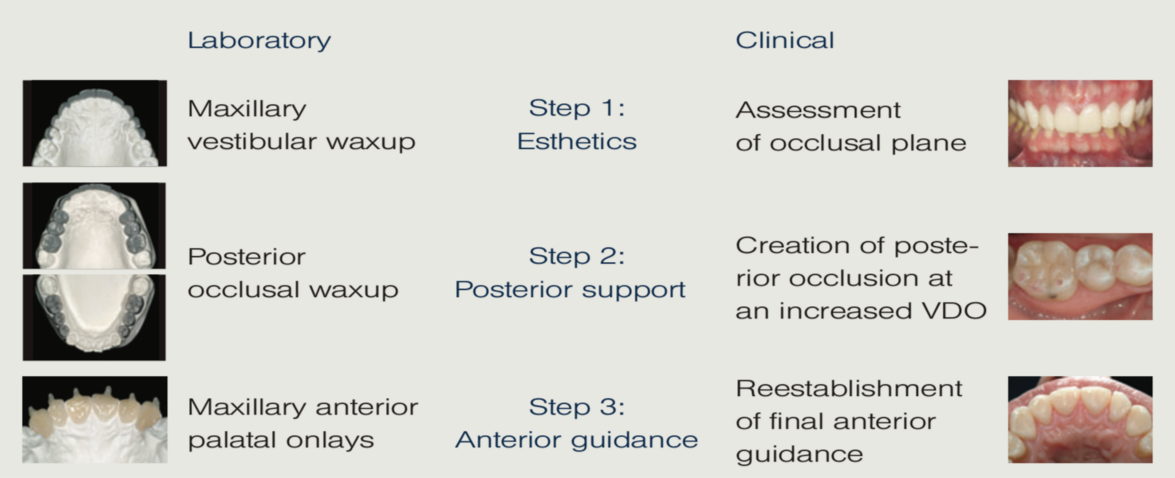

Figure 64 : La méthode en 3 étapes de Vailati[113].

- Quelles sont les étapes mises en place concrètement à partir de la validation du projet esthétique ?

5.9.1 Les préparations

Les préparations concernent les tissus dentaires et/ou gingivaux selon les cas :

Pour une préparation gingivale, une gouttière de guidage chirurgicale pourra être réalisée à partir des wax-up si cela est nécessaire (gingivectomie, élongation coronaire, alignement des collets…) [44]. Après réalisation de la phase chirurgicale gingivale, une réévaluation esthétique pourra être nécessaire après cicatrisation.

Pour une préparation dentaire, le but est d'être le moins invasif possible. Pour cela, certains auteurs préconisent des préparations sur le mock-up avec contrôle d'une clé en silicone [44]. D'autres auteurs recommandent l'utilisation d'une matrice en

acétate réalisée sur le wax-up pour contrôler l'épaisseur des préparations [36]. Enfin, certains préconisent l'utilisation de fraises qui créent 3 rainures d'égale profondeur (surtout facettes) [58].

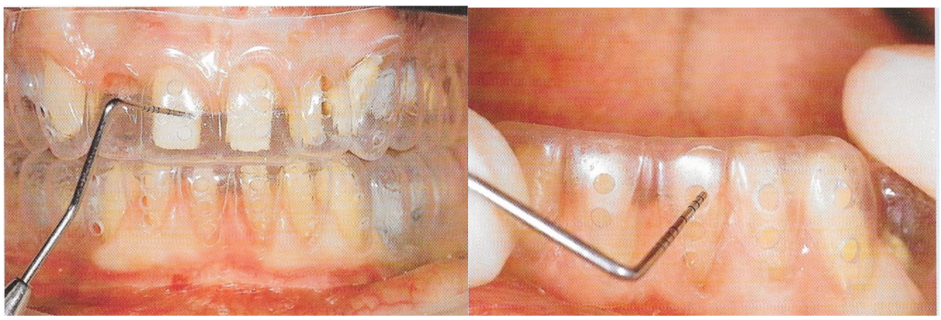

Figure 65 : Photographies intra-buccales illustrant le contrôle des préparations dentaires à l'aide d'une matrice en acétate[36].

Il existe des règles de taille minimalement invasive (notamment pour les facettes), certains auteurs appellent cela « la pénétration contrôlée ».

Gaillard constate que l'épaisseur des préparations dépend de la teinte recherchée (d'une dent A4 vers du A1 : 0,9 mm, de A2 vers A1 : 0,5 mm, de A1 vers A1 : 0,3 mm) [44].

Enfin, il est nécessaire de réaliser la limite cervicale sans léser l'espace biologique (limite juxta voire supra-gingivale autant que possible, sauf en cas de carie sous-gingivale, anciennes restaurations, différence de teinte, diastème, triangle noir interdentaire) [44]. Au final, un polissage des limites et de la préparation est nécessaire avant l'étape d'empreinte.

Figure 66 : Photographies centrées sur des préparations périphériques totales de dents antérieures en vue d'une réhabilitation par couronnes dentaires esthétiques [36].

Pour d'autres auteurs et dans certains cas, il n'y a pas besoin de réalisation de préparation des tissus dentaires du fait de la perte de substance déjà effective. C'est la technique minimalement invasif, appelé « technique sandwich » [113].

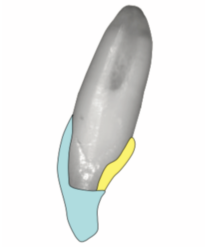

Figure 67 : Schématisation de la « technique sandwich » minimalement invasif

Cette technique passe par la mise en place de facette palatine en résine reconstituant le guidage antérieur dans un premier temps. Puis par une facette vestibulaire en céramique reconstitution l'esthétique dans un dernier temps (Cf. cas clinique n°4)

5.9.2 L'empreinte

Une technique d'éviction gingivale doit être utilisés avant la réalisation de l'empreinte (cordonnet rétraction, Expasyl®)

Une empreinte en un temps dite « double-mélange » s'avère être la technique la plus fiable selon les auteurs. La percée de la CFAO permet l'utilisation de caméra optique afin d'obtenir des empreintes numérisées.

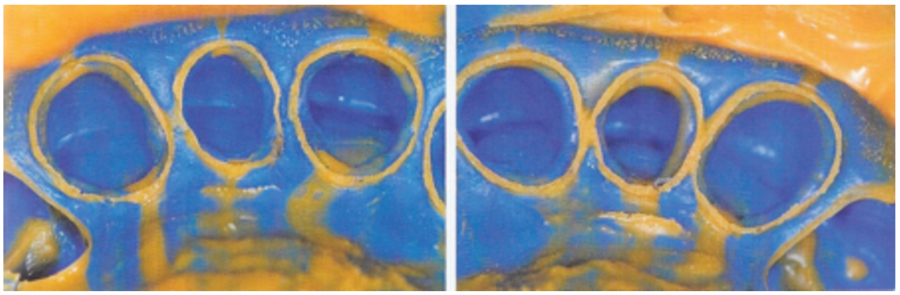

Figure 68 : Photographies d'une empreinte en double mélange mettant en évidence les détails nécessaires pour un bon ajustage de la future restauration [36].

Un enregistrement de l'occlusion des préparations des dents piliers et de l'arcade antagoniste doit être réalisé pour un repositionnement correct des modèles sur articulateur. Celui-ci peut être fait à l'aide d'une cire ramollie entre les arcades.

En général, l'enregistrement est réalisé avec des matériaux comme les polyvinyles siloxanes (PVS) et les polyéthers.

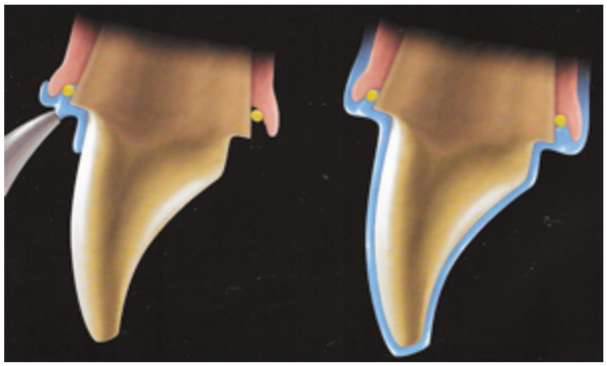

Figure 69 : Schématisation de la méthodologie pour l'enregistrement de la bonne limite cervicale pour les futures restaurations [36].

5.9.3 Les provisoires

Un élément important en esthétique à réaliser est la prise de(s) teinte(s) du pilier dentaire. Une photographie peut être envoyée au laboratoire de prothèse pour une prise en compte lors du montage de la céramique.

Pour la fabrication des provisoires, il est possible d'utiliser :

- du composite pour provisoire (type Protemp® de 3 M ou Provitemp K® de Bisico),
- de la résine auto-polymérisable utilisée en isomoulage à l'aide de la clé issue du wax-up,
- des colorants de surface pour maquiller les provisoires.

Gaillard préconise d'attendre 48 heures et de laisser le patient avec les provisoires en place. Si des dernières modifications sont nécessaires alors il est possible de transmettre au laboratoire ces informations, puis éventuellement de réaliser des provisoires de laboratoire de seconde génération [44].

Fradéani considère que les restaurations provisoires doivent être intégrées et que la prothèse définitive n'est « qu'une copie fidèle de la provisoire, aussi bien intégrée qu'elle des points de vue biologique, esthétique et fonctionnel, n'étant différente que par la nature du matériau dont elle est faite » [36].

L'ensemble des tests réalisés lors de l'analyse doivent être réexaminés avec les provisoires en place (les tests phonétiques, la vérification des paramètres fonctionnels : guidage antérieur, recouvrement, surplomb, les paramètres esthétiques, paramètres biologiques) [36]. Une empreinte des provisoires peut être jointe au prothésiste pour l'élaboration des prothèses d'usages.

5.9.4 Etapes de laboratoire

Le laboratoire de prothèse réalise la coulée des empreintes et le montage (ou l'usinage) de la céramique avec les éléments issus de l'examen clinique et de l'examen des provisoires en place (utilisation des empreintes des provisoires pour réalisation d'une table incisive personnalisée, clé vestibulaire de montage etc.) [36].
Les céramiques antérieures utilisées généralement pour l'esthétique sont des prothèses tout céramique composées de disilicate de lithium (e-max®) ou de céramique feldspathique.
Une étape supplémentaire d'essayage du biscuit peut être ajoutée pour un contrôle supplémentaire en forme, volume, position, fonctionnalité etc. Des modifications peuvent être apportées soit cliniquement soit au laboratoire lors de la dernière cuisson de la céramique.

5.9.5 Scellement/collage des restaurations définitives

Selon les matériaux utilisés, la fixation des éléments prothétiques diffère. Pour les couronnes céramiques à base de zircone ou d'alumine, il convient d'utiliser des ciments traditionnels (verre ionomère, hybrides) contrairement aux céramiques feldspathiques ou vitrocéramiques qui sont généralement collées (car elles peuvent être mordancées).
Il est important d'éviter les ciments oxyde phosphate de zinc en esthétique qui provoquent une opacité qui terniraient le résultat final [36].

5.9.6 Etape de contrôle : maintenance

Il est important de revoir le patient rapidement après scellement/collage, pour éliminer tout résidu de ciment qui pourrait subsister, réaliser des radiographies de contrôle, vérifier le maintien de l'hygiène orale du patient [36]. Puis une maintenance et un suivi régulier permettront l'assurance de la pérennité des restaurations.

Lors de cette étape, il est primordial de réaliser des clichés photographiques post-opératoire afin d'en garder une trace dans le dossier médical et de comparer avec les photographies préopératoires.

Les critères de réhabilitation prothétique des dents antérieures sont valables également pour la prothèse amovible (partielle ou totale). Le montage des dents en prothèses amovible est régie par des règles prenant en compte la courbe du sourire [32].

Figure 70 : Sourire mettant en évidence une courbe inversée du sourire associée à une prothèse amovible [35].

5.10 Les thérapeutiques Implantaires

Dans les cas extrêmes où des dents antérieures ne seraient pas conservables, la prothèse implanto-portée est une solution de choix. Le chirurgien-dentiste a à sa disposition des techniques de réhabilitation esthétique implantaires vastes (gestion gingivale périimplantaire, pilier prothétique en zircone, prothèses implanto-portée esthétique…) [36,44,58].

Figure 71 : Photographies du secteur incisivo-canin antérieur en présence de piliers prothétiques implantaires en Zircone et les reconstitutions coronaires associées [44].

6. Cas cliniques

6.1 Cas Clinique n°1 :

Une patiente âgée de 48 ans se présente en consultation avec une demande esthétique de ces dents antérieures. Cette personne ne supporte plus son sourire disgracieux présent, dit-elle, depuis l'enfance. De multiples reconstitutions par composites ont été mis en place par ses anciens chirurgiens-dentistes et se sont fracturés avec le temps. Ces échecs thérapeutiques n'ont fait que décourager la patiente sur l'éventuelle amélioration de son sourire. Elle présentait :

- beaucoup d'attitudes de retenues : ne découvrait pas les dents lors de son sourire et plaçait sa main sur la bouche lors du rire.
- un contact au travail diminué, disait-elle, avec une gêne à la communication,
- un repli intérieur concernant son sourire auprès de sa famille (parole de sa fille)

Figure 72 : Sourire de face (Cas de Karim HSSINA)

Figure 73 : Radiographie panoramique pré-opératoire

Elle souffrait également de sensibilités importantes au froid dans les secteurs postérieurs par la présence de lésions cervicales d'usures importantes.

Le premier traitement fut d'abord la pose de Ciment Verre ionomère au niveau des lésions cervicales afin de supprimer les sensibilités et les agressions pulpaires. (Le

secteur 1 venait d'être restauré sur la photographie par opposition au secteur 2). L'altération des incisives était plus important sur les faces vestibulaires, le guidage antérieur était correct.

La patiente présentait des lèvres fines qu'il était possible d'associer à un sourire discret, modéré ; une ligne du sourire basse avec un découvrement des incisives maxillaires sans exposition gingivale importante.

Les commissures de la patiente étaient bien équilibrées et symétriques sans nécessiter de correction et le centre inter-incisif était centré correctement par rapport à l'ensemble du visage.

L'inesthétisme provenait de la ligne incisale avec cette impression d'inversion des courbes associée à cet aspect polychrome des dents antérieures.

Durant la consultation, il a été possible de remarquer que la patiente présentait une élocution difficile surtout pour les sons « s » présent depuis longtemps selon elle.

Figure 74 : Sourire de face avec mise en place d'un mock-up provisoire (cas de Karim HSSINA)

Lors de la mise en place du mock-up, le rétablissement de la longueur des dents antérieures a atténué ces défauts d'élocutions. Les tissus gingivaux étaient sains et ne nécessitaient pas de traitement esthétique particulier, notamment du fait du peu de découvrement gingival. Le mock-up provisoire réalisé à main levée a été laissé en place plusieurs jours afin que la patiente intègre son nouveau sourire.

Dans le cadre de l'analyse axée sur les dents, il a été possible de constater que la proportionnalité sur la largeur du bloc antérieur était correcte et s'assimilait aux données du nombre d'or.

Figure 75 : Sourire de face avec présence des couronnes définitives (Cas de Karim HSSINA)

La patiente a souhaité rapidement la restauration de ses dents antérieures avant même l'éclaircissement ambulatoire. Le plan frontal esthétique est désormais en harmonie avec la courbure de la lèvre inférieure et les lignes du visage.

La satisfaction de la patiente fut pleine malgré la différence de teinte post-opératoire. La réussite du traitement passe également par la relation praticien/patient. L'éclaircissement ambulatoire est en cours de réalisation afin d'homogénéiser la teinte globale des dents.

6.2 Cas clinique n°2 :

Un patient âgé de 35 ans, travaillant dans un service social, se présente en consultation suite à un traumatisme des dents antérieures. Son motif de consultation : la restauration anatomique de ces trois incisives.

Figure 76 : Photographies préopératoire d'un sourire inversé par traumatisme (Cas de Karim HSSINA).

La teinte plus sombre de l'incisive maxillaire droite suite à une nécrose ne gêne pas le patient d'un point de vue esthétique. Le principal caractère inesthétique ressenti par le patient est la rupture de l'harmonie de la ligne incisale des dents n° 12 et 11 ainsi que la fracture de l'angle mésial de la dent n°21.

Il est fondamental d'être à l'écoute des doléances du patient afin de lui apporter la solution et une amélioration dans son quotidien.

Figure 77 : Photographies post-opératoire après reconstruction par composite direct (Cas Karim HSSINA).

Un traitement restaurateur a été réalisé afin de satisfaire au motif de consultation d'urgence en tenant compte des teintes respectives des dents et de leurs caractères singuliers.

Figure 78: Visage globale du patient après reconstitution du sourire (Cas de Karim HSSINA)

Il sera prévu un traitement endodontique sur l'incisive centrale droite ainsi qu'un éclaircissement interne dans la foulé, puis, avec l'accord du patient l'éclaircissement externe ambulatoire sera réalisé. Une réévaluation sera nécessaire au sujet de la mise en place d'une facette sur l'incisive maxillaire droite.

6.3 Cas clinique n°3 :

Figure 79 : Sourire inversé préopératoire (Cas du Dr Lesieur).

Une femme âgée de 38 ans se présentait en consultation pour un contrôle bucco-dentaire annuel au cabinet. Elle possédait un sourire avec un plan esthétique inversé très marqué comme présenté sur la photographie ci-dessus. Cette patiente s'était habituée à ce type de sourire dans sa vie quotidienne sans savoir qu'il était possible de corriger cela. Il faut savoir que l'absence de demande esthétique peut se traduire par une résignation de la personne à son état.

Chez cette patiente, les lèvres sont très pulpeuses, les commissures bien relevées, qui doivent s'associer à un sourire démonstratif et franc. La ligne du sourire et celle de la lèvre inférieure sont en complète discordance avec la courbe incisale. C'est par cette inversion que se créé un désordre, une dysharmonie, un inesthétisme.

En dépit de ce sourire disgracieux, il existe une certaine symétrie : les commissures labiales sont équilibrées et le centre inter-incisif est légèrement décalé vers la gauche mais corrigible. La difficulté ici réside à conserver cette symétrie mais en inversant les courbes du sourire.

La présence de l'espace central laissant entrevoir la langue est caractéristique d'un type de sourire inversé. Des défauts d'élocutions y sont également associées avec une accoutumance de la patiente.

Le praticien a donc proposé un traitement à visée esthétique afin d'apporter un bienfait social, esthétique et psychologique dans la vie de la patiente.

Figure 80 : Sourire de face post-opératoire, après mise en place des couronnes définitives sur les 4 incisives antérieures maxillaires (cas du Dr Lesieur).

La réhabilitation est passée par la mise en place de 6 restaurations par couronnes du fait du volume nécessaire pour inverser la courbe du sourire.

Après réhabilitation du sourire, la langue est moins visible, la ligne incisale respecte la ligne de la lèvre inférieure et une harmonie du sourire est perceptible. Il est possible d'ajouter, associé à ce traitement, que l'extrême satisfaction de la patiente apporte une reconnaissance des résultats.

6.4 Cas clinique n°4

Cas tiré de l'article « Full-Mouth Adhesive Rehabilitation of a Severely Eroded Dentition : The Three-Step Technique. Part 3 ». De Vailati.

Figure 81 : Photographies de sourires inversés de 3 patients présentant une érosion d'intensité différentes [113]

Dans les cas sévère d'érosion dentaire, il est retrouvé généralement une perte de la dimension verticale et une usure importante des incisives antérieures maxillaires. Cela provoque souvent un sourire avec une courbe esthétique inversée comme le présente les 3 photographies de patients ci-dessus (a ; b ; c).

Avec l'avancée des matériaux de collage, les couronnes dentaires ne sont plus la solution idéale pour le traitement de ce genre de pathologie. Vailati a mis au point sa technique en 3 étapes (« 3 steps technique ») qu'il est possible d'illustrer à l'aide de ces cas cliniques.

- La première étape consiste à la réalisation d'un mock-up maxillaire vestibulaire antérieur à l'aide de wax-up de laboratoire. Cela a pour but de valider le projet esthétique par le patient.
- La seconde étape consiste en une augmentation arbitraire de la DVO (dimension verticale de l'occlusion) à l'aide de wax-up postérieurs. En effet, le réglage de la DVO est réalisé arbitrairement sur articulateur en prenant en compte les tissus restants des dents postérieures et le futur guidage antérieur. Pour cela des onlays provisoires sont réalisés dans les secteurs postérieurs afin de valider la DVO et cela est laissé en place durant 1 mois.

Figure 82 : Photographies des sourires inversés après élévation de la DVO [113]

La DVO ainsi relevée augmente l'espace de reconstitution pour les dents antérieures

mais celles-ci ne sont pas reconstruites tant que le DVO n'est pas validée.

- La troisième et dernière étape concerne la réhabilitation du secteur antérieur avec une reconstitution du guidage antérieur efficace. Celle-ci est innovatrice et passe par la technique la plus minimalement invasive : « la technique sandwich ». Cela se traduit par la mise en place de facettes palatines en résine composite (direct ou indirect) associée à des facettes en céramique vestibulaires.

Figure 83 : Photographies montrant la mise en place des facettes palatines en résine

La technique en 3 étapes se termine donc par la stabilité dento-dentaire antérieure et postérieure. Par rapport au début de l'analyse, la position du plan occlusal et la DVO peuvent être légèrement différentes. C'est pourquoi, il est nécessaire d'examiner la longueur des incisives et de restaurer l'esthétique antérieure par des facettes en céramique.

Figure 84 : Photographies des 3 patients après préparations dentaires pour facettes vestibulaires

Figure 85 : Sourire post-opératoire de face et vue occlusale décaléé en palatin post-opératoire

6.5 Cas clinique n°5 :

Figure 86 : Photographie préopératoire du sourire d'un patient du service d'odontologie du CHRU de Lille (Service de la Clinique du sourire)

Une femme agé de 68 ans se présente en consultation de contrôle sans motif esthétique. Le service de la clinique du sourire a mis en évidence l'inélégance de son sourire et lui a proposé une réhabilitation esthétique qu'elle a accepté.

La position des commissures labiales est assez rectiligne et symétrique. Cela associé à une lèvre supérieure assez fine comparée à la lèvre inférieure plus charnue. Il faudra donc équilibrer la réhabilitation de façon à obtenir un sourire ni trop discret, ni trop imposant.

La ligne du sourire est en position haute laissant apparaître les gencives maxillaires. Selon la proportion dentaire, l'espace occlusal, une chirurgie plastique parodontale serait envisageable passant par une élongation coronaire des incisives centrales.

Le corridor buccal est de taille moyenne associé à un sourire étroit et le centre inter-incisif est correctement centré. Cela traduit un sourire peu imposant et bien équilibré.

Le renversement de la ligne incisale est perceptible conjuguée à un espace central noir disgracieux caractéristique des sourires inversés.

La dent n°21 présente une coloration caractéristique suite à une nécrose pulpaire. C'est pourquoi au préalable, un éclaircissement externe puis interne de la dent n°21 a été réalisé. Une proposition que la patiente a accepté.

Ensuite un compromis par rapport au plan de traitement idéal a été pratiqué, cela fait partie de l'importance des rapports humains : être à l'écoute de ses attentes, ses doléances et fonction des moyens financiers du patient. Idéalement, il aurait été préférable de réaliser des reconstitutions par facettes antérieures associées à une chirurgie parodontale afin de réaligner les collets. A défaut de cela, des composites de restaurations sur les dents antérieures maxillaires lui ont été proposées.

Figure 87 : Photographie post opératoire après mise en place de composite de restauration (Cas du service d'odontologie du CHRU de Lille, service de la clinique du sourire)

Cette restauration a permis la simple inversion de la courbe incisale et a ainsi améliorer la qualité de sa vie en lui redonnant le sourire. A la fin de la séance, la patiente est revenue en pleurant remerçiant le praticien. Celle ci vivait un handicap tacite depuis 20 ans.

6.6 Cas clinique n°6 :

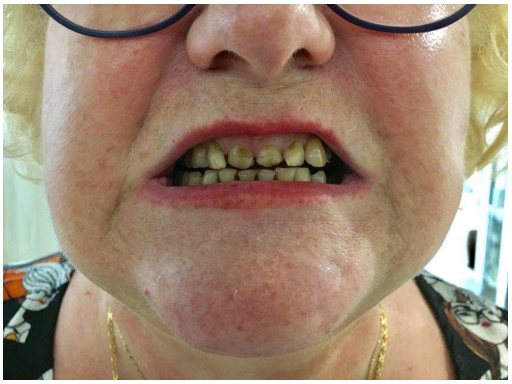

Figure 88 : Sourire inversé disgracieux associés à de nombreux facteurs inesthétiques (Cas du service d'odontologie du CHRU de Lille, service de la clinique du sourire).

Une femme âgée de 70 ans se présente en consultation avec le désir d'améliorer l'état de son sourire. Durant l'analyse esthétique, cette patiente patiente présentait plusieurs facteurs inesthétiques :

- Les commissures orientées vers le bas font ressortir les plis de l'amertume et est un caractère très inesthétique. Il nécessite généralement une orientation en chirurgie plastique esthétique avec des traitements par injections de toxines botuliques et d'acide hyaluronique.
- Une lèvre supérieure assez fine et une lèvre inférieure plus charnue, nécessitant une reconstruction équilibrée.
- Une polychromie dentaire avec un mélange de teinte assez disgracieux,
- Un corridor associé à une largeur de sourire laissant transparaitre des espaces noirs latéraux.
- La ligne incisale est intégralement perturbée et la ligne du sourire est en position haute.

Une certaine symétrie existe avec une ligne commissurale rectiligne et un centre inter-incisif axé

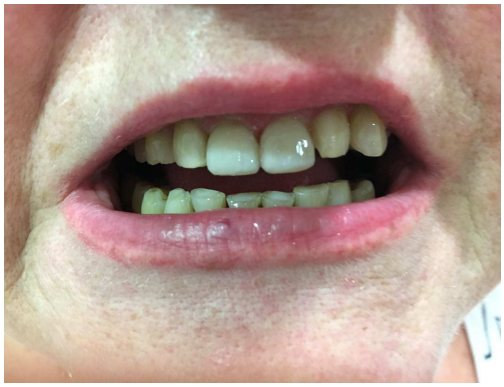

Figure 89 : Photographie post-opératoire du sourire (Cas du service d'odontologie du CHRU de Lille, service de la clinique du sourire).

Par soucis de moyens financiers de la patiente, un traitement par facette vestibulaires en composite direct lui a été proposé sur les quatre incisives antérieures maxillaires. Cette thérapeutique a permis de corriger de nombreux facteurs disgracieux :

- Le plan esthétique frontal retrouve une courbe à convexité inférieure, harmonieuse.
- La lèvre supérieure récupère un soutien et apparaît plus épaissie,
- La couleur des dents devient plus homogène et élégante,
- Globalement le sourire retrouve un éclat et une fraîcheur de jeunesse.

En dépit de l'impossibilité de réalisation du plan de traitement idéal, l'apport de composite est une solution thérapeutique avantageuse pour la patiente. Cette transformation du sourire affecte l'identité même de la personne.

Conclusion

Il a été étudié dans cette thèse que la réhabilitation d'un sourire inversé passera avant tout par :

- Une vraie communication, des échanges entre le praticien, le patient et l'équipe soignante.
- Une grande connaissance de l'observation et de l'analyse de ce sourire inversé, les pertes de volumes et les étiologies.

Il sera très difficile de le réhabiliter sans connaître l'anatomie d'un sourire esthétique. Cette réhabilitation se fera selon les règles du gradient thérapeutique, en respectant l'esthétique, le fonctionnel et le biologique.

Aucun travail ne sera commencé sans la validation du projet esthétique par le patient. Le réussir lui redonnera l'envie de sourire, transformera sa vie sociale et personnelle et surtout, apportera une grande satisfaction pour l'équipe soignante.

« Personne n'est assez riche pour se passer d'un sourire,
Personne n'est assez pauvre pour ne pas le mériter. »

Raoul Follereau

Table des figures

Figure 1 : Modélisation du sourire inversé usé par rapport à un sourire de référence [69]. 16
Figure 2 : Photographie d'un sourire inversé chez une jeune patient de 35 ans (Cas du Dr Lesieur à gauche) et photographie intrabuccale d'un sourire fracturé (à droite) [81] 17
Figure 3 : Sourire de profil mettant en évidence les qualités du sourire esthétique (Cas du Dr Lesieur) 18
Figure 4 : Photographie d'un sourire avec une courbe inversée, usée et dégradée. (Cas de Karim HSSINA).....18
Figure 5 : Photographie de George Clooney illustrant un rire plein d'émotion [37]. 18
Figure 6 : Photographie d'un sourire inversé de face illustrant la laideur, le dégoût, le rejet (Cas du Dr Lesieur).....18
Figure 7 : photographie d'une personne avec un sourire attrayant illustrant la communication[25]. 19
Figure 8 : Photographie illustrant l'entrave de la communication[121].....19
Figure 9 : Photographie d'un goupe de personne illustrant l'intégration au groupe par le sourire [122]. 19
Figure 10 : Photographie illustrant le ressenti intérieur de certaines personnes avec un sourire disgracieux [55]. 19
Figure 11 : Photographie illustrant la marginalisation[12] 19
Figure 12 : Photographies d'un sourire inversé très dégradé par usures (bruxisme et érosion) avec un patient souffrant d'une difficulté d'élocution [38]. 20
Figure 13 : Sourire inversé mettant en évidence une nécrose pulpaire de la dent n°21 (Cas du service d'odontologie CHRU de Lille). 21
Figure 14 : Visage de face présentant un sourire avec un plan esthétique frontal inversé [69]. 22
Figure 15 : Sourire usé inesthétique [97]. 22
Figure 16 : Sourire de face mettant en évidence un diastème inter-incisif par usure dentaire [35]. 23
Figure 17 : Sourire de ¾ mettant en évidence la perte de dimension globale des dents (Cas du service d'odontologie du CHRU de Lille, service de la clinique du sourire). 24
Figure 18 : Sourire mettant en évidence l'inversion de la courbe incisale et de la lèvre inférieure [69] 25
Figure 19 : Schématisation sur photographies des caractéristiques comparées entre un sourire esthétique [123] et un sourire inversé 26
Figure 20 : Photographie du : (4) Visage de face, (5) sourire 3/4 droit, (6) sourire de face avec le rapport des lèvres, (7) sourire ¾ gauche, (8) visage de ¾ ,(9) des dents postérieures droites en ICM en intrabuccale, (10) des dents en ICM intrabuccal de face, (11) des dents postérieures gauches en ICM en intrabuccal, (12) visage de profil, (13) des dents maxillaires antérieures uniquement de face, (14) des dents en désocclusion de face en intrabuccal, (15) de l'arcade maxillaire en vue occlusale, (16) du sourire en position de repos, (17) des dents mandibulaires antérieures uniquement de face, (18) des dents antérieures maxillaires en vue occlusale décalée, (19) de l'arcade mandibulaire en vue occlusale.....29
Figure 21 : Photographies de palpations musculaires et articulaire chez une patiente (Karim HSSINA). 31
Figure 22 : Photographie lors d'un examen clinique de l'occlusion chez une patiente avec une demande esthétique (Karim HSSINA).....33
Figure 23 : Schématisation du guidage antérieur en fonction de l'anatomie de la face palatine de l'incisive maxillaire [36].....35

Figure 24 : Photographies d'une table incisive personnalisée pour l'enregistrement d'un guidage antérieur [36]. 36
Figure 25 : Photographie mettant en évidence le sourire avec le visage [60]....38
Figure 26 : Schématisation du plan esthétique de référence avec les autres plans référencés [36]....40
Figure 27 : Schématisation de l'articulateur selon le plan esthétique de référence [36]....40
Figure 28 : Photographies du sourire de profil mettant en évidence le profil incisal [35]. 42
Figure 29 : Sourire avec les lèvres, vecteurs de séduction[97]....43
Figure 30 : Sourire inversé présentant un affaissement des commissures labiales (Cas du Dr Lesieur). 43
Figure 31 : Photographies d'une personne mettant en évidence le lien entre l'émotion et les lèvres[87]. 44
Figure 32 : Illustration d'une ligne du sourire haute (classe 1) 45
Figure 33 : Illustration d'une ligne du sourire moyennement haute (classe 2)....45
Figure 34 : : Illustration d'une ligne du sourire moyenne (classe 3) 45
Figure 35 : : Illustration d'une ligne du sourire basse (classe 4) 45
Figure 36 : Sourire de face mettant en évidence l'asymétrie dû à l'érosion 46
Figure 37 : Sourire de face mettant en évidence une composition dentaire avec de multiples asymétries qui ne créent pas de dysharmonie dentaire. 46
Figure 38: Sourire mettant en évidence le plan esthétique frontal [97]....47
Figure 39 : Schématisation des sons bilabiaux [35]....48
Figure 40 : Schématisation des sons antérieurs étirés [35]....48
Figure 41 : Schématisation des sons labiodentaux [35]....49
Figure 42 : Schématisation des sons apico-dentaux [35]....49
Figure 43 : Classification de l'altération passive altérée selon Coslet. [4,22] 51
Figure 44 : Photographies d'une patiente présentant un sourire avec une éruption passive altérée avec une diminution de longueur des incisives (pré-opératoire et post- opératoire) [26]. 51
Figure 45 : Dents antérieures avec atteintes cervicales carieuses présentant un risque de fracture qui peut à terme donner un sourire avec une courbe inversée [17]. 52
Figure 46 : Photographies mettant en évidence un sourire sévèrement érodé [113]. 53
Figure 47 : Photographies d'un sourire inversé affaiblie sévèrement usé[52] 54
Figure 48 : Sourire de face suite à un traumatisme sur les dents antérieures. (Cas de Karim HSSINA)....54
Figure 49 : Sourire mettant en évidence une ankylose partielle de l'incisive maxillaire droite [95]. 55
Figure 50 : Sourire présentant une béance antérieure due à une habitude de succion du pouce [82]. 56
Figure 51 [97] "On ne voit que ce que l'on sait " Johann Wolfgang Von Goethe....57
Figure 52 : Photographie intra-buccale centrée sur les dents antérieures maxillaires modélisant les formes réelles et perceptuelles (interprétation esthétique) [97]. 57
Figure 53 : Modélisation de tous les critères esthétiques objectifs de Magne.[69] 60
Figure 54 : "Une image vaut mille mots" : La communication par l'image illustrée ci-dessus.[97] 61
Figure 55 : Relation prothésiste et praticien [97]....63
Figure 56 : Sourire après application d'un masque direct et retouches (Cas de Karim HSSINA) 64
Figure 57 : Wax-up en cire vu de face et occlusale avec allongement des incisives centrales [36]....65
Figure 58 : Sourire après mise en place de la résine autopolymérisable à l'aide d'une clé en silicone [36]. 65

Figure 59 : Image d'un sourire modélisé par Digital Smile Design mettant en évidence les corrections possibles [20]. 66
Figure 60 : Le gradient thérapeutique selon Tirlet et Attal [42]. 68
Figure 61 : Photographies pré-opératoire d'un sourire et de la mise en place de gel de peroxyde de carbamide dans une gouttière pour un éclaircissement ambulatoire : technique la plus utilisée lors d'éclaircissement [5,10,109]. 68
Figure 62 : Sourire de face après une période d'éclaircissement ambulatoire (Cas de Karim HSSINA)) 69
Figure 63 : Photographies d'une réhabilitation du sourire par une technique conservatrice avec apport de composite [104]. 70
Figure 64 : La méthode en 3 étapes de Vailati[113]....71
Figure 65 : Photographies intra-buccales illustrant le contrôle des préparations dentaires à l'aide d'une matrice en acétate[36]. 72
Figure 66 : Photographies centrées sur des préparations périphériques totales de dents antérieures en vue d'une réhabilitation par couronnes dentaires esthétiques [36]. 72
Figure 67 : Schématisation de la « technique sandwich » minimalement invasif 73
Figure 68 : Photographies d'une empreinte en double mélange mettant en évidence les détails nécessaires pour un bon ajustage de la future restauration [36]. 73
Figure 69 : Schématisation de la méthodologie pour l'enregistrement de la bonne limite cervicale pour les futures restaurations [36]. 74
Figure 70 : Sourire mettant en évidence une courbe inversée du sourire associée à une prothèse amovible [35]. 76
Figure 71 : Photographies du secteur incisivo-canin antérieur en présence de piliers prothétiques implantaires en Zircone et les reconstitutions coronaires associées [44].....76
Figure 72 : Sourire de face (Cas de Karim HSSINA)....77
Figure 73 : Radiographie panoramique pré-opératoire 77
Figure 74 : Sourire de face avec mise en place d'un mock-up provisoire (cas de Karim HSSINA)....78
Figure 75 : Sourire de face avec présence des couronnes définitives (Cas de Karim HSSINA) 79
Figure 76 : Photographies préopératoire d'un sourire inversé par traumatisme (Cas de Karim HSSINA). 80
Figure 77 : Photographies post-opératoire après reconstruction par composite direct (Cas Karim HSSINA)....80
Figure 78: Visage globale du patient après reconstitution du sourire (Cas de Karim HSSINA) 81
Figure 79 : Sourire inversé préopératoire (Cas du Dr Lesieur). 82
Figure 80 : Sourire de face post-opératoire, après mise en place des couronnes définitives sur les 4 incisives antérieures maxillaires (cas du Dr Lesieur). 83
Figure 81 : Photographies de sourires inversés de 3 patients présentant une érosion d'intensité différentes [113] 84
Figure 82 : Photographies des sourires inversés après élévation de la DVO [113] 84
Figure 83 : Photographies montrant la mise en place des facettes palatines en résine 85
Figure 84 : Photographies des 3 patients après préparations dentaires pour facettes vestibulaires 85
Figure 85 : Sourire post-opératoire de face et vue occlusale décaléé en palatin post-opératoire 86
Figure 86 : Photographie préopératoire du sourire d'un patient du service d'odontologie du CHRU de Lille (Service de la Clinique du sourire)....87
Figure 87 : Photographie post opératoire après mise en place de composite de restauration (Cas du service d'odontologie du CHRU de Lille, service de la clinique du sourire).....88

Figure 88 : Sourire inversé disgracieux associés à de nombreux facteurs inesthétiques (Cas du service d'odontologie du CHRU de Lille, service de la clinique du sourire). 89
Figure 89 : Photographie post-opératoire du sourire (Cas du service d'odontologie du CHRU de Lille, service de la clinique du sourire). 90

Table des tableaux

Tableau 1 : Tableau récapitulatif des critères de construction prothétique 67
Tableau 2 : Protocole photographique de l'AACD [7] 104
Tableau 3 : Protocole photographique de l'Académie du sourire Française [81]. 105

Références bibliographiques

1. Admala S, Admala N, Surender L, Aravelli S. Complete anterior open bite of an adult treated with prosthetic rehabilitation. Journal of Interdisciplinary Dentistry. 2014;4(2):93.

2. Afroz S, Rathi S, Rajput G, Rahman SA. Dental Esthetics and Its Impact on Psycho-Social Well-Being and Dental Self Confidence: A Campus Based Survey of North Indian University Students. J Indian Prosthodont Soc. 2013;13(4):455–60.

3. Agence Nationale d'Accreditation et d'Evaluation en Santé. Le dossier du patient odontologie. 2000.

4. Alpiste-Illueca F. Altered passive eruption (APE):A little-known clinical situation. Medicina Oral Patología Oral y Cirugia Bucal. 2011;e100–4.

5. Alqahtani MQ. Tooth-bleaching procedures and their controversial effects: A literature review. Saudi Dent J. 2014;26(2):33–46.

6. AlQahtani NA, Haralur SB, AlMaqbol M, AlMufarrij AJ, Dera AAA, Al-Qarni M. Distribution of smile line, gingival angle and tooth shape among the Saudi Arabian subpopulation and their association with gingival biotype. Journal of International Society of Preventive & Community Dentistry. 2016;6(Suppl 1):S53.

7. American Academy Of Cosmetic Dentistry (AACD). Photographic documentation and evaluation in cosmetic dentistry : A Guide to Accreditation Photography. AACD; 2013 p. 22.

8. Arhakis A, Athanasiadou E, Vlachou C. Social and Psychological Aspects of Dental Trauma, Behavior Management of Young Patients Who have Suffered Dental Trauma. Open Dent J. 2017;11:41–7.

9. Bailey JO, Nowlin TP. Evaluation of the third point of reference for mounting maxillary casts on the Hanau articulator. J Prosthet Dent. 1984;51(2):199–201.

10. Bartlett D, Brunton PA. Aesthetic dentistry. London: Quintessence; 2005.

11. Bernice Thomas, ManojChandak, Adityavardhan Patidar, Bharat Deosarkar, Harshit Kothari. Calcified Canals – A Review. IOSR Journal of Dental and Medical Sciences. Sawangi(Meghe), Wardha, inde; 2014;38–43.

12. blog-schizophrene.fr. Schizophrénie dans la peau [Internet]. 2015 [consulté le 21 mai 2018]. Disponible sur: http://blog-schizophrene.fr/2015/02/repli-sur-soi/

13. Bravetti M, Anastasio D. Dents surnuméraires et retard d'éruption des incisives maxillaires : conduite à tenir. L'Orthodontie Française. 2005;76(4):351.

14. Brouillet, Paris. Exposition gingivale excessive : quels sourires ? L'information dentaire. 2008;(11):514–9.

15. Burstone CJ. Charles J. Burstone, DDS, MS. Part 1 facial esthetics. Interview by

Ravindra Nanda. J Clin Orthod. 2007;41(2):79–87; quiz 71.

16. Carvalho TS1 LA, Jaeggi T GD. Erosive tooth wear in children. 2014;25:17.

17. Cheng R, Yang H, Shao M, Hu T, Zhou X. Dental erosion and severe tooth decay related to soft drinks: a case report and literature review. Journal of Zhejiang University SCIENCE B. 2009;10(5):395–9.

18. Chu SJ, Tan JH-P, Stappert CFJ, Tarnow DP. Gingival Zenith Positions and Levels of the Maxillary Anterior Dentition. Journal of Esthetic and Restorative Dentistry. 2009;21(2):113–20.

19. Clarke NG, Hirsch RS. Tooth dislocation: the relationship with tooth wear and dental abscesses. Am J Phys Anthropol. 1991;85(3):293–8.

20. Coachman, Calamita. Digital Smile Design: A Tool for Treatment Planning and Communication in Esthetic Dentistry. Quintessence of Dental Technology. 2012;35:103–11.

21. Collège national d'occlusodontologie, Commission de terminologie. Lexique d'occlusodontologie. Paris: Quintessence international; 2001.

22. Coslet JG, Vanarsdall R, Weisgold A. Diagnosis and classification of delayed passive eruption of the dentogingival junction in the adult. Alpha Omegan. 1977;70(3):24–8.

23. Cruces. Les articulateurs virtuels [Thèse d'exercice]. [Lille]: Université Lille 2 Droit et Santé; 2016.

24. Demirci M, Tuncer S, Yuceokur AA. Prevalence of Caries on Individual Tooth Surfaces and its Distribution by Age and Gender in University Clinic Patients. Eur J Dent. 2010;4(3):270–9.

25. Deroy G. Comment ne pas déprimer à la rentrée ? - Cosmopolitan.fr [Internet]. 2017 [consulté le 23 mai 2018]. Disponible sur: http://www.cosmopolitan.fr/,une-rentree-sans-deprime-c-est-possible,2081,1471050.asp

26. Dolt AH, Robbins JW. Altered passive eruption: an etiology of short clinical crowns. Quintessence Int. 1997;28(6):363–72.

27. Dupas P-H. De la gouttière occlusale à la prothèse fixée. Vélizy-Villacoublay: Ed. CdP.; 1998.

28. Dupas P-H. L'analyse occlusale: avant, pendant, après. Rueil-Malmaison: Éd. CdP; 2004.

29. Dupas P-H, Bolla M. Le dysfonctionnement cranio-mandibulaire comment le diagnostiquer et le traiter. Paris: Editions CdP; 2011.

30. Edward A. McLaren, DDS Lee Culp, CDT, AAACD. Smile Analysis The Photoshop® Smile Design Technique: Part I. Journal Of Cosmetic Dentistry. 2013;9.

31. Etienne. Les facettes en céramique. CdP; 2013. 142 p.

32. Fajri, Abdedine. Approche esthétique en prothèse amovible complète. © EDP Sciences 2013. 2013;16–26.

33. Fernandes G, Franco-Micheloni AL, Siqueira JTT, Gonçalves DAG, Camparis CM, Fernandes G, et al. Parafunctional habits are associated cumulatively to painful temporomandibular disorders in adolescents. Brazilian Oral Research. 2016;30(1).

34. Feuillerat, Simon, Orthlieb. Morphologie fonctionnelle des incisives maxillaires. Etude statistique préalable. Les Cahiers de Prothèse. 1988;(63).

35. Fradeani M. Esthetic analysis: a systematic approach to prosthetic treatment. Chicago, IL.: Quintessence; 2004.

36. Fradeani M, Barducci G, Chiche G, Liger F, Perelmuter S. Réhabilitation esthétique en prothèse fixée. Volume 2, Traduit de l'anglais par Francine Liger et Simon Perelmuter. Volume 2, Traduit de l'anglais par Francine Liger et Simon Perelmuter. 2009.

37. Fradet N. 3 Easy Ways To Spot Genuine & Fake Smiles | Nicolas Fradet [Internet]. [consulté le 23 mai 2018]. Disponible sur: http://www.nicolasfradet.com/smile-body-language/

38. Freitas AC, Silva AM, Lima Verde MAR, Jorge de Aguiar JRP. Oral rehabilitation of severely worn dentition using an overlay for immediate re-establishment of occlusal vertical dimension: Oral rehabilitation using overlay. Gerodontology. 2012;29(1):75–80.

39. Frush JP, Fisher RD. The dynesthetic interpretation of the dentogenic concept. The Journal of Prosthetic Dentistry. 1958;8(4):558–81.

40. Gatimel, Vaysse, Rotenberg, Noirrit-Esclassan. Comment expliquer les retards d'éruption. L'Orthodontie Bioprogressive. 2014;22.

41. Gawlak D, Łuniewska J, Stojak W, Hovhannisyan A, Stróżyńska A, Mańka-Malara K, et al. The prevalence of orodental trauma during epileptic seizures in terms of dental treatment – Survey study. Neurologia i Neurochirurgia Polska. 2017;51(5):361–5.

42. Gil Tirlet, Jean Pierre Attal. Le Gradient thérapeutique : un concept médical pour les traitements esthétiques. L'Information dentaire (ID). 2009;(41/42):2561–8.

43. Giron de Velasco J de la CP, Urizar G. The influence of maxillary incisor torque on the esthetic perception of the smile. International Journal of Esthetic Dentistry. 2017;

44. Gouët, Ronco, Gaillard, Peuch Lestrade. Régénération esthétique du sourire. Paris: Éditions Med'com; 2015. 400 p.

45. Gowd S, Shankar T, Chatterjee S, Mohanty P, Sahoo N, Baratam S. Gingival Zenith Positions and Levels of Maxillary Anterior Dentition in Cases of Bimaxillary Protrusion: A Morphometric Analysis. J Contemp Dent Pract. 2017;18(8):700–4.

46. Guth É, Bacon W. Le sourire dans la représentation et l'image de soi. L'Orthodontie Française. 2010;81(4):323–9.

47. Heinlein WD. Anterior teeth: Esthetics and function. The Journal of Prosthetic Dentistry. 1980;44(4):389-93.

48. Helfer. Esthétique du sourire: six analyses esthétiques et traitements multidisciplinaires. Paris: Éditions Espace ID; 2015.

49. Iraqui O, Berrada S, Merzouk N, Abdedine A. Guide antérieur, impératifs physiologiques et restauration prothétique. Actualités Odonto-Stomatologiques. 2009;(245):83-98.

50. Jean-François Lasserre, Groupe Symbiose, coordonnée par J-C Paris. Forme et Harmonie de l'Incisive Centrale. L'Information dentaire (ID). 2008;(41):2469-74.

51. Karolyhazy K, Kivovics P, Fejerdy P, Aranyi Z. Prosthodontic status and recommended care of patients with epilepsy. The Journal of Prosthetic Dentistry. 2005;93(2):177-82.

52. Katsoulis J, Nikitovic SG, Spreng S, Neuhaus K, Mericske-Stern R. Prosthetic rehabilitation and treatment outcome of partially edentulous patients with severe tooth wear: 3-Years results. Journal of Dentistry. 2011;39(10):662-71.

53. Kokich VO, Kokich VG, Kiyak HA. Perceptions of dental professionals and laypersons to altered dental esthetics: Asymmetric and symmetric situations. American Journal of Orthodontics and Dentofacial Orthopedics. 2006;130(2):141-51.

54. Koubi, Gürel, Massihi, Margossian, Tassery. Le projet esthétique et fonctionnel : « GPS » de la dentisterie contemporaine. Quintessence revue internationale de prothèse dentaire. 2014;

55. Krasowsky W. 12 choses dont vous ne devez plus avoir honte [Internet]. 2016 [consulté le 16 mai 2018]. Disponible sur: https://www.santeplusmag.com/12-choses-dont-ne-devez-plus-honte/

56. Lang H, Korkmaz Y, Schneider K, Raab WH-M. Impact of Endodontic Treatments on the Rigidity of the Root. Journal of Dental Research. 2006;85(4):364-8.

57. Lavigne GJ, Khoury S, Abe S, Yamaguchi T, Raphael K. Bruxism physiology and pathology: an overview for clinicians. J Oral Rehabil. 2008;35(7):476-94.

58. Lazarescu. Comprehensive Esthetic Dentistry. Great Britain: Quintessence Publishing; 2015. 364 p.

59. Le Gall MG. La fonction occlusale: implications cliniques. Rueil-Malmaison: Éditions CdP; 2011.

60. Lecocq G, Truong Tan Trung L. Smile esthetics: Calculated beauty? International Orthodontics. 2014;12(2):149-70.

61. Liébart M-F, Fouque-Deruelle C, Santini A, Dillier F-L, Monnet-Corti V, Glise J-M, et al. Smile Line and Periodontium Visibility. Clinical and research report. 2004;1:17-25.

62. Lo FD, Hunter WS. Changes in nasolabial angle related to maxillary incisor retraction. Am J Orthod. 1982;82(5):384-91.

63. Lombardi RE. The principles of visual perception and their clinical application to denture esthetics. J Prosthet Dent. 1973;29(4):358-82.

64. Lopez-Frias F, Castellanos-Cosano L, Martin-Gonzalez J, Llamas-Carreras J, Segura-Egea J. Clinical measurement of tooth wear: Tooth Wear Indices. Journal of Clinical and Experimental Dentistry. 2012;e48-53.

65. M. Michielin, M-G. Damiani, J-D. Orthlieb, J. Simon. Analyse statistique des interrelations fonctionnelles entre guide antérieur et déterminant postérieur. Les Cahiers de prothèse. 1990;(70):53-65.

66. Machado AW. 10 commandments of smile esthetics. Dental Press J Orthod. 2014;136–157.

67. Machado AW, Moon W, Gandini LG. Influence of maxillary incisor edge asymmetries on the perception of smile esthetics among orthodontists and laypersons. American Journal of Orthodontics and Dentofacial Orthopedics. 2013;143(5):658-64.

68. Machado NA de G, Fonseca RB, Branco CA, Barbosa GAS, Fernandes AJ, Soares CJ. Dental wear caused by association between bruxism and gastroesophageal reflux disease: a rehabilitation report. J Appl Oral Sci. 2007;15(4):327-33.

69. Magne P, Belser U, Liger F. Restaurations adhésives en céramique sur dents antérieures: approche biomimétique. Paris: Quintessence; 2003.

70. Mahesh Patni P, Jain P, Jain Patni M. A Conservative Approach to the Management of a Dental Trauma for Immediate Natural Esthetics. Arch Trauma Res. 2016;5(2).

71. Mair LH. Wear in dentistry--current terminology. J Dent. 1992;20(3):140-4.

72. Margossian, Laborde, Koubi, Couderc, Maille, Botti, et al. Communication des données esthétiques faciales au laboratoire : le système Ditramax®. Réalités Cliniques. 2010;21(3):149-55.

73. Matthews TG. The anatomy of a smile. J Prosthet Dent. 1978;39(2):128-34.

74. Maynard JG, Wilson RD. Physiologic dimensions of the periodontium significant to the restorative dentist. J Periodontol. 1979;50(4):170-4.

75. Moore T, A. Southard K, S. Casko J, Qian F, E. Southard T. Buccal corridors and smile esthetics. American Journal of Orthodontics and Dentofacial Orthopedics. 2005;127(2):208-13.

76. Muhamad Abu-Hussein, Nezar Watted, Azzaldeen Abdulgani. Gummy Smile and Optimization of Dentofacial Esthetics. Journal of Dental and Medical Sciences. 2015;14(4):24-8.

77. Nart J, Carrió N, Valles C, Solís-Moreno C, Nart M, Reñé R, et al. Prevalence of altered passive eruption in orthodontically treated and untreated patients. J Periodontol. 2014;85(11):e348-353.

78. Orthlieb, Bezzina, Preckel. Le plan de traitement et les 8 critères occlusaux de

reconstruction (OCTA). Stratégie Prothétique. 2001;3(2).

79. Orthlieb, Darmouni, Pedinielli, Darmouni. Fonctions occlusales : aspects physiologiques de l'occlusion dentaire humaine. EMC - Médecine buccale. 2013;(28-080-D-10).

80. Orthlieb J-D. Gnathologie fonctionnelle. Volume 2. Rueil Malmaison: Éditions CdP; 2011.

81. Paris, Faucher. Le guide esthétique : comment réussir le sourire de vos patients. Quintessence International; 2003. 309 p.

82. Parlani S, Patel S. Esthetic correction in open bite. Indian J Dent Res. 2011;22(4):580–2.

83. Peck H, Peck S. A concept of facial esthetics. Angle Orthod. 1970;40(4):284–318.

84. Piette E, Goldberg M. La dent normale et pathologique. De Boeck; 2001.

85. Pitchford JH. A reevaluation of the axis-orbital plane and the use of orbitale in a facebow transfer record. The Journal of Prosthetic Dentistry. 1991;66(3):349–55.

86. Pound E. Esthetic dentures and their phonetic values. The Journal of Prosthetic Dentistry. 1951;1(1–2):98–111.

87. Pradier. Los trastornos del estado de ánimo [Internet]. beBee Producer. 2017 [consulté le 24 mai 2018]. Disponible sur: https://www.bebee.com/producer/@pradier/los-trastornos-del-estado-de-animo

88. Pulgaonkar R, Chitra P. Altered Passive Eruption Complicating Optimal Orthodontic Bracket Placement: A Case Report and Review of Literature. J Clin Diagn Res. 2015;9(11):ZD01–3.

89. R. Hickel, D. Heidemann, H.J. Staehle, P. Minnig, N.H.F. Wilson. Direct composite restorations: Extendes use in anterior and posterior situations. Clinical Oral Investigations. 2004;8(2).

90. Rajendran A, Sundaram S. Regression alterations of teeth, in : Shafer's textbook of oral pathology. 2012. 318–338 p.

91. Ray DS, Wiemann AH, Patel PB, Ding X, Kryscio RJ, Miller CS. Estimation of the rate of tooth wear in permanent incisors: a cross-sectional digital radiographic study. Journal of Oral Rehabilitation. 2015;42(6):460–6.

92. Raybaud, Brunel-Trotebas. Les problèmes liés à l'éruption passive altérée. Revue d'Odonto-Stomatologie. 2012;92–107.

93. Richard E Lombardi. A method for the classification of errors in dental esthetics. I I'rostbet Dent. nov 1974;501–13.

94. Ricketts RM. Esthetics, environment, and the law of lip relation. Am J Orthod. 1968;54(4):272–89.

95. Ritter AV, Cunha LF, Correr GM. Esthetic and functional management of an ankylosed central incisor with a conservative restorative approach. Journal of Esthetic and Restorative Dentistry. 2018;

96. Roden-Johnson D, Gallerano R, English J. The effects of buccal corridor spaces and arch form on smile esthetics. American Journal of Orthodontics and Dentofacial Orthopedics. 2005;127(3):343–50.

97. Rogé. Esthétique analytique en odontologie. Paris; Berlin; Chicago: QI; 2015.

98. Rufenacht CR. Fundamentals of esthetics. Chicago: Quintessence Pub. Co; 1990. 373 p.

99. Serrano P de O, Faot F, Del Bel Cury AA, Rodrigues Garcia RCM. Effect of dental wear, stabilization appliance and anterior tooth reconstruction on mandibular movements during speech. Braz Dent J. 2008;19(2):151–8.

100. Sharma AA, Park JH. Esthetic considerations in interdental papilla: remediation and regeneration. J Esthet Restor Dent. 2010;22(1):18–28.

101. Shetty S, Pitti V, Satish Babu CL, Surendra Kumar GP, Deepthi BC. Bruxism: A Literature Review. J Indian Prosthodont Soc. 2010;10(3):141–8.

102. Sivasithamparam K, Harbrow D, Vinczer E, Young WG. Endodontic sequelae of dental erosion. Aust Dent J. 2003;48(2):97–101.

103. Slavicek R. Das Kauorgan: Funktionen und Dysfunktionen. 1. Aufl. Klosterneuburg: Gamma, Med.-Wiss. Fortbildungs-Ges; 2000. 543 p.

104. Soares CJ, Pizi ECG, Fonseca RB, Martins LRM, Neto AJF. Direct restoration of worn maxillary anterior teeth with a combination of composite resin materials: a case report. J Esthet Restor Dent. 2005;17(2):85–91; discussion 92.

105. Soares CJ, Versluis A, Tantbirojn D, Kim H-C, Veríssimo C. Effect of Endodontic Treatment Procedures on Canal Shape and Mechanical Properties of a Tooth. In: Perdigão J, éditeur. Restoration of Root Canal-Treated Teeth. Cham: Springer International Publishing; 2016. p. 25–43.

106. Society of Esthetic Dentistry, Chinese Stomatological Association. [Experts consensus of dental esthetic photography]. Zhonghua Kou Qiang Yi Xue Za Zhi. 2017;52(5):265–9.

107. Solaberrieta E, Mínguez R, Barrenetxea L, Otegi JR, Szentpétery A. Comparison of the accuracy of a 3-dimensional virtual method and the conventional method for transferring the maxillary cast to a virtual articulator. J Prosthet Dent. 2015;113(3):191–7.

108. Solomon D, Katz RV, Bush AC, Farley VK, McGerr TJ, Min H, et al. Psychosocial impact of anterior dental esthetics on periodontal health, dental caries, and oral hygiene practices in young adults. Gen Dent. 2016;64(2):44–50.

109. Sulieman M. An overview of bleaching techniques: 2. Night Guard Vital Bleaching and

non-vital bleaching. Dent Update. 2005;32(1):39–40, 42–4, 46.

110. Tjan AH, Miller GD, The JG. Some esthetic factors in a smile. J Prosthet Dent. 1984;51(1):24–8.

111. Trojahn C, Dobos G, Lichterfeld A, Blume-Peytavi U, Kottner J. Characterizing Facial Skin Ageing in Humans: Disentangling Extrinsic from Intrinsic Biological Phenomena. Biomed Res Int. 2015;2015.

112. Tu J, Yuan Y, Yan Z, Lei Y. [Esthetic evaluation of frontal smile on different crown heights of lateral incisor and canine]. Zhong Nan Da Xue Xue Bao Yi Xue Ban. 2018;43(3):301–5.

113. Vailati F, Belser UC. Full-mouth adhesive rehabilitation of a severely eroded dentition: the three-step technique. Part 3. Eur J Esthet Dent. 2008;3(3):236–57.

114. Vailati F, Belser UC. Full-mouth adhesive rehabilitation of a severely eroded dentition: the three-step technique. Part 1. Eur J Esthet Dent. 2008;3(1):30–44.

115. Valente LL, MüNchow EA, Peralta SL, Souza NC de. Conservative dentistry: non-beveled esthetic restorations in anterior teeth. RGO - Revista Gaúcha de Odontologia. 2014;62(4):443–8.

116. Vanini L, Mangani FM. Determination and communication of color using the five color dimensions of teeth. Pract Proced Aesthet Dent. 2001;13(1):19–26; quiz 28.

117. Van’t Spijker A, Rodriguez JM, Kreulen CM, Bronkhorst EM, Bartlett DW, Creugers NHJ. Prevalence of tooth wear in adults. Int J Prosthodont. 2009;22(1):35–42.

118. Willems G, Lambrechts P, Braem M, Vanherle G. Composite resins in the 21st century. Quintessence Int. 1993;24(9):641–58.

119. Wollina U. Perioral rejuvenation: restoration of attractiveness in aging females by minimally invasive procedures. Clinical Interventions in Aging. 2013;8:1149.

120. Code de déontologie des chirurgien-dentistes [Internet]. 2009 p. 10. Disponible sur: http://www.ordre-chirurgiens-dentistes.fr/code-de-deontologie/consulter-le-code-de-deontologie.html

121. Femme Couvrant Sa Bouche De Mains Effrayées Pour Parler Au Sujet De L’abus Photo stock - Image du embarras, harcèlement: 103655118 [Internet]. [consulté le 21 mai 2018]. Disponible sur: https://fr.dreamstime.com/femme-couvrant-sa-bouche-de-mains-effrayées-pour-parler-au-sujet-l-abus-image103655118

122. La Sophrologie, la Rencontre avec Soi [Internet]. Marie-Pierre RIEU. [consulté le 23 mai 2018]. Disponible sur: http://www.sophrologue-paca.fr/

123. Happy People : qui a le plus beau sourire de l’automne ? : Le sourire le plus rieur. - People [Internet]. Plurielles.fr. [consulté le 23 mai 2018]. Disponible sur: http://people.plurielles.fr/diaporamas/happy-people-qui-a-le-plus-beau-sourire-de-l-automne-6077395-402-RElBX05VTUVSTyA2.html

Annexes

Annexe 1 : Protocole photographique de l'Académie Américaine de Dentisterie Esthétique.

Tableau 2 : Protocole photographique de l'AACD [7]

Vue sans utilisation d'écarteur	
Visage Naturel complet	*Vue de face*
Sourire Naturel complet	*Vue de face*
Sourire Naturel complet	*Vue latérale droite*
Sourire Naturel complet	*Vue latérale gauche*
Vue avec utilisation d'écarteur	
Dents maxillaires et mandibulaires en innocclusion	*Vue de face*
Dents maxillaires et mandibulaires en innocclusion	*Vue latérale droite*
Dents maxillaires et mandibulaires en innocclusion	*Vue latérale gauche*
Dents antérieures maxillaires uniquement	*Vue de face*
Dents antérieures maxillaires uniquement	*Vue latérale droite*
Dents antérieures maxillaires uniquement	*Vue latérale gauche*
Vue avec utilisation d'écarteur et d'un miroir	
Arcade maxillaire	Vue occlusale
Arcade mandibulaire	Vue occlusale

Annexe 2 : Protocole photographique de l'Académie de sourire Française.

Tableau 3 : Protocole photographique de l'Académie du sourire Française [81].

Vue sans utilisation d'écarteur
Visage de face
Visage de profil avec le sourire
Sourire de commissure à commissure
Sourire à 4 dents
Sourire de ¾ droit
Sourire de ¾ gauche
Vue avec utilisation écarteur
Vue frontale des dents en occlusion d'intercuspidation maximale
Vue frontale des dents en désocclusion postérieure
Vue de ¾ droit des dents en diduction gauche
Vue de ¾ gauche des dents en diduction droite
Vue occlusale de l'arcade maxillaire
Vue occlusale de l'arcade mandibulaire

Th. D. : Chir. Dent. : Lille 2 : Année 2018 – N°:

Le sourire inversée : définition, diagnostics, éthiopathogénie, conséquences et options thérapeutiques / **HSSINA Karim**.- *105* p. : ill. 92 ; réf. 123.

Domaines : Esthétique - Occlusodontie

Mots clés Rameau: Sourire – Aspect psychologique ; Odontostomatologie esthétique Occlusion dentaire

Mots clés FMeSH: Sourire – psychologie ; Dentisterie esthétique ; Occlusion dentaire

Mots clés libres : Sourire inversé ; Plan esthétique frontal ; Analyse esthétique ; Analyse fonctionnelle ; Réhabilitation esthétique

Résumé de la thèse :

L'esthétique du sourire est une demande importante des patients dans la société actuelle. La place d'un sourire au sein du visage est primordiale, c'est le reflet de la personne et également le reflet du travail odontologique dans les cas de réhabilitations. Avec le temps, les dents évoluent ; elles s'usent, s'abrasent, diminuent en longueur. Chez ces patients, les courbes du sourire s'inversent et donnent un sourire disgracieux. Le plan esthétique frontal inversé, appelé ici « le sourire inversé », est très important à diagnostiquer dans la mesure où il peut être la cause de complications fonctionnelles, esthétiques, sociales, psychologiques et biologiques. Ainsi, il est nécessaire de déterminer les facteurs étiologiques afin de prévenir l'apparition de ce type de sourire. Il faut également connaître les conséquences que cela peut entraîner et appréhender les différentes thérapeutiques qui existent à l'heure actuelle, dans une approche globale du patient.

JURY :
Président : Pr Etienne DEVEAUX
Assesseurs :
Dr Mathilde SAVIGNAT
Dr Jean Luc LEGER
Dr Laurence LESIEUR
Membres invités :
Dr Dominique LUNARDI