UNIVERSITE DU DROIT ET DE LA SANTE DE LILLE 2

FACULTE DE CHIRURGIE DENTAIRE

Année de soutenance : 2018 N°:

THESE POUR LE

DIPLOME D'ETAT DE DOCTEUR EN CHIRURGIE DENTAIRE

Présentée et soutenue publiquement le 27 juin 2018

Par Coraline BENARD

Née le 18 novembre 1993 à Boulogne sur Mer – France, Pas de Calais

VIDEOS PEDAGOGIQUES, DFGSO 3A : LES EXAMENS EXO-BUCCAL ET ENDO-BUCCAL EN CHIRURGIE ORALE

JURY

Président :	Monsieur le Professeur Guillaume PENEL
Assesseurs :	Monsieur le Docteur Jean-Marie LANGLOIS
	Madame le Docteur Cécile OLEJNIK
	Monsieur le Docteur Fabien GRESSIER

Président de l'Université	:	Pr. J-C. CAMART
Directeur Général des Services de l'Université	:	P-M. ROBERT
Doyen	:	Pr. E. DEVEAUX
Vice-Doyens	:	Dr. E. BOCQUET, Dr. L. NAWROCKI et Pr. G. PENEL
Responsable des Services	:	S. NEDELEC
Responsable de la Scolarité	:	M.DROPSIT

PERSONNEL ENSEIGNANT DE L'U.F.R.

PROFESSEURS DES UNIVERSITES :

P. BEHIN	Prothèses
T. COLARD	Fonction-Dysfonction, Imagerie, Biomatériaux
E. DELCOURT-DEBRUYNE	Professeur Emérite Parodontologie
E. DEVEAUX	Dentisterie Restauratrice Endodontie **Doyen de la Faculté**
G. PENEL	Responsable du Département de **Biologie Orale**

MAITRES DE CONFERENCES DES UNIVERSITES

T. BECAVIN	Responsable du Département de **Dentisterie Restauratrice Endodontie**
A. BLAIZOT	Prévention, Epidémiologie, Economie de la Santé, Odontologie Légale.
F. BOSCHIN	Responsable du Département de **Parodontologie**
E. BOCQUET	Responsable du Département d'**Orthopédie Dento-Faciale**
C. CATTEAU	Responsable du Département de **Prévention, Epidémiologie, Economie de la Santé, Odontologie Légale.**
A. de BROUCKER	Fonction-Dysfonction, Imagerie, Biomatériaux
T. DELCAMBRE	Prothèses
C. DELFOSSE	Responsable du Département d'**Odontologie Pédiatrique**
F. DESCAMP	Prothèses
A. GAMBIEZ	Dentisterie Restauratrice Endodontie
F. GRAUX	Prothèses
P. HILDELBERT	Dentisterie Restauratrice Endodontie
J.M. LANGLOIS	Responsable du Département de **Chirurgie Orale**
C. LEFEVRE	Prothèses
J.L. LEGER	Orthopédie Dento-Faciale
M. LINEZ	Dentisterie Restauratrice Endodontie
G. MAYER	Prothèses
L. NAWROCKI	Chirurgie Orale Chef du Service d'Odontologie A. Caumartin - CHRU Lille
C. OLEJNIK	**Biologie Orale**
P. ROCHER	Fonction-Dysfonction, Imagerie, Biomatériaux
L.ROBBERECHT	Dentisterie Restauratrice Endodontie
M. SAVIGNAT	Responsable du Département des **Fonction-Dysfonction, Imagerie, Biomatériaux**
T. TRENTESAUX	Odontologie Pédiatrique
J. VANDOMME	Responsable du Département de **Prothèses**

Réglementation de présentation du mémoire de Thèse

Par délibération en date du 29 octobre 1998, le Conseil de la Faculté de Chirurgie Dentaire de l'Université de Lille 2 a décidé que les opinions émises dans le contenu et les dédicaces des mémoires soutenus devant jury doivent être considérées comme propres à leurs auteurs, et qu'ainsi aucune approbation, ni improbation ne leur est donnée.

Aux membres du Jury,

<u>Monsieur le Professeur Guillaume PENEL</u>

Professeur des Universités – Praticien Hospitalier

Section Chirurgie Orale, Parodontologie, Biologie Orale

Département Biologie Orale

Docteur en Chirurgie Dentaire

Doctorat en Odontologie de l'Université René DESCARTES (PARIS V)

Certificat d'Etudes Supérieures d'Odontologie Chirurgicale

Habilitation à Diriger des Recherches

Vice-Doyen Recherche de la Faculté de Chirurgie Dentaire de LILLE

Responsable du département de Biologie Orale

Vous me faites l'honneur de présider ce jury et j'en suis très honorée.

Je vous remercie pour votre patience et votre gentillesse,

pour vos conseils apportés durant mes années d'études.

Trouvez ici l'expression de ma gratitude et de mon profond respect.

<u>Monsieur le Docteur Jean-Marie LANGLOIS</u>

Maitre de Conférences des Universités – Praticien Hospitalier des CSERD

Section Chirurgie Orale, Parodontologie, Biologie Orale

Département Chirurgie Orale

Docteur en Chirurgie Dentaire

Docteur en Odontologie de l'Université de Lille II

Responsable du Département de Chirurgie Orale

Vous avez accepté de faire parti de ce jury et je vous en remercie.

Merci de m'avoir accompagné tout au long de l'année, et de m'avoir conseillé.

En espérant que ce travail soit à la hauteur de vos espérances,

Veuillez accepter l'expression de ma profonde reconnaissance.

<u>Madame le Docteur Cécile OLEJNIK</u>

Maître de Conférences des Universités – Praticien Hospitalier des CSERD

Section Chirurgie Orale, Parodontologie, Biologie Orale

Département Biologie Orale

Docteur en Chirurgie Dentaire

Docteur en Odontologie de l'Université de Lille II

Je vous remercie d'avoir accepté de siéger dans ce jury.
Merci pour vos conseils et ce que vous m'avez apporté,
en particulier durant l'année.
Veuillez trouver dans ce travail, l'expression
de ma reconnaissance et de mon profond respect.

<u>Monsieur le Docteur Fabien GRESSIER</u>

Assistant Hospitalo-Universitaire des CSERD

Section Chirurgie Orale, Parodontologie, Biologie Orale

Département Chirurgie Orale

Docteur en Chirurgie Dentaire

Certificat d'Etudes Supérieures d'Odontologie Chirurgicale

Tu m'as fait l'honneur d'accepter la direction de ma thèse

et je t'en suis très reconnaissante.

Je te remercie pour le temps que tu m'as consacré,

pour tes conseils et ton soutien.

Merci également pour toutes les choses que tu as pu m'apprendre cette année.

Table des matières

Introduction **16**

1. Examen exo-buccal **17**

1.1 Repères anatomiques **17**

1.1.1 Repères osseux ***17***

1.1.2 Repères nerveux ***18***

1.1.2.1 Nerf trijumeau (V) **18**

1.1.2.2 Nerf facial (VII) **19**

1.1.3 Repères cutanés ***20***

1.1.3.1 Points cutanés **20**

1.1.3.2 Région labiale **21**

1.1.3.3 Région auriculaire **22**

1.2 Moyens de l'examen clinique **23**

1.2.1 Inspection ***23***

1.2.2 Palpation ***25***

1.2.3 Olfaction ***27***

1.2.4 Auscultation ***27***

1.3 Examen des chaines ganglionnaires **28**

1.3.1 Rappels anatomiques ***28***

1.3.2 Interrogatoire ***28***

1.3.3 Inspection ***29***

1.3.4 Palpation ***30***

1.4 Examen des articulations temporo-mandibulaires **33**

1.4.1 Rappels anatomiques ***33***

1.4.2 Interrogatoire ***34***

1.4.3 Inspection ***34***

1.4.4 Palpation ***35***

1.4.5 Auscultation ***36***

2 Examen endo-buccal **37**

2.1 Matériel **37**

2.2 Examen des muqueuses buccales **37**
2.2.1 Moyens de l'examen ***37***
2.2.1.1 Inspection **37**
2.2.1.2 Palpation **38**
2.2.2 Zones à examiner ***39***
2.2.2.1 Lèvres **40**
2.2.2.2 Joues **41**
2.2.2.3 Vestibules **42**
2.2.2.4 Voûte palatine **42**
2.2.2.5 Plancher buccal **44**
2.2.2.6 Langue **45**
2.3 Examen dentaire **46**
2.3.1 Examen des dents ***46***
2.3.1.1 Schéma dentaire **46**
2.3.1.2 Anomalies de nombre **47**
2.3.1.3 Anomalies de volume **48**
2.3.1.4 Anomalies de forme **49**
2.3.1.5 Anomalies de structure **49**
2.3.1.6 Anomalies de position **49**
2.3.1.7 Tests complémentaires **50**
2.3.1.7.1 Mobilité *50*
2.3.1.7.2 Percussions *51*
2.3.1.7.3 Test de sensibilité pulpaire *52*
2.3.2 Examen de l'occlusion ***53***
2.3.2.1 Occlusion statique **53**
2.3.2.1.1 Secteur postérieur *53*
2.3.2.1.2 Secteur antérieur *54*
2.3.2.2 Occlusion dynamique **55**
2.3.2.2.1 Mouvement d'ouverture/fermeture *55*
2.3.2.2.2 Mouvement de propulsion *55*
2.3.2.2.3 Mouvement de diduction *56*
2.3.3 Examen de l'édenté ***56***
2.3.3.1 Examen des muqueuses **56**
2.3.3.2 Classification de Kennedy **57**

2.3.4 Examen de la salive 58
2.3.4.1 Examen quantitatif 58
2.3.4.2 Examen qualitatif 59
3 Vidéos pédagogiques 60
3.1 Intérêt pédagogique des vidéos 60
3.2 Matériel et méthode 60
3.2.1 Equipement 60
3.2.2 Tournage des vidéos 61
3.2.3 Montage des vidéos 62
Conclusion 63
Bibliographie 64
Table des abréviations 69
Table des figures 70
Annexe 1 : Scénario vidéo pédagogique n°1 72
Annexe 2 : Scénario vidéo pédagogique n°2 73
Annexe 3 : Scénario vidéo pédagogique n°3 74
Annexe 4 : Scénario vidéo pédagogique n°4 75
Annexe 5 : Scénario vidéo pédagogique n°5 76
Annexe 6 : Scénario vidéo pédagogique n°6 77
Annexe 7 : Autorisation de droit à l'image 78

Introduction

En Chirurgie Dentaire, l'enseignement de la Chirurgie Orale commence dès la troisième année (en DFGSO3A). Une partie de cet enseignement est composée de cours magistraux afin d'apporter aux étudiants les notions théoriques nécessaires à l'apprentissage de la matière. L'autre partie est réalisée au travers de Travaux Pratiques, dispensés en troisième année. De nombreux thèmes sont abordés, des notions d'asepsie à la réalisation de points de suture, en passant par la reconnaissance des instruments, permettant ainsi aux étudiants d'approfondir leurs connaissances avant la prise en charge de patients en quatrième année.

Ce travail a pour objectif de faciliter la compréhension des examens exo-buccal et endo-buccal. Ces examens, associés à une anamnèse et aux examens complémentaires permettent l'obtention d'un diagnostic et l'élaboration d'un plan de traitement, assurant la bonne prise en charge du patient.

La première partie est consacrée à l'examen exo-buccal. Après un rappel sur les repères anatomiques, celle-ci se consacre aux moyens employés pour l'examen des régions de la tête et du cou, pour ensuite décrire les examens des chaines ganglionnaires et des articulations temporo-mandibulaires.

La deuxième partie expose l'examen des muqueuses puis l'examen dentaire.

Enfin, la dernière partie explique la méthode de réalisation des vidéos et le matériel utilisé.

Cet ouvrage est accompagné de vidéos pédagogiques permettant aux étudiants d'accéder à un support informatique afin qu'ils puissent revoir la gestuelle et apprendre à systématiser l'examen clinique avant une prise en charge chirurgicale.

1. Examen exo-buccal

Afin de réaliser un examen exo-buccal de qualité, il est nécessaire d'avoir des connaissances de l'anatomie de la tête et du cou : les os qui composent la face et le crâne, les principaux nerfs qui interviennent dans l'innervation sensitive et motrice de la région orale ainsi que les repères cutanés du visage. Ces connaissances associées à l'examen clinique, permettent de pouvoir diagnostiquer d'éventuelles anomalies.

1.1 Repères anatomiques

1.1.1 Repères osseux

Le crâne est composé de différents os sur lesquels de nombreux reliefs et foramina sont retrouvés (Figure 1).

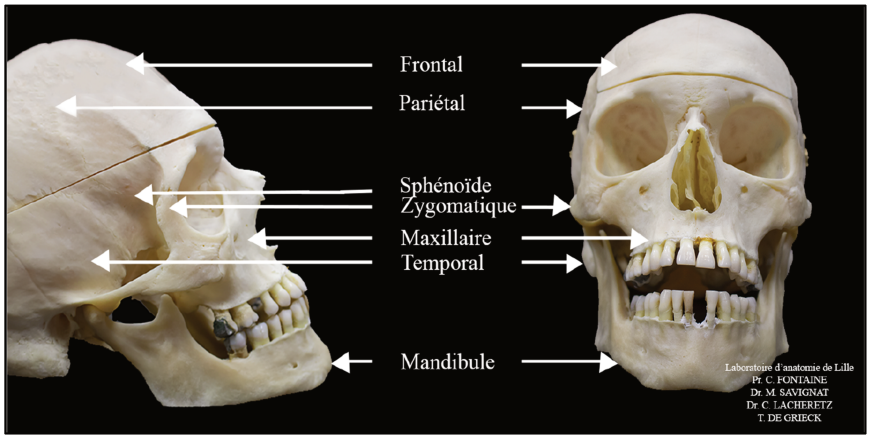

Figure 1 - Les os du crâne. (1)

Les principaux repères osseux : (Figure 2)

- Les incisures et foramina :
  - **Incisure supra-orbitaire** : échancrure du bord supra-orbitaire de l'os frontal, émergence du nerf ophtalmique (V1).
  - **Foramen infra-orbitaire** : 0,5mm en dessous du rebord infra-orbitaire de l'os maxillaire, émergence du nerf maxillaire (V2).
  - **Foramen mentonnier** : au niveau des apex des prémolaires mandibulaires, émergence du nerf mandibulaire (V3).

- Les reliefs palpables :
  - **Glabelle** : saillie osseuse située entre les arcades sourcilières.
  - **Articulation Temporo-Mandibulaire (ATM)** : située 1 cm en avant du tragus.
  - **Arcade zygomatique** : arc formé par l'union du processus temporal de l'os zygomatique et du processus zygomatique de l'os temporal.
  - **Angle mandibulaire**: angle postérieur de la mandibule. (2)(3)(4)

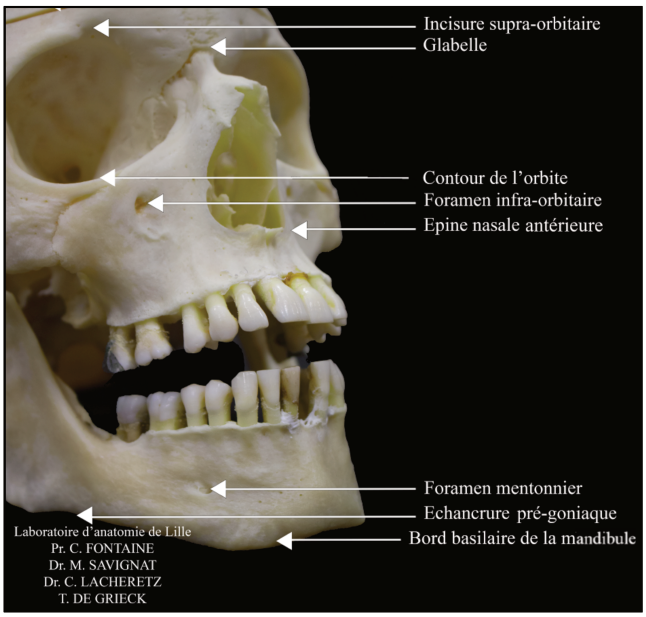

Figure 2 - Repères osseux mis en évidence sur crâne sec. (1)

1.1.2 Repères nerveux

1.1.2.1 Nerf trijumeau (V)

Le nerf trijumeau (V) assure la majorité de l'innervation sensitive de la face (Figure 3). Il a également une composante motrice plus minime. Il donne trois branches terminales :

- Le nerf ophtalmique (V1).
- Le nerf maxillaire (V2).
- Le nerf mandibulaire (V3). (4)

Le **nerf mandibulaire** (V3) est un nerf mixte sensitivo-moteur. :

- **Le territoire sensitif concern**e :
  - Les téguments de la région temporale, du tragus et du lobule de l'auricule, de la région parotidomassétérine (à l'exclusion de l'angle de la mandibule), de la joue, de la lèvre inférieure et du menton.
  - La muqueuse de l'isthme du gosier, de la joue, de la lèvre, de la gencive et des dents inférieures ainsi que la muqueuse des deux tiers antérieurs de la langue.
- **Le territoire moteur agit sur** : les muscles masticateurs (masséters, temporaux et ptérygoïdiens externes et internes), le muscle mylohyoïdien et le ventre antérieur du digastrique, le muscle tenseur du tympan et le muscle tenseur du voile du palais. (5)

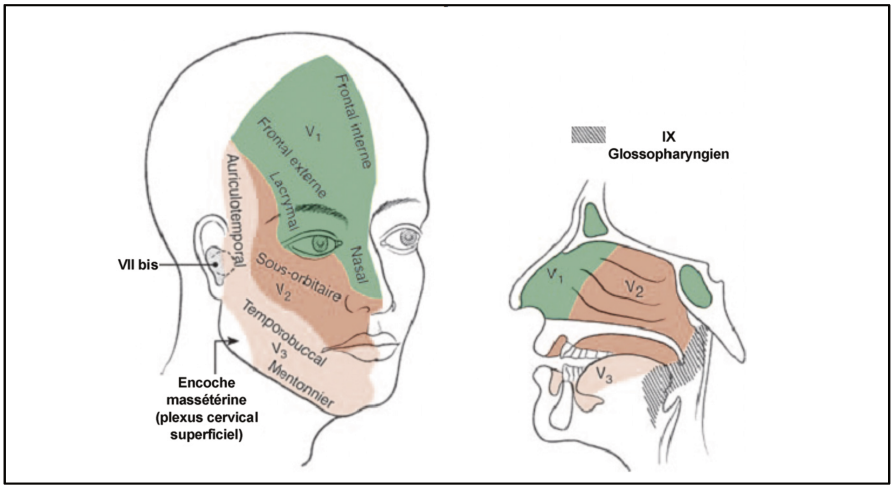

Figure 3 - Les territoires cutanéomuqueux des branches du trijumeau. (5)

☞ *Application clinique : Lors d'une anesthésie loco-régionale mandibulaire (au niveau de l'épine de Spix), le nerf alvéolaire inférieur est anesthésié, l'hémi-lèvre inférieure et l'hémi-menton du côté homolatéral sont alors endormis. Il s'agit d'une paresthésie labio-mentonnière, appelée également « Signe de Vincent ».*

1.1.2.2 Nerf facial (VII)

Le nerf facial est un nerf mixte, il présente différentes fonctions :

- **Fonction motrice** : il innerve les muscles de la mimique, impliqués dans la mastication, la parole et l'expression des émotions.

- **Fonction viscérale** : il assure l'innervation des glandes sublinguales et submandibulaires.
- **Fonction sensitive** : il permet l'innervation du conduit auditif externe, du pavillon de l'oreille et de la région rétro-auriculaire.
- **Fonction sensorielle** : il s'agit de la sensibilité gustative des deux tiers antérieurs de la langue et du palais. (4)(6)(7)

1.1.3 Repères cutanés

1.1.3.1 Points cutanés

Pour permettre de localiser précisément les structures et les lésions, la tête est divisée en plusieurs régions selon les éléments anatomiques sous-jacents (Figure 4).
Les reliefs de la face font apparaître un certain nombre de repères cutanés (Figure 5), comme des points ou des sillons. Ceux-ci peuvent être utilisés pour définir des plans, analyser la symétrie ou encore localiser précisément une zone du visage. (2)(3)

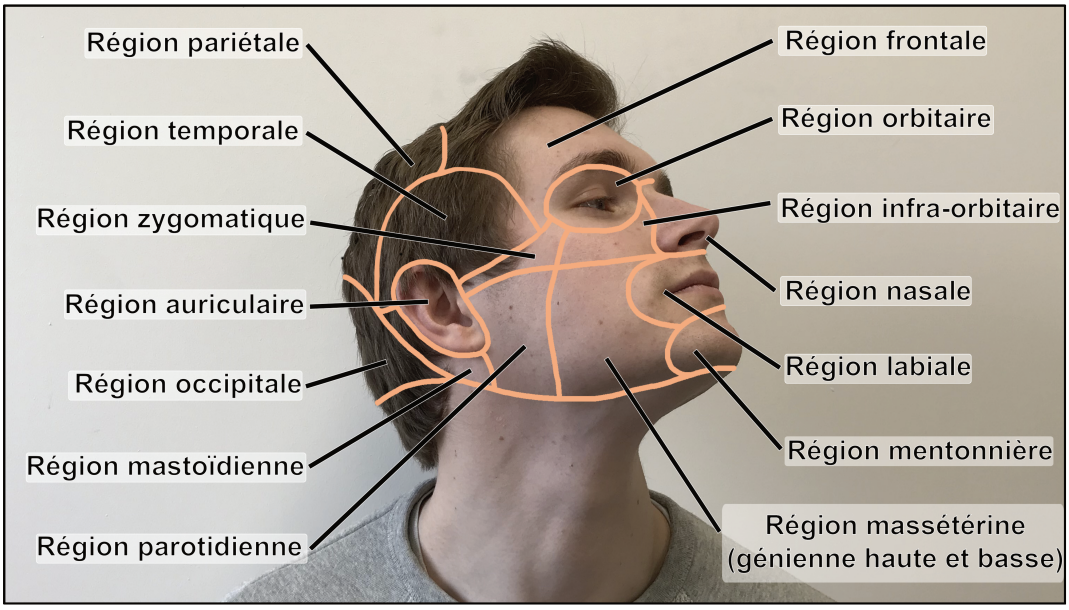

Figure 4 - Les régions de la tête. (iconographie personnelle)

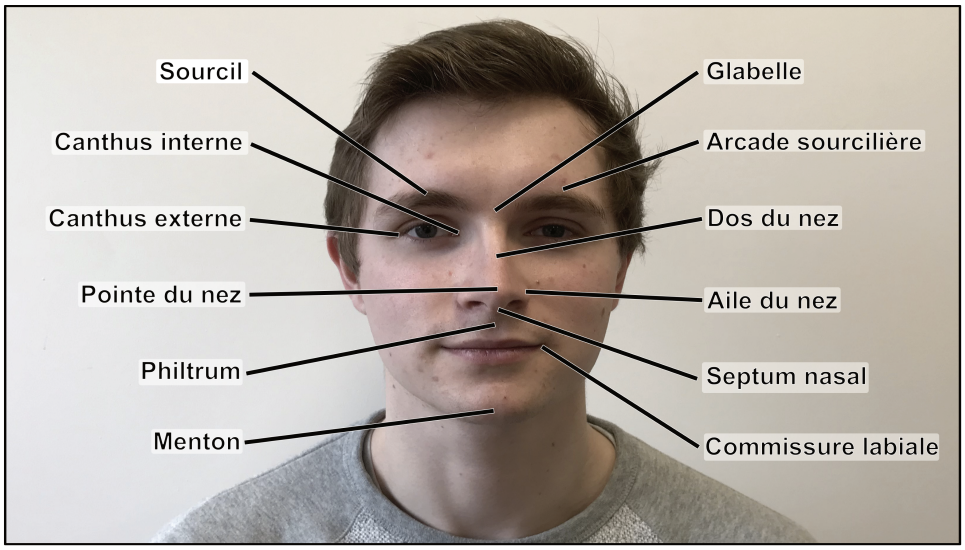

Figure 5 - Les points et reliefs cutanés. (iconographie personnelle)

1.1.3.2 Région labiale

L'ouverture antérieure de la cavité buccale est délimitée par la lèvre supérieure et la lèvre inférieure. Celles-ci sont divisées en trois parties :

- **Lèvre blanche** : partie cutanée externe des lèvres.
- **Lèvre rouge** sèche ou vermillon.
- **Lèvre humide** : face interne, endobuccale.

Les lèvres se rejoignent de chaque côté au niveau des **commissures labiales**. Le contact entre la lèvre supérieure et la lèvre inférieure est appelé **stomion**. **L'arc de cupidon** marque la limite entre le vermillon de la lèvre supérieure et la peau.

De nombreux reliefs sont présents au niveau de la région labiale et permettent de visualiser différents sillons (Figure 6) :

- **Sillon naso-génien** : des ailes du nez aux commissures labiales (parfois plus bas).
- **Sillon sous-nasal ou philtrum** : entre le septum nasal et la lèvre supérieure dans le plan sagittal médian de la face.
- **Sillon labio-mentonnier** : entre la lèvre inférieure et le menton. (8)(9)

☞ *Application clinique : la disparition d'un sillon peut marquer une tuméfaction, une cellulite.*

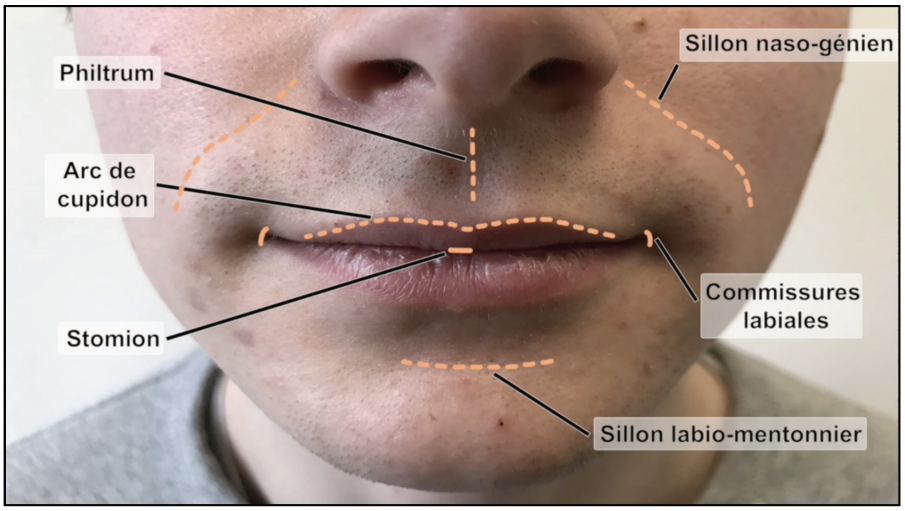

Figure 6 - Anatomie de la région labiale. (iconographie personnelle)

1.1.3.3 Région auriculaire

Pour l'individu, la fonction principale de l'oreille est l'audition, pour le chirurgien dentiste elle servira de **repère anatomique**. Elle intervient notamment pour établir des plans de référence (plan de Frankfort) ou encore pour la palpation de l'ATM qui se trouve 1cm en avant du tragus (Figure 7). (3)

L'oreille est ainsi composée de différents éléments :

- Hélix, Anthélix.
- Tragus, Antitragus, Incisure intertragique.

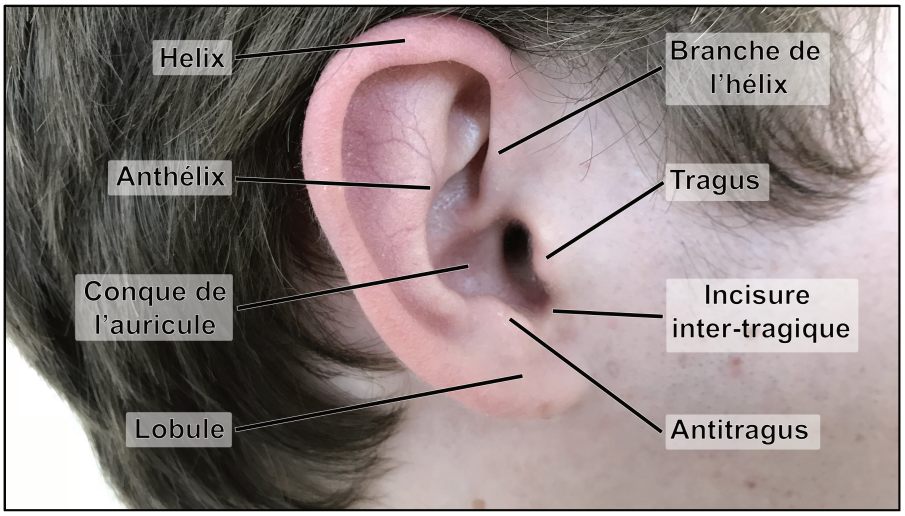

Figure 7 - Anatomie de la région auriculaire. (iconographie personnelle)

1.2 Moyens de l'examen clinique

Tous les sens du praticien entrent en jeu lors d'un examen clinique. Que ce soit en exo-buccal ou en endo-buccal, l'examen d'une zone anatomique se fait au travers de l'inspection, la palpation, l'auscultation et l'olfaction.

1.2.1 Inspection

L'observation du patient commence dès son arrivée dans la salle de soins, en observant son expression. Ainsi dès le premier regard, le praticien constate par exemple que le patient présente une tuméfaction ou une douleur. Puis, une inspection plus approfondie est réalisée au fauteuil.

Cette inspection commence par l'évaluation de l'harmonie de l'ensemble facial :

- Symétrie entre les deux hémifaces du visage (Figure 8).
- Proportions des différents étages de la face (Figure 9) :
  - **Etage supérieur ou frontal** : du trichion (point médian situé sur la limite du cuir chevelu) à l'ophryon (point médian situé sur la ligne bisourcillaire).
  - **Etage moyen ou nasal** : de l'ophryon au point sous-nasal.
  - **Etage inférieur ou buccal** : du point sous-nasal au point menton. (10)

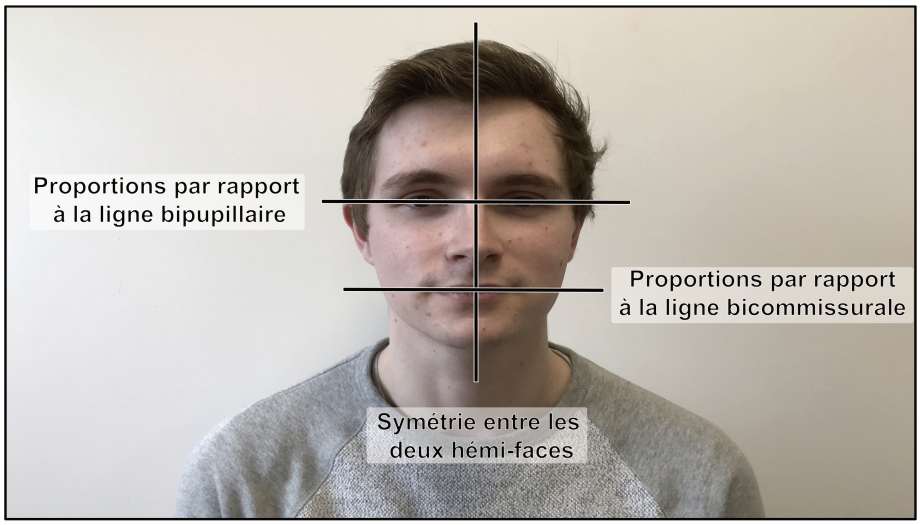

Figure 8 - Appréciation de la symétrie de la face. (iconographie personnelle)

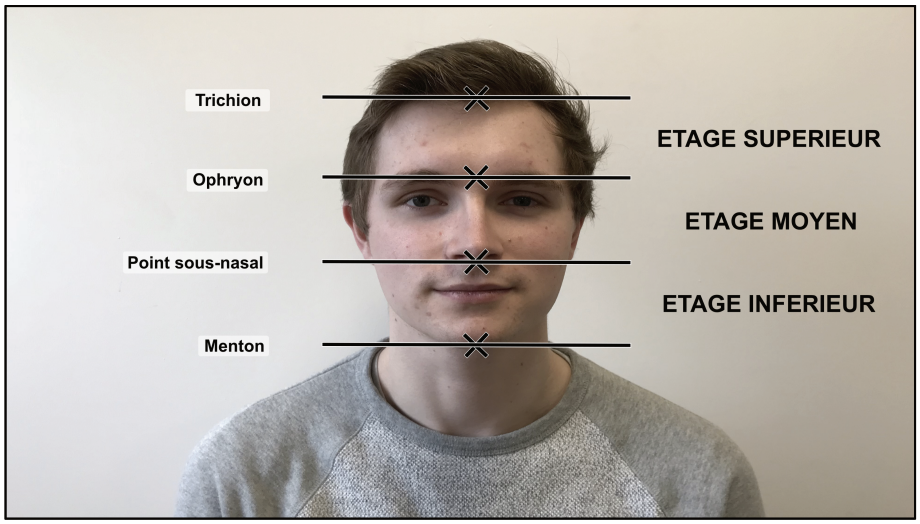

Figure 9 - Les trois étages de la face. (iconographie personnelle)

Enfin les téguments de la tête et du cou sont inspectés, dans le but de percevoir une éventuelle anomalie.

Présence d'un gonflement :

- **Tuméfaction** : augmentation de volume ou gonflement d'un organe ou d'une partie du corps.
- **Œdème** : infiltration séreuse d'un tissu. Il est marqué par le signe du godet. Celui-ci est retrouvé lorsque l'empreinte de la pulpe du doigt persiste un certain moment après la pression digitale de la zone cutanée ou muqueuse qui présente l'infiltration.
- **Cellulite** : inflammation du tissu cellulaire superficiel ou profond péri-viscéral.
- **Goitre** : hypertrophie localisée ou généralisée de la thyroïde. (11)

Coloration anormale des téguments :

- **Couperose** : lésion cutanée, marquée par une congestion tissulaire avec dilatation vasculaire.
- **Cyanose** : coloration bleue des téguments liée à une insuffisance d'oxygénation de l'hémoglobine.
- **Tatouages** (radiothérapie).
- **Hématome** : collection de sang dans un tissu, consécutive à une hémorragie.

Plaies, lésions :

- **Ulcération** : plaie creusante déterminant une perte de substance, entourée d'une zone inflammatoire.
- **Fistule** : orifice ou conduit qui apparaît lorsque l'infection s'extériorise sur la partie muqueuse ou cutanée en passant par les plans de moindre résistance tissulaire. (12)

Inspection des territoires nerveux :

- Paralysie faciale : VII (nerf facial).
- Paralysie oculomotrice + ptôsis : chute de la paupière supérieure : III (nerf oculomoteur commun).

Inspection de l'ouverture buccale :

- Trismus, limitation, déviation de l'ouverture buccale. (13)

1.2.2 Palpation

Afin de réaliser une bonne palpation des tissus, il est nécessaire de définir un plan de référence dur. S'il n'y a pas d'éléments osseux sous-jacents au tissu à palper, une des mains sert alors de plan de référence. Il existe ainsi différentes techniques de palpation :

- **Monomanuelle et digitale (**Figure 10**) :**
  - Elle se réalise avec une seule main et un seul doigt, l'index.
  - Le plan de référence est un élément anatomique (os, muscle).

  Ex : Palpation d'un œdème (signe du godet).

- **Monomanuelle et bidigitale (**Figure 11**) :**
  - Elle se réalise avec une seule main et deux doigts : pouce et index.
  - Un des deux doigts sert de plan de référence.

  Ex : Palpation des lèvres, des joues.

- **Bimanuelle (**Figure 12**) :**
  - Elle se réalise avec les deux mains.
  - Une des mains sert de plan de référence.

  Ex : Palpation du plancher buccal.

Figure 10 – Palpation monomanuelle digitale. (iconographie personnelle)

Figure 11 – Palpation monomanuelle bidigitale. (iconographie personnelle)

Figure 12 – Palpation bimanuelle. (iconographie personnelle)

☞ *Application clinique : lors d'une lithiase (calcul salivaire), l'index en endobuccal vient palper l'ensemble du plancher buccal d'arrière en avant, à la recherche du calcul. La main en exo-buccal sert de plan de référence.* (14)

La palpation permet ainsi de déceler :

- Un point douloureux au toucher.
- Un œdème, une tuméfaction.
- Une adénopathie.
- Un claquement, ressaut, déviation de l'ATM.
- Un calcul salivaire. (15)

Dans le cas où une anomalie est relevée pendant la palpation, il convient de définir le siège, l'étendue, la consistance, l'adhérence et la mobilité.

1.2.3 Olfaction

Lors de l'interrogatoire et de l'examen clinique, le praticien peut détecter une halitose, c'est à dire une mauvaise haleine. Certains patients sont gênés par celle-ci et viennent consulter pour ce motif, d'autres n'en ont pas conscience. Le praticien évalue de manière subjective la mauvaise haleine, il existe cependant des tests objectifs comme la chromatographie, moins souvent pratiqués. (16)(17)

Les étiologies de l'halitose sont nombreuses :

- **Origine locale** :
  - Carie, gingivite, parodontopathie, xérostomie.
  - Candidose, infection.
  - Mauvaise hygiène bucco-dentaire.
- **Origine locorégionale** :
  - Pharyngite, amygdalite.
  - Cancer des Voies Aérodigestives Supérieures (VADS).
- **Origine générale** :
  - Troubles digestifs.
  - Diabète de type 1 : odeur de pomme verte caractéristique d'une acido-cétose. (18)

1.2.4 Auscultation

L'auscultation permet de percevoir différents bruits comme :

- **Des troubles de l'ATM** : craquement, claquement.
- **Des crépitations** lors d'une cellulite gangréneuse.
- **Des altérations de la voix** (cancer des cordes vocales, de la base de la langue, du voile du palais).

Pour un examen plus approfondi, le chirurgien dentiste peut utiliser un stéthoscope.

1.3 Examen des chaines ganglionnaires

L'examen des chaines ganglionnaires est nécessaire pour déceler une adénopathie, celle-ci pouvant être le reflet d'une pathologie infectieuse, d'une maladie systémique ou d'un foyer tumoral. Afin de mener à bien l'examen clinique du cou, les connaissances de l'anatomie topographique des chaines ganglionnaires et des techniques de palpation sont nécessaires. (19)

1.3.1 Rappels anatomiques

Les ganglions, aussi appelés **nœuds lymphatiques,** sont des renflements situés sur le trajet des vaisseaux lymphatiques. Il s'agit d'un amas de cellules lymphoïdes encapsulées. La lymphe collectée dans les différents organes traverse les ganglions où sont produits des lymphocytes B et T et des anticorps qui permettent sa filtration. (20)
Physiologiquement le ganglion est réniforme et infracentimétrique (il mesure moins d'un centimètre). Une **adénopathie** est une affection pathologique du ganglion caractérisée par l'augmentation de son volume. (17)

1.3.2 Interrogatoire

L'interrogatoire et l'évaluation des caractéristiques cliniques des adénopathies permettent, dans la plupart des cas, de retrouver l'étiologie. Trois étiologies principales sont retrouvées :

- Les adénopathies d'origine infectieuse.
- Les adénopathies d'origine hématologique.
- Les adénopathies métastatiques. (21)

Le patient est d'abord interrogé sur ses pathologies et ses antécédents puis sur les conditions de survenue de l'adénopathie :

- **L'anamnèse générale :**
  - Âge.
  - Milieu socio-professionnel.
  - Antécédents médico-chirurgicaux (exérèse d'une tumeur, radiothérapie).
  - Allergies.

- Hygiène de vie (intoxication éthylo-tabagique, toxicomanie).
- Signes généraux (fièvre, asthénie, amaigrissement).

➢ **L'anamnèse locale :**

- Date et circonstance d'apparition.
- Evolution de la symptomatologie.
- Signes associés : dysphagie, otalgie, dysphonie, odynophagie.

1.3.3 Inspection

Le drainage lymphatique de la tête et du cou est riche, il est constitué de différents groupes ganglionnaires (Figure 13) :

- Ganglions sub-mentaux.
- Ganglions sub-mandibulaires.
- Ganglions sous-digastriques.
- Ganglions rétro-auriculaires.
- Ganglions intra-parotidiens.
- Ganglions spinaux.
- Ganglions jugulo-carotidiens moyens.
- Ganglions jugulo-carotidiens inférieurs.
- Ganglions sus-claviculaires.
- Ganglions occipitaux.
- Ganglions prélaryngés. (3)(22)(23)

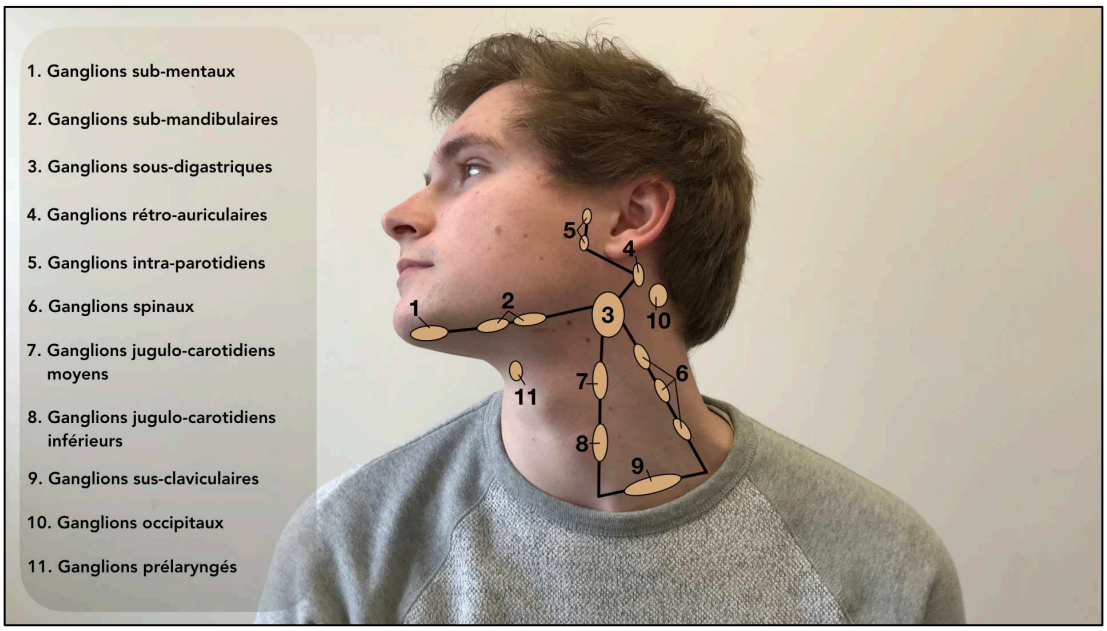

Figure 13 - Topographie des chaines ganglionnaires cervico-faciales. (iconographie personnelle)

L'inspection permet de définir :

- Le siège de l'adénopathie.
- Le volume (toutefois, il est assez rare d'observer le volume d'une adénopathie à l'inspection).
- L'aspect tégumentaire en regard de l'adénopathie.

1.3.4 Palpation

L'inspection doit être associée une palpation minutieuse des différentes chaines ganglionnaires, permettant ainsi d'apprécier de nombreux critères :

- Siège.
- Nombre (unique, multiple, bilatéral).
- Consistance (dure, ferme, rénitente, molle).
- Dimension, volume.
- Sensibilité (douloureuse ou indolore).
- Limites (nettes ou imprécises).
- Mobilité (adhérence aux plans superficiel et profond). (24)

☞ *Une consistance ferme, dure ; des limites floues ; une adhérence aux plans superficiel et profond sont des signes qui orientent vers une pathologie tumorale maligne.*

Lors de la palpation des chaines ganglionnaires cervicales, le patient est en position assise ou semi-assise. La tête est légèrement fléchie vers l'avant afin de détendre les muscles. La palpation des chaines ganglionnaires n'est pas un moment très agréable pour le patient, en effet le praticien doit effectuer une palpation efficace en venant crocheter les différentes structures. (19)(25)(26)(27)

La chaine sub-mandibulaire : (Figure 14)

➔ **Localisation** : le long du bord interne de la branche horizontale de la mandibule.

➔ **Palpation** :

- Le praticien se situe derrière le patient.
- La tête est fléchie vers l'avant et vers le côté à examiner.
- Les doigts sont positionnés sur la face interne de la branche horizontale de la mandibule. L'objectif est de faire glisser les parties molles de l'angle goniaque à la symphyse mentonnière.
- La palpation est alternée à droite et à gauche pour plus de souplesse. (24)(28)

Figure 14 - Palpation de la chaine sub-mandibulaire. (iconographie personnelle)

La chaine sub-mentale : (Figure 15)

➔ **Localisation** : face interne de la symphyse mentonnière.

➔ **Palpation** :

- Le praticien se situe devant le patient.

- La tête est fléchie vers l'avant.
- L'index et le majeur s'appuient sur la face interne de la symphyse mentonnière, tandis que le pouce est en appui sur le menton.

Figure 15 - Palpation de la chaine sub-mentale. (iconographie personnelle)

La chaine jugulo-carotidienne : (Figure 16)

➔ **Localisation** : bord antérieur du muscle Sterno-Cléido-Mastoïdien (SCM).

➔ **Palpation** :

- Le praticien se situe derrière le patient.
- La tête est fléchie vers le côté examiné pour détendre le muscle.
- Le pouce prend appui sur la face postérieure du SCM. Les quatre autres doigts, sur la face antérieure du SCM, prennent le muscle en crochet pour le palper sur toute sa longueur, de la mastoïde jusqu'au sternum.
- La palpation est alternée à droite et à gauche. (24)(28)(29)

Figure 16 - Palpation de la chaine jugulo-carotidienne. (iconographie personnelle)

La chaine sus-claviculaire : (Figure 17)

➔ **Localisation** : face interne et supérieure de la clavicule.

➔ **Palpation** :

- Le praticien se situe derrière le patient.
- Les doigts sont sur la face supéro-postérieure de la clavicule.
- Le praticien demande au patient de tousser afin de mieux sentir les ganglions. (28)(30)(31)

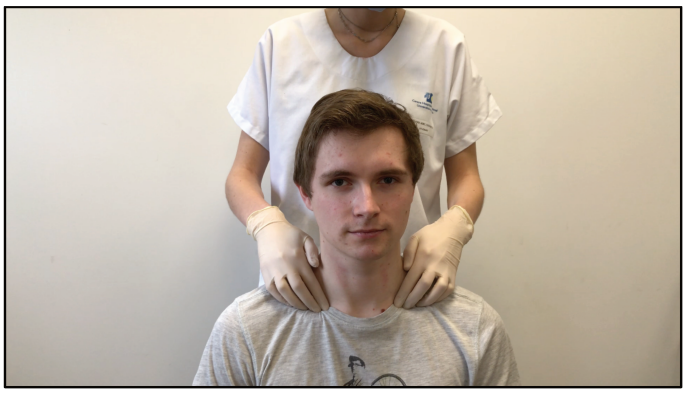

Figure 17 - Palpation de la chaine sus-claviculaire. (iconographie personnelle)

1.4 Examen des articulations temporo-mandibulaires

1.4.1 Rappels anatomiques

Anatomie :

L'ATM est une articulation bicondylienne qui relie la mandibule à la base du crâne. (32)

Différentes structures osseuses entrent en jeu au niveau de cette articulation :

- Le **condyle mandibulaire.**
- Le **tubercule articulaire** de l'os temporal, en avant de la fosse mandibulaire.
- La **fosse mandibulaire** de l'os temporal (anciennement cavité glénoïde). (3)

Un **disque articulaire temporo-mandibulaire** relie ces éléments, il s'agit d'une lame fibrocartilagineuse biconcave. Cette capsule articulaire est renforcée par des ligaments internes et externes. (33)

Physiologie :

Les deux articulations, droite et gauche, travaillent de façon couplée.

Lors de l'ouverture buccale, le condyle mandibulaire est marqué par deux mouvements :

- une rotation pure,

- une translation vers l'avant et le bas.

L'ouverture buccale physiologique est comprise entre 20 mm et 40 mm chez l'adulte.

1.4.2 Interrogatoire

Lors de l'examen des ATM, des informations sont à relever pendant l'interrogatoire :

- Signes décrits par le patient.
- Douleur (unilatérale ou bilatérale, provoquée, spontanée, indolore).
- Craquements, ressauts.
- Limitation de l'ouverture buccale.
- Troubles associés (acouphène, oreilles bouchées, céphalées, troubles musculaires, vertiges).
- Recherche des antécédents : traumatismes (luxations, fractures), soins dentaires récents ou anciens, traitements orthodontiques, anesthésie générale (intubation). (34)

1.4.3 Inspection

L'amplitude physiologique de l'ouverture buccale est comprise entre 20 mm et 40 mm (Figure 18).

- Amplitude supérieure à 60 mm : **hyperlaxité**.
  - Elle peut être due à une pathologie ancienne des ATM, la tubérosité articulaire du temporal est alors usée.
  - Cela engendre un risque de luxation de l'ATM, une manœuvre de Nélaton est alors nécessaire pour tenter de débloquer l'articulation : les pouces sont placés sur les molaires mandibulaires, les autres doigts se trouvent en crochet autour des angles mandibulaires et le praticien exerce une pression vers le bas puis vers l'arrière pour replacer les condyles. (35)
- Amplitude inférieure à 20 mm : **limitation de l'ouverture buccale.**
  - Trismus : limitation temporaire de l'ouverture buccale.

    Etiologies du trismus : infection d'origine bucco-dentaire (cellulite, accident d'éruption des dents de sagesse), traumatisme, pathologie de l'ATM, tétanos.
  - Constriction : limitation permanente.

☞ *Application clinique : la mesure de l'amplitude de l'ouverture buccale se fait en demandant au patient de placer 3 de ses doigts (index, majeur et annulaire) de façon verticale dans sa bouche (*Figure 18*).*

L'observation du trajet de l'ouverture buccale permet de mettre en évidence une **latéro-déviation** à droite ou à gauche. Si cette déviation se recentre en fin d'ouverture, le trajet prend alors la forme d'une baïonnette. Ce mouvement est observé avec plus de précision grâce au diagramme de Farrar. (36)

Figure 18 - Evaluation de l'amplitude de l'ouverture buccale. (iconographie personnelle)

1.4.4 Palpation

La palpation se réalise de deux façons :

- **Palpation directe** : un ou deux doigts sont positionnés de chaque côté au niveau du condyle, 1 cm en avant du tragus.
- **Palpation indirecte** : les index se trouvent dans le conduit auditif externe, le patient fait un mouvement d'ouverture et de fermeture.

  Lorsque la palpation de façon directe révèle une douleur, il n'est pas nécessaire d'effectuer une palpation indirecte car celle-ci est plus douloureuse pour le patient.

Elle se réalise en deux temps (Figure 19):

- **Statique** :
  - Douleur à la pression.

- Recherche de la position normale du condyle.

➢ **Dynamique** :

- Ressaut, claquement.
- Laxité ligamentaire.

Figure 19 - Palpation des ATM. (iconographie personnelle)

La palpation des muscles masticateurs (masséters, temporaux, ptérygoïdiens médiaux et latéraux, mylo-hyoïdien, génio-hyoïdien) permet de percevoir des douleurs, des spasmes, une contracture, un trismus. (36)

1.4.5 Auscultation

Le praticien peut entendre des bruits articulaires au niveau de l'ATM comme un craquement, un claquement ou encore des crépitations. Un stéthoscope, positionné au niveau des condyles, permet d'entendre avec plus de précision les bruits articulaires. (24)(36)

Si l'examen des ATM révèle une douleur, il peut être intéressant d'adresser le patient vers un occlusodontiste.

2 Examen endo-buccal

L'examen endo-buccal est un moment important de l'examen clinique, il est primordial de ne pas se focaliser uniquement sur le point incriminé par le patient et d'examiner l'ensemble de la cavité buccale. De plus, réaliser systématiquement un examen de la cavité orale permet un dépistage précoce des cancers des VADS. Cet examen doit être minutieux si le patient présente un contexte d'intoxication éthylo-tabagique.

2.1 Matériel

Matériel nécessaire pour l'examen endo-buccal :

- Sonde, miroir, précelles.
- Abaisse langue.
- Compresse.
- Coton, coton salivaire.
- Test au froid (Cryospray).

2.2 Examen des muqueuses buccales

2.2.1 Moyens de l'examen

2.2.1.1 Inspection

L'examen des muqueuses passe d'abord par l'inspection avec une analyse minutieuse des lésions visibles.

Il convient tout d'abord de définir le type de lésion :

- **Erythème** : lésion rougeâtre des téguments disparaissant à la vitropression.
- **Macule** : tâche rouge ou brune de la peau, sans surélévation.
- **Papule** : élevure de la peau, de consistance solide, de couleur rose ou rouge.
- **Vésicule** : soulèvement circonscrit de l'épiderme, formant une cloque de 1 à 7 mm de diamètre, rempli d'un liquide clair.
- **Bulle** : vésicule très volumineuse.
- **Pustule** : vésicule remplie d'un liquide purulent.
- **Erosion** : perte de substance superficielle (épiderme ou derme superficiel).

- **Ulcération** : perte de substance plus profonde, atteignant le derme moyen.
- **Squame** : lamelle épidermique qui se détache de la surface de la peau ou de la muqueuse. (37)(38)(39)(40)

Pour ensuite décrire la lésion :

- Topographie.
- Dimension.
- Aspect : linéaire, annulaire, serpigineuse.
- Couleur (Figure 20, Figure 21). (38)(41)

Figure 20 - Ulcération traumatique de la langue. (37)

Figure 21 - Kyste mucoïde labial. (40)

2.2.1.2 Palpation

L'inspection de la lésion est ensuite complétée par la palpation afin de définir :

- Les bords : réguliers, irréguliers, plats, indurés.
- Le fond : érythémateux, nécrotique, saignant au contact, végétant.
- La base : induration, infiltration.
- La consistance : osseuse (torus, kyste), fluctuante (collection suppurée), rénitante (résistance élastique).
- La mobilité : par rapport aux plans superficiel et profond.
- La présence d'une douleur à la palpation. (24)

Les signes d'appel d'une lésion cancéreuse sont :

- Lésion rouge ou blanche persistante ou indurée.
- Masse bourgeonnante.
- Changement de texture des tissus.
- Ulcération qui saigne et ne guérit pas.
- Sensation de grosseur (joue, gorge, langue).
- Sensation de gène (mastication, dysphagie, otalgie).
- Lésion suspecte : érosive, ulcérée, indurée, verruqueuse, bourgeonnante, inhomogène, douloureuse (Figure 22, Figure 23). (13)(42)(43)

Figure 22 - Carcinome épidermoïde du plancher antérieur. (13)

Figure 23 - Epithélioma épidermoïde : forme bourgeonnante. (13)

Les lésions précancéreuses sont davantage retrouvées au niveau de la base de la langue, de la langue mobile, du plancher buccal et des amygdales. (44)

2.2.2 Zones à examiner

Afin de ne pas omettre une partie de la cavité buccale, l'examen des muqueuses suit une certaine chronologie, en allant de l'élément le plus antérieur à l'élément le plus postérieur :

1. Lèvres (supérieure, inférieure, exobuccal, endobuccal).
2. Faces internes des joues (droite, gauche).
3. Vestibules (maxillaires et mandibulaires).

4. Palais.
5. Plancher buccal.
6. Langue. (38)

2.2.2.1 Lèvres

L'examen de la cavité orale débute par la partie cutanée des lèvres en observant le **vermillon** (lèvre sèche rouge) et les **commissures labiales** pouvant présenter des perlèches (Figure 24). Au niveau de la partie endobuccale, les lèvres sont marquées par l'insertion des **freins médians** de la lèvre supérieure (Figure 25) et de la lèvre inférieure (Figure 26). La palpation des lèvres est bidigitale et monomanuelle (Figure 27). (8)

Figure 24 - Photo de la région labiale. (iconographie personnelle)

Figure 26 - Photo intrabuccale du frein de la lèvre inférieure. (iconographie personnelle)

Figure 25 - Photo intrabuccale du frein de la lèvre supérieure. (iconographie personnelle)

Figure 27 - Palpation des lèvres. (iconographie personnelle)

2.2.2.2 Joues

Examen des joues (Figure 31) :

- **Régions rétro-commissurales** : parties endo-buccales des commissures labiales.
- **Lignes jugales (liné alba)** : lignes physiologiques situées sur les faces internes des joues en regard du plan d'occlusion (Figure 28).
- **Orifices des conduits parotidiens** : orifices des canaux excréteurs salivaires des glandes parotides (anciennement canaux de Sténon), situés au niveau des deuxièmes molaires maxillaires, marqués par une excroissance muqueuse plus ou moins saillante (Figure 29).
- **Granules de Fordyce** : glandes sébacées hétérotopiques formant des petits points jaunâtres (Figure 30). (45)(46)

Figure 28 - Ligne jugale physiologique. (Linéa Alba) (45)

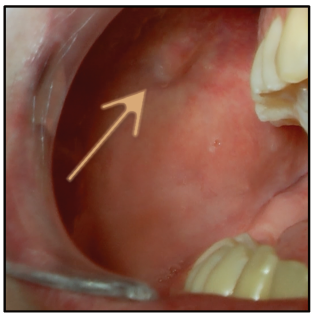

Figure 29 - Orifice du conduit parotidien. (45)

Figure 30 - Granules de Fordyce. (46)

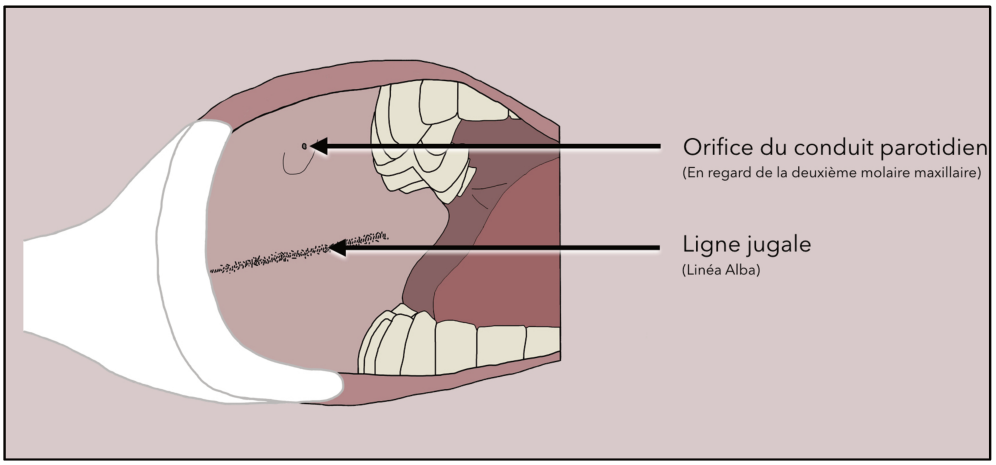

Figure 31 - Schéma de la face interne de la joue. (iconographie personnelle)

2.2.2.3 Vestibules

Examen des vestibules (Figure 32) :

- **Freins médians et brides latérales.**
- **Zones ampullaires d'Eisenring** : zones postérieures situées au fond du vestibule au maxillaire.
- **Poches de Fish** : zones postérieures situées au fond du vestibule à la mandibule.

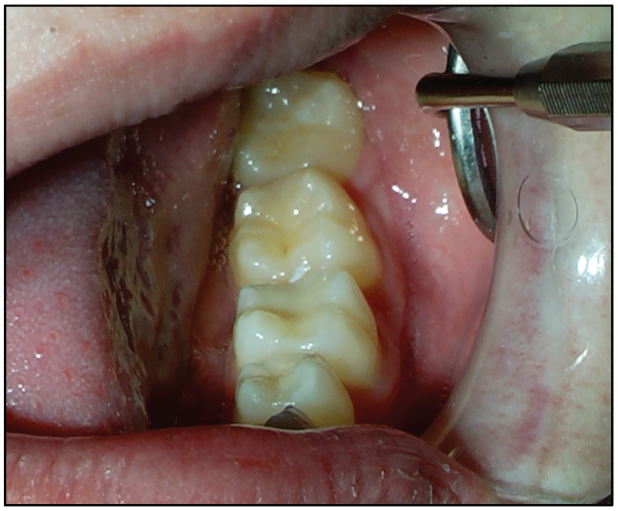

Figure 32 - Photo intrabuccale du vestibule mandibulaire. (iconographie personnelle)

2.2.2.4 Voûte palatine

Le palais est composé de deux parties :

- Le palais osseux (palais dur) : voûte palatine, correspondant aux deux tiers antérieurs.
- Le palais muqueux (palais mou) : voile du palais, correspondant au tiers postérieur.

Examen du palais (Figure 33, Figure 34) :

- **Papille rétro-incisive ou papille bunoïde.**
- **Raphé médian** : il constitue la suture entre les deux hémi-maxillaires.
- **Crêtes palatines transverses** : en antérieur, de part et d'autre de la ligne médiane.

- **Torus palatin** : excroissance osseuse bénigne, plus ou moins importante, située au niveau de la suture intermaxillaire.
- **Zones de Schroeder** : zones de consistance graisseuse, plus dépressibles, de part et d'autre du raphé médian, situées en regard des premières et deuxièmes molaires.
- **Fossettes palatines.** (45)

Figure 33 - Photo intrabuccale du palais. (iconographie personnelle)

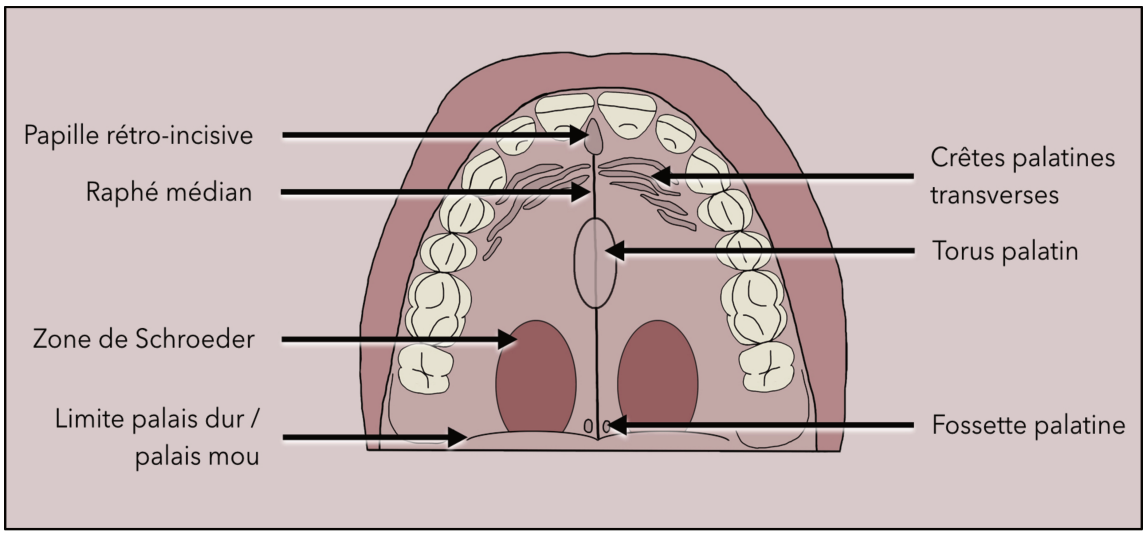

Figure 34 - Schéma du palais. (iconographie personnelle)

2.2.2.5 Plancher buccal

Examen du plancher buccal (Figure 35, Figure 36):

- **Frein de la langue.**
- **Caroncules sublinguales** marquant les orifices des canaux excréteurs des glandes submandibulaires (anciennement canaux de Wharton).
- **Tori mandibulaires** : excroissances osseuses bénignes, généralement bilatérales.
- **Lignes obliques internes** : lignes d'insertion du muscle mylo-hyoïdien.
- **Apophyses géni** : zones d'insertion des muscles génio-glosses.
- **Trigones rétro-molaires** : à l'aplomb des dents de sagesses mandibulaires. (24)(45)(47)

Figure 35 - Photo intrabuccale du plancher buccal. (iconographie personnelle)

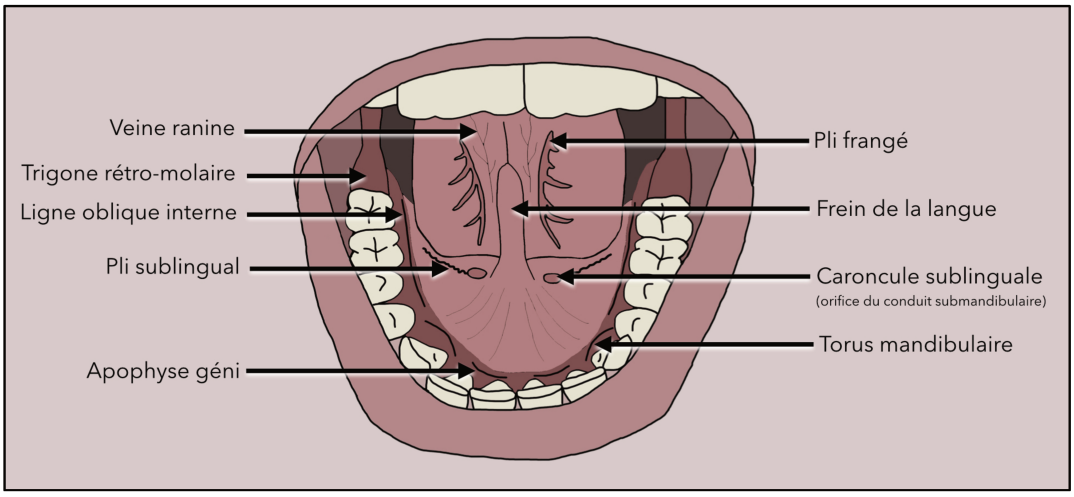

Figure 36 - Schéma du plancher buccal. (iconographie personnelle)

2.2.2.6 Langue

La langue est un organe complexe impliqué dans la parole mais aussi dans la gustation, la mastication et la déglutition, qui présente différentes parties (Figure 41).

- Base de langue (Figure 37) :
  - En arrière du **V lingual** (V formé par les papilles caliciformes).
  - **Tonsilles linguales** (anciennement amygdales linguales).
  - **Arcs palato-glosses et arcs palato-pharyngiens :** les piliers antérieurs et postérieurs des tonsilles palatines (anciennement amygdales palatines).

- Face dorsale, face visible de la langue à l'ouverture de la bouche (Figure 38) :
  - **Papilles filiformes** : les plus nombreuses, disséminées sur le dos de la langue.
  - **Papilles fongiformes** : moins nombreuses, au niveau du tiers antérieur.
  - **Papilles caliciformes** : disposées en V, séparant la base de la langue et la langue mobile.

- Face ventrale (Figure 40) :
  - **Veines ranines.**
  - **Insertion du frein de la langue** dans sa partie médiane.

- Bords (Figure 39) :
  - **Papilles foliées** : au niveau postérieur des bords latéraux, en avant des tonsilles linguales, elles sont regroupées en amas mamelonnés. (3)(38)(46)(48)

Figure 37 - Photo de la base de la langue. (iconographie personnelle)

Figure 38 - Photo de la face dorsale de la langue. (iconographie personnelle)

Figure 39 - Photo du bord latéral de la langue. (iconographie personnelle)

Figure 40 - Photo de la face ventrale de la langue. (iconographie personnelle)

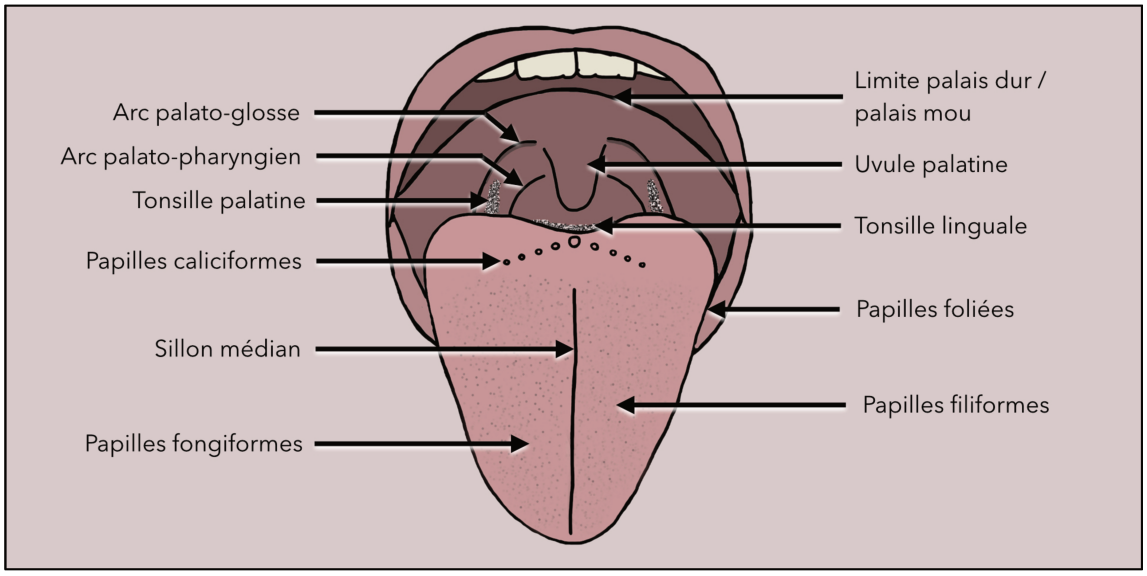

Figure 41 - Schéma de la langue. (iconographie personnelle)

2.3 Examen dentaire

2.3.1 Examen des dents

2.3.1.1 Schéma dentaire

Le praticien examine en premier lieu l'hygiène bucco-dentaire (présence de plaque, de tartre) et l'état du parodonte (inflammation gingivale, récessions).

Chez l'adulte, la denture permanente comporte 32 dents : huit incisives, quatre canines, huit prémolaires et douze molaires. Chez l'enfant, la denture temporaire présente 20 dents : huit incisives, quatre canines et huit molaires. (49)

Les dents sont examinées une par une afin de voir si elles présentent des pertes de substance ou des reconstitutions :

- Abrasion, érosion.
- Lésions carieuses.
- Racines résiduelles.
- Reconstitutions : amalgame, composite, Ciment Verre Ionomère, couronne, onlay, facette.
- Implant.

2.3.1.2 Anomalies de nombre

Avant d'évoquer une anomalie de nombre, il est indispensable de réaliser une radiographie panoramique (orthopantomogramme) pour vérifier s'il s'agit d'une agénésie ou si la dent est retenue.

- **Dent incluse** : le follicule péricoronaire n'est pas en communication avec la cavité buccale. La dent se trouve alors complétement dans sa crypte osseuse, ou si celle-ci est fenestrée, elle reste sous-muqueuse.
- **Dent enclavée** : l'enveloppe folliculaire est ouverte, une partie de la couronne apparaît dans la cavité buccale mais l'éruption est bloquée par un obstacle. (50)(51)

➢ <u>Anomalies de nombre par défaut</u> :

- **Agénésie dentaire** : absence d'une ou plusieurs dents et de leurs germes, suite à une anomalie de développement.
- **Anodontie** : absence de toutes des dents, l'anodontie est extrêmement rare.
- **Hypodontie** : absence d'une ou de plusieurs dents.
  L'hypodontie affecte surtout les troisièmes molaires supérieures et inférieures puis les deuxièmes prémolaires et les incisives latérales.
- **Oligodontie** : absence d'un grand nombre de dents, au moins six, les troisièmes molaires étant exclues.
  Les anomalies de nombre par défaut, en particulier les oligodonties, sont fréquemment associées à des syndromes malformatifs, comme la dysplasie ectodermique. (52)(53)(54)

- Anomalies de nombre par excès :
  - **Hyperdontie** : présence d'une ou plusieurs dents surnuméraires.
    Le traitement d'une dent surnuméraire dépend du type de dent, de sa localisation et de son impact sur les dents adjacentes. Une hyperdontie est notamment observée lors de syndromes malformatifs comme les fentes oro-faciales.
  - **Mésiodens** : dent surnuméraire située entre les incisives centrales supérieures, de forme conoïde avec une racine courte. La plus part du temps, elle est enfouie et siège du côté palatin (Figure 42). (55)

Figure 42 - Mésiodens interincisive en rotation entre les incisives centrales. (52)

2.3.1.3 Anomalies de volume

Les anomalies de taille concernent une ou plusieurs dents :

- **Microdontie** : présence d'une ou plusieurs dents de taille anormalement réduite. Elle ne touche qu'une seule dent ou dans de très rares cas la denture complète, les dents sont alors anormalement petites et des diastèmes peuvent apparaître.
- **Macrodontie** : augmentation anormale de la taille d'une ou plusieurs dents, elle est retrouvée le plus souvent au niveau des incisives centrales maxillaires et ne concerne que très rarement les molaires et prémolaires. Cette augmentation de taille affecte, dans de rare cas, toute la denture comme dans le cas de gigantisme hypophysaire. (49)(56)(57)

2.3.1.4 Anomalies de forme

Les dents peuvent également présenter des anomalies de forme :

- **Schizodontie ou gémination** : dédoublement d'un germe dentaire aboutissant à la formation d'une dent double. La dent présente une couronne large et bifide, et souvent une racine commune.
- **Fusion** : union de deux dents, les deux couronnes des dents fusionnent et un petit sillon persiste entre les deux.
- **Dens in dente** : anomalie due à l'invagination de l'émail au sein de la papille dentaire au cours du développement, la radiographie donne une image de dent invaginée dans une dent.
- **Dent riziforme** : la couronne de la dent a une forme en grain de riz, cela concerne majoritairement les incisives latérales maxillaires. (58)(59)

2.3.1.5 Anomalies de structure

Les défauts de structure affectent différents tissus (émail, dentine, cément) et sont plus ou moins sévères.

- **Hypoplasie** : diminution quantitative de l'émail liée à des troubles trophiques d'origine génétique ou congénitale.
- **Dysplasie** : malformation du tissu dentaire due à une anomalie de développement congénital. (60)

2.3.1.6 Anomalies de position

Il existe deux situations, dans la première, la dent siège à la place qui est la sienne mais présente une position anormale :

- **Défaut de position par rapport aux trois sens de l'espace** : vestibulo-position/version, palato-position/version, linguo-position/version, mésio-version, égression, ingression.
- **Rotation :** pivotement de la dent autour de son axe longitudinal.
- **Chevauchement** : par encombrement ou dysharmonie dento-maxillaire.
- **Diastème** : présence d'un espace entre les faces proximales de deux dents adjacentes. Le plus connu est celui entre les incisives centrales maxillaires. En

effet, en denture temporaire et mixte, un espace entre les incisives peut être présent. Il se referme naturellement lors de l'arrivée des canines mais chez certaines personnes, un diastème persiste.

- **Réinclusion** : ankylose dentaire affectant plus généralement les dents temporaires, l'éruption de la dent est stoppée tandis que les structures avoisinantes continuent leur évolution, la « ré-inclusion » parait de plus en plus visible avec le temps. En denture permanente, ce phénomène est retrouvé principalement sur les incisives maxillaires, souvent suite à un traumatisme. (50)(61)(62)

Dans la deuxième situation, la dent n'est pas à sa place habituelle :

- **Transposition** : inversion de position entre deux dents adjacentes, la plus courante étant celle entre la canine et la première prémolaire maxillaire. Cette transposition est complète ou incomplète, et plus moins plus ou moins difficile à traiter.
- **Ectopie** : la dent n'est pas à sa place habituelle, elle se situe à un autre endroit au niveau des maxillaires.
- **Hétérotopie** : la dent est située dans un endroit très éloigné de sa position normale, en dehors des maxillaires. (50)(63)

2.3.1.7 Tests complémentaires

2.3.1.7.1 Mobilité

La **classification ARPA** définit la mobilité d'une dent, elle est mesurée en prenant la dent entre deux manches d'instruments ou entre un manche et un doigt (Figure 43) :

- 0 : ankylose, absence de mobilité.
- I : mobilité physiologique perceptible au doigt et non visible à l'œil nu.
- II : mobilité transversale visible à l'œil nu et <1mm.
- III : mobilité transversale visible à l'œil nu et >1mm.
- IV : mobilité transversale et axiale. (64)

Figure 43 - Test de la mobilité dentaire. (iconographie personnelle)

2.3.1.7.2 Percussions

La percussion s'effectue dans un premier temps avec le doigt, si celle-ci n'est pas douloureuse, elle se réalise avec un manche d'instrument.

- **Percussion latérale** : une percussion douloureuse sur la face vestibulaire ou buccale de la dent oriente le diagnostic vers une souffrance pulpaire ou parodontale (Figure 44).
- **Percussion axiale** : la percussion de la face occlusale est douloureuse en cas de lésion péri-apicale (Figure 45). (65)

Figure 44 - Test de percussion latérale. (iconographie personnelle)

Figure 45 - Test de percussion axiale. (iconographie personnelle)

2.3.1.7.3 Test de sensibilité pulpaire

Test au froid :

Le test au froid consiste à appliquer une boulette de coton, refroidie avec un liquide réfrigérant (Cryospray), sur la face vestibulaire ou buccale d'une dent afin de tester sa sensibilité (Figure 46). Préalablement, il est impératif de sécher correctement la surface de la dent.

Le test au froid n'est pas perçu de la même façon par tous les patients, il est donc important de tester les dents adjacentes et/ou controlatérales afin d'avoir un élément de comparaison.

- Absence de douleur ou douleur légère et intermittente : pulpe en bonne santé ou pulpite réversible.
- Douleur intense, qui persiste dans le temps : pulpite irréversible.
- Absence de ressenti : nécrose pulpaire ou calcification importante de la pulpe.

Test au chaud :

Moins pratiqué, le test au chaud consiste à appliquer un cône de Gutta chaud sur la surface de la dent préalablement vaselinée.

Test électrique :

Utilisation d'un « pulp-tester » électrique qui transmet un courant électrique grâce à l'application d'une électrode sur la dent. Ce test est contre-indiqué pour les patients porteurs d'un pacemaker.

Figure 46 - Test au froid. (iconographie personnelle)

2.3.2 Examen de l'occlusion

2.3.2.1 Occlusion statique

L'occlusion dentaire est un état statique mandibulaire obtenu par un affrontement réciproque des arcades dentaires quelque soit la position de la mandibule. Il existe une multitude d'occlusions, la plus stable d'entre-elles étant l'Occlusion d'Intercuspidie Maximale (OIM). L'OIM est la position de référence, marquée par le maximum de contacts interarcades. (66)(67)

2.3.2.1.1 Secteur postérieur

Classification d'Angle :

Angle distingue trois classes selon les rapports antéro-postérieurs des premières molaires et des canines maxillaires et mandibulaires (Figure 47) :

- **Classe I** : les dents mandibulaires sont en mésiocclusion d'une demi-cuspide par rapport aux dents maxillaires. La cuspide mésiovestibulaire de la première molaire maxillaire s'articule avec le sillon vestibulaire de la première molaire mandibulaire. Il s'agit de la situation la plus favorable.
- **Classe II** : la première molaire mandibulaire est en occlusion distale par rapport à la première molaire maxillaire.
- **Classe III** : la première molaire mandibulaire est en occlusion mésiale par rapport à la première molaire maxillaire. (50)

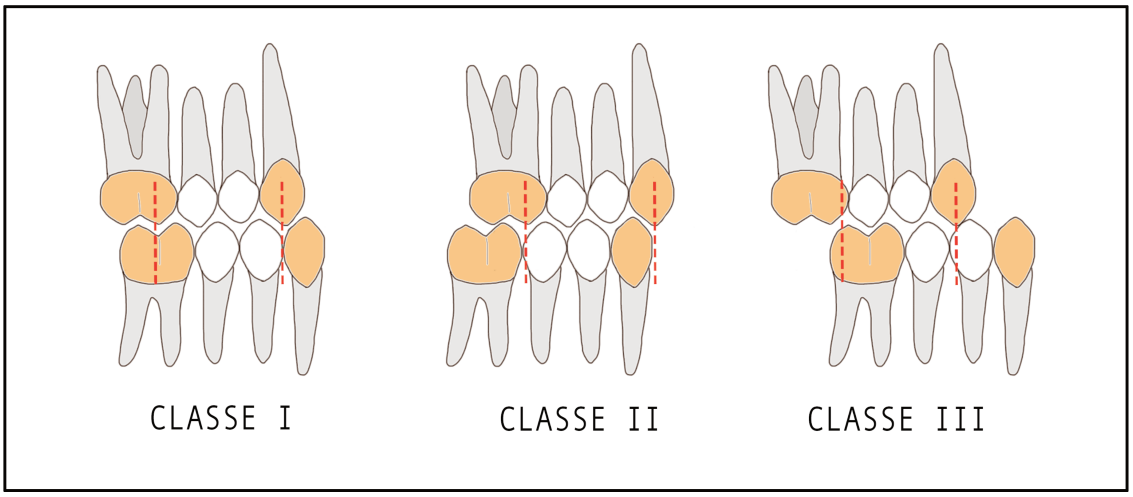

Figure 47 - Schéma de la classification d'Angle. (iconographie personnelle)

2.3.2.1.2 Secteur antérieur

En ce qui concerne l'occlusion du secteur antérieur, deux facteurs principaux sont à analyser :

- **Le recouvrement** : distance verticale séparant le point d'occlusion sur la face palatine de l'incisive maxillaire de son bord libre.
- **Le surplomb** : distance horizontale entre la verticale du bord libre de l'incisive mandibulaire et la face linguale du bord libre de l'incisive maxillaire.

Différentes situations se présentent selon les rapports d'occlusion (Figure 48) :

- **Recouvrement normal** : les incisives maxillaires recouvrent les incisives mandibulaires sur 2 mm.
- **Recouvrement important** : les incisives mandibulaires ne sont parfois plus visibles (supracclusie).
- **Surplomb important** : la distance horizontale entre le bord libre de l'incisive maxillaire et celui de l'incisive mandibulaire est augmentée.
- **Surplomb négatif ou articulé inversé** : les dents maxillaires sont en position postérieure par rapport aux dents mandibulaires.
- **Béance** : absence de contact entre les dents maxillaires et mandibulaires. (66)(67)

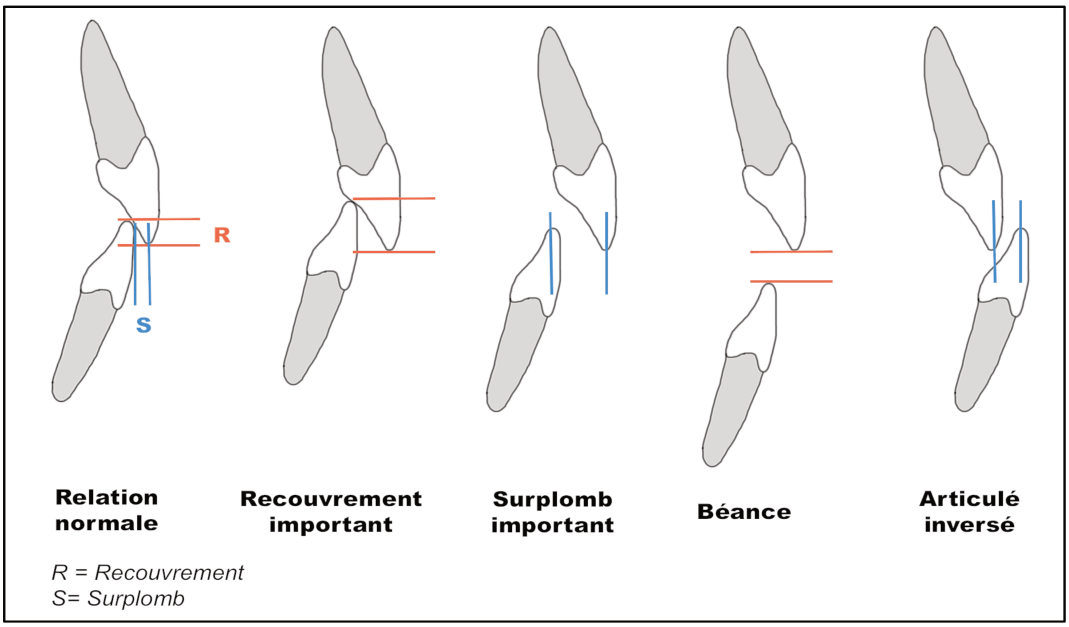

Figure 48 - Rapports d'occlusion dans le secteur antérieur. (iconographie personnelle)

Dans le plan frontal, la position du centre inter-incisif maxillaire est évaluée par rapport au plan sagittal médian. Ensuite, **l'alignement des centres inter-incisifs** maxillaire et mandibulaire est examiné. Il est possible que le patient soit en latéro-déviation.

2.3.2.2 Occlusion dynamique

2.3.2.2.1 Mouvement d'ouverture/fermeture

Le patient réalise un mouvement d'ouverture et de fermeture qui permet d'apprécier :

- L'amplitude du mouvement d'ouverture : limitation, hyperlaxité (une ouverture normale correspond à 3 doigts du patient).
- Une latéro-déviation à droite ou à gauche.

2.3.2.2.2 Mouvement de propulsion

L'analyse du trajet de propulsion commence par la position d'OIM. Puis le patient effectue un mouvement vers l'avant, les incisives mandibulaires glissent le long de la face palatine des incisives maxillaires jusqu'au bout à bout. Enfin, le patient ouvre la bouche au maximum et revient en position d'OIM. Le mouvement de propulsion permet la désocclusion postérieure, s'il y a un contact dentaire en postérieur, il s'agit alors d'une interférence (Figure 49).

Figure 49 – Photo lors d'une propulsion. (iconographie personnelle)

2.3.2.2.3 Mouvement de diduction

La latéralité s'effectue d'un côté puis de l'autre. Le côté vers lequel se déplace la mandibule est appelé côté travaillant, l'autre correspond au côté non travaillant. Le point de départ du mouvement se fait en OIM.

Il existe deux types de protection :

- **Protection canine :**

La canine mandibulaire glisse sur la face palatine de la canine maxillaire jusqu'au bout à bout canin. Si d'autres contacts sont observés, il s'agit d'interférences (Figure 50).

- **Protection de groupe :**

La canine mandibulaire glisse sur la face palatine de la canine maxillaire jusqu'au bout à bout canin et les cuspides vestibulaires des prémolaires et molaires mandibulaires glissent le long des cuspides vestibulaires des prémolaires et molaires maxillaires. Si une des dents du côté non travaillant est en contact il s'agit d'une interférence. (67)

Figure 50 - Photo lors d'une latéralité droite. (iconographie personnelle)

2.3.3 Examen de l'édenté

2.3.3.1 Examen des muqueuses

Chez le patient présentant un édentement, un examen des muqueuses doit être réalisé avant la conception des prothèses :

- Insertions ligamentaires et musculaires (brides et freins).
- Crêtes : forme, morphologie, texture.

- Lignes mylo-hyoïdiennes, apophyses géni.
- Tori mandibulaires et maxillaires.
- Trigones rétro-molaires, tubérosités maxillaires.
- Frein médian de la langue.
- Voûte palatine, raphé médian, zone de Schrœder, jonction vélo-palatine.

Une chirurgie pré-prothétique est parfois nécessaire afin d'assurer la stabilité, la rétention et la sustentation des prothèses :

- Exérèse des tori maxillaires ou mandibulaires.
- Régularisation osseuse (épines osseuses).
- Exérèse chirurgicale des crêtes flottantes.
- Chirurgie des brides et des freins qui présentent une insertion proche du sommet de la crête. (47)(68)(69)

2.3.3.2 Classification de Kennedy

La classification de Kennedy permet de localiser les édentements (Figure 51) :

- Classe I : édentement bilatéral postérieur.
- Classe II : édentement unilatéral postérieur.
- Classe III : édentement encastré, limité de part et d'autre par les dents restantes.
- Classe IV : édentement antérieur unique, réparti de part et d'autre de l'axe médian.

Les classes I, II et III peuvent présenter des subdivisions selon qu'il existe un, deux, trois ou quatre édentements en plus de l'édentement de référence. (70)

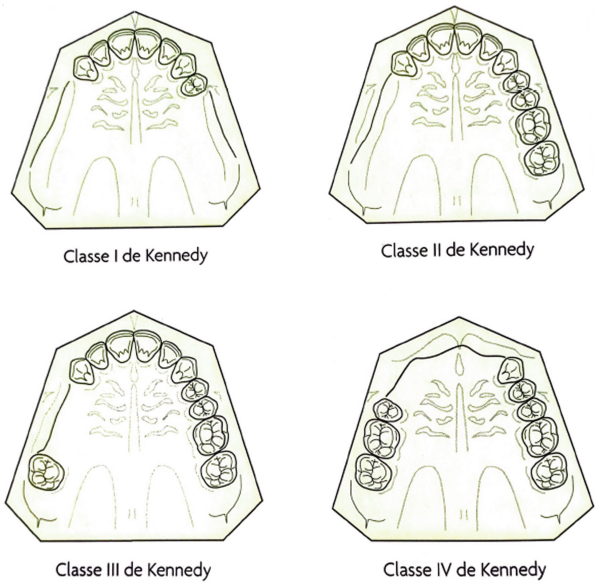

Figure 51 - Classification type de Kennedy. (70)

2.3.4 Examen de la salive

La sécrétion salivaire est assurée majoritairement par trois paires de glandes salivaires principales (les glandes parotides, les glandes sub-mandibulaires, les glandes sub-linguales) ainsi que par les glandes salivaires accessoires. La salive permet la protection des muqueuses et des dents grâce à son action lubrifiante et neutralise l'acidité ocale grâce à son pouvoir tampon. Elle intervient également dans la déglutition et la digestion grâce à l'action de ses protéines.

La diminution du flux salivaire ou hyposialie est due à différents facteurs : tabac, déshydratation, infection, radiothérapie, médicaments. L'examen de la salive se réalise en évaluant sa quantité et sa qualité. (71)

2.3.4.1 Examen quantitatif

Pour quantifier le débit salivaire, il existe un test qui consiste à faire mâcher au patient une gomme non aromatisée ou une cire de paraffine pendant 1 minute. Le patient crache ensuite dans un récipient gradué pendant 5 minutes. (72)

Un test plus simple à mettre en œuvre au cabinet peut être réalisé, un morceau de sucre de taille standard (numéro 4) est placé en bouche et le patient le laisse fondre, sans le mâcher ni le sucer. Celui-ci fond normalement en 3 minutes. (71)

2.3.4.2 Examen qualitatif

En présence d'une hyposialie, la salive est rare voire quasi-inexistante, elle parait plus fileuse, parfois mousseuse. Cela s'explique notamment par le fait que le patient a tendance à garder sa salive en bouche plus longtemps.

La viscosité de la salive s'apprécie grâce un test d'étirement entre l'index et le pouce ou encore entre le doigt et la prothèse. Un petit filet de salive doit apparaître (Figure 52). (73)

Figure 52 - Examen qualitatif de la salive. (iconographie personnelle)

3 Vidéos pédagogiques

3.1 Intérêt pédagogique des vidéos

Au fil des années, les supports pour l'enseignement se sont développés. L'enseignement aux travers des vidéos est de plus en plus courant, apportant un côté ludique à ce qui est enseigné.

Les vidéos peuvent être visualisées lors des Travaux Pratiques, en complément de ce qui est exposé par l'enseignant. Il commente ainsi les vidéos et ajoute, s'il le souhaite, des informations complémentaires.

Les étudiants, quant à eux, peuvent visualiser les gestes techniques plus facilement. Un des avantages des vidéos est de permettre à chaque personne d'étudier à son rythme en pouvant visualiser de nouveau une partie ou la totalité de la vidéo.

Ce support peut également être à disposition des étudiants avant les Travaux Pratiques dans le but de les préparer au thème qui sera exposé.

L'ensemble des vidéos peut être mis à disposition des étudiants sur la plateforme informatique Moodle.

3.2 Matériel et méthode

3.2.1 Equipement

iPhone 7 :

Ce Smartphone a été utilisé majoritairement pour les photographies ainsi que pour quelques vidéos en exobuccal. Il possède un appareil photo de 12 Mégapixels et les vidéos ont été tournées en résolution 4K (3840 x 2160 pixels).

Panasonic AG-MDR15 AVCCAM :

La caméra Panasonic située en salle de sédation consciente a été financée par l'Université de Lille dans le cadre du projet de pédagogie innovante "E learning dental trauma" porté par le département d'odontologie pédiatrique. Elle a permis de tourner certaines des vidéos exobuccales et la totalité des vidéos endobuccales.

Cette petite caméra, légère et compacte, possède des commandes de fonctionnement à

distance ce qui lui permet d'être installée dans des endroits stratégiques (Figure 53). En salle de sédation consciente, elle est installée sur un pied amovible à côté du scialytique, elle est ainsi déplacée facilement afin de filmer la zone d'intérêt. La caméra est très facile d'utilisation puisque la mise au point se fait automatiquement.
Les vidéos sont sauvegardées sur une carte SD puis transférées sur un ordinateur.

Figure 53 - Caméra Panasonic AG-MDR15. (iconographie personnelle)

3.2.2 Tournage des vidéos

Les différents plans des vidéos ont été tournés en salle de sédation consciente.
Voici la liste des vidéos réalisées dans le cadre de cette thèse. Les différents scénarios se trouvent en annexe.

- **Première partie : examen exo-buccal**
  1. Les repères cutanés (Annexe 1).
  2. Les moyens de l'examen clinique (Annexe 2).
  3. L'examen des chaines ganglionnaires (Annexe 3).
  4. L'examen des articulations temporo-mandibulaires (Annexe 4).
- **Deuxième partie : examen endo-buccal**
  1. L'examen des muqueuses (Annexe 5).
  2. L'examen dentaire (Annexe 6).

3.2.3 Montage des vidéos

Le montage des différents plans a été réalisé grâce aux logiciels suivants :

- Photoshop, pour les retouches des photographies et la création des schémas.
- Keynote, (logiciel de présentation Apple) pour la réalisation des montages vidéos.
- iMovie (version 10.1.9), pour l'assemblage des vidéos.

L'ensemble des vidéos est enregistré au format mp4.

Afin de permettre à l'enseignant de commenter librement les vidéos, celles-ci ne présentent pas de bandes sonores. Seuls des commentaires écrits ont été ajoutés à l'image.

Conclusion

En Chirurgie Orale, la prise en charge thérapeutique du patient nécessite la réalisation d'un bilan pré-opératoire de qualité.

Après avoir réalisé l'anamnèse, par le biais d'un interrogatoire complet, c'est au travers de l'inspection, de la palpation, de l'auscultation et de l'olfaction que se déroule l'examen clinique du patient. Celui-ci commence par l'examen exo-buccal avec l'examen des différentes régions de la tête et du cou, complété par les examens des chaines ganglionnaires cervico-faciales et des articulations temporo-mandibulaires.

Lors de l'examen endo-buccal, avant même de procéder à l'examen dentaire, les muqueuses buccales sont minutieusement inspectées permettant, entre autre, le dépistage de lésions potentiellement cancéreuses. Une connaissance de l'anatomie se révèle nécessaire pour différencier les éléments anatomiques physiologiques des éléments pathologiques.

Ces examens sont ensuite complétés par la réalisation d'examens complémentaires radiographiques et/ou biologiques.

Le bilan pré-opératoire permet ainsi d'aboutir à un diagnostic et à un plan de traitement donnant suite à l'acte chirurgical.

Ce travail revoit les notions fondamentales des examens exo-buccal et endo-buccal et les complète avec la création de vidéos reprenant chacune des étapes clés de ces examens. Ces vidéos, à visée pédagogique, pourront ainsi être visualisées lors des Travaux Pratiques en troisième année mais pourront également être disponibles sur la platerforme de travail informatique Moodle, afin de les rendre accessibles aux étudiants.

Bibliographie

1. De Grieck T. Mise à jour du fascicule d'enseignement pratique de Chirurgie Orale destiné aux étudiants de DFGSO 3A [Thèse d'exercice]. [Lille, France]: Université du droit et de la santé; 2016.

2. Moore KL, Dalley AF, Agur AMR. Anatomie médicale: aspects fondamentaux et applications cliniques. Louvain-La-Neuve, Belgique: De Boeck supérieur; 2017. xxviii+1132.

3. Netter FH. Atlas d'anatomie humaine. Issy-les-Moulineaux: Elsevier Masson; 2015. 531 p.

4. Hansen JT, Netter FH. Mémofiches anatomie Netter. Tête et cou. Issy-les-Moulineaux, France: Elsevier Masson; 2015. 84 p.

5. Leston JM. Anatomie fonctionnelle du nerf trijumeau. Neurochirurgie. 2009;55(2):99-112.

6. Takezawa K, Townsend G, Ghabriel M. The facial nerve: anatomy and associated disorders for oral health professionals. Odontology. 2017;106(2):103-16.

7. Toulgoat F, Sarrazin J-L, Benoudiba F, Pereon Y, Auffray-Calvier E, Daumas-Duport B, et al. Nerf facial : de l'anatomie à la pathologie. J Radiol Diagn Interv. 2013;94(10):1039-48.

8. Caix P. Anatomie de la région labiale. Ann Chir Plast Esthét. 2002;47(5):332-45.

9. Dumas P, Nguyen P-S-A, Foletti J-M, Magalon G. Le comblement du sillon nasogénien par greffon de fascia temporalis superficialis. Ann Chir Plast Esthét. 1 juin 2012;57(3):202-9.

10. Mascarelli L, Favot P. Examen clinique de la face en orthopédie dentofaciale. EMC - Médecine Buccale. 2016;(28-806-C-10).

11. Benbakh M, Abou-elfadl M, Rouadi S, Abada R-L, Roubal M, Mahtar M. Goitres plongeants : expérience du service à propos de 50 cas. Ann Fr Oto-Rhino-Laryngol Pathol Cervico-Faciale. févr 2016;133(1):17-20.

12. Guyot L., Catherine JH., Richard O., Olivi P, Chossegros C. Fistules cutanées d'origine dentaire. Ann Dermatol Vénéréologie. 2006;133(8-9):725-7.

13. Brix M, Barthélémy I, Collège hospitalo-universitaire français de chirurgie maxillo-faciale et stomatologie, éditeurs. Chirurgie maxillo-faciale et stomatologie. Issy-les-Moulineaux, France: Elsevier, Masson; 2017. xviii+393.

14. Benazzou S, Salles F, Cheynet F, Brignol L, Guyot L, Chossegros C. Exérèse des lithiases postérieures de la glande submandibulaire par abord endobuccal. Rev Stomatol Chir Maxillofac. 1 juin 2008;109(3):163-6.

15. Tholliez J. Mise en place d'un support pédagogique informatique destiné a l'enseignement pratique de la démarche diagnostique en chirurgie orale en DFGSO3A [Thèse d'exercice]. [Lille, France]: Université du droit et de la santé; 2016.

16. Costanzo V di, Costanzo J di. l'halitose ou mauvaise haleine chez l'enfant. J Pédiatrie Puériculture. 2001;14(2):67-76.

17. Blétry O, Marroun I, éditeurs. Du symptôme à la prescription en médecine générale: symptômes, diagnostic, thérapeutique. Issy-les-Moulineaux: Elsevier Masson; 2014. XVIII-918.

18. Aka A, Diakite K. L'halitose données actuelles et prise en charge du patient. Médecine d'Afrique noire. Médecine Afr Noire. 1999;46(12):579-83.

19. Tarragano H, Illouz B, Moyal F. Les cancers de la cavité buccale: du diagnostic aux applications thérapeutiques. Rueil-Malmaison, France: Éditions CdP; 2008. xi+138.

20. Quéré I. Description anatomique et histologique, physiologie du système lymphatique. Presse Médicale. 2010;39(12):1269-78.

21. Pessey J-J, Rose X, Vergez S. Adénopathies cervicales. EMC - Oto-Rhino-Laryngol. 2008;(20-870-A-10).

22. Dassonville O, Falk A-T, Poissonnet G. Ganglions cervicaux : point de vue du chirurgien. Cancer/Radiothérapie. 1 oct 2014;18(5):549-52.

23. Grégoire V, Daisne JF, Bauvois C, Coche E, Duprez T, Hamoir M, et al. Sélection et délimitation des volumes-cibles anatomocliniques ganglionnaires dans les tumeurs de la sphère cervico-maxillo-faciale. Cancer Radiothérapie. 2001;5(5):614-28.

24. Prédine-Hug F, Boisramé-Gastrin S. Examen au fauteuil. EMC - Médecine Buccale. 2016;(28-230-H-10).

25. Coustet B. Sémiologie médicale: l'apprentissage pratique de l'examen clinique. Paris, France: Estem : Vuibert; 2016. xxii+573.

26. Legent F, Narcy P, Beauvillain de Montreuil C. ORL: pathologie cervico-faciale. Paris, France: Masson; 2003. vii+361; 8.

27. Cartledge P, Cartledge C, Lockey A. Examen clinique. Paris, France: Maloine; 2015. xii+334.

28. Bonfils PP, Halimi PP, Giraud PP, Laccourreye PO. Les carcinomes épidermoïdes ORL. Généraliste FMC. 2015;(2727):3.

29. Costa de Araujo P., Battisti O. Comment j'explore ... une masse cervicale chez l´enfant. Rev Med Liège. 2010;65(1):40-5.

30. Sigal R, Lamer S. Radio-anatomie des chaînes ganglionnaires de la sphère ORL. J Radiol. 1999;80(12):1816.

31. Sauvage J-P, Fumat C. Guide d'ORL: clinique et thérapeutique. Issy-les-Moulineaux, France: Elsevier Masson; 2016. xiv+328.

32. Bonnefoy C, Chikhani L, Dichamp J. Anatomie descriptive et fonctionnelle de l'articulation temporo-mandibulaire. Actual Odonto-Stomatol. 2013;(265):4-18.

33. Dargaud J, Vinkka-Puhakka H, Cotton F, Corso MD, Bruy J, Vialle B, et al. Étude de l'articulation temporomandibulaire. EMC - Médecine Buccale. 22 déc 2016;(28-050-L-10).

34. Robin O. Éléments de diagnostic des algies de l'appareil manducateur. Douleurs Eval - Diagn - Trait. 1 oct 2015;16(5):253-9.

35. Quessard A, Barrière P, Levy F, Steib A, Dupeyron P. Luxation de l'articulation temporomandibulaire diagnostiquée au décours d'une anesthésie générale. Ann Fr Anesth Réanimation. 1 oct 2008;27(10):846-9.

36. Fleiter B. Algies et troubles fonctionnels de l'articulation temporomandibulaire. Douleurs Eval - Diagn - Trait. 1 juin 2009;10(3):136-41.

37. Vaillant L., Samimi M. Aphtes et ulcérations buccales. Presse Médicale. 2016;45(2):215-26.

38. Peglion A, Raybaud H. Classification clinique des érosions et ulcérations: quand le chirurgien dentiste doit-il s'inquiéter ? [Thèse d'exercice]. [Nice]: Université de Nice Sophia Antipolis; 2013.

39. Trojjet S, Zaraa I, Chelly I, Zribi H, Mokni M, Zitouna M, et al. Lésion blanche de la muqueuse buccale. Ann Dermatol Vénéréologie. 1 mai 2009;136(5):453-5.

40. Fricain JC., Sibaud V. Pigmentations de la muqueuse buccale. Presse Médicale. 2017;46(3):303-19.

41. Ben Slama L. Pathologie de la muqueuse buccale. Rev Stomatol Chir Maxillofac. 1 sept 2004;105(4):237-8.

42. Baujat B, Périé S, Bardet É, Lacau St Guily J. Cancers de la cavité orale. Mise au point Sous l'égide de l'Intergroupe ORL. Bull Cancer (Paris). 2014;101(5):424-8.

43. Magremanne M, Vervaet C. Mélanome de la muqueuse buccale. Rev Stomatol Chir Maxillofac. 1 juin 2008;109(3):175-7.

44. A. Paré, A. Joly. Cancers de la cavité buccale : facteurs de risque et prise en charge. Presse Médicale. 2017;45(2):215-26.

45. Joly A, Huttenberger B, Pare A. Examen clinique de la cavité buccale et variantes physiologiques. Presse Médicale. 1 mars 2017;46(3):286-95.

46. Gaballah KY, Rahimi I. Can presence of oral Fordyce's granules serve as a marker for hyperlipidemia? Dent Res J. 2014;11(5):553-8.

47. Santoni P, Mariani P. Maîtriser la prothèse amovible partielle. Rueil-Malmaison, France: Éditions CdP; 2004. xxii+185.

48. Mangold AR, Torgerson RR, Rogers RS. Diseases of the tongue. Clin Dermatol. 1 juill 2016;34(4):458-69.

49. Tilotta F, Folliguet M, Séguier S. Anomalies des dents temporaires. EMC - Médecine Buccale. 2016;(28-205-C-10).

50. Morgon L, Béry A. Examen de la denture. EMC - Médecine Buccale. 22 déc 2016;(28-235-M-10).

51. Korbendau J-M, Korbendau X, Andreani J-F, Dunglas C. L'extraction de la dent de sagesse. Paris, France: Quintessence International; 2001. 135 p.

52. Piette E, Goldberg M. La dent normale et pathologique. Bruxelles, Belgique: De Boeck Université; 2001. 392 p.

53. Polder BJ, Van't Hof MA, Van der Linden FPGM, Kuijpers-Jagtman AM. A meta-analysis of the prevalence of dental agenesis of permanent teeth. Community Dent Oral Epidemiol. 2004;32(3):217-26.

54. Kreczi A, Proff P, Reicheneder C, Faltermeier A. Effects of hypodontia on craniofacial structures and mandibular growth pattern. Head Face Med. 1 déc 2011;7(1):23.

55. Garvey MT., Barry HJ., Blake M. Supernumerary Teeth -An Overview of Classification, Diagnosis and Management. 1999;J Can Dent Assoc(65):612-6.

56. Canoglu E, Canoglu H, Aktas A, Cehreli ZC. Isolated bilateral macrodontia of mandibular second premolars: A case report. Eur J Dent. juill 2012;6(3):330-4.

57. Bargale SD, Kiran SDP. Non-syndromic occurrence of true generalized microdontia with mandibular mesiodens - a rare case. Head Face Med. 1 déc 2011;7(1):19.

58. Persic Bukmir R, Braut A, Brekalo Prso I. Conservative endodontic management of a fused tooth: A case report. Gerodontology. 1 sept 2017;34(3):398-400.

59. Alani A, Bishop K. Dens invaginatus. Part 1: classification, prevalence and aetiology. Int Endod J. 1 déc 2008;41(12):1123-36.

60. Iramuno M. Taches et défauts de structure des incisives permanentes: étude sur 272 patients de moins de 30 ans en Aquitaine [Thèse d'exercice]. Université de Bordeaux; 2015.

61. Joneja P, Pal V, Tiwari M, Hazari P. Factors to be considered in the treatment of

midline diastema. Int J Curr Pharm Res. 2013;5(2):1-3.

62. Mercier S, Schmidt D, Hoang L. Dent temporaire ankylosée : un cas de ré-inclusion. Med Buccale Chir Buccale. 2014;20:57-8.

63. Teresa DM, Stefano M, Annalisa M, Enrico M, Vincenzo C, Giuseppe M. Orthodontic treatment of the transposition of a maxillary canine and a first premolar: a case report. J Med Case Reports. 1 déc 2015;9(1):48.

64. Straub B., Bouletreau P., Breton P. La prise en charge parodontale en chirurgie orthognathique : le dépistage précoce du risque parodontal et sa prise en charge actuelle pour une optimisation des traitements orthodontico-chirurgicaux. Rev Stomatol Chir Maxillo-Faciale Chir Orale. 2014;115(4):e19-29.

65. Carpentier A. La première consultation en odontologie: aide aux révisions du C.S.C.T. [Thèse d'exercice]. [France]: Université du droit et de la santé (Lille). Faculté de chirurgie dentaire; 2012.

66. Duminil G, Laplanche O, Carlier J-F, Ré J-P, Simonet P, Orthlieb J-D. L'occlusion. Paris, France: Espace Id; 2013. 224 p.

67. Orthlieb J-D, Darmouni L, Pedinielli A, Darmouni JJ. Fonctions occlusales : aspects physiologiques de l'occlusion dentaire humaine. Médecine Buccale. 2016;28-080-D-10.

68. Tamba B, Dia Tine S, Barry BCG, Kounta A, Niang PD, Ba A, et al. Exostoses buccales : revue de la littérature. Médecine Buccale Chir Buccale. avr 2012;18(2):129-41.

69. Slaoui hasnaoui J, Sefrioui A, Fromentin O, Abdedine A. Gestion d'un édentement complet maxillaire présentant une crête flottante antérieure. Actual Odonto-Stomatol. sept 2010;(251):225-37.

70. Schittly J, Schittly E, Millet P, Svoboda J-M. Prothèse amovible partielle: clinique et laboratoire. Rueil-Malmaison, France: Éditions CdP; 2012. xix+254.

71. Agbo-Godeau S, Guedj A, Marès S, Goudot P. Sécheresse buccale (xérostomie). Presse Médicale. 1 mars 2017;46(3):296-302.

72. Villa A, Connell CL, Abati S. Diagnosis and management of xerostomia and hyposalivation. Ther Clin Risk Manag. 22 déc 2014;11:45-51.

73. Atash R. La prothèse complète au quotidien. Paris, France: Quintessence International; 2015. 127 p.

Table des abréviations

ATM (Articulation Temporo-Mandibulaire)

VADS (Voies Aérodigestives Supérieures)

OIM (Occlusion d'Intercuspidie Maximale)

SCM (Sterno-Cléido-Mastoïdien)

Table des figures

Figure 1 - Les os du crâne. (1) 17
Figure 2 - Repères osseux mis en évidence sur crâne sec. (1) 18
Figure 3 - Les territoires cutanéomuqueux des branches du trijumeau. (5) 19
Figure 4 - Les régions de la tête. (iconographie personnelle) 20
Figure 5 - Les points et reliefs cutanés. (iconographie personnelle) 21
Figure 6 - Anatomie de la région labiale. (iconographie personnelle) 22
Figure 7 - Anatomie de la région auriculaire. (iconographie personnelle) 22
Figure 8 - Appréciation de la symétrie de la face. (iconographie personnelle) 23
Figure 9 - Les trois étages de la face. (iconographie personnelle) 24
Figure 10 – Palpation monomanuelle digitale. (iconographie personnelle) 26
Figure 11 – Palpation monomanuelle bidigitale. (iconographie personnelle) 26
Figure 12 – Palpation bimanuelle. (iconographie personnelle) 26
Figure 13 - Topographie des chaines ganglionnaires cervico-faciales. (iconographie personnelle) 30
Figure 14 - Palpation de la chaine sub-mandibulaire. (iconographie personnelle) 31
Figure 15 - Palpation de la chaine sub-mentale. (iconographie personnelle) 32
Figure 16 - Palpation de la chaine jugulo-carotidienne. (iconographie personnelle) 32
Figure 17 - Palpation de la chaine sus-claviculaire. (iconographie personnelle) 33
Figure 18 - Evaluation de l'amplitude de l'ouverture buccale. (iconographie personnelle) 35
Figure 19 - Palpation des ATM. (iconographie personnelle) 36
Figure 20 - Ulcération traumatique de la langue. (37) 38
Figure 21 - Kyste mucoïde labial. (40) 38
Figure 22 - Carcinome épidermoïde du plancher antérieur. (13) 39
Figure 23 - Epithélioma épidermoïde : forme bourgeonnante. (13) 39
Figure 24 - Photo de la région labiale. (iconographie personnelle) 40
Figure 25 - Photo intrabuccale du frein de la lèvre supérieure. (iconographie personnelle) 40
Figure 26 - Photo intrabuccale du frein de la lèvre inférieure. (iconographie personnelle) 40
Figure 27 - Palpation des lèvres. (iconographie personnelle) 40
Figure 28 - Ligne jugale physiologique. (Linéa Alba) (45) 41
Figure 29 - Orifice du conduit parotidien. (45) 41
Figure 30 - Granules de Fordyce. (46) 41
Figure 31 - Schéma de la face interne de la joue. (iconographie personnelle) 41
Figure 32 - Photo intrabuccale du vestibule mandibulaire. (iconographie personnelle) 42
Figure 33 - Photo intrabuccale du palais. (iconographie personnelle) 43
Figure 34 - Schéma du palais. (iconographie personnelle) 43
Figure 35 - Photo intrabuccale du plancher buccal. (iconographie personnelle) 44
Figure 36 - Schéma du plancher buccal. (iconographie personnelle) 44

Figure 37 - Photo de la base de la langue. (iconographie personnelle) *45*
Figure 38 - Photo de la face dorsale de la langue. (iconographie personnelle) *45*
Figure 39 - Photo du bord latéral de la langue. (iconographie personnelle) *46*
Figure 40 - Photo de la face ventrale de la langue. (iconographie personnelle) *46*
Figure 41 - Schéma de la langue. (iconographie personnelle) *46*
Figure 42 - Mésiodens interincisive en rotation entre les incisives centrales. (52) *48*
Figure 43 - Test de la mobilité dentaire. (iconographie personnelle) *51*
Figure 44 - Test de percussion latérale. (iconographie personnelle) *51*
Figure 45 - Test de percussion axiale. (iconographie personnelle) *51*
Figure 46 - Test au froid. (iconographie personnelle) *52*
Figure 47 - Schéma de la classification d'Angle. (iconographie personnelle) *53*
Figure 48 - Rapports d'occlusion dans le secteur antérieur. (iconographie personnelle) *54*
Figure 49 – Photo lors d'une propulsion. (iconographie personnelle) *55*
Figure 50 - Photo lors d'une latéralité droite. (iconographie personnelle) *56*
Figure 51 - Classification type de Kennedy. (70) *58*
Figure 52 - Examen qualitatif de la salive. (iconographie personnelle) *59*
Figure 53 - Caméra Panasonic AG-MDR15. (iconographie personnelle) *61*

Annexe 1 : Scénario vidéo pédagogique n°1

LES REPERES CUTANES

Plan n°1 : les points cutanés.

- Les différentes régions de la face.
- Les points cutanés du visage.

Plan n°2 : la région labiale.

- Les repères cutanés de la région labiale.
- Les différents reliefs / sillons.

Plan n°3 : la région auriculaire.

- Les repères cutanés de l'oreille.

Annexe 2 : Scénario vidéo pédagogique n°2

LES MOYENS DE L'EXAMEN CLINIQUE

Plan n°1 : l'inspection.

- Analyse de la symétrie faciale.
- Inspection des structures osseuses, des téguments.
- Evaluation des trois étages de la face.

Plan n°2 : la palpation.

- Palpation monomanuelle et digitale : palpation de la joue avec un doigt, le plan de référence est osseux.
- Palpation monomanuelle et bidigitale : palpation des lèvres et de la joue avec deux doigts, le plan de référence étant le deuxième doigt.
- Palpation bimanuelle : palpation du plancher buccal avec une main en endobuccal, l'autre main positionnée en exobuccal servant de plan de référence.

Plan n°3 : l'olfaction.

- Le patient, situé face au praticien, lui explique son motif de consultation. Le praticien peut ainsi diagnostiquer une halitose.

Plan n°4 : l'auscultation.

- Le praticien ausculte l'ATM dans le but de percevoir un bruit articulaire (ressaut, claquement).

Annexe 3 : Scénario vidéo pédagogique n°3

L'EXAMEN DES CHAINES GANGLIONNAIRES

Plan n°1 : topographie des chaines ganglionnaires.

- Photo du patient, tête tournée sur le côté et légèrement vers le haut, afin de montrer la position des différentes chaines ganglionnaires de la tête et du cou.

Plan n°2 : la palpation des chaines ganglionnaires.

- Chaine sub-mandibulaire :
  - Patient : tête légèrement baissée vers l'avant.
  - Praticien : derrière le patient, doigts en crochet sous la mandibule.
  - Palpation alternée à droite puis à gauche.
- Chaine sub-mentale :
  - Patient : tête légèrement baissée vers l'avant.
  - Praticien : devant le patient ; le pouce est en appui sur le menton, l'index et le majeur sont derrière la symphyse mentonnière.
- Chaine jugulo-carotidienne :
  - Patient : tête légèrement baissée vers l'avant et vers le côté examiné à la palpation.
  - Praticien : derrière le patient ; il vient crocheter le muscle SCM, le pouce étant en arrière et les quatre autres doigts en avant.
  - Palpation alternée à droite puis à gauche.
- Chaine sus-claviculaire :
  - Praticien : derrière le patient, les quatre doigts (index, majeur, annulaire, auriculaire) viennent sur la partie postéro-supérieure de la clavicule. Le praticien demande au patient de tousser afin de sentir d'éventuels ganglions.

Annexe 4 : Scénario vidéo pédagogique n°4

L'EXAMEN DE L'ARTICULATION TEMPORO-MANDIBULAIRE

Plan n°1 : l'inspection.

- Inspection du trajet d'ouverture (rectiligne, latéro-déviation) : le praticien se situe devant le patient et observe le trajet.
- Inspection de l'amplitude de l'ouverture : Le patient place trois de ses doigts (index, majeur et annulaire) de façon verticale dans sa bouche.

Plan n°2 : la palpation.

- Palpation directe : le praticien place un doigt à 1 cm en avant du tragus à droite et à gauche et palpe l'ATM en statique et en dynamique.
- Palpation indirecte : le praticien met ses index dans les conduits auditifs externes du patient et palpe l'ATM.

Plan n°3 : l'auscultation.

- Le patient réalise des trajets d'ouverture et de fermeture, le praticien écoute les éventuels bruits articulaires. L'auscultation se réalise en réalité en même temps que l'inspection et la palpation.
- Le praticien peut éventuellement s'aider d'un stéthoscope.

Annexe 5 : Scénario vidéo pédagogique n°5

L'EXAMEN DES MUQUEUSES BUCCALES

Plan n°1 : examen des lèvres.

- Vue exobuccale (vermillon et commissures).
- Frein de la lèvre supérieure.
- Frein de la lèvre inférieure.

Plan n°2 : examen de la face interne des joues.

- Face interne de la joue droite (voir orifice du conduit parotidien).
- Face interne de la joue gauche (voir orifice du conduit parotidien).

Plan n°3 : examen des vestibules.

- Maxillaire : à droite et à gauche (voir les zones ampullaires d'Eisenring).
- Mandibule : à droite et à gauche (voir les poches de Fish).

Plan n°4 : examen de la voûte palatine.

- Vue du palais et du voile du palais.

Plan n°5 : examen du plancher buccal.

- Vue du plancher buccal.
- Vue sur le secteur postérieur de chaque côté de la langue.

Plan n°6 : examen de la langue.

- Base de la langue.
- Face dorsale.
- Face ventrale.
- Bords latéraux.

Annexe 6 : Scénario vidéo pédagogique n°6

L'EXAMEN DENTAIRE

Plan n°1 : examen des dents.

- Vue d'ensemble de la denture.
- Test de mobilité.
- Test de percussion axiale et latérale.
- Test au froid.

Plan n°2 : examen de l'occlusion.

- Occlusion statique en secteur postérieur (Classe d'Angle).
- Occlusion statique en secteur antérieur (Recouvrement et surplomb).
- Mouvement d'ouverture.
- Mouvement de propulsion.
- Mouvement de diduction droite et gauche.

Plan n°3 :examen de la salive.

- Examen quantitatif (morceau de sucre).
- Examen qualitatif (filet de salive).

Annexe 7 : Autorisation de droit à l'image

Autorisation de droit à l'image

Je soussigné(e) : M[redacted] H[redacted]

Demeurant au : [redacted]

Autorise Coraline Benard à utiliser et à diffuser à titre gratuit et non exclusif des photographies et des vidéos me représentant, réalisées le 27 mars 2018 à Lille, ainsi qu'à exploiter ces clichés à des fins d'enseignement et de recherche.

Les photographies et vidéos susmentionnées sont susceptibles d'être reproduites sur les supports suivants :

- Plateforme d'enseignement de l'université de Lille, Moodle (http://moodle.univ-lille2.fr)
- Pepite (Panorama des productions universitaires), l'archive institutionnelle de l'Université Lille (http://pepite.univ-lille2.fr/index.html)

Elles peuvent également être utilisées pour l'enseignement au sein de la faculté de chirurgie dentaire de Lille, notamment pendant les cours magistraux ou lors des travaux pratiques de chirurgie orale en DFGSO3.

Fait à Lille, le 29/05/18 en deux exemplaires.

Signature

Autorisation de droit à l'image

Je soussigné(e) : D[redacted]...S[redacted].....

Demeurant au : ..[redacted].....
..[redacted].....

Autorise .....Caroline BENARD..... à utiliser et à diffuser à titre gratuit et non exclusif des photographies et des vidéos me représentant, réalisées le ....27/03/2018..... à .....Lille....., ainsi qu'à exploiter ces clichés à des fins d'enseignement et de recherche.

Les photographies et vidéos susmentionnées sont susceptibles d'être reproduites sur les supports suivants :

- Plateforme d'enseignement de l'université de Lille, Moodle (http://moodle.univ-lille2.fr)
- Pepite (Panorama des productions universitaires), l'archive institutionnelle de l'Université Lille (http://pepite.univ-lille2.fr/index.html)

Elles peuvent également être utilisées pour l'enseignement au sein de la faculté de chirurgie dentaire de Lille, notamment pendant les cours magistraux ou lors des travaux pratiques de chirurgie orale en DFGSO3.

Fait à .....Lille....., le ...29/05/2018..... en deux exemplaires.

Signature

Th. D. : Chir. Dent. : Lille 2 : Année 2018 – N°:

Vidéos pédagogiques, DFGSO 3A – Les examens exo-buccal et endo-buccal en Chirurgie Orale. / **BENARD Coraline**. - p. 80 : ill. 53 ; réf. 73.

Domaine : Pédagogie – Chirurgie buccale

Mots clés Rameau : Dents – Examens médicaux – Etudes et enseignements (supérieurs) ; Diagnostic clinique ; Bouche – Examens médicaux

Mots clés FMeSH : Diagnostic buccal ; Examen physique ; Protocoles cliniques ; Films et vidéos pédagogiques ; Matériel d'enseignement ; Dentisterie opératoire

Mots clés Libres : Examen clinique ; Examen exobuccal ; Examen endobuccal

Résumé de la thèse :

La Chirurgie Orale nécessite la réalisation d'un bilan pré-opératoire avant toute intervention chirurgicale. L'examen clinique, composé d'une partie exo-buccale et d'une partie endo-buccale, est un des temps clés de ce bilan. Ce guide, destiné aux DFGSO 3A, présente les informations nécessaires à la réalisation des examens exo-buccal et endo-buccal.

La première partie est consacrée à l'examen exo-buccal. Après un rappel sur les repères anatomiques, celle-ci se consacre aux moyens employés pour l'examen des régions de la tête et du cou, pour ensuite décrire les examens des chaines ganglionnaires et des articulations temporo-mandibulaires. La deuxième partie expose l'examen des muqueuses puis l'examen dentaire. Enfin, la dernière partie explique la méthode de réalisation des vidéos et le matériel utilisé.

Ce travail s'accompagne de vidéos pédagogiques synthétisant le déroulement de ces examens afin de permettre aux étudiants mieux appréhender la préparation de l'acte opératoire.

JURY :

Président : Monsieur le Professeur Guillaume PENEL

Assesseurs : Monsieur le Docteur Jean-Marie LANGLOIS

Madame le Docteur Cécile OLEJNIK

Monsieur le Docteur Fabien GRESSIER