UNIVERSITE DE LILLE

FACULTE DE CHIRURGIE DENTAIRE

[Année de soutenance : 2018] N°:

THESE POUR LE

DIPLOME D'ETAT DE DOCTEUR EN CHIRURGIE DENTAIRE

Présentée et soutenue publiquement le 24 SEPTEMBRE 2018

Par Quentin DEWITTE

Né(e) le 19 Février 1992 à Armentières - France

Remplacement d'un amalgame inadéquat par un composite esthétique sur la première molaire maxillaire.

JURY

Président :	Monsieur le Professeur Etienne DEVEAUX
Assesseurs :	Monsieur le Docteur Thibault BECAVIN
	Monsieur le Docteur Lieven ROBBERECHT
	Madame le Docteur Laurence LESIEUR

Président de l'Université	:	Pr. J-C. CAMART
Directeur Général des Services de l'Université	:	P-M. ROBERT
Doyen	:	Pr. E. DEVEAUX
Vice-Doyens	:	Dr. E. BOCQUET, Dr. L. NAWROCKI et Pr. G. PENEL
Responsable des Services	:	S. NEDELEC
Responsable de la Scolarité	:	M.DROPSIT

PERSONNEL ENSEIGNANT DE L'U.F.R.

PROFESSEURS DES UNIVERSITES :

P. BEHIN	Prothèses
T. COLARD	Fonction-Dysfonction, Imagerie, Biomatériaux
E. DELCOURT-DEBRUYNE	Professeur Emérite Parodontologie
E. DEVEAUX	Dentisterie Restauratrice Endodontie **Doyen de la Faculté**
G. PENEL	Responsable du Département de **Biologie Orale**

MAITRES DE CONFERENCES DES UNIVERSITES

T. BECAVIN	Responsable du Département de **Dentisterie Restauratrice Endodontie**
A. BLAIZOT	Prévention, Epidémiologie, Economie de la Santé, Odontologie Légale.
F. BOSCHIN	Responsable du Département de **Parodontologie**
E. BOCQUET	Responsable du Département d'**Orthopédie Dento-Faciale**
C. CATTEAU	Responsable du Département de **Prévention, Epidémiologie, Economie de la Santé, Odontologie Légale.**
A. de BROUCKER	Fonction-Dysfonction, Imagerie, Biomatériaux
T. DELCAMBRE	Prothèses
C. DELFOSSE	Responsable du Département d'**Odontologie Pédiatrique**
F. DESCAMP	Prothèses
A. GAMBIEZ	Dentisterie Restauratrice Endodontie
F. GRAUX	Prothèses
P. HILDELBERT	Dentisterie Restauratrice Endodontie
J.M. LANGLOIS	Responsable du Département de **Chirurgie Orale**
C. LEFEVRE	Prothèses
J.L. LEGER	Orthopédie Dento-Faciale
M. LINEZ	Dentisterie Restauratrice Endodontie
G. MAYER	Prothèses
L. NAWROCKI	Chirurgie Orale Chef du Service d'Odontologie A. Caumartin - CHRU Lille
C. OLEJNIK	**Biologie Orale**
P. ROCHER	Fonction-Dysfonction, Imagerie, Biomatériaux
L.ROBBERECHT	Dentisterie Restauratrice Endodontie
M. SAVIGNAT	Responsable du Département des **Fonction-Dysfonction, Imagerie, Biomatériaux**
T. TRENTESAUX	Odontologie Pédiatrique
J. VANDOMME	Responsable du Département de **Prothèses**

Réglementation de présentation du mémoire de Thèse

Par délibération en date du 29 octobre 1998, le Conseil de la Faculté de Chirurgie Dentaire de l'Université de Lille 2 a décidé que les opinions émises dans le contenu et les dédicaces des mémoires soutenus devant jury doivent être considérées comme propres à leurs auteurs, et qu'ainsi aucune approbation, ni improbation ne leur est donnée.

Aux Membres du jury,

<u>Monsieur le Professeur Etienne DEVEAUX</u>

Professeur des Universités – Praticien Hospitalier des CSERD

Département de Dentisterie Restauratrice Endodontie

Docteur en Chirurgie Dentaire

Docteur en Sciences Odontologiques

Docteur en Odontologie de l'Université de Lille 2

Habilité à Diriger des Recherches

Membre associé national de l'Académie Nationale de Chirurgie Dentaire

Responsable de la Sous-section de Dentisterie Restauratrice Endodontie
Responsable de l'Unité Fonctionnelle de Dentisterie Restauratrice Endodontie
Responsable des Relations Internationales de la Faculté de Chirurgie Dentaire de Lille

Personne Compétente en Radioprotection

Ancien Président de la Société Française d'Endodontie.

Doyen de la Facuté de Chirurgie Dentaire de Lille.

Je tiens à vous remercier de m'avoir fait
l'honneur de présider ce jury.
Malgré votre emploi du temps, vous vous êtes toujours
montré disponible et à l'écoute.
Soyez assuré de mes sentiments les plus reconnaissants
et les plus respectueux.

<u>Monsieur le Docteur Thibault BECAVIN</u>

Maître de Conférences des Universités-Praticien Hospitalier des CSERD

Département de Dentisterie Restauratrice Endodontie

Praticien Hospitalier, Service d'Odontologie du CHRU de Lille

Docteur en Chirurgie Dentaire Docteur en Odontologie de l'Université de Lille 2

Master I Informatique Médicale – Lille 2
Master II Biologie et Santé – Lille 2

Responsable du département de Dentisterie Restauratrice Endodontie

Je tiens à vous remercier pour l'intérêt que vous avez bien voulu porter à mon travail en acceptant de faire partie de ce jury. Merci également d'avoir participé à ma formation lors des vacations cliniques..

<u>Monsieur le Docteur Lieven ROBBERECHT</u>

Maître de Conférences des Universités Praticien Hospitalier des CSERD

Département Dentisterie Restauratrice Endodontie

Docteur en Chirurgie Dentaire

Pour avoir accepté de siéger dans ce jury.
Pour la qualité de votre travail et le plaisir de l'endodontie que m'avez prodigué lorsque je vous assistais .
Veuillez recevoir mes sincères remerciements.

<u>Madame le Docteur Laurence LESIEUR</u>

Assistante Hospitalo-Universitaire des CSERD

Département de Dentisterie Restauratrice Endodontie

Docteur en Chirurgie Dentaire

C.E.S d'Odontologie Conservatrice et Endodontie – Lille 2

Je vous remercie d'avoir accepté de diriger cette thèse
et de m'avoir guidé sur ce sujet.
Pour m'avoir accordé votre attention et votre temps,
Veuillez trouver ici l'expression de toute ma gratitude et mes remerciements.

Table des matières

1 Introduction 13
2 La première molaire maxillaire 14
2.1 Généralités 14
2.2 Anatomie 15
2.2.1 Anatomie radiculaire 15
2.2.2 Anatomie coronaire 15
2.2.2.1 Anatomie occlusale 15
2.2.2.2 Points de contact et zones inter-dentaires 17
2.3 Fonctions de la première molaire maxillaire 18
2.3.1 Occlusion 18
2.3.2 Mastication 19
2.4 Esthétique 19
3 Évolution de la santé buccale 20
3.1 Historique 20
3.2 Amalgames 20
3.2.1 Classification 21
3.2.1.1 Amalgames conventionnels 21
3.2.1.2 Les amalgames actuels 21
3.2.1.2.1 Les amalgames à phase dispersée 21
3.2.1.2.2 Les amalgames High Cooper Single Composition (HCSC) 22
3.2.2 Problèmes liés à l'amalgame 22
3.2.2.1 Risques du mercure 22
3.2.2.2 Relargage des vapeurs de mercure 22
3.2.2.3 Une limitation mondiale croissante de son utilisation 23
3.2.2.4 Un risque médical non prouvé [51] 23
3.2.2.5 Phénomène de corrosion 24
3.2.2.6 Effets de la corrosion 25
3.2.2.6.1 Effet positif 25
3.2.2.6.2 Effets négatifs 25
3.2.3 Indications de dépose de l'amalgame 25
3.2.3.1 Carie secondaire 26
3.2.3.2 La détérioration du joint marginal 27
3.2.3.3 Fracture de restauration 29
3.2.3.4 Autres raisons 30
3.3 Résine composite 31
3.3.1 Introduction 31
3.3.2 La dentisterie adhésive 31
3.3.3 Objectifs 32
3.3.3.1 Biocompatibilité 32
3.3.3.2 Fonctionnel 33
3.3.3.3 Esthétique 33
3.3.4 Composition 33
3.3.4.1 Matrice organique 34
3.3.4.2 Charges 34
3.3.4.3 Agents de couplage 34

3.3.5 Classification 34
3.3.5.1 Classification selon la taille des charges 35
3.3.5.2 Classification selon la viscosité 35
3.3.6 Indications 36
3.3.7 Contre-indications 36
4 Dépose d'un amalgame défectueux et mise en place d'un composite 37
4.1 Protocole de dépose d'un amalgame 37
4.2 Principes généraux des reconstitutions par composite 37
4.2.1 Préparation cavitaire 37
4.2.1.1 Classification Site/Stade 39
4.2.1.2 Les critères biologiques de la préparation cavitaire sur la première molaire maxillaire 40
4.2.1.3 Cavité juxta ou infra-gingivale 41
4.2.2 Mise en place du champ opératoire et matriçage 41
4.2.3 L'adhésion amélo-dentinaire 43
4.2.3.1 Les composants du système adhésif 44
4.2.3.2 L'adhésion aux structures dentaires 45
4.2.3.2.1 Adhésion à l'émail 46
4.2.3.2.2 Adhésion à la dentine 47
4.2.3.2.2.1 La boue dentinaire 48
4.2.3.2.2.2 La couche hybride 49
4.2.3.2.3 Classification 51
4.2.3.2.3.1 Mordançage & rinçage 52
4.2.3.2.4 Critères requis 52
4.2.4 Le substitut dentinaire 53
4.2.4.1 Remontée de marge 53
4.2.5 Polymérisation 54
4.2.5.1 Le stress de polymérisation 55
4.2.6 Matériel 56
5 Méthode de stratification par apport de masse / composite-up 65
5.1 Cas clinique 1 65
5.2 Cas clinique 2 [23] 71
5.3 Cas clinique 3 [34] 74
6 Conclusion 77
Références bibliographiques 78
Table des figures. 82

1 Introduction

Le développement des matériaux de restaurations plus performants et surtout l'adhésion aux tissus dentaires ont apporté des solutions nouvelles et plus conservatrices pour le traitement des lésions carieuses sur la 1ère molaire maxillaire. L'adhésion et l'esthétique sont indissociables pour la réalisation d'un composite mimétique et médical.

De plus, la demande esthétique chez les patients de tout âge et de toute catégorie socio-professionnelle est de plus en plus importante dans notre société où l'apparence joue un rôle déterminant et primordial. Le praticien ne doit plus se contenter de soigner une lésion carieuse sur cette molaire mais cette restauration doit s'intégrer parfaitement à la dent et respecter les règles biologiques, biomécaniques, fonctionnelles et esthétiques.

Au cours de cette thèse, seront étudiés :

- dans une première partie, l'anatomie de la première molaire maxillaire et son rôle important au sein de la cavité buccale.
- puis dans une seconde partie, après avoir rappelé l'historique et l'évolution des reconstitutions, seront détaillées les indications de retrait d'un ancien amalgame.
- enfin, dans une troisième partie, la technique de dépose d'un amalgame, le plateau technique, le protocole de pose d'un composite esthétique par apport de masse seront développés.
- dans la dernière partie, des cas cliniques illustreront les propos.

2 La première molaire maxillaire

2.1 Généralités

Le nom « molaire » provient de molo en latin qui signifie : meule à moudre.

La première molaire est la première dent permanente à faire son apparition dans la cavité buccale. Sa calcification débute à la 25e semaine de la vie fœtale, son éruption commence dès l'âge de 6 ans et l'édification radiculaire se termine vers 12 ans et demi. Cette dent nait de la différenciation de la dimension verticale d'occlusion (DVO). Elle ne remplace aucune dent temporaire, c'est une dent monophysère comme les autres molaires permanentes.

Elle assure un rôle primordial dans la mastication avec le broiement des aliments, la phonation et l'esthétique.

Le groupe molaire est une série descendante, la première molaire est plus volumineuse que la seconde molaire, elle-même plus forte que la dent de sagesse. C'est aussi la dent la plus stable anatomiquement du groupe.

Il s'agit de la dent la plus exposée aux caries, surtout chez le jeune enfant qui ne possède pas la dextérité suffisante pour brosser efficacement dans le secteur postérieur alors même que ses composantes histologiques sont encore immatures. Elle représente 73% de l'indice CAOD (indice mesurant le nombre de dents cariées ou obturées ou extraites pour cause carieuse).

A cet âge et sans contrôles bucco-dentaires réguliers, les conséquences au long terme peuvent être lourdes, c'est la dent permanente la plus précocement et la plus fréquemment extraite chez les adolescents. Elle est généralement confondue avec les dents temporaires par les parents.

Ces avulsions créent des diastèmes provoquant la migration des dents antagonistes et adjacentes ainsi qu'un déséquilibre parodontal et occlusal : l'efficacité masticatoire est fortement diminuée.

2.2 Anatomie

2.2.1 Anatomie radiculaire

La première molaire maxillaire présente généralement 3 racines comprenant 3 à 4 canaux : 2 racines vestibulaires dont la racine mésio-vestibulaire qui comprend parfois 2 canaux et une racine palatine, souvent plus longue, permettant un bon ancrage dans l'os alvéolaire.

2.2.2 Anatomie coronaire

Placée à un endroit des maxillaires où les muscles élévateurs exercent une pression maximale, elle a un rendement masticatoire bien plus élevé que les autres dents. La première molaire maxillaire est la seule dent humaine dont la face palatine est plus large que la face vestibulaire, on ne peut donc la confondre ni avec la seconde molaire permanente maxillaire, ni avec la seconde molaire lactéale. C'est aussi la seule dent dont le plus grand diamètre de la table occlusale est à 90° du plus grand diamètre de la ligne de plus grand contour.

Ses mensurations moyennes sont 10mm de diamètre mésio-distal au niveau de la face vestibulaire, 11mm en palatin et environ 12mm de diamètre vestibulo-palatin.

2.2.2.1 Anatomie occlusale

Comme toutes les dents postérieures, la première molaire maxillaire présente des éminences coronaires tels que :

- Les cuspides qui délimitent la face occlusale.
- Le tubercule de Carabelli présent uniquement sur cette dent, il est situé sur la face mésio-palatine.
- Les crêtes marginales qui limitent la surface occlusale en proximal
- Les crêtes cuspidiennes qui se divisent en 2 types : mésiale et distale réparties de part en part du sommet cuspidien et qui forment les limites vestibulaires et palatines des surfaces occlusales, et les crêtes vestibulo-linguales composées d'une arête externe et une arête occlusale.

- Les crêtes occlusales qui sont formées par l'alignement des arêtes cuspidiennes occlusales. Elles peuvent être transversales ou obliques.

Ces éminences forment des surfaces concaves appelées dépressions coronaires :

- Les sillons principaux : un sillon central avec une direction mésio-distal qui sépare les cuspides vestibulaires et palatines et un sillon périphérique à direction vestibulo-palatine qui sépare les cuspides mésiales et distales.
- Les sillons secondaires qui quittent le sillon principal et subdivise le versant cuspidien en lobes cuspidiens et la crête marginale en lobes vestibulaires et palatins. Ils permettent l'échappement des aliments du sillon central vers l'extérieur de la dent.
- La fosse centrale nait de l'intersection des 2 sillons principaux.
- Les fosses marginales naissent de l'intersection du sillon central avec une crête marginale.

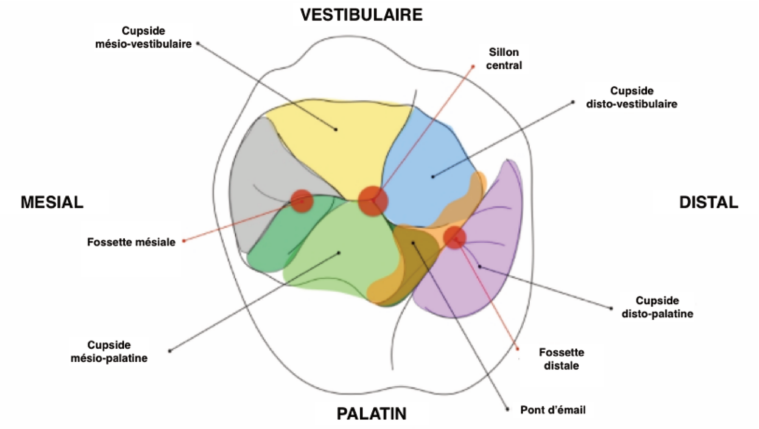

Figure 1 : Anatomie de la face occlusale d'une première molaire maxillaire. [51]

Sa face occlusale a la forme d'un parallélogramme et comporte 4 cuspides, classées de manière décroissante : La cuspide mésio-palatine (la plus volumineuse) appelée aussi protocône et qui occupe les 2/3 du diamètre mésio-distal, la cuspide mésio-vestibulaire appelée paracône, la cuspide disto-vestibulaire appelée métacône et enfin la cuspide disto-palatine appelée hypocône.

Cette dernière est séparée du triangle composé du protocône, métacône et paracône par le sillon secondaire intercuspidien palatin. Elle possède aussi la particularité d'être visible depuis une vue vestibulaire de la première molaire maxillaire car elle apparait surajoutée en position disto-palatine à la table occlusale.

Les cuspides diminuent les forces exercées sur les tissus de soutien et la prévalence des fractures ainsi que le travail musculaire.

Le sillon central est séparé par un pont d'émail. Ce pont d'émail est une autre particularité de cette dent, c'est une crête formée par le protocône et le métacône. Il sépare la fosse mésiale qui accueille la cuspide centro-vestibulaire de la première molaire mandibulaire en classe 1 et la fosse distale. Cette crête joue le rôle de blocage en évitant la rétrusion de l'arcade mandibulaire en occlusion.

Les 2 sillons principaux vestibulo-palatins sont parallèles entre eux par rapport à l'axe principal du pont d'émail.

2.2.2.2 Points de contact et zones inter-dentaires

Les dents sont alignées en arcades dentaires et leurs faces proximales se rejoignent par des points de contact autour desquels se divisent 4 embrasures :

- Cervicale, comblée par la papille inter-dentaire
- Occlusale
- Vestibulaire
- Buccale

Le point de contact est l'intersection des surfaces distinctes de 2 dents voisines. Ses fonctions sont :

- Guidage lors de l'éruption dentaire
- Positionnement et transmission des forces inter-dentaires
- Protection de la papille et son environnement parodontal

Les espaces inter-proximaux sont essentiels puisqu'ils sont le site présentant le plus de risques de détérioration de la gencive supra-crestale. La présence d'un épithélium non kératinisé rend ce complexe vulnérable aux attaques érosives du bol alimentaire lors de la mastication.

Un point de contact adapté permet de rediriger le bol alimentaire et empêche l'accumulation de plaque bactérienne dans les embrasures. C'est un rôle prophylactique, protégeant le parodonte et diminuant le risque de caries proximales.

En général, le point de contact se situe sur la partie supérieure du 1/3 médian coronaire et est légèrement mésialé.

2.3 Fonctions de la première molaire maxillaire

2.3.1 Occlusion

L'anatomie occlusale doit répondre à un double impératif fonctionnel : la stabilisation et la mastication. Ces fonctions sont permises par les cuspides qui n'ont pas le même rôle.

- Les cuspides d'appui : ce sont les cuspides palatines au maxillaire, elles entretiennent des contacts avec les cuspides vestibulaires des molaires mandibulaires. Leurs rôles sont aussi d'écraser les aliments et d'établir la dimension verticale d'occlusion.
- Les cuspides guides : il s'agit des cuspides vestibulaires des molaires maxillaires qui protègent les tissus mous périphériques en les écartant de la zone de contact et participent à la mastication.

En position d'intercuspidie maximale, le versant mésial et distal de la cuspide mésio-vestibulaire entre en contact avec les versants centraux des cuspides linguales de la première molaire mandibulaire et le versant central de la cuspide mésio-linguale de la première molaire maxillaire avec le versant central de la cuspide disto-vestibulaire de la première molaire mandibulaire.

En ce qui concerne les rapports d'occlusion dynamique, les latéralités sont obtenues après désocclusion des cupides du côté non travaillant. Du côté travaillant et en fonction de groupe, les cuspides vestibulaires mandibulaires glissent le long du versant palatin des cuspides vestibulaires maxillaires.

Les molaires sont nécessaires à la conservation de la dimension verticale d'occlusion et à la stabilité de la position d'intercuspidie maximale. La DVO est conservée en présence d'un couple de molaires sur toute l'arcade dentaire tandis que l'ICM nécessite la présence d'un couple de molaire par hémi-arcade dentaire. A travers

ces fonctions, la première molaire maxillaire participe au maintien de la fonction neuro-musculo-articulaire du système manducateur.

2.3.2 Mastication

La première molaire maxillaire possède une surface fonctionnelle très étendue et une implantation radiculaire permettant l'efficacité masticatoire.

Le délabrement de la face occlusale provoquée par une carie ou une anomalie de forme et de volume peut provoquer le déroulement anormal de la mastication qui est la première étape de la digestion des aliments, donc une perte des fonctions.

Selon GLICKMAN, la dent de six ans fournit 36,7% de l'efficacité totale de la zone de mastication [13].

2.4 Esthétique

Figure 2 : Photographie d'un sourire incluant la première molaire maxillaire. [52]

3 Évolution de la santé buccale

3.1 Historique

Les plus anciens matériaux de reconstitution découverts remontent à 13 000 ans, sur le site Toscan de Riparo Fredian, avec un mélange de bitume, de cheveux et de fibres végétales.

Les premiers amalgames sont apparus en Chine au VIIe siècle avant JC, mais leur usage se répand à partir des années 1850

Avec l'introduction des matériaux de restauration en dentisterie, les lésions carieuses étaient traitées en fonction des caractéristiques de ces matériaux. Les cavités larges devaient être étendues et du tissu sain était sacrifié pour créer des conditions de rétentions nécessaires à la longévité d'une restauration. De plus, la lésion initiale récidivait fréquemment.

Depuis plus d'un siècle, l'amalgame d'argent a été le produit d'obturation le plus longuement employé malgré ses défauts évidents tel que sa couleur et le sacrifice des tissus sains requis pour l'obtention d'une géométrie cavitaire adéquate.

En raison de l'absence d'adhésion du matériau aux parois dentaires, les principes de préparation étaient dictés par les propriété physiques de l'amalgame et le besoin d'obtenir une rétention micromécanique de la restauration, conduisant à une extension de la préparation au-delà de la lésion à traiter. La préparation cavitaire pour ce matériau suivait la classification de BLACK en 1896, qui se repose sur 3 critères : la stabilisation, la sustentation et la rétention. Si les critères de préparation ne sont pas respectés, la fragilité des tissus dentaires en périphérie de l'obturation associée à la répartition des forces de mastication a été bien souvent à l'origine du « cracked-tooth syndrome ».

3.2 Amalgames

L'amalgame est un matériau métallique à phase plastique d'insertion permettant la reconstitution des dents cariées. Il s'agit d'une combinaison d'une poudre d'alliage

métallique composée d'une base d'argent associé au cuivre et à l'étain avec un métal liquide à température ambiante : le mercure.

Il existe de nombreux types d'amalgames, qui ont évolué avec le temps et qui différent par leur composition.

3.2.1 Classification

3.2.1.1 Amalgames conventionnels

Les premiers amalgames dits conventionnels, à faible teneur en cuivre, ont une composition définie par BLACK en 1896.

Ils sont composés d'une poudre d'alliage composée d'argent, d'étain, de cuivre et de zinc et d'un liquide de mercure représentant 50% du poids du mélange avec la poudre. Ces amalgames ont des propriétés mécaniques faibles et une fort tendance à la corrosion.

Ces amalgames ont disparu du marché avec la décision du 14 décembre 2000 qui stipule l'obligation d'utiliser les capsules pré-dosées pour des raisons liées à l'émission de vapeurs de mercure lors de la préparation d'amalgame dentaire en vrac.

3.2.1.2 Les amalgames actuels

3.2.1.2.1 Les amalgames à phase dispersée

En 1963, INNES et YOUDELIS développent un amalgame dentaire constitué d'un mélange d'une poudre conventionnelle avec un alliage sphérique d'eutectique composé à 72% d'argent et 28% de cuivre. Le mercure représente ici 50% du poids de la poudre conventionnelle.

L'idée est d'améliorer les propriétés mécaniques avec des petites particules eutectiques dispersées qui ne doivent pas réagir lors de la réaction de prise.

On constate une amélioration des propriétés mécaniques et physico-chimiques : meilleure résistance à la corrosion, maintien du poli et un fluage faible. Ces amalgames sont encore sur le marché.

3.2.1.2.2 Les amalgames High Cooper Single Composition (HCSC)

Enfin, les amalgames les plus récents sont les High Cooper Single Composition (HCSC), le rôle favorable du cuivre étant démontré, l'évolution des amalgames s'est faite dans ce sens. ASGAR a créé, en 1974, un alliage sous forme de poudre homogène avec une haute teneur en cuivre. La poudre est formée d'un type de particule à composition ternaire d'argent, cuivre et étain et chaque particule de poudre a la même composition contrairement aux amalgames à phase dispersée.

Ces amalgames sont les plus performants avec des propriétés mécaniques et physico-chimiques représentant un matériau de choix pour les reconstitutions dentaires.

3.2.2 Problèmes liés à l'amalgame

3.2.2.1 Risques du mercure

Le mercure est un métal lourd se présentant sous forme liquide dans les conditions normales de température et de pression parmi lesquelles il possède une tension de vapeur non négligeable. Il est considéré comme une substance indésirable et potentiellement très nuisible pour le corps humain.

L'OMS classe le mercure comme un des 10 polluants les plus préoccupants pour la santé humaine. Sa présence dans le corps favorise une intoxication à long terme.

3.2.2.2 Relargage des vapeurs de mercure

L'amalgame contient environ 1 gramme de mercure liquide qui est un métal volatil à température ambiante, il relargue de la vapeur de mercure continuellement, et de façon plus accrue après mastication ou brossage dentaire (taux de relargage multiplié par 15).

Le relargage des vapeurs de mercure le plus important est constaté lors de la pose et de la dépose des amalgames. Des précautions sont à prendre pour réduire le taux d'inhalation.

Il peut être aggravé aussi chez les patients consommant des chewing-gums ou en cas de bruxisme et chez les patients possédant plusieurs types de métaux en bouche (couronne en or ou chrome-cobalt, implant en titane, amalgames de différentes générations...) créant un phénomène d'éléctrogalvanisme. Le degré de polissage est aussi important, un amalgame non poli possède une surface de contact beaucoup plus importante avec la salive.

3.2.2.3 Une limitation mondiale croissante de son utilisation

La convention de Minamata des Nations Unies en 2013 engage les pays à réduire ou bannir les différentes utilisations du mercure.

L'utilisation de l'amalgame est de plus en plus limitée : à partir de juillet 2018, l'Europe interdira son recours dans le traitement des dents lactéales, des enfants de moins de 15 ans et des femmes enceintes ou allaitantes. En effet, le mercure est soluble dans les lipides et peut passer la membrane cellulaire dont la barrière hémato-encéphalique, il peut donc être retrouvé dans le placenta, le cerveau ou le lait maternel.

La Suède, le Danemark et la Norvège ont déjà interdit l'utilisation des amalgames.

En 2017, le règlement européen relatif au mercure est traduit dans le droit français pour combler des lacunes réglementaires de l'union européenne visant à réduire les importations et exportations de produits contenant du mercure, leur utilisation et extraction ainsi que l'utilisation des amalgames dentaires. Avant juin 2020, la commission fera un rapport au Parlement Européen sur la faisabilité d'un abandon des amalgames dentaires d'ici 2030.

Depuis le 1er juillet 2018, les amalgames ne pourront plus être posés pour les femmes enceintes et les enfants de moins de 15 ans en Europe, selon un règlement européen adopté le 17 mai 2017. [53]

3.2.2.4 Un risque médical non prouvé [54]

Les conclusions sont aussi contradictoires selon les auteurs, le risque de réaction dermatologique-allergique local apparaît établi.

Trois risques potentiels apparaissent, même si les données actuelles de la littérature ne permettent pas de conclure :

- Risque de sclérose en plaque : une seule étude démontre une tendance à un risque augmenté et la présence de mercure sous d'autres formes a déjà été évoquée comme variable associée à l'apparition de cette maladie ou à l'une de ses poussées.
- Risque d'atteinte rénale : biomarqueurs d'accumulation rénale de mercure potentiellement associée à la survenue ultérieure d'atteinte de la fonction rénale.
- Risque d'atteinte thyroidienne auto-immune : possibilité d'un risque augmenté chez les patients avec des antécédents d'allergie au mercure.

Néanmoins, l'amalgame peut entraîner des réactions allergiques appartenant aux allergies de contact, avec des manifestations cutanées plus ou moins graves de la muqueuse apparaissant rapidement après la pose du matériau, notamment le lichen plan et l'eczéma et ces inflammations disparaissent quelques jours après.

L'amalgame est aussi responsable de tatouages gingivaux en regard de ceux-ci mais fait apparaître la présence de particules d'argent et de souffre.

3.2.2.5 Phénomène de corrosion

La corrosion désigne l'altération d'un matériau avec un oxydant par une réaction chimique. Dans ce cas, l'amalgame est en contact permanent avec la salive, représentant un milieu électrolytique oxygéné et chloruré permettant le transfert des électrons indispensable à la réaction électrochimique qui conduit à l'oxydation de l'alliage.

L'amalgame est l'alliage étudié le plus corrodable dans le milieu buccal.

Il existe 2 types de corrosions :

- La corrosion chimique responsable du ternissement de surface par sulfuration de l'argent.
- La corrosion électrochimique qui favorise la détérioration marginale de la reconstitution.

3.2.2.6 Effets de la corrosion

La phase gamma 2 est la plus attaquée par la corrosion, les amalgames HCSC sont donc moins sujets à ce phénomène que les amalgames conventionnels.

Le traitement de surface et le polissage diminuent nettement l'attaque par corrosion.

3.2.2.6.1 Effet positif

Les débris de corrosion vont combler partiellement l'interface marginale et les ions métalliques libérés se recombinent sous forme d'oxydes dont le pouvoir bactéricide et bactériostatique sont confirmés par une étude de Morrier et coll. [1998] sur *Streptococcus mutans* et *Actinomyces viscosus*, bactéries dont le rôle a été largement démontré dans l'initiation et le développement de la maladie carieuse.

3.2.2.6.2 Effets négatifs

La corrosion va provoquer une coloration grisâtre de la dentine qui peut être visible par transparence. Elle induit aussi des sensations de picotement, brûlure et de goût métallique.

3.2.3 Indications de dépose de l'amalgame

Les raisons des déposes d'amalgames sont les récidives de caries, les fractures et pertes de reconstitution ainsi qu'une anatomie non respectée : amalgame débordant ou point de contact défectueux.

Le précédent chapitre nous démontre que la dépose d'un amalgame pour raison toxique n'est donc pas indiquée sauf si les examens et tests allergiques sont positifs. En aucun cas, un amalgame ne peut être remplacé sur simple demande esthétique du patient.

3.2.3.1 Carie secondaire

Selon Baume, la carie secondaire (récidive de carie) est une « lésion carieuse se développant aux marges d'une restauration existante ». [3]

Les caries sont des affections localisées dues à l'accumulation locale de flores bactériennes indélogeables, les récidives de caries reposent sur le même principe. Les caries secondaires sont issues d'un échec technique ou fonctionnel.

Les facteurs de risques des caries secondaires sont :

- le risque carieux individuel,
- la dégradation du joint marginal,
- la restauration fracturée,
- la fracture du tissu dentaire résiduel,
- la forme non adaptée de la restauration visant l'accumulation de plaque,
- l'usure et la corrosion de la restauration,
- l'éviction incomplète des tissus carieux lors du traitement de la lésion carieuse primaire.

L'écart minimum pour lequel une récidive de carie peut se développer est de moins de 100 µm. Les études épidémiologiques s'accordent à placer la récidive de carie comme raison principale de réfection ou de remplacement des restaurations. [24,36]

Le diagnostic se fait cliniquement, seule une cavitation franche de l'émail, exposant la dentine, permet d'affirmer la récidive de carie et constitue une raison valable de dépose de la reconstitution.

Le praticien peut s'aider de la radiographie telle que la rétro-coronaire (bite-wing), facile et rapide à réaliser. L'utilisation d'angulateurs est de règle, associée à une technique long cône utilisant les plans parallèles du rayonnement. Selon Kandemir, la technique de la bissectrice serait plus fiable pour la détection des lésions du plan vestibulo-lingual. [22]

Ces radiographies doivent être systématiques lors d'un bilan, près de 80% des lésions proximales des dents postérieures n'étant pas diagnostiquées lors de l'examen clinique. [23]

La détection radiologique des lésions vestibulaires ou buccales est compliquée avec l'opacité de l'amalgame par rapport à l'émail.

Les études réalisées in vitro par Rudolphy et coll. révèlent une bonne prédictibilité de ces radiographies pour le diagnostic des récidives en rapport avec des restaurations à l'amalgame, tant occlusales que proximales. Ils concluent à un ordre décroissant de fiabilité : l'image radiographique puis les colorations grisâtres marginales et en dernier lieu le degré de détérioration marginale. [38]

Dans l'esprit des patients, une dent soignée l'est pour toujours et ils ne comprennent pas pourquoi cette dent peut provoquer des douleurs, or les traitements des récidives de caries sous un ancien amalgame sont le quotidien des chirurgiens-dentistes.

Figure 3 : Photographie d'une récidive de carie sous amalgame [55]

3.2.3.2 La détérioration du joint marginal

La détérioration du joint marginal est une raison de remplacement d'un amalgame, il s'agit d'une perte d'une partie de la restauration ou un changement de l'aspect de l'interface amalgame/dent. La reconstitution n'est donc plus étanche car le joint n'est pas hermétique et une contamination bactérienne à travers les canalicules dentinaires peut avoir lieu.

Figure 4 : Vue au microscope à balayage électronique d'une contamination bacterienne à travers les canalicules [16]

La localisation de cette détérioration peut être occlusale, proximale ou au niveau de l'interface entre la cavité et l'amalgame.

Lors de la mise en place d'une reconstitution, l'adaptation est maximale avec une restauration adhésive contre un hiatus de 10 microns avec un amalgame, ce hiatus peut atteindre 100 microns en cas de dégradation du joint. Cette altération est due à la corrosion de l'amalgame, à l'occlusion (contexte fonctionnel), hygiène (facteur patient),

On observe ces défauts au niveau des faces occlusales et proximales régulièrement et l'espace est déterminé à l'aide d'une sonde. Ces altérations marginales peuvent conduire aux caries secondaires et fractures de l'amalgame. De nombreuses restaurations sont déposées en raison des défauts morphologiques des zones marginales sans qu'une carie ne soit détectée. Il faut néanmoins mesurer le rapport bénéfice/risque de la dépose concernant le sacrifice tissulaire qui l'accompagne.

Selon Wilson et Burke, la présence d'un hiatus marginal suffisamment large pour accueillir l'extrémité d'une sonde est un critère de remplacement d'une reconstitution. [44]

Figure 5 : Photographie d'une détérioration du joint marginal. [14]

3.2.3.3 Fracture de restauration

Une reconstitution à l'amalgame peut engendrer des fractures de reconstitution et des fractures dentaires.

Les fractures d'amalgames peuvent concerner un simple éclat ou un fragment d'un volume conséquent de la reconstitution globale.

Les fractures dentaires concernent les fractures d'émail au niveau de l'interface ou des fractures de pan cuspidien plus importantes.

L'amalgame n'adhère pas aux tissus dentaires à cause de la tension superficielle élevée du mercure qui engendre une mauvaise mouillabilité. Une légère expansion est souhaitée mais si elle est trop forte, le risque de fracture dentaire est important. Cette expansion est due au zinc, lorsqu'il est contaminé par l'humidité lors de la phase de condensation et commence à partir du 4ième jour et peut durer plusieurs mois. L'amalgame est rétentif avec la mise en forme de la cavité, après curetage carieux, la cavité est étendue pour répondre aux principes de rétention. Les tissus dentaires sont fragilisés par cette préparation.

Ces fractures peuvent être dues à la fatigue mécanique, aux troubles fonctionnels (bruxisme, occlusion), aux traumatismes de la mâchoire ou à la mastication d'un aliment trop dur.

Figure 6 : Photographie d'une fracture d'amalgame. (Cas clinique DEWITTE Quentin)

Figure 7 : Photographie d'une fracture d'un amalgame mésio-occlusale sur première molaire maxillaire. [27]

3.2.3.4 Autres raisons

Le caractère inesthétique de l'amalgame ne doit pas suffire à justifier la dépose de celui-ci qui engendrerait la libération de vapeur de mercure et un agrandissement de la cavité contraire à l'odontologie conservatrice.

Anatomie de la reconstitution : reconstitution débordante pouvant entraîner un syndrome du septum.

3.3 Résine composite

3.3.1 Introduction

Depuis plus d'un siècle, l'amalgame d'argent a été le matériau d'obturation le plus largement employé en odontologie et cela malgré les défauts de couleur, son manque d'adhésion aux tissus dentaires à l'origine de sacrifices tissulaires indispensables à sa rétention et ses retombées écologiques.

Aujourd'hui, les résines composites ont vu leurs propriétés mécaniques et optiques se perfectionner tout comme l'adhésion à l'émail et surtout à la dentine. C'est pour cette raison que ces matériaux sont utilisés en technique directe pour l'obturation des pertes de substances de petite et moyenne étendues uniquement.

Les matériaux composites adaptés aux obturations postérieures sont les résines microhybrides, à hautes densités de charges, photopolymérisables, avec de nombreuses teintes disponibles.
Ces matériaux sont utilisés en association avec les systèmes adhésifs amélo-dentinaires en constante évolution, qui représentent une des clés de la réussite des restaurations directes.

L'élimination totale de la carie, le collage, très opérateur dépendant, la photopolymérisation, la technique de pose du composite, le matériel utilisé, chaque étape est fondamentale et participe à la réussite de la reconstitution.

Le résultat final est la réalisation d'une restauration parfaitement intégrée à la dent naturelle et l'adhésion permet à la dent de retrouver son aspect.

Toutefois, le traitement des dents fondé sur la préservation tissulaire et biologique mais aussi pulpaire et la réussite d'une couche hybride d'excellente qualité est indispensable.

3.3.2 La dentisterie adhésive

La dentisterie adhésive élimine les inconvénients de la restauration conventionnelle. Des nouveaux matériaux sont proposés et testés. Il a fallu plus de 40

ans pour accéder à un niveau acceptable de réussite. Les premières restaurations concernaient les angles fracturés des incisives. Le mordançage amélaire, initialement méprisé par la profession, a prouvé son efficacité particulièrement chez les jeunes patients pour qui la solution prothétique était contre-indiquée pour des raisons biologiques.

L'amélioration de la plupart des propriétés des composites résineux a joué un rôle prépondérant dans l'évolution de ces concepts modernes de traitement. Nous pouvons affirmer que nous sommes rentrés dans l'âge d'or des techniques de collage.

Désormais, les patients refusent de plus en plus fréquemment, la pose de matériaux de restauration conventionnels métalliques. L'adhésion aux tissus dentaires a donc apporté de nouvelles solutions plus conservatrices pour le traitement des caries sur la première molaire.

3.3.3 Objectifs

3.3.3.1 Biocompatibilité

La biocompatibilité est la capacité d'un biomatériau à remplir une fonction spécifique avec une réponse appropriée de l'hôte.

Les résines composites sont employées de nos jours dans de nombreux cas : matériaux de restauration, matériaux de reconstruction de moignons, produits de scellement des puits et sillons et composite de scellement. Ils sont, pour la plupart, utilisés avec des adjuvants dont les acides de mordançage et les adhésifs dentinaires.

La biocompatibilité des matériaux dépend en général de leur composition, de leur nature et de la quantité de substances libérées.

Pour les restaurations postérieures par composite, l'objectif est de préserver l'organe pulpo-dentinaire pour éviter les douleurs post-opératoires dues au froid, à l'appui ou à la surocclusion, ainsi qu'optimiser la réparation dentinaire et la cicatrisation pulpaire. La biocompatibilité pulpaire des restaurations directes réside sur l'étanchéité et la stabilité des matériaux, tels que l'adhésif et le composite, après polymérisation. L'innocuité vis-à-vis des tissus pulpaires doit permettre à la pulpe de conserver ou retrouver son état physiologique.

Dans l’idéal :

- les matériaux ne doivent comporter aucun composant cytotoxique,
- leur potentiel de dégradation, dissolution doit être négligeable,
- l'étanchéité doit s'opposer aux micro-infiltrations marginales.

3.3.3.2 Fonctionnel

Idéalement, la dent et le matériau de restauration doivent constituer une unité fonctionnelle sur le plan biomécanique et optique. Cette unité doit répondre aux charges mécaniques et thermiques auxquelles elle est soumise dans son environnement.

La préservation des tissus sains associée à des matériaux dont les propriétés sont proches de la dent naturelle contribue aux respects des fonctions naturelles de la dent et à la durée de vie de la restauration et de la dent.

3.3.3.3 Esthétique

Nous cherchons à obtenir une restauration esthétique sur la première molaire maxillaire qui s’intègre parfaitement au niveau de la dent restaurée. Cette reconstitution est invisible et nous donne l’illusion que la dent soignée est saine.

Le praticien doit pousser ses limites pour chaque soin réalisé et considérer ce composite comme une œuvre d’art.

3.3.4 Composition

Les composites comprennent une matrice organique couplée à des charges par l'intermédiaire d'un agent de couplage, le silane. Les propriétés du composite découlent directement de ces 3 constituants selon leur nature chimique et la répartition. [19]

3.3.4.1 Matrice organique

Il s'agit du squelette du composite, composée de chaines de monomères, elle représente 25 à 50% du volume global. Le Bis-GMA est le monomère le plus utilisé, associé avec d'autres monomères de faible poids molculaire assurant la viscosité du matériau. Néanmoins, ces monomères à base de méthacrylate sont aussi responsables du retrait de polymérisation.

3.3.4.2 Charges

Leurs objectifs sont de renforcer le composite et diminuer les contraintes dues au retrait de polymérisation et compenser le coefficient de dilatation thermique trop élevé de la matrice.

Elles sont composées de particules minérales (quartz, céramique ou silice), organiques (résine matricielle polymérisée) et organo-minérales (cœur minéral enrobé de résine polymérisée) et représentent 26 à 75% du volume global du composite. La taille de ces particules varie de 0,02 à 100 microns, plus elles sont petites et la fraction volumique élevée, plus les propriétés mécaniques, physiques et esthétiques sont améliorées, en contrepartie, le matériau devient visqueux et difficile à manipuler.

3.3.4.3 Agents de couplage

Lorsque la matrice organique et les charges ne présentent pas la même nature chimique, l'agent de couplage réalise la cohésion et permet le transfert des contraintes dans le matériau. Il n'interfère nullement dans les propriétés intrinsèques du composite.

3.3.5 Classification

Il n'existe pas de classification universellement adoptée, la classification de Lutz et Phillips, selon la taille des particules, semble encore prédominante mais il existe d'autres classifications selon la viscosité, la distribution des charges, l'indication clinique ou encore le mode de polymérisation.

3.3.5.1 Classification selon la taille des charges

Composites traditionnels et macrochargés : Ces composites sont apparus en 1960, leur résistance à l'usure étant faible, la surface était rugueuse et le composite subissait des discolorations intrinsèques altérant l'esthétique.

Composites microchargés homogènes et hétérogènes : apparus dans les années 1970, les charges ont été modifiées pour améliorer l'esthétique et une meilleure résistance à l'abrasion mais présentant de faibles propriétés mécaniques.

Micro-hybrides : taux de charges supérieur au composite microchargé et hybride donc une meilleure résistance mécanique : le module d'élasticité est plus élevé pour une résistance à la flexion équivalente.

Microhybrides nanochargés : issus de la nanotechnologie, la taille des particules est de l'ordre de 20 à 75 nanomètres.

Esthétiquement, les composites microhybrides nanochargés offrent une meilleure distribution des pigments qui offre une meilleure continuité entre les surfaces dentaires et les particules, rendant l'interface optique plus stable et plus naturelle. [40] La teinte des composites nanochargés est plus stable, après polissage, dans le temps.

3.3.5.2 Classification selon la viscosité

Viscosité moyenne : ce sont les composites « universels » dont la manipulation est idéale pour les restaurations directes des dents antérieures et postérieures. Le composite est placé par incréments de 2mm pour une photopolymérisation efficace. Il existe un choix multiple de teintes et d'opacités pour reproduire l'émail et la dentine.

Fluide : Ces composites répondent à des indications cliniques bien spécifiques telles que le comblement de micro-cavités occlusales, le comblement des cavités cervicales ou la mise en place d'un substitut dentinaire. Leur facilité d'étalement procure une bonne adaptation aux parois cavitaires. En revanche, ils présentent un retrait de polymérisation plus important que les composites universels et des propriétés mécaniques faibles.

Bulk & Fill est un composite qui peut être photopolymérisé par couche de 5mm. Cette augmentation de l'épaisseur de polymérisation est obtenue par la translucidité du matériau.

3.3.6 Indications

L'utilisation de la résine composite, comme matériau de reconstitution de la première molaire maxillaire, est indiquée pour les cavités de site 1 et 2 chez les patients présentant un risque carieux faible et dont la perte de substance ne concerne pas de cuspide.

Dans le cas d'une cavité juxta ou infra-gingivale, une remontée de marge sera nécessaire avant de réaliser la reconstitution.

3.3.7 Contre-indications

- La restauration d'une ou plusieurs cuspides, le recours à la technique indirecte est plus approprié
- Patient présentant un stress occlusal
- Mauvaise hygiène bucco-dentaire
- Risque carieux individuel élevé
- Difficultés d'accès à la cavité
- Difficultés d'isolation de la salive par la mise en place d'un champ opératoire ou d'une cavité juxta ou infra-ginigivale
- Patient allergique ou sensible aux résines
- Surplomb nécessaire à une restauration du point de contact proximal trop important engendrant un risque de fracture

4 Dépose d’un amalgame défectueux et mise en place d’un composite

4.1 Protocole de dépose d’un amalgame

Le protocole de dépose nécessite :

- L'installation, l'utilisation et la maintenance d'un séparateur d'amalgame pour récupérer les débris aspirés.
- Un système de filtration de l'air dans la salle de soin, capable d'aspirer les vapeurs de mercure et les particules d'amalgame.
- L'ouverture des fenêtres, si possible, pour réduire la concentration de mercure dans l'air.
- Des protections adaptées pour le dentiste et le personnel présent dans la salle de soin.
- Le port du masque et d'une protection capillaire type charlotte
- La mise en place de la digue en nitrile de façon étanche
- Une aspiration chirurgicale à proximité du champ opératoire
- Une pompe à salive sous la digue
- Une irrigation abondante pour réduire la chaleur et une aspiration à haute pression
- La section et la dépose de l'amalgame en gros débris avec une fraise carbure de tungstène de petit diamètre.

4.2 Principes généraux des reconstitutions par composite

Avant de commencer tout type de restauration en composite, le diagnostic pulpaire doit être établi afin d’évaluer l’état du complexe dentino-pulpaire.

4.2.1 Préparation cavitaire

Les préparations cavitaires des dents postérieures destinées à recevoir une restauration composite en technique directe suivent le principe de stricte élimination

des tissus altérés et ne sont pas prédéterminés par les propriétés du composite. Les instruments rotatifs ont été miniaturisés pour répondre aux impératifs de préservation tissulaire. Ces préparations peuvent résulter du remplacement d'un amalgame, d'une atteinte carieuse ou d'une fracture.

Contrairement à l'amalgame, le composite ne nécessite pas une épaisseur minimale de tissu de soutien et peut être collé sur l'émail et la dentine sans moyens de rétention supplémentaires. Les traitements doivent être les moins mutilants possible. Chaque mutilation réalisée, même à fin thérapeutique, réduit la durée de vie de la dent sur l'arcade. Les propriétés physicochimiques des résines composites et les mécanismes d'adhésion à l'émail et à la dentine permettent un abord plus conservateur des préparations cavitaires.

De manière générale, tous les éléments anatomiques importants comme les crêtes marginales doivent être conservées le plus longtemps possible.

La préparation ne doit pas inclure de biseau au niveau des angles cavosuperficiels pour éviter tout crack de lamelle de composite. Les angles et arêtes vives sont impérativement émoussées et polies à l'aide de fraises diamantées à grains fins, afin de faciliter une bonne interface de collage. Ces angles sont de 90° à 120° pour obtenir des bords nets.

Les principes traditionnels d'extensions prophylactiques sont abandonnés dans un souci d'économie tissulaire et en raison des possibilités de rétention chimique offertes par le collage. La différence majeure est au niveau des pans d'émail non soutenus qui subsistent grâce au renforcement de l'adhésion.

Les concepts de préparation sont basés sur :

- Un diagnostic précoce des lésions carieuses
- Un traitement chirurgical moins mutilant des lésions carieuses
- Le respect des tissus biologiques et du comportement biomécanique de la dent
- La reminéralisation des lésions réversibles
- La prévention

Les instruments utilisés pour le curetage carieux et la préparation cavitaire relèvent de la micro-dentisterie. Ils seront adaptés pour une approche très

conservatrice. Les loupes sont indispensables pour différencier un tissu carieux, un ancien composite par rapport à la dentine.

Un insert ultrasonique, avec une surface non diamantée en regard de la dent adjacente, peut être également utilisé.

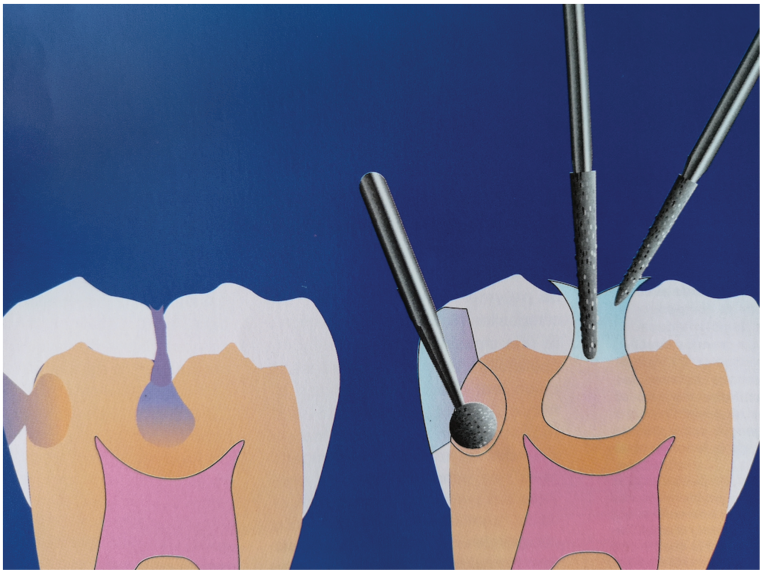

Figure 8 : Schéma illustrant le concept de la préparation adhésive. [48]

4.2.1.1 Classification Site/Stade

Une nouvelle classification a été publiée par MOUNT et HUME en 1998 pour les restaurations adhésives, permettant de classer selon la localisation des zones de rétention de plaque bactérienne puis selon la taille de la cavité carieuse.

D'autres publications ont suivi jusqu'en 2006 et la classification Si/Sta par Lasfargues et al qui repose sur des principes de bio-intégration, adhésion et économie tissulaire. [29]

Cette classification est illustrée d'un tableau servant de guide thérapeutique, le praticien est aidé dans son choix thérapeutique face à chaque situation clinique après avoir classé la lésion carieuse. [27]

Les différents sites sont :

- Site 1 : les lésions carieuses des sillons, puits, fissures et défauts de couronne dentaire
- Site 2 : les lésions carieuses concernant les aires de contacts proximales

La classification décrit aussi 5 stades de d'évolution :

- Stade 0 : les lésions initiales sans cavitation ne nécessitant pas d'intervention chirurgical.
- Stade 1 : les lésions microcavitaires de surface ayant progressé jusqu'au 1/3 externe de la dentine et nécessitant une intervention restauratrice à minima.
- Stade 2 : les lésions modérées atteignant le 1/3 médian dentinaire sans fragiliser les structures cuspidiennes et nécessitant une intervention restauratrice à minima associée à une restauration adhésive directe
- Stade 3 : les lésions cavitaires étendues progressant dans le 1/3 interne dentinaire, souvent associé à une fragilité des structures cuspidiennes et nécessitant un traitement restaurateur direct ou indirect, préservant et renforçant les structures dentaires résiduelles
- Stade 4 : les lésions atteignant les structures dentinaires parapulpaires nécessitant une intervention et une restauration indirecte recouvrant les structures dentaires résiduelles

4.2.1.2 Les critères biologiques de la préparation cavitaire sur la première molaire maxillaire

L'élimination des tissus pathologiques qui nuisent à la physiologie pulpaire est l'étape initiale de tout traitement. En revanche, tout tissu, qui ne nuit pas à la physiologie pulpaire et ne compromet pas la mise en œuvre de la restauration doit être conservé. Toute élimination de ces tissus sera une extension volontaire de la préparation, qui peut être éventuellement justifiée, mais ne constitue pas un objectif premier.

Les critères délimitant le curetage dentinaire sont donc, de fait, difficiles à évaluer. D’un point de vue histopathologique, il est possible de différencier différentes strates dans une carie dentinaire. L’essentiel est l’éviction de la dentine infectée ramollie qui répond, à la coloration d’une solution de fuchsine basique à 0,5 % dans du propylène glycol, et correspond aux zones de désintégration dentinaire et d’invasion bactérienne classiquement décrites dans le processus carieux. [26] Cliniquement, les révélateurs de caries peuvent être un élément d’aide important.

Il est donc admis que la dentine dure colorée se situe dans une zone d'interface dentine infectée/affectée. Même si cette dernière a été affectée par le métabolisme bactérien, nombreux sont les auteurs qui recommandent sa conservation pour trois raisons essentielles : la première parce que cette zone est susceptible de se reminéraliser, en particulier par application de ciments verres-ionomères utilisés avec leurs conditionneurs dentinaires, la seconde parce qu'elle augmente l'épaisseur de dentine résiduelle et enfin parce que cette zone reste compatible avec les techniques d'adhésion des composites.

La qualité de surface dentinaire dépend de la technique de préparation utilisée. [45] Le curetage à l'aide d'une fraise diamantée puis carbure de tungstène associé à un instrument mécanique de type excavateur semble être le plus utilisée de nos jours.

4.2.1.3 Cavité juxta ou infra-gingivale

Dans le cas d'une cavité de site 2 juxta, voire légèrement infra-gingivale, avec un bandeau d'émail périphérique presque invisible, il est nécessaire de remonter la limite cervicoproximale pour permettre :

- Une protection dentinopulpaire biologique et mécanique.
- Un accès visuel de la cavité amélioré.
- Un collage de la restauration facilité grâce à une pose du champ opératoire plus aisé due à la limite de préparation plus haute.

Pour cela, un champ opératoire doit être posé, la dent est matricée et une hybridation sera réalisée.

4.2.2 Mise en place du champ opératoire et matriçage

Le champ opératoire est défini comme « une zone sensible du corps où l'on pratique une intervention chirurgicale ». Un champ opératoire étanche est obtenu par une digue en latex maintenue avec un crampon sans ailette. La rétraction gingivale peut être obtenue par l'adjonction d'une ligature ou d'un crampon à mors rentrants.

En pratique dentaire, il est utilisé pour une majorité des actes :

- Endodontie : pour éviter la contamination croisée, assurer l'étanchéité et permettre l'utilisation des instruments en toutes sécurité.
- Soins conservateurs : dépose des amalgames, diminution du taux d'humidité indispensable pour un bon collage.
- Prothèse fixée : collage des reconstitutions indirectes de type inlay-onlay, réalisation d'un ancrage corono-radiculaire.

La feuille de digue est souvent en latex et proposée sous différentes formes, tailles et épaisseurs. Dans le cadre d'une restauration conservatrice incluant une reconstitution du point de contact, une digue étendue avec la dent adjacente sera utilisée. Dans ce cas, une digue épaisse sera préférable pour sa résistance à la déchirure et l'expression de sa tension qui entraine une éviction gingivale marginale et un meilleur accès aux limites cervicales.

La feuille de digue d'épaisseur moyenne sera suffisante pour les digues unitaires utilisées notamment en odontologie conservatrice pour les cavités de classe 1.

Tout d'abord, un préalable indispensable à tout traitement concernant une pathologie d'origine bactérienne et affectant un tissu biologique vivant, est la pose d'un champ opératoire.

Une digue avec des crampon sera utilisée pour isoler :

- La dent de la salive et des autres fluides biologiques
- La cavité buccale, des agents toxiques ou allergisants ainsi que des instruments manipulés, réduisant les risques de déglutition.

Il permet aussi un meilleur confort opératoire pour le praticien :

- Meilleur accès et visibilité
- Le crampon rétracte légèrement le sulcus et permet de restaurer les cavités juxta-gingivale à l'abri de la salive
- La bouche est maintenue ouverte instinctivement par un patient relâché

Le bénéfice est aussi ergonomique :

- Le praticien est concentré sur une zone et libéré des contraintes d'aspiration et d'écartement

- La digue aide le patient à laisser sa bouche ouverte pendant le soin
- Gain global de temps si les actes sont regroupés dans un secteur

L'association d'une digue et de crampons puissants semble être aujourd'hui le meilleur moyen pour l'obtention de conditions opératoires idéales pour réaliser un collage de bonne qualité. La pérennité de celui-ci dépend du respect du protocole de collage, l'émail et la dentine ne doivent pas être contaminés par la salive, le sang, l'humidité ou les fluides gingivaux et la digue représente le meilleur moyen de défense contre ces agents nocifs à l'adhésion. [1,21]

Le sertissage du bord cervical de la dent est indispensable. La matrice est puissamment plaquée avec un coin interdentaire en plastique.

Dans le cas d'une reconstitution d'une première molaire maxillaire, un crampon dont les mors et la puissance de l'arçon permettent une grande stabilité pendant le soin sera utlisé.

4.2.3 L'adhésion amélo-dentinaire

Cette adhésion amélo-dentinaire est obtenue par hybridation de la surface dentinaire et imprégnation de l'émail. Cette étape est très opérateur dépendant et doit être réalisé sous digue. Pour limiter les forces de contraction nocives due à la polymérisation du matériau, lors des techniques directes. Le composite sera apporté par petits incréments, successifs dépose de manière oblique selon la technique du composite-up.

La polymérisation s'effectue couche après couche : 3 secondes pour chaque incrément puis une insolation progressive d'une minute vient finaliser.

Les adhésifs amélo-dentinaires sont des biomatériaux d'interface, qui contribuent à former un lien idéalement adhérent et étanche entre les tissus dentaires calcifiés hydrophiles et les biomatériaux de restauration hydrophobes.

L'adhésion participe à la protection biologique des tissus dentaires grâce à l'étanchéité qu'elle créé par l'intermédiaire de la couche hybride. Celle-ci transmet,

répartit et amortit les forces subies par la dent en reproduisant partiellement, la cascade de l'amortissement des contraintes normalement effectuée par les tissus naturels.

Le composite n'ayant pas de potentiel d'adhésion, l'utilisation d'un système adhésif est indispensable pour assurer sa rétention. Il permet d'avoir une attitude conservatrice lors de la préparation, contribue à la pérennité des restaurations esthétiques et respecte le principe de biocompatibilité. [37] L'agent adhésif doit prodiguer un assemblage résistant au retrait de polymérisation et capable de prévenir la formation de hiatus entre la dent et la restauration. Le collage de la restauration adhésive réside principalement dans les doubles liaisons C=C retrouvés dans la couche superficielle de l'adhésif et résultant de l'inhibition du collagène. Néanmoins, le collage aux structures dentaires est plus complexe, l'émail et la dentine ne possédant pas les mêmes propriétés.

Le principe de l'adhésion repose sur :

- L'adhésion micro-mécanique : la présence d'irrégularités à la surface dentaire, suite à la préparation, dans lesquels le liquide adhésif pénètre et est maintenu en place. Le mordançage participe à la création de ces micro-anfractuosités
- L'adhésion chimique : une vraie adhésion chimique entre le collagène et les monomères semble peu probable à cause de la faible affinité des cristaux d'hydroxyapatite avec le collagène et la nature inerte de ce dernier. [43]

Ces adhésions sont assurées par la formation de la couche hybride.

La réussite d'un composite dépend principalement de l'adhésion.

4.2.3.1 Les composants du système adhésif

Le mordançage est un gel ou une solution à base d'acide phosphorique à 37% durant 30 secondes sur l'émail et 15 secondes sur la dentine. Cette étape est suivie d'un rinçage pendant 30 secondes puis d'un séchage doux.

Son objectif principal est d'éliminer la boue dentinaire, de déminéraliser la surface et l'entrée des tubules et d'exposer un réseau de fibres de collagène au niveau dentinaire et de créer des micro-rétentions amélaires.

On constate après séchage un aspect blanc crayeux au niveau de l'émail qui démontre son efficacité.

Le primer est une solution de monomères hydrophile, d'eau et de solvants organiques. Le monomère utilisé le plus couramment est l'hydroxy-éthyl méthacrylate (HEMA) dont le faible poids moléculaire associé à sa nature hydrophile, améliore l'infiltration de la résine et l'expansion du réseau de fibres collagéniques, augmentant la force d'adhésion. Les solvants facilitent l'évaporation de l'eau après l'application du primer.

Il joue un rôle essentiel sur l'adhésion dentinaire en évitant l'effondrement du réseau de fibres de collagène dénudé par le mordançage et en maintenant une porosité suffisante à l'ancrage micro-mécanique. Néanmoins, la présence d'eau résiduelle après séchage participe à la formation de lacunes et une réduction du taux de monomères de résines convertis.

La résine adhésive est constituée d'une base bisGMA ou de diméthacrylate-uréthane. L'adhésif pénètre et stabilise le réseau collagénique et forme la couche hybride dentinaire. Il pénètre aussi dans la surface amélaire mordancée et permet la liaison à la résine composite.

La résine adhésive doit pénétrer et infiltrer les tubules et les canaux du réseau protéique inter et péri-tubulaire, formant des prolongements tubulaires appelés « Tags ». Elle constitue après polymérisation du composite : la couche hybride correspondant à l'interface entre le composite et la dentine.

4.2.3.2 L'adhésion aux structures dentaires

Les restaurations adhésives sont réalisées sur 2 types de structures dentaires : l'émail et la dentine. Ces deux structures sont totalement différentes : l'émail est un tissu dur et peut résister aux forces de mastication tandis que la dentine est flexible et peu résistante si elle n'est pas protégée par l'émail. La jonction amélo-dentinaire joue

un rôle significatif dans la transmission des forces de contraintes et la limitation de la propagation des fissures amélaires. [33]

4.2.3.2.1 Adhésion à l'émail

L'émail constitue la couche superficielle de la couronne dentaire, il est donc en contact permanent avec la cavité buccale. C'est la structure la plus minéralisée du corps humain.

Il est constitué de 2 fractions :

- La fraction minérale : environ 95% de la masse totale de l'émail. Il s'agit principalement d'un réseau de cristaux d'hydroxyapatite de calcium $Ca5(PO4)3(OH)$. Chaque cristal est la juxtaposition de molécules d'hydroxyapatite. Ces cristaux sont séparés entre eux par les espaces inter-cristallins occupés par les phases organiques et aqueuses dont le volume varie selon la maturation de l'émail. Il existe aussi d'autres phosphates de calcium tels que les carbonates, les fluorures, le sodium, le potassium et le chlore
- La fraction organique : seulement 5% du poids total. Cette matrice organique contient les protéines de l'émail, des lipides et de l'eau

Le mordançage créé une surface irrégulière en nid d'abeilles en attaquant l'émail prismatique et inter-prismatique, sur une profondeur réduite de 30 à 50 micromètres. Cette attaque double l'énergie de surface de l'émail et améliore la mouillabilité. La création de micro-anfractuosités augmente aussi la surface de collage disponible et permettra l'infiltration des monomères.

L'effet du mordançage est supérieur sur les prismes amélaires coupés verticalement comparé à ceux coupés transversalement, c'est la raison pour laquelle, la réalisation d'un biseau est avantageuse dans les zones proximales.

4.2.3.2.2 Adhésion à la dentine

La dentine représente la majeure partie du volume dentaire, c'est un tissu conjonctif minéralisé qui est recouvert par l'émail au niveau coronaire dont elle est séparée par la jonction amélo-dentinaire. Elle forme aussi le complexe dentino-pulpaire avec le parenchyme pulpaire qu'elle entoure.

Elle est composée de 2 phases :

- Phase minérale qui représente 65% du volume total. Elle est constituée principalement de cristaux d'hydroxyapatite
- Phase organique : qui regroupe essentiellement des fibres de collagène de type 1 ainsi que des protéoglycanes, des glycoprotéines, des phosphoprotéines, des lipides et de l'eau.

La dentine est parcourue de tubules ayant chacun une forme de cône s'élargissant depuis la jonction amélo-dentinaire vers la dentine juxta-pulpaire. Ces tubules contiennent des prolongements odontoblastiques, nerveux ainsi que des fluides. On distingue différents éléments dentinaires structurels différents : la dentine péritubulaire et intertubulaire.

Un collage parfait à la surface dentinaire est la clé de la pérennité des restaurations en composite, néanmoins, l'adhésion à la dentine pose des problèmes de longévité contrairement à l'adhésion amélaire. Le rapport de surface entre les tubules et la dentine intertubulaire ainsi que le gradient hydrique déterminent les possibilités de pénétration intratubulaire de la résine, interférant avec le comportement des systèmes adhésifs. Cela conditionne la couche hydride, l'obturation des tubules et la qualité de l'adhésion.

L'autre facteur limitant la perméabilité dentinaire est la présence de l'enduit pariétal, constitué de la boue dentinaire, qui obstrue les orifices des canalicules. [28]

La présence des fluides tubulaires perturbe aussi la liaison des monomères de résines hydrophobes avec la phase minérale de la dentine.

Cette adhésion nécessite un mordançage dentinaire pour éliminer la boue dentinaire, résultant du fraisage, et pour dénuder le réseau de fibres de collagène et créer des micro-anfractuosités en ouvrant les tubules dentinaires. Il est essentiel que l'acide ne reste pas plus de 15 secondes sur la surface dentinaire, la force d'adhésion

diminue lorsque l'exposition est allongée. Une déminéralisation trop forte ne permet pas l'imprégnation complète du réseau collagénique et rend la couche hybride plus sensible au processus de dégradation.

La surface présentera alors 2 types de porosités : celle des tubules élargis par la déminéralisation et celle du réseau de collagène découvert par le mordançage. Après le rinçage du mordançage, la surface dentinaire ne doit pas être trop sèche pour éviter l'effondrement du réseau collagénique et des défauts de pénétration de l'adhésif.

Ces porosités seront alors infiltrées pour former des brides résineuses et la couche hybride responsable de l'ancrage micro-mécanique entre la résine composite et le réseau de fibres de collagène.

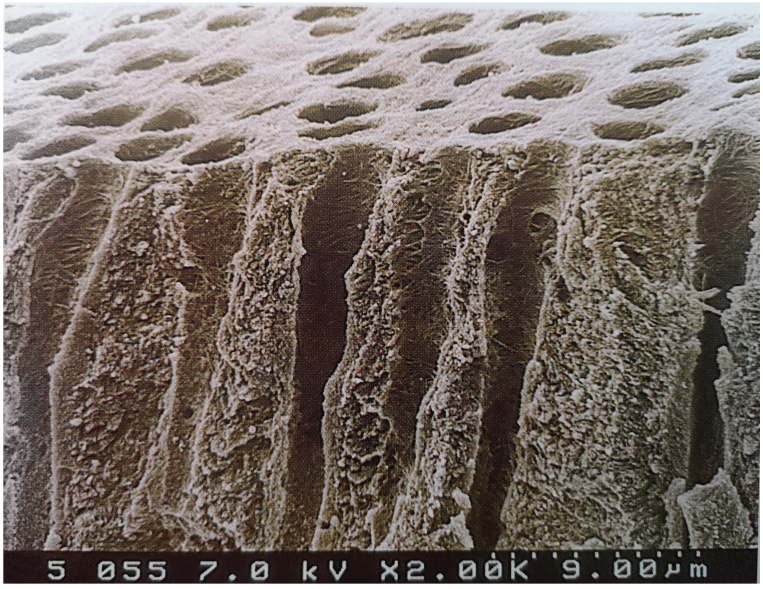

Figure 9 : Vue au microscope électronique à balayage de la dentine après mordançage avec de l'acide orthophosphorique à 35% pendant 15 secondes. [16]

4.2.3.2.2.1 La boue dentinaire

La boue dentinaire, aussi appelée « smear layer », est une couche irrégulière de 0,5 à 2 micromètres résultant du fraisage des surfaces dentaires. Elle est composée d'hydroxyapatite et de protéines, mais est contaminée par le sang, la salive et des bactéries. On la préservait autrefois car elle obstrue les tubules dentinaires, empêchant la remontée des fluides et protégeant la pulpe des stimulus nocifs. Néanmoins, la boue dentinaire n'est pas un substrat stable pour le collage. Le mordançage permet de la modifier ou de l'éliminer afin de permettre l'infiltration des monomères de résine dans la matrice de collagène.

L'hydrolyse pourrait dissoudre progressivement la boue dentinaire et permettre le passage des bactéries.

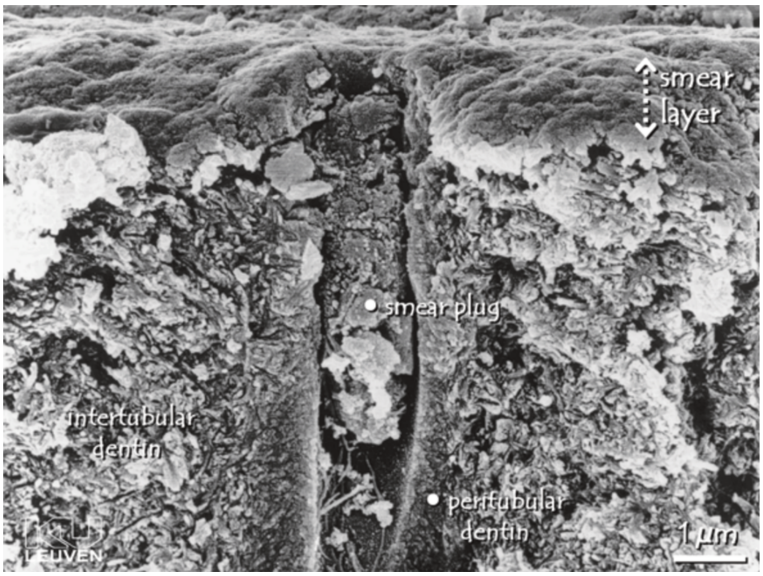

Figure 10 : Coupe latérale de dentine étudiée par microscope électronique à balayage dont la surface a été curetée sous irrigation. [42]

4.2.3.2.2.2 La couche hybride

La couche hybride est un entrelacement des fibres de collagène dentinaires avec les polymères de synthèse de l'adhésif. Cet entrelacement permet d'obtenir un ancrage micromécanique. Une couche hybride de bonne qualité représente un joint d'étanchéité dont le rôle est primordial pour la pérennité de la reconstitution. Elle est acido-résistante et empêche le développement des caries secondaires tout en protégeant la dentine sous-jacente.

La qualité du collage nous permet d'avoir une couche hydride homogène dont les risques de dégradation et d'infiltration sont limités.

La création de la couche hybride est conditionnée par :

- Le maintien du réseau collagénique
- Un adhésif hydrophobe pour adhérer au composite et hydrophile pour la liaison au tissu dentinaire
- Une photopolymérisation correcte.

Le respect du protocole opératoire influence la durabilité de cette couche hybride :

- Pose de la digue pour éviter toute contamination extérieure.
- Respect du protocole de mise en œuvre du système de collage choisi
- Respect de la concentration et du temps de mordançage pour l'émail et la dentine ainsi que son rinçage durant un temps au moins égale à celui de son application.
- Un séchage doux
- Une polymérisation efficace de la résine adhésive

Gestion de l'humidité de la dentine :

- Le séchage excessif peut déstabiliser la matrice organique et affaisser la trame de collagène, ce qui aura pour conséquences une diminution de l'espace inter-fibrillaire et une réduction de la perméabilité à la pénétration des monomères de résine donc une couche hybride non uniforme et un manque d'étanchéité.
- Si la surface est trop humide, l'eau résiduelle sera incorporée dans l'adhésif et induira des défauts au niveau du joint.

La couche hybride peut aussi être dégradée par les Matrice MétalloProtéases (MMP). Elles participent à la minéralisation de la dentine et une fois celle-ci achevée, elles restent inactives. Néanmoins, les MMP sont libérées en présence des acides provenant du système adhésif et dégrade la couche hybride. Il est démontré que la Chlorhexidine empêche la dégradation lorsqu'elle est appliquée avant l'adhésif.

Cette couche hybride va donc permettre de combler le hiatus entre le matériau de reconstitution et les tissus dentaires tout en créant une adhésion qui va influencer les critères de préparations. De plus, l'étanchéité de cette couche hybride permet de protéger la pulpe face aux substances chimiques et bactériennes ainsi que les différences thermiques. Les critères mécaniques et biologiques sont respectés et ce sont les priorités des reconstitutions par composite devant le critère esthétique.

Sur le plan biologique, l'étanchéité des interfaces est permise par le scellement des tubulis dentinaires et la création de cette couche hybride qui élimine les

phénomènes de percolation. Elle met l'organe pulpo-dentinaire à l'abri des agressions physiques, chimiques et bactériennes, lui permettant de cicatriser et de conserver son potentiel vital ainsi que d'éviter les sensibilités post-opératoires.

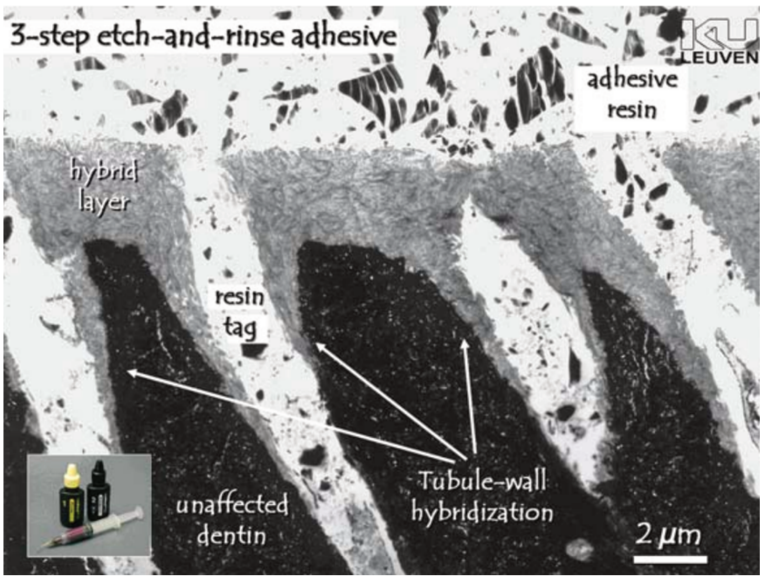

Figure 11 : Interface produite par Optibond (Kerr) étudiée par microscope élécronique à balayage. [42]

4.2.3.2.3 Classification

Nous allons uniquement nous intéresser aux techniques de mordançage et rinçage qui ont prouvés leur mécanisme d'adhésion par création d'une couche hybride résultante d'un système de déminéralisation, infiltration et arrangement des polymères de résine décrit par Nakabayashi. [30]. Le collage du composite avec la structure dentaire peut être réalisé par 4 systèmes différents : le système total etch (mordançage + rinçage) en 2 ou 3 temps. La technique de collage avec mordançage et rinçage en 3 étapes (SMR III) est la plus performante et la plus fiable à long terme. [34] De multiples études comparant les techniques de collages récentes révèlent qu'il s'agit du gold-standard en termes de durabilité et que la simplification du protocole de collage induit une diminution de l'efficacité du collage. [9] Ce système est plus opérateur dépendant que la technique auto-mordançante, la difficulté réside dans la phase de mordançage et rinçage

4.2.3.2.3.1 Mordançage & rinçage

A l'origine, ce système consiste à appliquer 3 produits séparément : le mordançage, puis le primer et enfin l'adhésif connu sous le nom de MR3. Dans la recherche d'une simplification et d'un gain de temps, un système en 2 étapes a été conçu en combinant le primer avec l'adhésif. Ces 2 systèmes suivent le même mécanisme d'adhésion, l'acide phosphorique élimine la boue dentinaire tout en déminéralisant la dentine sur 3 à 5 micromètres, exposant un réseau de fibres de collagène dénudé d'hydroxyapatite. La dentine péritubulaire, fortement minéralisée, est presque entièrement dissoute et les tubules sont élargis. Les fibres de collagène vont avoir un rôle micro-rétenteur avec les polymères de la résine adhésive, pourtant, lors du séchage de la dentine traitée, ce réseau peut s'effondrer, mettant en péril l'infiltration des monomères. Après le mordançage, le promoteur de l'adhésion est appliqué en 1 ou 2 étapes pour pénétrer le réseau de collagène.

L'application du primer, du SMR3, prépare la dentine en assurant un mouillage suffisant du collagène et éliminant l'eau restante. La résine adhésive est ensuite appliquée et polymérisée pour obtenir cette couche hybride et les « tags » de résine indispensable à l'adhésion micro-mécanique. Ni l'épaisseur de la couche hybride, ni la longueur des tags résineux ne semblent jouer un rôle dans la force d'adhésion. [20]

Dans le SMR2, le primer et l'adhésif sont combiné dans un seul conditionnement qui doit remplir leurs fonctions respectives.

4.2.3.2.4 Critères requis

Biocompatibilité : un adhésif ne devrait induire de réactions néfastes ni pour le praticien, ni pour le patient.

Il ne doit être ni allergisant, ni toxique et ne doit pas induire de réactions mutagènes. Néanmoins, les adhésifs libèrent des molécules allergènes : TEGDMA et HEMA.

L'étape de mordançage peut aussi être un élément irritant pour la pulpe.

Les systèmes adhésifs semblent toutefois aider à la cicatrisation pulpaire, s'ils sont utilisés selon le protocole et qu'ils ne servent pas de coiffage pulpaire direct.[11]

Adhésion et étanchéité : Les systèmes adhésifs doivent permettre d’obtenir :

- Une adhésion immédiate de la restauration aux tissus dentaire
- Une barrière étanche, empêchant la percolation des débris, fluides et bactéries, dans le but de protéger la dentine et la pulpe sous-jacentes, et d'éviter les sensibilités post-opératoires ainsi que les caries secondaires.

Durabilité : L'adhésion amélaire est durable tandis que l'adhésion dentinaire est sensible à l'hydrolyse de la couche hydride.

Simplicité de mise en œuvre et fiabilité

Effet de la corrosion sur l'adhésion : On observe une diminution des valeurs d'adhérence sur la dentine corrodée, quelque soit le système de collage. La pénétration des ions métalliques dans la dentine entraine la modification de la perméabilité, ce qui explique cette diminution de l'adhérence. [17]

L'élimination de la couche corrodée à l'aide d'un excavateur, d'une fraise boule su contre-angle bague bleue ou avec un dispositif aéro-abrasif permettra d'optimiser le collage et la création de la couche hybride. [47] Dans les cas de délabrement plus important où un substitut dentinaire est indiqué, le Ciment Verre Ionomère modifié par adjonction de résine est adapté avec sa capacité de liaison chimique aux oxydes métalliques. [46]

4.2.4 Le substitut dentinaire

4.2.4.1 Remontée de marge

Si une remontée de marge est nécessaire en cas de cavité juxta ou infra-gingivale, le substitut dentinaire conforte la protection biologique par la procédure de collage. C'est un élément de base capital des reconstitutions postérieures en composite et la fondation de notre restauration.

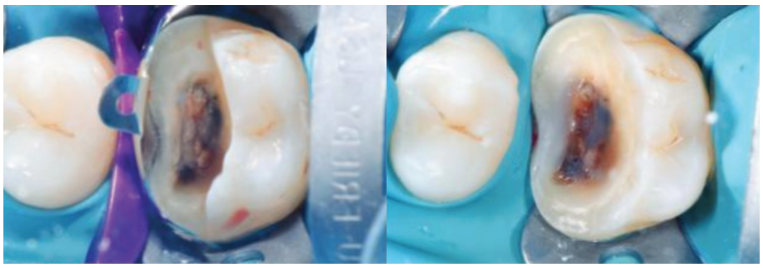

Figure 12 : remontée de marge en vue d'une restauration indirecte. [50]

Il permet d'obtenir une protection biologique et mécanique du complexe dentino-pulpaire rapide à mettre en œuvre et compatible avec le système adhésif.

Le composite chémopolymérisable est présenter sous la forme d'un pistolet mélangeur avec un embout permettant d'injecter de manière précise. Sa fluidité permet de diminuer le stress de polymérisation. [35] De plus, la chémopolymérisation induit 45% de forces de contraction en moins que la photopolymérisation. [56]

4.2.5 Polymérisation

La polymérisation est le mécanisme de transformation de monomères ou de chaines de polymères en un polymère de plus haut poids moléculaire par l'ouverture de doubles liaisons C=C. Seules la chémo et photo-polymérisation sont utilisées pour les résines composites en technique directe.

Dans le cadre des restaurations par stratification, le mode de polymérisation adapté est la photopolymérisation qui permet au praticien d'avoir le temps de placer les incréments sans contrainte de temps. [8]

Pour limiter les forces de contraction nocives due à la polymérisation du matériau, lors des techniques directes. Le composite sera apporté par petits incréments, successifs dépose de manière oblique selon la technique du composite-up.

La polymérisation s'effectue couche après couche : 3secondes pour chaque incrément puis une insolation progressive d'une minute vient finaliser.

Le principal critère pour définir la qualité de la polymérisation est le degré de conversion : taux de monomères ayant réagi par rapport au nombre de monomères initiaux. Plus le taux est élevé, meilleurs seront les propriétés mécaniques et physiques. Ce taux dépasse rarement les 60%.

4.2.5.1 Le stress de polymérisation

Le principal inconvénient de la résine composite est la contraction de polymérisation qui est une cause d'échec de l'adhésion, de sensibilités post-opératoires, de colorations marginales et de récidives de caries. [7]

Le retrait de polymérisation des résines composites à base de matrice résineuse est inhérent à la réaction de polymérisation et dépend de leur composition chimique, de la fraction volumique des charges et du degré de conversion lors de la polymérisation, qui n'est jamais total et uniforme. [6] Les contraintes mécaniques apparaissant pendant et après la phase de polymérisation, s'exercent simultanément dans les tissus minéraux, dans le matériau et à l'interface entre les deux. Ces contraintes peuvent avoir de graves conséquences cliniques : contraintes de flexion jusqu'aux fractures amélaires, sensibilités post-opératoires et formation de hiatus périphériques.

L'élément essentiel à prendre en compte est la contrainte qui s'exerce à l'interface dent-matériau et qui dépend du pourcentage de rétraction et de la cinétique de polymérisation. Un pourcentage élevé de charges diminue le retrait de polymérisation à cause de la réduction du pourcentage de matrice résineuse. Cette contraction de polymérisation crée un stress à la hauteur de 12MPa au niveau de l'interface entre la résine composite et la dent, dépassant la limite de tension de l'émail, ce qui aboutit à des fractures et fêlures de l'émail.

Une fois que la résine est polymérisée, il peut y avoir des déformations du joint avec la dent. Cette déformation est de l'ordre de 4 à 6 µm selon la technique de remplissage de la cavité. [15,39]

Pour diminuer les conséquences cliniques, différentes procédures doivent être respectées : stratification, soft start polymérisation et prise en compte du facteur de configuration.

L'utilisation de lampes à photopolymériser à intensité croissante et progressive est recommandé. Plus l'intensité est forte, plus le stress au niveau de l'interface composite-dent est élevé.

L'apposition du composite par incréments obliques en restaurant les cuspides, une à une, permet de réduire le facteur C et donc le stress de polymérisation. [32]

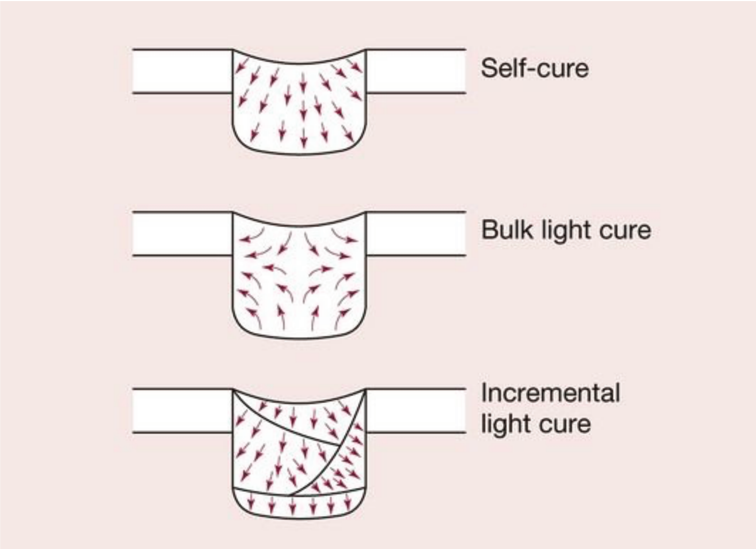

Figure 13 : Répartition des contraintes mécaniques en fonction du mode de polymérisation. [49]

La technique sandwich correspondant au placement d'un ciment verre ionomère modifié par addition de résine en fond de cavité sous le composite, permet de réduire le stress de polymérisation en profondeur.

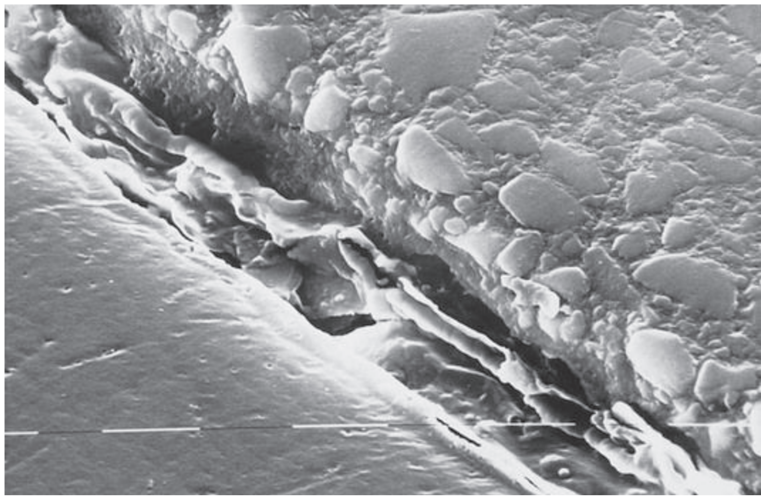

Figure 14 : Microscope à balayage électronique d'un manque d'étanchéité du au stress de polymérisation. [49]

4.2.6 Matériel

Kit d'examen : sonde-miroir-précelles : Indispensable à tout examen clinique, la vision directe de la face occlusale de la 1ère molaire maxillaire n'est pas compatible

avec la position ergonomique du praticien, le miroir est donc nécessaire. La sonde permet de juger la qualité des tissus résiduelles.

Figure 15 : Photographie d'un kit d'examen clinique. (Photographie DEWITTE Quentin)

Aides optiques : Les systèmes optiques grossissants font actuellement partie de l'arsenal thérapeutique des chirurgiens-dentistes pour la majorité des actes. La précision de toute activité manuelle est limitée non pas par les mains mais par la vue. Leur utilisation augmente ainsi la précision des actes effectués ainsi que la prise en charge comme aide au diagnostic compte tenu de l'étroitesse des dimensions spatiales à laquelle nous sommes confrontés. [2]

Dans le domaine de l'odontologie restauratrice adhésive dont la mise en forme cavitaire est minimalement invasive, le seul facteur limitant réside dans les capacités de contrôle visuel. Les aides optiques et l'éclairage deviennent essentiels à la mise en œuvre des restaurations micro-invasives.

L'acuité visuelle est marquée par de fortes différences individuelles auxquelles s'ajoutent des variables : l'âge, la capacité d'accommodation, la sensibilité au contraste et l'environnement.

Les aides optiques utilisés en chirurgie dentaire sont :

- Les loupes binoculaires de système Galiléen dont le grossissement varie à x2,5, x3,2 ou x4,5 avec lumière LED intégrée
- Les loupes binoculaires de système Képlérien
- Les microscopes opératoires

Figure 16 : Aide optique. [57]

Un filtre orange sera utilisé lors de la manipulation des matériaux photosensibles.

Les systèmes de loupes binoculaires de Galilée, le praticien est libre de choisir la distance de travail en fonction de ses exigences ergonomiques. Le grossissement est limité jusqu'à x3,5 néanmoins, le champ visuel est très réduit et la périphérie floue. A un grossissement x2, la distance de travail est si faible qu'elle engendre des problèmes ergonomiques mais procure une précision remarquable. [12]

Les loupes prismatiques dites de Kepler permettent au praticien de choisir la distance et les facteurs de grossissement. Pour une préparation cavitaire, un grossissement de x3 à x7 semble adéquat sans causer d'interférences majeures. Ces loupes sont supérieures sur le plan optique et procurent des images de meilleure qualité mais elles sont plus volumineuses et plus lourdes que les loupes de Galilée. L'image rendue par les loupes procure une meilleure distance de travail et une bonne vision. Le praticien peut faire varier différents paramètres : la distance de travail,

l'inclinaison de la loupe et l'angle de convergence pour les adapter à sa pratique et adopter une posture confortable.

Le microscope opératoire permet un grossissement de x4 à x24 avec un éclairage centré. La précision du praticien est plus importante mais la perte de repère avec un fort grossissement peut engendrer une perte de temps.

Le champ opératoire :

Figure 17 : Digue Nic Tone [58]

Figure 18 : Photographie d'une 1ère molaire maxillaire sous digue après la préparation cavitaire. [59]

Matrice : La matrice permet de reconstituer une surface proximale en respectant l'anatomie dentaire, le composite est foulé entre les parois cavitaires et la paroi de la matrice, évitant la fusée du matériau dans l'espace interdentaire, tout en reconstituant le point de contact avec la dent adjacente. Le choix peut varier selon divers critères :

- Longueur : sectorielle ou circonférentielle
- Épaisseur
- Structure plastique : transparente ou métallique
- Forme : plate ou préformée.

Anneau séparateur de Mc Kean : L'anneau permet d'adapter proximalement la matrice au niveau des embrasures. Il assure l'écartement provoquer par le coin interdentaire et maintient la matrice galbée contre la face proximale de la dent.

Coins interdentaires : Le coin interdentaire est une aide à l'adaptation cervicale de la matrice. Il est inséré fermement dans l'embrasure cervicale pour plaquer la matrice contre la dent et provoquer un écartement de la dent adjacente. Ces coins sont de différentes formes et matériaux.

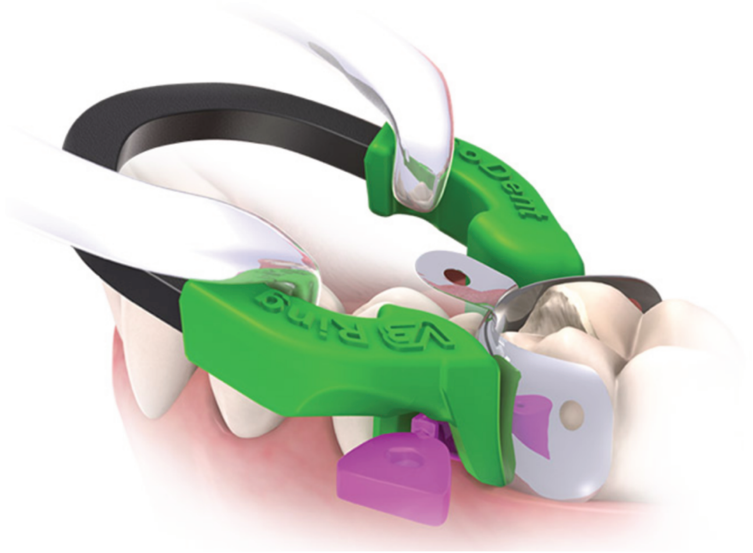

Figure 19 : Illustration du système Triodent. [60]

Figure 20 : Illustration du système Palodent.[61]

Système adhésif : Le système adhésif procurant les meilleurs résultats sur le long terme est le MR3 composé d'un flacon de mordançage à l'acide phosphorique, un flacon de primer et un flacon de résine adhésive.

Figure 21 : Système Adhésif MR3 All Bond 2. [58]

Chlorhexidine : L'application de chlorhexidine 2% montre des résultats prometteurs avec la présence de la couche hybride et la formation de tags résineux. [41] La couche hybride se dégrade progressivement, notamment avec l'action des métalloprotéases matricielles et des cystéines cathépsines. La chlorhexidine joue le rôle d'inhibiteur de ces MMPs si elle est appliquée avant l'adhésif. [5]

Lampe à photopolymériser

Instruments manuels :

Spatule Hollenbach pour amener les apports de résine composite dans la cavité. La sculpture des cuspides peut se réaliser avec des pinceaux HFO en poils ou en silicone pour faciliter l'étape de finition et lisser.

Figure 22 : Photographie de pinceaux HFO. [62]

Réchauffeur composite EnaHeat.

Le réchauffeur à composite permet l'abaissement de la viscosité des composites modernes universels. La résine est chauffée à 39 degrés pour les reconstitutions directes et son étalement et sa sculpture sont facilités pour le praticien.

Résine composite de stratification.

Figure 23 : Résine composite de différentes teintes. (Photographie DEWITTE Quentin)

Résine composite de finition

Figure 24 : Résine BisCover LV. [58]

Cette résine photopolymérisable permet le polissage et le lustrage des restauration mais surtout, le colmatage des bords périphériques. Une fine couche est appliquée et étalée à l'aide d'un pinceau à la fin de la restauration puis une photopolymérisation de 30 secondes est employée, sans laisser de couche inhibée de surface.

Glycérine : Lors de la polymérisation du composite, l'oxygène présent dans l'air cause des interférences de polymérisation provoquant la formation d'une couche d'inhibition de surface. Cette couche correspond à de la résine non-polymérisée qui ne peut être retirée complétement par la phase de finition et polissage, elle entrave donc la qualité de la restauration finale.

Pour réduire au maximum la formation de cette couche, on applique de la glycérine à la surface du composite avant la photopolymérisation finale. Celle-ci augmente le degré de conversion et sera rincée par la finition. [31]

Matériel de finition et polissage : On contrôle l'occlusion avec des pinces de Miller et du papier d'occlusion. Le point de contact est évalué à l'aide du fil dentaire.

La phase de polissage est réalisée avec des disques à polir et des strips abrasifs dans les zones interdentaires. Les disques pop on sont recouvert de poudre d'oxyde

d'aluminium à différents degrés d'abrasivité selon l'épaisseur du grain. Ils sont utilisés de façon décroissante, du grain le plus épais (environ 1,2 microns) au grain superfin (0,33 microns).

Figure 25 : Disques de finition MaxFlex du Docteur Lorenzo Vanini. (Photographie DEWITTE Quentin)

5 Méthode de stratification par apport de masse / composite-up

5.1 Cas clinique 1

La méthode d'apport de masse ou composite-up est considérée comme la technique standard pour les restaurations des dents postérieures.

Il s'agit d'une technique de reconstitution par addition inspirée du wax-up, qui est opposée à la technique par soustraction qui aboutit à une sculpture anatomique approximative.

Le principe est d'utiliser la propension des pâtes de résine composite microhybrides photopolymérisables qui, de part leur viscosité, leur thixotropie et la mouillabilité du substrat, ont tendance à se conformer spontanément dans l'espace en forme sphéroïdales dont le profil convexe est utilisé pour reproduire les formes bulleuses des cuspides.

Le choix du composite est important, les résines hybrides sont les plus appropriés pour les reconstitutions postérieures. En règle générale, ils doivent contenir une charge minimale de 60% du volume.

L'accès à la cavité doit se faire en privilégiant l'économie tissulaire tout en permettant l'éviction contrôlée des tissus cariés. Il sera réalisé à l'aide de fraise diamantée montées sur turbine et sous irrigation abondante.

Figure 26 : Situation clinique initiale d'une première molaire maxillaire présentant un amalgame dont l'examen radiographique met en évidence une récidive de carie mésiale. [10]

La dentine cariée est ensuite éliminée à l'aide d'une fraise boule en carbure de tungstène montée sur contre-angle à vitesse lente et toujours sous irrigation.

Avant de procéder aux étapes de la restauration proprement dit, la cavité sera nettoyée avec une solution aqueuse désinfectante contenant de la chlorhexidine (0,2 à 2%) permettant d'inhiber les MMPs.

Dans les cas de délabrement incluant le point de contact avec la dent adjacente, il faut reconstituer en premier lieu le mur proximal.

Le point de contact idéal va permettre :

- La stabilité de l'arcade dentaire en transmettant les forces dans l'axe
- De protéger la papille inter-dentaire en prévenant le bourrage alimentaire

Par contre, un point de contact défectueux peut causer des déplacements et rotations dentaires et un bourrage alimentaire entrainant une inflammation, des saignements et des douleurs parodontales.

Le point de contact ne doit pas être trop serré et doit être vérifié avec un fil dentaire. Il est localisé sur la partie supérieure du 1/3 moyen coronaire pour préserver la santé papillaire et provoquer la déflection alimentaire pendant la mastication. Le talon d'Achille des reconstitutions adhésives directes est l'adaptation marginale.

Une matrice métallique sectorielle de 0,3mm d'épaisseur associée à un coin interdentaire et un anneau séparateur permet un meilleur contrôle que les matrices transparentes. L'apport de composite sera plaqué contre la matrice pour épouser et respecter au maximum la forme anatomique initiale de la dent.

Cette étape permet de transformer une cavité de site 2 en site 1, plus aisée à reconstituer.

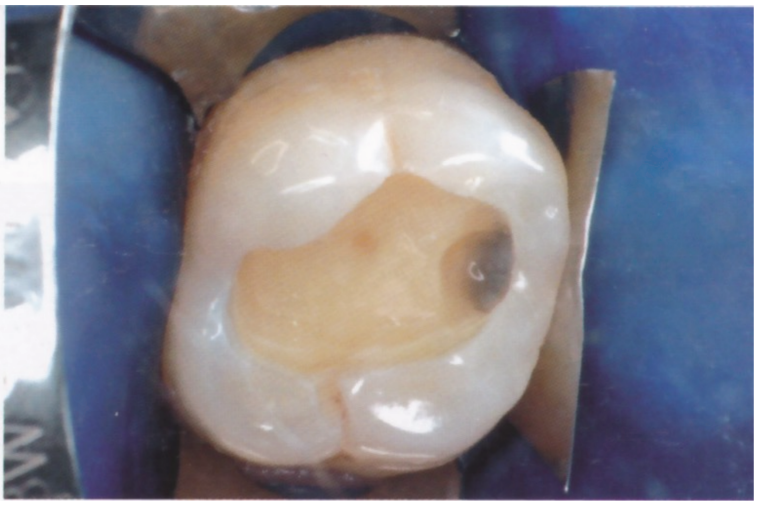

Figure 27 : Dépose de l'amalgame et curetage carieux en préservant la crête marginale. [10]

On utilisera tout d'abord un composite fluide micro-hybride en tant que couche initiale pour remplir les 2/3 de la cavité, en le polymérisant par une insolation progressive.

Figure 28 : Un composite fluide est injecté au fond de la cavité. [10]

La technique d'insertion du matériau dépend du volume de la restauration en rapport avec la contraction de polymérisation du composite et l'étendue de la cavité (facteur C). La technique oblique de montage du composite-up semble le mieux répondre à la fois aux exigences d'une pratique simple, d'étanchéité et de contraction de polymérisation mais qui demande une attention particulière dans le placement des strates. En joignant les parois palatines et vestibulaire en un seul temps, les forces de contractions sont concentrées au centre de la restauration. Tandis qu'en unissant par incrémentations, les forces sont redirigées vers les parois.

Les autres avantages de cette technique sont le contrôle de la teinte et de la forme ainsi que la polymérisation complète du composite.

On recommande des incréments de 2mm d'épaisseur pour obtenir une qualité optimale de polymérisation et pour réduire l'éventuelle cytotoxicité liée à une trop grande quantité de monomères résiduels.

.

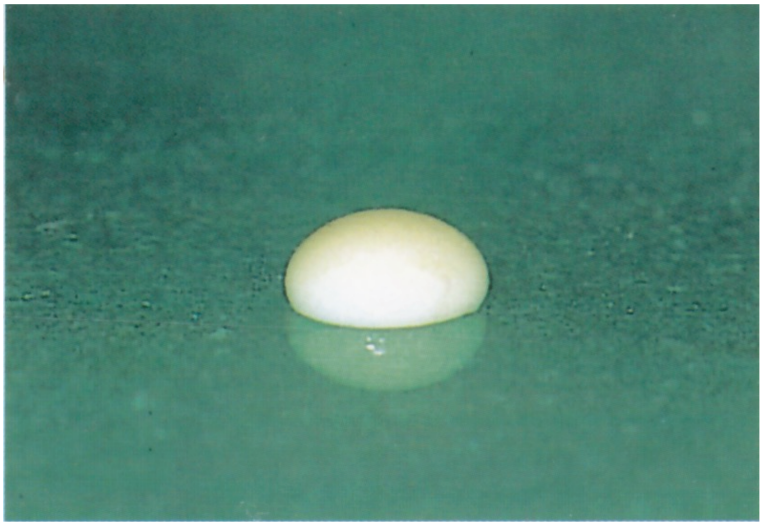

Figure 29 : Contour arrondi d'une fine couche de composite. [25]

On prélève avec une spatule de Hollenbach, une portion de 2mm de composite qui sera placée sur le versant interne d'une cuspide à restaurer. Le premier apport ne doit pas toucher plus de 2 surfaces, la paroi pulpaire et à la paroi palatine.

On sculpte directement l'apport de façon à assurer la continuité de la cuspide puis on photopolymérise avec un flash lumineux de 3 secondes à faible intensité (200mW/cm2) en accord avec les principes de la soft polymérisation

Le second apport sera déposé obliquement et à l'opposé du premier apport. Cette technique permet ainsi un montage de la restauration comparable au wax-up du prothésiste.

Les premiers incréments de composite ont une teinte plus saturée que celle définie lors de la prise de teinte, puis chaque couche ajoutée sera plus claire et tendra vers cette teinte finale.

Figure 30 : Les cuspides sont reconstituées successivement par une stratification oblique. [10]

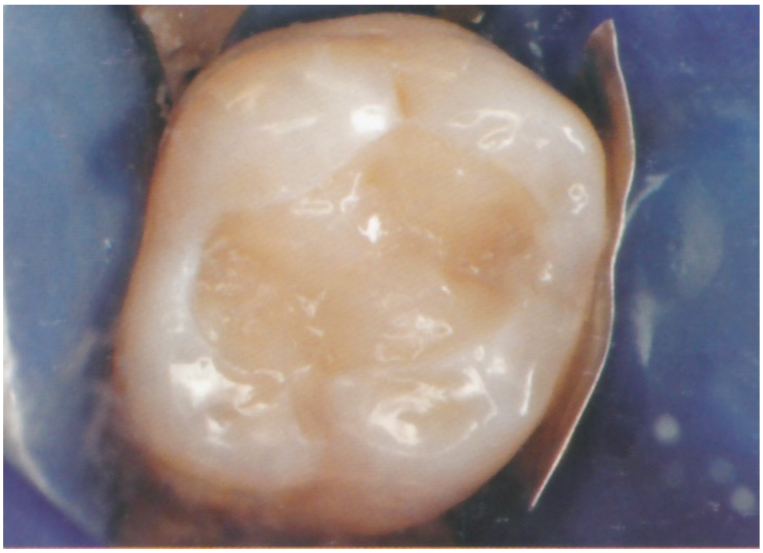

Figure 31 : Un autre incrément est ajouté contre les faces antagonistes. [10]

Figure 32 : Une dernière couche de composite plus translucide est ajoutée, reproduisant les caractéristiques anatomiques de la première molaire maxillaire. [10]

La même démarche de reconstruction successive des différents versants cuspidiens se reproduira, en respectant l'anatomie tandis qu'apparaissent les sillons et fossettes qui restaurent le relief de la dent naturelle.

Une fois l'anatomie des cuspides restaurée, on s'attarde sur la reconstruction de la crête marginale qui présente aussi un aspect sphérique similaire aux versants cuspidiens et permet de reproduire la fossette marginale. Cette technique permet de limiter les excès de matériau et d'obtenir une anatomie occlusale et proximale nécessitant très peu de retouches.

Pour parer au problème d'inhibition de la polymérisation de surface inhérente à l'oxygène et pour combler les éventuels manques et fissures entre les masses apportées, on enduit la face occlusale d'une couche de résine faiblement chargée, de basse viscosité et insensible à l'oxygène que l'on étale au pinceau. Une photopolymérisation de l'ensemble de la face occlusale pendant 60 secondes avec une forte intensité (600mW/cm2) sera effectuée.

Figure 33 : Reconstitution finale après finitions et polissage. [10]

Les résultats cliniques montrent une amélioration de la qualité du joint, une diminution des sensibilités post-opératoires et des récidives de caries.

On réduit le stress de polymérisation notamment au niveau de la zone cervico-marginale et le long des parois cavitaires.

L'étude de Busato et coll. Réalisée selon les procédures de stratification montre qu'après 6 ans, seulement 15% de ces restaurations ont dû être remplacées, ce qui recoupe avec le taux d'échec annuel donné par Hickel et Manhart.[4,18]

L'étape ultime de la reconstitution par composite concerne la finition et le polissage. Les objectifs de cette étape sont :

- L'obtention d'une parfaite continuité entre les tissus dentaires et la restauration au niveau des bords occlusaux et proximaux.
- L'aplanissement des surfaces irrégulières.
- L'élimination des éventuels défauts marginaux.

L'instrumentation recommandée pour le polissage et les finitions est la suivante :

- La finition et le polissage des surfaces proximales et des crêtes avec des disques à polir Smartflex (Bisico).
- La finition et le polissage des limites cervicales avec des fraises diamantées bague rouge et des strips abrasifs.
- Et la finition occlusale avec des brossettes et de la pâte à polir Shiny 3 microns et 1 micron.

5.2 Cas clinique 2 [25]

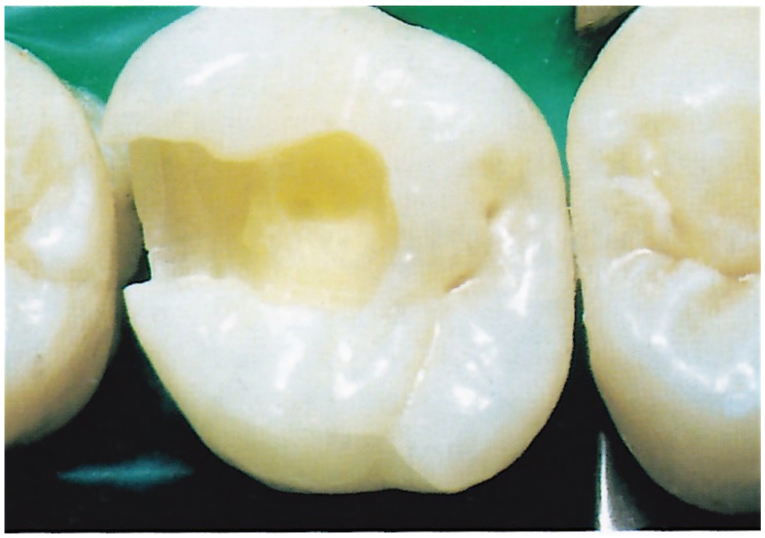

Figure 34 : Cavité mésio-occlusale sur une première molaire maxillaire.

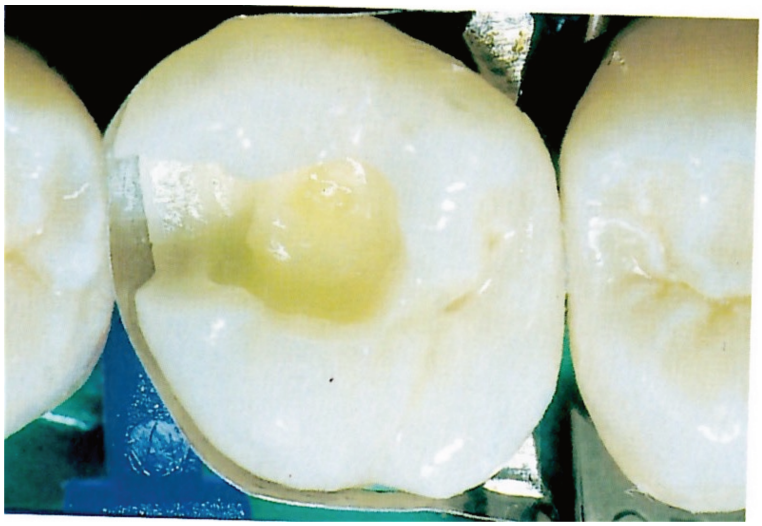

Figure 35 : Matriçage et application de l'adhésif.

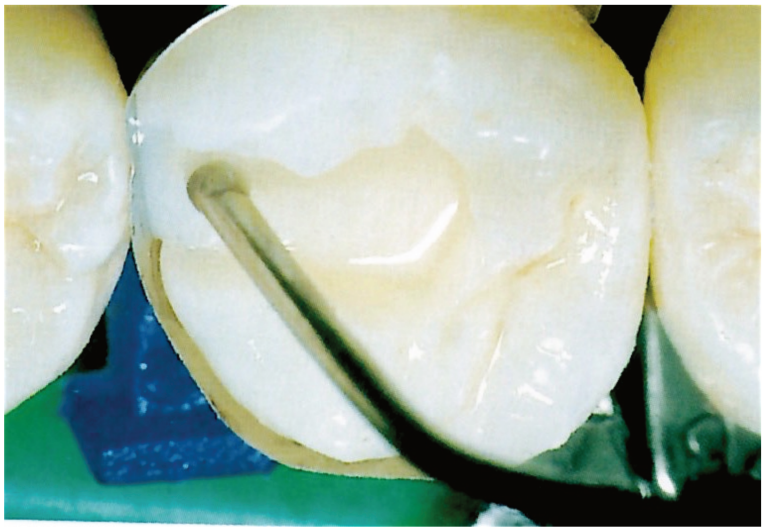

Figure 36: Injection du composite fluide autopolymérisable dans les 2/3 cervicaux de la cavité.

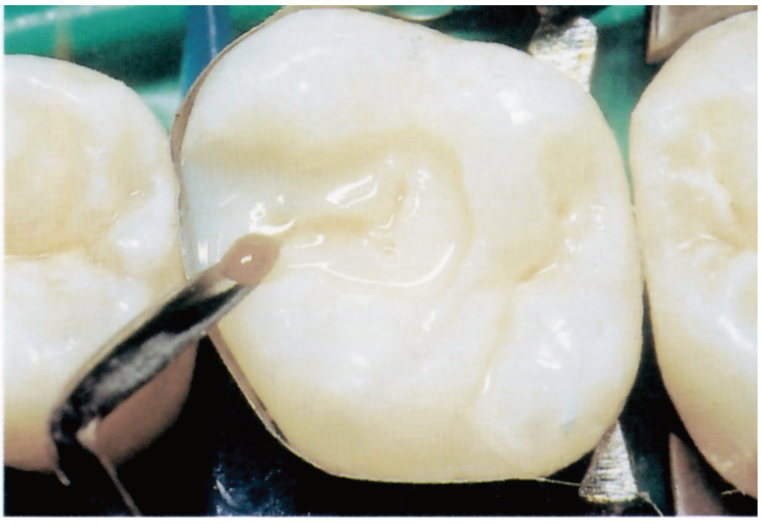

Figure 37 : Le premier apport de résine est appliqué dans la cavité.

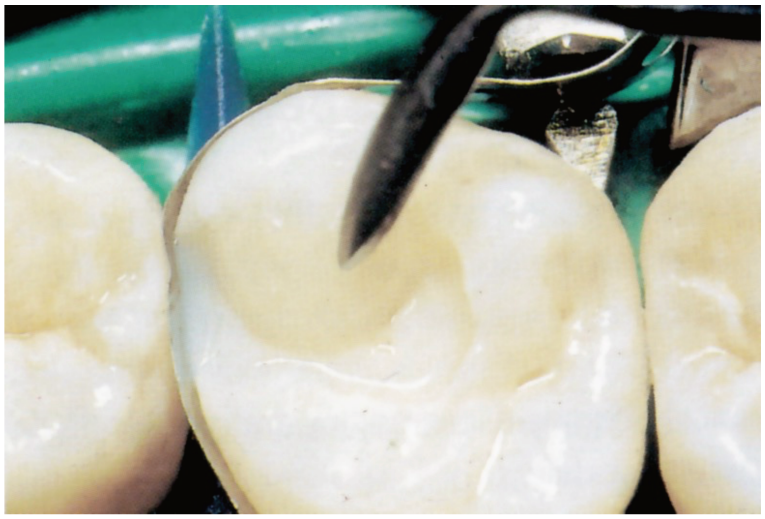

Figure 38 : La consistance visqueuse de la résine permet au praticien de la sculpter contre la cuspide mésio-vestibulaire.

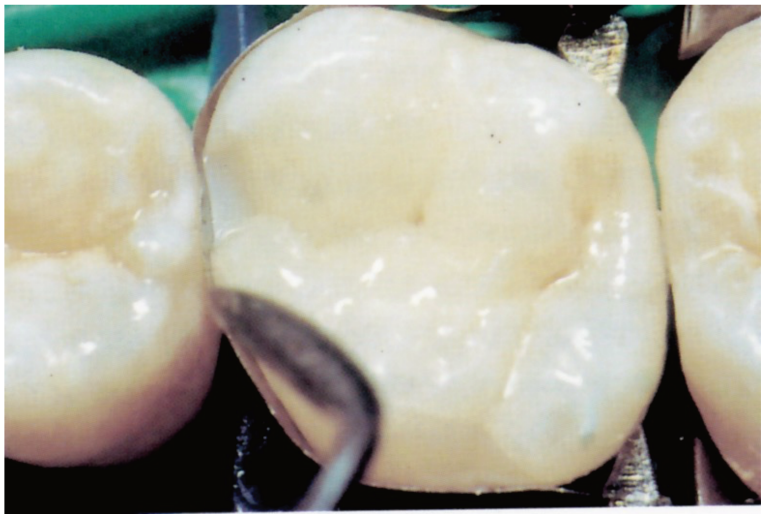

Figure 39 : La cuspide antagoniste est ensuite reconstituée.

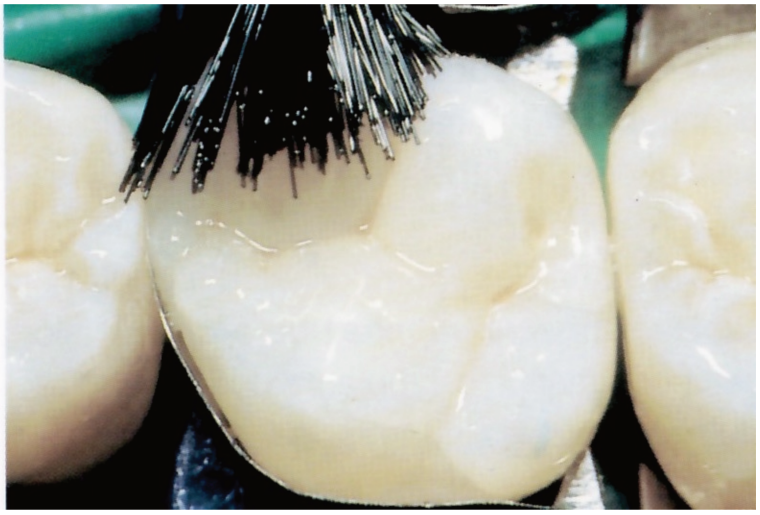

Figure 40 : Application d'une dernière couche de résine fluide étalée au pinceau.

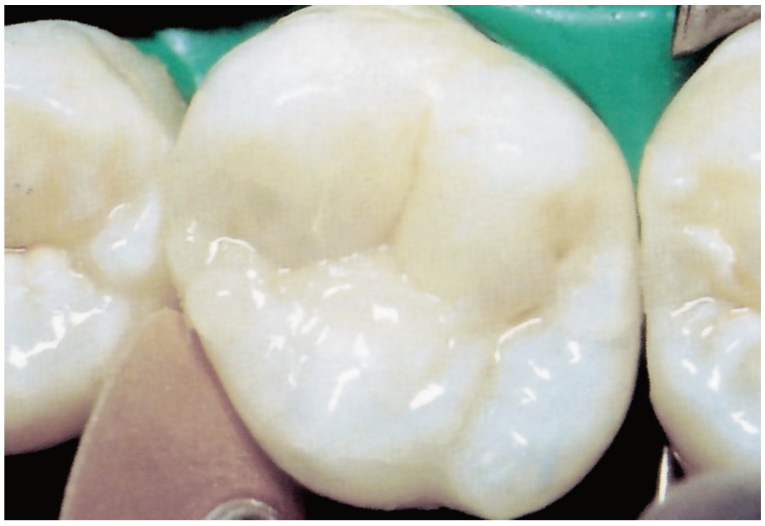

Figure 41 : Les finitions sont réalisés avec un disque Pop-On.

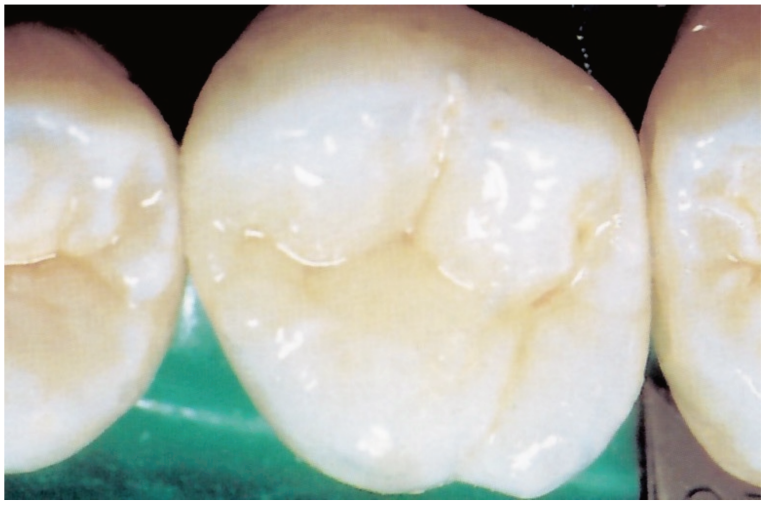

Figure 42 : Reconstitution finale invisible à l'œil nu.

5.3 Cas clinique 3 [10]

Figure 43 : Récidive de carie sous un composite.

Figure 44 : Mise en place du champ opératoire et matriçage après la dépose du composite et le curetage carieux.

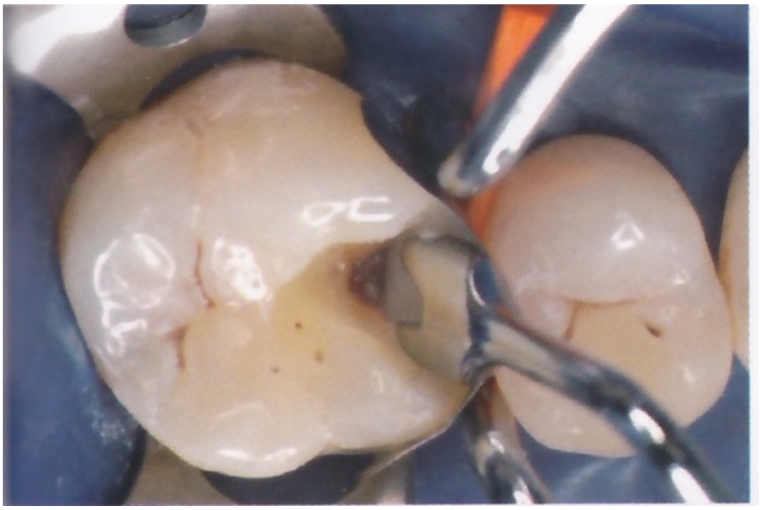

Figure 45 : La première couche de composite est plaquée contre la matrice pour amener à une cavité de classe 1.

Figure 46 : La stratification se poursuit par apports d'incréments successifs.

Figure 47 : Vue de la reconstitution finale après finition et polissage

6 Conclusion

Les fonctions et la localisation de la première molaire maxillaire la place comme un pilier de l'appareil manducateur. Néanmoins, il s'agit de la dent la plus sujette aux caries et chaque ré-intervention l'affaiblit et peut conduire à une atteinte du système dentino-pulpaire.

La réalisation d'une restauration composite dans le secteur postérieur présente quelques pièges qui peuvent conduire rapidement à la dégradation de la restauration et donc à un échec thérapeutique.

Elle nécessite avant tout d'observer la dent naturelle : sa fonction, son comportement mécanique et biologique ainsi que sa teinte et son ancienne restauration pour déterminer les causes de l'échec.

Ensuite, il est essentiel de respecter ses composants biologiques en préservant les tissus sains et en protégeant son complexe dentino-pulpaire.

Enfin, l'adhésion et la diversité des teintes de composite disponible permettront d'intégrer parfaitement la restauration biologiquement, fonctionnellement et esthétiquement.

Dans le secteur postérieur, le protocole de collage, le point de contact et la maitrise des phénomènes de contraction sont les facteurs prédominants d'une reconstitution durable.

Seul le respect des indications de ce type de restauration et l'application d'une procédure codifiée et rigoureuse, permet de réussir une restauration composite postérieure.

Références bibliographiques

1. A Terry D. An essential component to adhesive dentistry: the rubber dam. Pract Proced Aesthetic Dent PPAD. 2005;17:106, 108.
2. Arens DE. Introduction to magnification in endodontics. J Esthet Restor Dent Off Publ Am Acad Esthet Dent Al. 2003;15(7):426-39.
3. Baume LJ. General principles concerning the international standardization of dental caries statistics, F.D.I. Special Commission on Oral and Dental Statistics. 1962;Int. Dent. J.(12):65-75.
4. Busato AL, Loguercio AD, Reis A, Carrilho MR. Clinical evaluation of posterior composite restorations: 6-year results. Am J Dent. 2001;14(5):304-8.
5. Carrilho MRO, Carvalho RM, de Goes MF, di Hipólito V, Geraldeli S, Tay FR, et al. Chlorhexidine preserves dentin bond in vitro. J Dent Res. janv 2007;86(1):90-4.
6. Cattani-Lorente M, Bouillaguet S, Godin C, Meyer J-M. Polymerization shrinkage of Ormocer based dental restorative composites. Eur Cell Mater. 1 janv 2001;1.
7. Condon JR, Ferracane JL. Assessing the effect of composite formulation on polymerization stress. J Am Dent Assoc [Internet]. 1 avr 2000 [consulté le 18 sept 2017];131(4):497-503. Disponible sur: http://www.sciencedirect.com/science/article/pii/S0002817714639659
8. Cramer NB, Stansbury JW, Bowman CN. Recent Advances and Developments in Composite Dental Restorative Materials. J Dent Res [Internet]. avr 2011 [consulté le 29 janv 2018];90(4):402-16. Disponible sur: https://www.ncbi.nlm.nih.gov/pmc/articles/PMC3144137/
9. De Munck J, Van Landuyt K, Peumans M, Poitevin A, Lambrechts P, Braem M, et al. A Critical Review of the Durability of Adhesion to Tooth Tissue: Methods and Results. J Dent Res [Internet]. 1 févr 2005 [consulté le 18 sept 2017];84(2):118-32. Disponible sur: https://doi.org/10.1177/154405910508400204
10. Decup F. Procédures cliniques pour les restaurations composites. In: Les résines composites.
11. Demarco FF, Tarquinio SB, Jaeger MM, de Araújo VC, Matson E. Pulp response and cytotoxicity evaluation of 2 dentin bonding agents. Quintessence Int Berl Ger 1985. mars 2001;32(3):211-20.
12. Eichenberger M, Perrin P, Neuhaus KW, Bringolf U, Lussi A. Influence of loupes and age on the near visual acuity of practicing dentists. J Biomed Opt. mars 2011;16(3):035003.
13. Glickman I. Parodontologie clinique: prévention, diagnostic et traitement des parodontopathies dans le cadre de la dentisterie générale. J. Prélat; 1974. 1080 p.
14. GmbH DMS. Amalgame dentaire [Internet]. DocCheck Pictures. [consulté le 9 sept 2018]. Disponible sur: https://pictures.doccheck.com/fr/photo/5457-amalgame-dentaire
15. González-López, S., Lucena-Martín, C. Influence of different composite restoration techniques on cuspal deflection: An in vitro study. Oper Dent. nov 2004;29(6):656-60.
16. Goracci G. Les bases adhésives de la dentisterie conservatrice esthétique. Esthét En Médecine Dent. 9(3).
17. Harnirattisai C, Senawongse P, Tagami J. Microtensile Bond Strengths of Two Adhesive Resins to Discolored Dentin after Amalgam Removal. J Dent Res [Internet]. 1 mars 2007 [consulté le 23 janv 2018];86(3):232-6. Disponible sur: https://doi.org/10.1177/154405910708600307
18. Hickel R, Manhart J. Longevity of restorations in posterior teeth and reasons for failure. J Adhes Dent. 2001;3(1):45-64.
19. Ilie N, Hickel R. Resin composite restorative materials. Aust Dent J. juin 2011;56 Suppl 1:59-66.

20. Inoue S, Vargas MA, Abe Y, Yoshida Y, Lambrechts P, Vanherle G, et al. Microtensile bond strength of eleven contemporary adhesives to dentin. J Adhes Dent. 2001;3(3):237-45.
21. Kameyama A, Asami M, Noro A, Abo H, Hirai Y, Tsunoda M. The effects of three dry-field techniques on intraoral temperature and relative humidity. J Am Dent Assoc 1939. mars 2011;142(3):274-80.
22. Kandemir S. The radiographic investigation of the visibility of secondary caries adjacent to the gingiva in Class II amalgam restorations. Quintessence Int Berl Ger 1985. juin 1997;28(6):387-92.
23. Kidd EA, Pitts NB. A reappraisal of the value of the bitewing radiograph in the diagnosis of posterior approximal caries. Br Dent J. 6 oct 1990;169(7):195-200.
24. Kidd EA, Toffenetti F, Mjör IA. Secondary caries. Int Dent J [Internet]. juin 1992 [consulté le 15 janv 2018];42(3):127-38. Disponible sur: http://europepmc.org/abstract/med/1500208
25. Koubi G, Koubi S, Brouillet J-L. La technique « composite-up » : une méthode simple pour les restaurations postérieures directes. In: Pratique clinique en dentisterie conservatrice. Quitessence International.
26. Kuboki Y, Liu CF, Fusayama T. Mechanism of differential staining in carious dentin. J Dent Res. juin 1983;62(6):713-4.
27. Lasfargues J-J, éditeur. Médecine bucco-dentaire conservatrice et restauratrice. Paris, France: Éditions Espace id; 2014. 176 p.
28. Lasfargues J-J, Colon P, Vanherle G, Lambrechts P. Odontologie conservatrice et restauratrice. Tome 1, Une approche médicale globale. Rueil-Malmaison, France: Éditions CdP; 2009. xxiii+480.
29. Lasfargues J-J, Louis J-J, Kaleka R. Classifications des lésions carieuses. De Black au concept actuel par sites et stades. Datatraitesod123-39904 [Internet]. [consulté le 20 juin 2018]; Disponible sur: http://www.em-consulte.com/en/article/39540
30. Nakabayashi N, Kojima K, Masuhara E. The promotion of adhesion by the infiltration of monomers into tooth substrates. J Biomed Mater Res. mai 1982;16(3):265-73.
31. Park H-H, Lee I-B. Effect of glycerin on the surface hardness of composites after curing. Restor Dent Endod [Internet]. 2011 [consulté le 29 janv 2018];36(6):483-9. Disponible sur: http://www.koreascience.or.kr/article/ArticleFullRecord.jsp?cn=JAKO201101152705551
32. Park J, Chang J, Ferracane J, Lee IB. How should composite be layered to reduce shrinkage stress: Incremental or bulk filling? Dent Mater [Internet]. 1 nov 2008 [consulté le 23 janv 2018];24(11):1501-5. Disponible sur: http://www.sciencedirect.com/science/article/pii/S0109564108000791
33. Pascal M, Belser U. Bonded Porcelain Restorations in the Anterior Dentition: A Biomimetic Approach. Slp. Milano: Quintessence Publishing Co Inc.,U.S.; 2002. 406 p.
34. Peumans M, Kanumilli P, De Munck J, Van Landuyt K, Lambrechts P, Van Meerbeek B. Clinical effectiveness of contemporary adhesives: a systematic review of current clinical trials. Dent Mater Off Publ Acad Dent Mater. sept 2005;21(9):864-81.
35. Peutzfeldt A, Asmussen E. Composite restorations: influence of flowable and self-curing resin composite linings on microleakage in vitro. Oper Dent. déc 2002;27(6):569-75.
36. Pink FE, Minden NJ, Simmonds S. Decisions of practitioners regarding placement of amalgam and composite restorations in general practice settings. Oper Dent. août 1994;19(4):127-32.
37. Roulet J-F, Degrange M. Collage et adhésion: la révolution silencieuse. Paris: Quintessence international; 2000.
38. Rudolphy MP, van Amerongen JP, Penning C, ten Cate JM. Grey discolouration and marginal fracture for the diagnosis of secondary caries in molars with occlusal amalgam restorations: an in vitro study. Caries Res. 1995;29(5):371-6.

39. Tantbirojn D, Versluis A, Pintado MR, DeLong R, Douglas WH. Tooth deformation patterns in molars after composite restoration. Dent Mater [Internet]. 1 juill 2004 [consulté le 18 sept 2017];20(6):535-42. Disponible sur: http://www.sciencedirect.com/science/article/pii/S0109564103001581
40. Terry DA. Direct applications of a nanocomposite resin system: Part 1--The evolution of contemporary composite materials. Pract Proced Aesthetic Dent PPAD. juill 2004;16(6):417-22.
41. Vallabhdas AK, Kumar CNV, Kabbinale P, Nayak R, Rajakumari M, Shilpa T. Evaluation of Hybrid Layer and Bonding Interface after Water Storage with and without the Usage of 2% Chlorhexidine: A Scanning Electron Microscope Study. J Contemp Dent Pract. 1 janv 2018;19(1):52-9.
42. Van Landuyt K, De Munck J, Coutinho E, Peumans M. Bonding to Dentin: Smear Layer and the Process of Hybridization | Request PDF [Internet]. [consulté le 20 août 2018]. Disponible sur: https://www.researchgate.net/publication/286614723_Bonding_to_Dentin_Smear_Layer_and_the_Process_of_Hybridization
43. Van Meerbeek B, Perdigão J, Lambrechts P, Vanherle G. The clinical performance of adhesives. J Dent. janv 1998;26(1):1-20.
44. Wilson NH, Burke FJ. When should we restore lesions of secondary caries and with what materials? Quintessence Int Berl Ger 1985. sept 1998;29(9):598-600.
45. Yazici AR, Ozgünaltay G, Dayangaç B. A scanning electron microscopic study of different caries removal techniques on human dentin. Oper Dent [Internet]. 2002 [consulté le 22 janv 2018];27(4):360-6. Disponible sur: http://europepmc.org/abstract/med/12120773
46. Yip HK, Tay FR, Ngo HC, Smales RJ, Pashley DH. Bonding of contemporary glass ionomer cements to dentin. Dent Mater Off Publ Acad Dent Mater. sept 2001;17(5):456-70.
47. Yoshiyama M, Tay FR, Doi J, Nishitani Y, Yamada T, Itou K, et al. Bonding of self-etch and total-etch adhesives to carious dentin. J Dent Res. août 2002;81(8):556-60.
48. L'esthétique en médecine dentaire. Tome 1. 1998.
49. Resin composites and polyacid-modified resin composites [Internet]. Pocket Dentistry. 2015 [consulté le 20 août 2018]. Disponible sur: https://pocketdentistry.com/2-2-resin-composites-and-polyacid-modified-resin-composites/
50. Clinic. sept 2015;36.
51. Step by step protocol: Restoring the first upper molar [Internet]. Styleitaliano. [consulté le 9 sept 2018]. Disponible sur: https://styleitaliano.org/restoring-the-first-upper-molar/
52. Fotolia - Acheter et vendre des photos, images, vecteurs et vidéos [Internet]. [consulté le 3 sept 2018]. Disponible sur: https://fr.fotolia.com/
53. Règlement (UE) 2017/ 852 du Parlement Européen et du conseil. - du 17 mai 2017 - relatif au mercure et abrogeant le règlement (CE) no 1102/ 2008. :21.
54. Le mercure des amalgames dentaires - ANSM : Agence nationale de sécurité du médicament et des produits de santé [Internet]. [consulté le 3 sept 2018]. Disponible sur: https://ansm.sante.fr/Activites/Surveillance-du-marche-des-dispositifs-medicaux-et-dispositifs-medicaux-de-diagnostic-in-vitro-DM-DMDIV/Dispositifs-medicaux-Operations-d-evaluation-et-de-controle-du-marche/Dispositifs-medicaux-Operations-d-evaluation-et-de-controle/Le-mercure-des-amalgames-dentaires
55. Cas traités Avant-Après [Internet]. Al Dente - Centre de santé dentaire. [consulté le 20 août 2018]. Disponible sur: https://www.dentistealdente.com/cas-traites-avant-apres/
56. Les matériaux de substitution dentinaire qui disparaissent totalement à la fin du traitement - La SOP au congrès de l'ADF 2013 - Comptes-rendus des journées de formation - SOP [Internet]. [consulté le 21 août 2018]. Disponible sur: https://www.sop.asso.fr/les-journees/comptes-rendus/38-la-sop-au-congres-de-l-adf-2013/3
57. Lunettes téléloupes K bino TTL professional ZEISS | ZEISS France [Internet]. [consulté

le 20 août 2018]. Disponible sur: https://www.zeiss.fr/vision-care/fr_fr/products-services/autres-produits-de-la-marque-zeiss/appareils-visuels-grossissants/appareils-visuels-grossissants-zeiss-pour-les-utilisateurs-professionnels/lunettes-teleloupes-k-bino-ttl-professional.html
58. Catalogue dentaire : Produits & Procédures. Bisico.
59. Figures [Internet]. [consulté le 20 août 2018]. Disponible sur: https://www.edp-dentaire.fr/images/stories/dentoscope/protocoles/perenne-et-resistant/fig5_13.htm
60. Ultradent Products, Inc. [Internet]. [consulté le 20 août 2018]. Disponible sur: https://www.ultradent.com/InternationalLandingPage.aspx
61. Anneau étroit Palodent V3 de matrices sectionnelles - 2 unités | DENTSPLY [Internet]. [consulté le 20 août 2018]. Disponible sur: https://www.dentaltix.com/fr/dentsply/anneau-etroit-palodent-v3-de-matrices-sectionnelles-2-unites
62. Modeling Liquid - Liquide pour façonner les matériaux composites pour des restaurations directes [Internet]. GC EUROPE. [consulté le 20 août 2018]. Disponible sur: https://www.gceurope.com/products/modelingliquid/

Table des figures.

Figure 1 : Anatomie de la face occlusale d'une première molaire maxillaire. [51] 16
Figure 2 : Photographie d'un sourire incluant la première molaire maxillaire. [52] 19
Figure 3 : Photographie d'une récidive de carie sous amalgame [55] 27
Figure 4 : Vue au microscope à balayage électronique d'une contamination bacterienne à travers les canalicules [16] 28
Figure 5 : Photographie d'une détérioration du joint marginal. [14] 29
Figure 6 : Photographie d'une fracture d'amalgame. (Cas clinique DEWITTE Quentin) 30
Figure 7 : Photographie d'une fracture d'un amalgame mésio-occlusale sur première molaire maxillaire. [27] 30
Figure 8 : Schéma illustrant le concept de la préparation adhésive. [48] 39
Figure 9 : Vue au microscope électronique à balayage de la dentine après mordançage avec de l'acide orthophosphorique à 35% pendant 15 secondes. [16] 48
Figure 10 : Coupe latérale de dentine étudiée par microscope électronique à balayage dont la surface a été curetée sous irrigation. [42] 49
Figure 11 : Interface produite par Optibond (Kerr) étudiée par microscope élécronique à balayage. [42] 51
Figure 12 : remontée de marge en vue d'une restauration indirecte. [50] 54
Figure 13 : Répartition des contraintes mécaniques en fonction du mode de polymérisation. [49] 56
Figure 14 : Microscope à balayage électronique d'un manque d'étanchéité du au stress de polymérisation. [49] 56
Figure 15 : Photographie d'un kit d'examen clinique. (Photographie DEWITTE Quentin) 57
Figure 16 : Aide optique. [57] 58
Figure 17 : Digue Nic Tone [58] 59
Figure 18 : Photographie d'une 1ère molaire maxillaire sous digue après la préparation cavitaire. [59] 59
Figure 19 : Illustration du système Triodent. [60] 60
Figure 20 : Illustration du système Palodent.[61] 61
Figure 21 : Système Adhésif MR3 All Bond 2. [58] 61
Figure 22 : Photographie de pinceaux HFO. [62] 62
Figure 23 : Résine composite de différentes teintes. (Photographie DEWITTE Quentin) 62
Figure 24 : Résine BisCover LV. [58] 63
Figure 25 : Disques de finition MaxFlex du Docteur Lorenzo Vanini. (Photographie DEWITTE Quentin) 64
Figure 26 : Situation clinique initiale d'une première molaire maxillaire présentant un amalgame dont l'examen radiographique met en évidence une récidive de carie mésiale. [10] 65
Figure 27 : Dépose de l'amalgame et curetage carieux en préservant la crête marginale. [10] 67
Figure 28 : Un composite fluide est injecté au fond de la cavité. [10] 67
Figure 29 : Contour arrondi d'une fine couche de composite. [25] 68
Figure 30 : Les cuspides sont reconstituées successivement par une stratification oblique. [10] 69
Figure 31 : Un autre incrément est ajouté contre les faces antagonistes. [10] 69
Figure 32 : Une dernière couche de composite plus translucide est ajoutée, reproduisant les caractéristiques anatomiques de la première molaire maxillaire. [10] 69
Figure 33 : Reconstitution finale après finitions et polissage. [10] 70
Figure 34 : Cavité mésio-occlusale sur une première molaire maxillaire. 71
Figure 35 : Matriçage et application de l'adhésif. 72

Figure 36: Injection du composite fluide autopolymérisable dans les 2/3 cervicaux de la cavité. 72
Figure 37 : Le premier apport de résine est appliqué dans la cavité. 72
Figure 38 : La consistance visqueuse de la résine permet au praticien de la sculpter contre la cuspide mésio-vestibulaire. 73
Figure 39 : La cuspide antagoniste est ensuite reconstituée. 73
Figure 40 : Application d'une dernière couche de résine fluide étalée au pinceau. 73
Figure 41 : Les finitions sont réalisés avec un disque Pop-On. 74
Figure 42 : Reconstitution finale invisible à l'œil nu. 74
Figure 43 : Récidive de carie sous un composite. 74
Figure 44 : Mise en place du champ opératoire et matriçage après la dépose du composite et le curetage carieux. 75
Figure 45 : La première couche de composite est plaquée contre la matrice pour amener à une cavité de classe 1. 75
Figure 46 : La stratification se poursuit par apports d'incréments successifs. 75
Figure 47 : Vue de la reconstitution finale après finition et polissage 76

Thèse d'exercice : Chir. Dent. : Lille 2 : Année [AAAA] – N°:

Remplacement d'un amalgame inadéquat par un composite esthétique sur la première molaire maxillaire. / **DEWITTE Quentin**.- p. (*nombre de pages*) : ill. (*si illustrations*) ; réf. (*nombre de références bibliographiques*).

Domaines :

Mots clés Rameau:

Mots clés FMeSH:

Résumé de la thèse :

La première molaire maxillaire est la dent la plus sujette à la carie, en particulier chez les sujets jeunes. Le chirurgien dentiste est très régulièrement amené à réintervenir suite à un échec de l'ancienne reconstitution et le remplacement des amalgames est un acte quotidien des chirurgiens-dentistes. L'amélioration des propriétés mécaniques et optiques des biomatériaux permet de remplacer efficacement l'amalgame défectueux. La résine composite fait donc partie intégrante de leur arsenal thérapeutique.

Néanmoins, cela nécessite une connaissance des qualités et des limites, qui orienteront le praticien vers une restauration composite nécessitant parfois un substitut dentinaire, ou vers une reconstitution par technique indirecte. Le respect des protocoles opératoires rigoureux est indispensable à la réalisation d'une reconstitution fiable et durable.

JURY :

Président : Monsieur le Professeur Etienne DEVEAUX

Assesseurs : Monsieur le Docteur Thibault BECAVIN

Monsieur le Docteur Lieven ROBBERECHT

Madame le Docteur Laurence LESIEUR