UNIVERSITE DE LILLE

FACULTE DE CHIRURGIE DENTAIRE

Année de soutenance : 2020 N°:

THESE POUR LE

DIPLOME D'ETAT DE DOCTEUR EN CHIRURGIE DENTAIRE

Présentée et soutenue publiquement le 29 JUILLET 2020

Par Mélanie, DUPRÉ

Né(e) le 27 Août 1994 à Seclin – France

FORME ET COULEUR DES RESTAURATIONS EN RÉSINE COMPOSITE :

LES CLÉS DU SUCCÈS

JURY

Président :	Monsieur le Professeur Etienne DEVEAUX
Assesseurs :	Monsieur le Docteur Alain GAMBIEZ
	Monsieur le Docteur Philippe BOITELLE
	Madame le Docteur Dominique LUNARDI

Président de l'Université	:	Pr. J-C. CAMART
Directeur Général des Services de l'Université	:	P-M. ROBERT
Doyen	:	Dr. E. BOCQUET
Vice-Doyen	:	Dr. A. de BROUCKER
Responsable des Services	:	S. NEDELEC
Responsable de la Scolarité	:	M. DROPSIT

PERSONNEL ENSEIGNANT DE L'U.F.R.

PROFESSEURS DES UNIVERSITES :

P. BEHIN	Prothèses
T. COLARD	Fonction-Dysfonction, Imagerie, Biomatériaux
E. DELCOURT-DEBRUYNE	Professeur Emérite Parodontologie
C. DELFOSSE	Responsable du Département d'**Odontologie Pédiatrique**
E. DEVEAUX	Dentisterie Restauratrice Endodontie

MAITRES DE CONFERENCES DES UNIVERSITES

K. AGOSSA	Parodontologie
T. BECAVIN	Dentisterie Restauratrice Endodontie
A. BLAIZOT	Prévention, Épidémiologie, Economie de la santé, Odontologie Légale
P. BOITELLE	Prothèses
F. BOSCHIN	Responsable du Département de **Parodontologie**
E. BOCQUET	Responsable du Département d'**Orthopédie Dento-Faciale** **Doyen de la Faculté de Chirurgie Dentaire**
C. CATTEAU	Responsable du Département de **Prévention, Épidémiologie**, **Economie de la santé, Odontologie Légale**.
A. de BROUCKER	Fonction-Dysfonction, Imagerie, Biomatériaux
M. DEHURTEVENT	Prothèses
T. DESCAMP	Prothèses
A. GAMBIEZ	Dentisterie Restauratrice Endodontie
F. GRAUX	Prothèses
P. HILDELBERT	Responsable du Département de **Dentisterie Restauratrice Endodontie**
C. LEFEVRE	Prothèses
J.L LEGER	Orthopédie Dento-Facial
M. LINEZ	Dentisterie Restauratrice Endodontie
T. MARQUILLIER	Odontologie Pédiatrique
G. MAYER	Prothèses
L. NAWROCKI	Responsable du Département de **Chirurgie Orale** Chef du Service d'Odontologie A.Caumartin – CHRU Lille
C. OLEJNIK	Responsable du Département de **Biologie Orale**
P. ROCHER	Prothèses
L. ROBBERECHT	Dentisterie Restauratrice Endodontie
M. SAVIGNAT	Responsable du Département des **Fonctions-Dysfonction, Imagerie, Biomatériaux**
T. TRENTESAUX	Odontologie Pédiatrique
J. VANDOMME	Responsable du Département de **Prothèses**

Réglementation de présentation du mémoire de Thèse

Par délibération en date du 29 octobre 1998, le Conseil de la Faculté de Chirurgie Dentaire de l'Université de Lille a décidé que les opinions émises dans le contenu et les dédicaces des mémoires soutenus devant jury doivent être considérées comme propres à leurs auteurs, et qu'ainsi aucune approbation, ni improbation ne leur est donnée.

Remerciements

Aux membres du jury,

Monsieur le Professeur Etienne DEVEAUX

Professeur des Universités – Praticien Hospitalier des CSERD

Section de réhabilitation orale

Département de dentisterie restauratrice endodontie

Docteur en chirurgie dentaire

Docteur en sciences odontologiques

Docteur en odontologie de l'Université de Lille 2

Habilité à diriger des recherches

Ancien Doyen de la faculté de chirurgie dentaire de Lille

Membre associé national de l'Académie Nationale de chirurgie dentaire

Personne compétente en radioprotection

Ancien président de la Société française d'endodontie

Chevalier dans l'ordre des palmes académiques.

A *Monsieur le Professeur Etienne DEVEAUX,*

Je vous remercie de l'honneur que vous me faites en acceptant la présidence de cette thèse.

Merci pour votre bienveillance et les enseignements que vous m'avez prodigués pendant mon cursus.

Veuillez trouver dans cet ouvrage l'expression de mon profond respect.

Monsieur le Docteur Alain GAMBIEZ

Maître de Conférences des Universités – Praticien Hospitalier des CSERD

Section Réhabilitation Orale

Département Dentisterie Restauratrice Endodontie

Docteur en Chirurgie Dentaire

Diplôme d'Etudes Approfondies Sciences de la Vie et de la Santé

A *Monsieur le Docteur Alain GAMBIEZ,*

Je vous remercie de l'honneur que vous me faites en siégeant dans ce jury.

Je tiens à vous remercier pour votre gentillesse et votre disponibilité.

Merci pour le temps que vous nous avez consacré, votre bienveillance et votre pédagogie pendant ces années d'apprentissage.

Soyez assuré de mon profond respect et de ma sincère gratitude.

Monsieur le Docteur Philippe BOITELLE

Maître de Conférences des Universités – Praticien Hospitalier des CSERD

Section Réhabilitation Orale

Département Prothèses

Docteur en Chirurgie Dentaire

Docteur de l'Université Paris 13, Sorbonne Paris Cité. Spécialité : Mécanique des matériaux.

Master 2 recherche Biologie et Santé, mention Biologie cellulaire et biologie quantitative – Université Lille 2

Maîtrise de Sciences Biologiques et Médicales – Université Lille 2

CES d'Odontologie Prothétique option Prothèse fixée – Université Paris Descartes

Prix 2006 Annual Scholarship Award for outstanding academic achievements in dentistry – Pierre Fauchard Academy Foundation – New-York – U.S.A

Assesseur à la Formation Continue

A *Monsieur le Docteur Philippe BOITELLE,*

Je vous remercie de l'honneur que vous me faites en siégeant dans ce jury.

Je tiens à vous remercier pour votre gentillesse et pour m'avoir apporté votre aide quand je l'ai sollicitée. Vos enseignements pratiques et cliniques ont su m'apporter beaucoup.

Recevez ici la marque de ma profonde gratitude et de ma sincère considération.

Madame le Docteur Dominique Lunardi

Praticien Hospitalier - Pôle des Spécialités Médico Chirurgicales

Chargée d'enseignement - Section Réhabilitation Orale Département Dentisterie Restauratrice et Endodontie

Docteur en Chirurgie Dentaire

Certificat d'Etudes Supérieures en Biologie Buccale option Histo-Embryologie

Ancien Assistant Hospitalo Universitaire

Ancien Maître de Conférences associé

Chef de Service Adjoint en Odontologie

Responsable de l'UF des consultations spécialisées

A *ma directrice de thèse, Madame le Docteur Dominique LUNARDI,*

Je vous remercie d'avoir accepté la direction de ma thèse.

J'espère que le résultat de cette synthèse est à la hauteur de vos espérances.

Je vous remercie pour votre gentillesse et votre disponibilité qui m'ont permis de mener à bien ce travail.

Recevez ici la marque de ma profonde gratitude et de ma sincère considération.

Table des matières

Introduction....15
1 PRÉ-REQUIS D'ANATOMIE, D'HISTOLOGIE ET DE BIOPHYSIQUE....16
1.1 Pré-requis d'anatomie dentaire....16
1.1.1 Les dents antérieures....16
1.1.1.1 Aspect fonctionnel....16
1.1.1.2 Aspect morphologique....16
1.1.1.2.1 Volume et symétrie....17
1.1.1.2.2 Alignement vestibulaire....17
1.1.1.2.3 Épaisseur et hauteur du bord libre....17
1.1.1.2.4 Arrondis proximaux....18
1.1.1.2.5 Lignes de transition....18
1.1.1.2.6 L'état de surface....19
1.1.2 Les dents postérieures....20
1.1.2.1 Aspect fonctionnel....20
1.1.2.2 Aspect morphologique....20
1.1.2.2.1 Les points de contact....20
1.1.2.2.2 Les cuspides....21
1.1.2.2.3 Les crêtes....22
1.1.2.2.4 Les fosses et fossettes....22
1.1.2.2.5 Les sillons occlusaux....23
1.2 Pré-requis d'histologie dentaire....24
1.2.1 L'émail....24
1.2.1.1 Composition....24
1.2.1.2 Structure....25
1.2.1.3 Évolution et vieillissement de l'émail....26
1.2.2 La dentine....26
1.2.2.1 Composition....26
1.2.2.2 Structure....27
1.2.2.3 Évolution et vieillissement de la dentine....27
1.2.3 La pulpe....28
1.2.4 Le cément....28
1.3 Pré-requis de biophysique....29
1.3.1 Qu'est ce que la lumière ?....29
1.3.2 Propriétés optiques du rayonnement lumineux....30
1.3.2.1 La réflexion....30
1.3.2.1.1 La réflexion spéculaire....30
1.3.2.1.2 La réflexion diffuse....30
1.3.2.1.3 La réflexion totale....31
1.3.2.2 La transmission....31
1.3.2.2.1 La réfraction....31
1.3.2.2.2 La diffraction....31
1.3.2.2.3 La diffusion....31
1.3.2.3 Absorption....31
1.3.3 Perception de la couleur et de la forme : interaction entre les tissus de la dent et la lumière....32
1.3.3.1 Une interaction lumineuse dynamique....32
1.3.3.1.1 La réflexion....32
1.3.3.1.2 La réfraction....33
1.3.3.2 Indice de réfraction relatif....33

1.3.3.3 Comment expliquer les taches blanches sur les dents ?.....33
2 MATÉRIAUX ET FOCUS TECHNIQUES.....34
2.1 Les matériaux.....34
2.1.1 Les composites macro-chargés ou traditionnels.....35
2.1.2 Les composites micro-chargés.....35
2.1.3 Les composites hybrides.....35
2.1.4 Les composites micro-hybrides.....35
2.1.5 Les composites nano-chargés.....36
2.2 Réussir la forme : focus sur les points d'optimisation.....36
2.2.1 Le point de contact.....36
2.2.1.1 En postérieur.....36
2.2.1.2 En antérieur.....37
2.2.2 Sculpture et mise en forme des restaurations.....38
2.2.2.1 Les instruments de sculpture manuels.....38
2.2.2.2 Corrections, finitions, polissage.....38
2.2.3 Concepts particuliers.....39
2.2.3.1 La clé en silicone.....39
2.2.3.2 L'empreinte stamp technique.....40
2.3 Réussir la couleur : focus sur les points d'optimisation.....40
2.3.1 La couleur des dents naturelles.....40
2.3.1.1 Définition.....40
2.3.1.2 Les dimensions fondamentales de la couleur.....41
2.3.1.2.1 Luminosité.....41
2.3.1.2.2 Saturation.....42
2.3.1.2.3 Teinte (tonalité chromatique).....42
2.3.1.3 Les dimensions complémentaires propres à la dent.....43
2.3.1.3.1 Translucidité et opacité.....43
2.3.1.3.2 Fluorescence.....44
2.3.1.3.3 Opalescence.....44
2.3.1.3.4 Caractérisations, pigmentations.....45
2.3.1.3.5 État de surface.....45
2.3.1.4 Perception de la couleur d'une dent.....45
2.3.1.4.1 Influence des tissus dentaires.....45
2.3.1.4.2 Influence de la source lumineuse sur la couleur.....46
2.3.1.4.3 Influence de l'observateur.....47
2.3.1.4.4 Influence de l'environnement.....47
2.3.2 Moyens techniques pour déterminer la couleur.....48
2.3.2.1 La carte chromatique de la dent.....48
2.3.2.2 Relevé visuel avec teintier.....50
2.3.2.2.1 Les teintiers construits par famille de teinte.....50
2.3.2.2.2 Les teintiers construits par groupe de luminosité.....51
2.3.2.2.3 Fabrication de son propre teintier.....52
2.3.2.3 Relevé visuel assisté.....52
2.3.2.3.1 Lampes calibrées.....52
2.3.2.3.2 Appareils photographiques.....53
2.3.2.4 Relevé instrumental.....53
2.3.2.4.1 Colorimètres et spectrophotomètres.....54
2.3.2.4.2 Caméra optique intra-orale.....55
2.3.2.4.3 Une nouvelle approche : l'approche numérique.....55
3 LES TECHNIQUES CONTEMPORAINES DE RECONSTITUTION PAR COMPOSITE : CAS CLINIQUES.....55

3.1 Le composite stratifié en secteur antérieur....55
3.1.1 Indications....56
3.1.2 Protocole....56
3.1.2.1 Du projet initial au champ opératoire....56
3.1.2.2 L'adhésion....58
3.1.2.3 La stratification....58
3.1.2.4 Finitions et polissage....59
3.1.3 Cas clinique iconographié....59
3.2 L'érosion-infiltration....62
3.2.1 Indications....62
3.2.2 Principe de l'érosion-infiltration....63
3.2.3 Protocole....63
3.2.3.1 Du projet initial au champ opératoire....64
3.2.3.2 Préparation de la dent....64
3.2.3.3 Infiltration....65
3.2.3.4 Finitions et polissage....65
3.2.4 Cas clinique iconographié....67
3.3 La stamp technique....70
3.3.1 Indication....71
3.3.2 Protocole....71
3.3.2.1 Du projet initial au champ opératoire....71
3.3.2.2 Élaboration de la matrice occlusale....72
3.3.2.3 Adhésion....73
3.3.2.4 Reconstitution de la dent....73
3.3.2.5 Finitions....73
3.3.3 Cas clinique iconographié....74
CONCLUSION....77
ANNEXES....78
RÉFÉRENCES....83

Introduction

Réussir la forme et réussir la couleur des dents reconstituées par composite pour qu'elles s'approchent au plus près de ce que la nature a produit, est un défi quotidien pour le chirurgien-dentiste.
La dent est composée de structures minérales d'une grande complexité histologique et aux propriétés optiques différentes. L'anatomie répond pour chaque dent à une fonction.

Ce biomimétisme souhaité implique donc la connaissance de l'anatomie et de l'histologie dentaire mais aussi des aspects biophysiques de la perception par l'œil des formes et surtout des couleurs.
Il implique également la connaissance et l'utilisation de techniques et de matériaux contemporains particulièrement adaptés à retranscrire le naturel. Ces matériaux, grâce à l'adhésion, permettent une approche plus conservatrice répondant au concept du gradient thérapeutique et aident quotidiennement à effectuer des restaurations fonctionnelles, durables, biocompatibles et esthétiques.

L'objet de cette thèse est de synthétiser toutes ces connaissances pour terminer par quelques cas cliniques. De la stratification à la stamp technique en passant par la gestion des taches blanches, ces cas cliniques illustreront les éléments clés du succès esthétique des reconstitutions directes par composite en terme de forme et de couleur.

1 PRÉ-REQUIS D'ANATOMIE, D'HISTOLOGIE ET DE BIOPHYSIQUE

1.1 Pré-requis d'anatomie dentaire

La morphologie des restaurations est un élément primordial pour la reproduction de l'aspect naturel de la dent mais aussi pour l'aspect fonctionnel. «L'esthétique est indissociable de la fonction». [60] Chaque dent a une forme spécifique, qui correspond à une fonction bien précise. [12,17,63,54,49] L'analyse de la forme est une étape essentielle car elle conditionne l'intégration de la restauration dans le sourire. Les dents voisines peuvent fournir les informations nécessaires à la reconstruction mais la référence au fondamentaux de l'anatomie dentaire reste essentiel.

1.1.1 Les dents antérieures

1.1.1.1 Aspect fonctionnel

La forme est guidée par les fonctions. Les dents antérieures jouent un rôle dans la fonction de préhension, d'incision et de dilacération. Le défi majeur des dents antérieures est la résistance aux forces de flexion. Le maintien de l'aspect anatomique et l'équilibre des contraintes fonctionnelles s'exerçant sur ces dents sont permis grâce à la préservation de l'émail vestibulaire en épaisseur suffisante et uniforme. [11]

1.1.1.2 Aspect morphologique

Pour réaliser une restauration esthétique unitaire en antérieur, différents critères anatomiques sont à respecter. Ces critères sont observés sur la dent controlatérale et seront reportés sur la dent à restaurer. Le but étant d'avoir une symétrie parfaite avec la dent opposée.

1.1.1.2.1 Volume et symétrie

Il faut toujours chercher à avoir une symétrie avec la dent opposée. Le volume de la dent à reconstituer doit être identique en longueur et en largeur à la dent opposée.

1.1.1.2.2 Alignement vestibulaire

Vue de profil, la face vestibulaire des dents doit être parfaitement alignée pour permettre une bonne intégration dans l'arcade. Le bombé vestibulaire doit être positionné à la même hauteur.



Figure 1 : Alignement de la face vestibulaire et des bombés des incisives centrales en vue sagittale. (Image personnelle)

1.1.1.2.3 Épaisseur et hauteur du bord libre

Vue de face, les bords libres des dents controlatérales doivent avoir la même hauteur et être alignés. Par convention, le bord libre de l'incisive centrale et de la canine doit être positionné un millimètre plus bas que le bord libre de l'incisive latérale. En vue occlusale, l'épaisseur des bords libres doit être identique.



Figure 2 : Alignement des bords libres des incisives centrales maxillaires. (Image personnelle)

1.1.1.2.4 Arrondis proximaux

Au niveau du bord libre, l'angle mésio-incisif est plus aigu presque à angle droit alors que l'angle disto-incisif est plus arrondi et moins marqué.



Figure 3 : L'angle mésial presque en angle droit et l'angle distal arrondi. [60]

1.1.1.2.5 Lignes de transition

Les lignes de transition sont les lignes qui séparent les différentes faces de la dent. Elles sont le siège d'un changement de courbure de la surface et donc le lieu d'une réflexion importante de la lumière incidente. Elles sont situées en vestibulaire plus ou moins en proximal. En fonction de l'anatomie de la dent, ces lignes peuvent être rectilignes et parallèles pour des dents

rectangulaires, rectilignes et convergentes vers le collet pour des dents triangulaires et curvilignes dans le cas d'une dent globulaire. Si on modifie la ligne de transition par rapport à la dent controlatérale, le résultat esthétique va être différent. Les lignes de transition doivent être symétriques avec la dent controlatérale. Leurs modifications sont utilisées pour atténuer la forme générale de la dent et pour mieux l'intégrer esthétiquement dans l'arcade.

Les lignes de transition lumineuse sont déterminées par l'anatomie primaire (transition entre les différentes faces) et secondaire (le macrorelief). Elles créent des reflets naturels auxquels le regard est habitué. Une rupture dans la continuité de ces reliefs est source d'échec esthétique évident. Les lignes de transition lumineuse souvent observées sur les dents antérieures sont verticales ou horizontales, droites ou curvilignes mais jamais obliques ou en demi-cerle. Ainsi, la transition optique entre la résine composite et la dent sera moins remarquable si les joints s'accordent avec les lignes de transition lumineuse. [11]

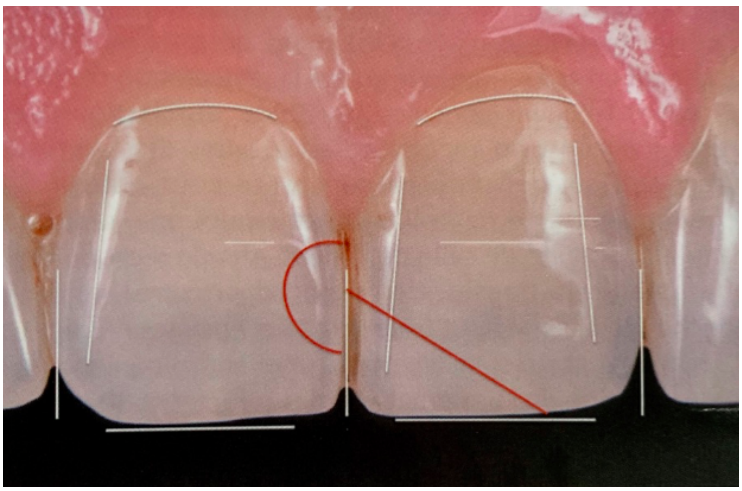

Figure 4 : Les lignes de transition lumineuse de la dent naturelle en blanc. Elles ne doivent pas être obliques ou en demi-cercle (rouge). [11]

1.1.1.2.6 L'état de surface

C'est une étape très importante, la surface d'une dent n'est pas lisse, elle présente une géographie très vallonnée. Il faut reproduire le même état de surface que la dent controlatérale. Lissage, rugosité, micro cavité tout doit être reproduit à l'identique car cela peut modifier la brillance de la dent, la quantité

de lumière réfléchie et donc avoir des répercussions sur la perception de la couleur. La réussite esthétique passe donc par la reproduction de la macro et microgéographie de surface. La macrogéographie représente la forme finale de la dent, elle correspond aux concavités, convexités, dépressions de surface, lignes de transition, profil d'émergence et aux sillons des lobes. Elle est réalisée à l'aide de la fraise bague rouge. La microgéographie correspond aux lignes horizontales, aux fêlures, et zones de déminéralisation. Les dents jeunes présentent de nombreuses stries de croissance créant une micro texture complexe et donc une réflexion diffuse de la lumière.

1.1.2 Les dents postérieures

1.1.2.1 Aspect fonctionnel

Les dents postérieures participent à la mastication, au broyage et à l'écrasement des aliments. La résistance aux forces de compression représente le rôle essentiel des dents postérieures. Le manque de substance sur ces dents, comme par exemple la perte d'une crête marginale, entraîne une diminution de la résistance.

1.1.2.2 Aspect morphologique

Les dents postérieures ont une anatomie occlusale propre à chacune, cependant elles possèdent toutes les mêmes éléments anatomiques à respecter. Elles sont constituées d'un assemblage de surfaces convexes et concaves. [69]

1.1.2.2.1 Les points de contact

Les dents sont organisées en arcade. Deux dents adjacentes s'articulent par l'intermédiaire d'un point de contact. La définition d'un point de contact étant l'intersection de surfaces distinctes appartenant à 2 dents voisines d'une même arcade dentaire. Il évolue en fonction des dents concernées et de l'âge, pour devenir progressivement une surface de contact.

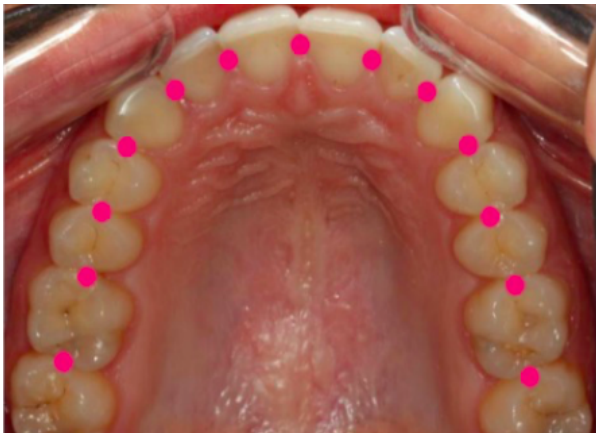

Figure 5 : Photographie intra-buccale des points de contacts proximaux de l'arcade maxillaire, en vue occlusale. (Image personnelle)

1.1.2.2.2 Les cuspides

Les cuspides font partie des surfaces convexes de la face occlusale. Une cuspide est une élévation de volume variable qui peut être représentée par une pyramide quadrangulaire à 2 versants : un versant externe et un versant interne, occlusal. Le nombre de cuspide varie en fonction de la classe dentaire, les prémolaires ont au moins 2 cuspides et les molaires au moins 3 cuspides.

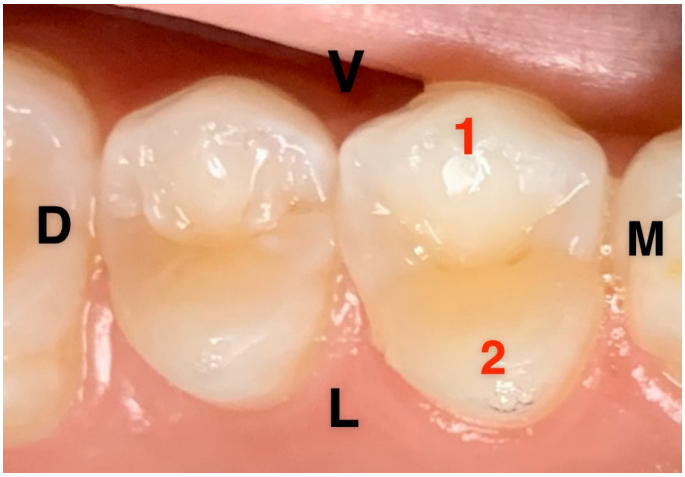

Figure 6 : Vue occlusale de la première prémolaire maxillaire. 1: cuspide vestibulaire ; 2 : cuspide linguale. (Image personnelle)

1.1.2.2.3 Les crêtes

Les crêtes sont des éminences convexes de forme allongée, présentes sur les faces dentaires. On retrouve trois types de crêtes au niveau de la face occlusale :

- Les crêtes marginales sont des élévations linéaires qui limitent la face occlusale en mésial et en distal. On les retrouve sur la face occlusale des prémolaires, des molaires et sur la face linguale des incisives et canines.

- Les crêtes occlusales sont formées par la réunion et l'alignement des arêtes cuspidiennes occlusales. On retrouve les crêtes obliques sur les molaires maxillaires et les crêtes transversales.

- Les crêtes cuspidiennes sont présentes sur la face occlusale des dents cuspidées.

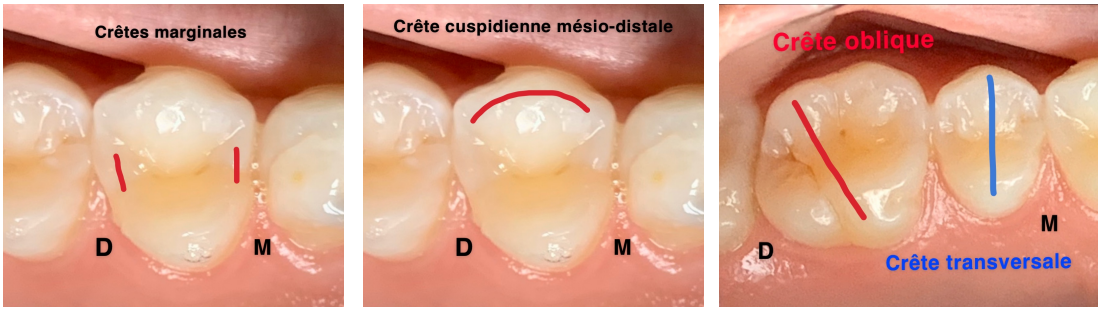

Figure 7 : Les différentes crêtes en vue occlusale. (Image personnelle)

1.1.2.2.4 Les fosses et fossettes

Les fosses sont des surfaces concaves retrouvées sur les dents pluricuspidées. On retrouve les fosses centrales au centre de la face occlusale formées par l'intersection de deux sillons principaux et les fosses marginales aux extrémités, formées par l'intersection du sillon central et une crête marginale.

Les fossettes sont des dépressions concaves anfractueuses situées sur les faces vestibulaires et linguales de toutes les dents.

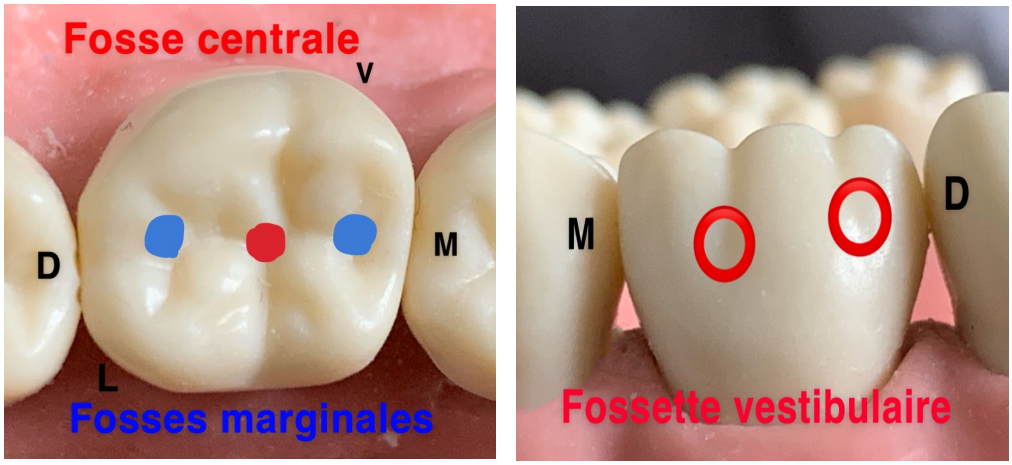

Figure 8 : Photographie des fosses (à gauche) et de la fossette linguale de la première molaire maxillaire gauche. (Image personnelle)

1.1.2.2.5 Les sillons occlusaux

Les sillons sont des surfaces concaves. Ce sont des dépressions longitudinales retrouvées sur les faces occlusales, vestibulaires et linguales. Ils naissent généralement de la juxtaposition d'éléments coronaires convexes. Il existe les sillons principaux qui séparent deux cuspides : le sillon central (mésio-distal) et le sillon périphérique (vestibulo-lingual). Et les sillons accessoires ou secondaires, qui quittent le sillon principal viennent mourir sur le pan cuspidien et traversent fréquemment les crêtes marginales.

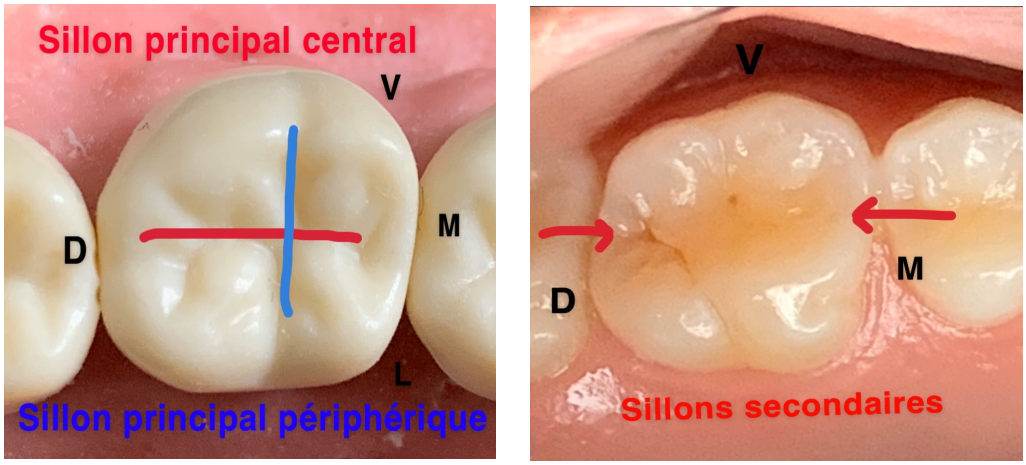

Figure 9: Photographie des sillons principaux (à gauche) et des sillons secondaires (à droite). (Image personnelle)

1.2 Pré-requis d'histologie dentaire

La difficulté à reproduire une dent naturelle repose sur sa complexité histologique. Elle est constituée d'une hétérogénéité tissulaire : l'émail, la dentine, la pulpe et le cément. L'émail et la dentine sont de constitution minérale et organique très différentes. Leur superposition histologique détermine la couleur de la dent. [16,43,52,69,73]

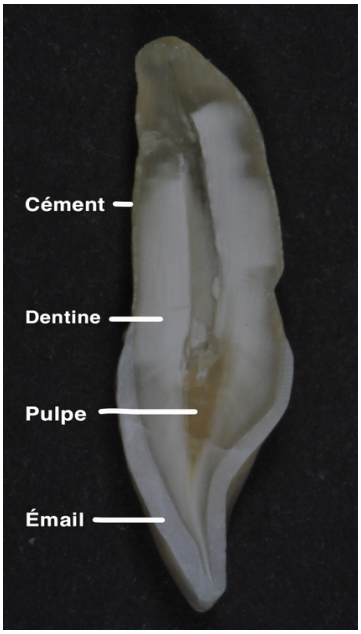

Figure 10 : Coupe vestibulo-linguale d'une incisive montrant les tissus constitutifs de la dent. (Photographie du Dr Alain Gambiez)

1.2.1 L'émail

L'émail est la couche la plus externe de la couronne dentaire, la structure la plus dure et la plus minéralisée de l'organisme humain.
Ce tissu est composé d'une phase minérale (96% de la masse), d'une phase organique (0,4%) et d'une phase aqueuse (3,6%).

1.2.1.1 Composition

- La phase organique est peu présente. Elle est constituée de phospholipides et de protéines.

- La phase aqueuse se trouve dans les espaces inter-cristallins. L'eau est présente sous forme libre ou liée.
- La phase minérale représente 96% de la masse de l'émail pour 87-91% du volume. Elle est essentiellement constituée d'un réseau de cristaux d'hydroxy-apatite dont la formule est : Ca10 (PO4)6 (OH)2. En plus petite quantité on y trouve du sodium, chlorure, fluorure, magnésium et zinc.

1.2.1.2 Structure

L'émail peut être divisé en 3 parties : la couche externe et interne sont aprismatiques, entre les deux on retrouve la couche prismatique qui constitue la majeure partie de l'épaisseur.

L'émail prismatique est regroupé en 2 organisations distinctes : l'émail interprismatique et les prismes (ou bâtonnets). Les bâtonnets sont formés dans la cavité interprismatique. Ces deux organisations sont constituées de monocristaux qui vont se regrouper entre eux pour former des cristallites. Seule l'orientation de ces cristallites différencie ces deux structures, en effet les cristallites de l'émail interprismatique forment un angle d'environ 60 degrés avec celles du bâtonnet

Avec cette organisation des cristaux et la forte minéralisation, l'émail est un tissu translucide et radio-opaque.



Figure 11 : Photographie en microscopie électronique d'émail de rat. Les cristallites formant le bâtonnet ont une orientation différente de ceux de l'émail interprismatique (EIP). [62]

L'étude des caractéristiques de l'émail a permis de mettre en évidence des microstructures complexes. En coupe transversale au microscope, on observe les stries de Retzius. Ce sont des lignes de croissance incrémentales ou des bandes observées dans l'émail dentaire. Ces bandes attestent de la croissance de l'émail pendant la formation de la couronne.

Les périkymaties sont des sillons peu profonds, formant des micro-reliefs à la surface de l'émail. Ils correspondent à la ligne formée par les stries de Retzius à la surface de l'émail. Leur fréquence diminue vers le bord libre ; de 30 à 40 par millimètre dans la partie cervicale et 10 par millimètre dans la partie incisale.

1.2.1.3 Évolution et vieillissement de l'émail

L'émail est en interaction permanente avec la cavité buccale et subit des aléas permanents. Au fil du temps, l'usure entraîne une diminution de l'épaisseur et du volume de l'émail. Cela a pour conséquence une modification de sa forme et de sa couleur : l'augmentation de la translucidité et la diminution de la luminosité laissent transparaitre la dentine, donnant une teinte jaunâtre.

1.2.2 La dentine

La dentine est également appelée ivoire, de couleur jaunâtre. Elle constitue l'essentiel de la couronne et de la racine. C'est un tissu minéralisé qui occupe le plus grand volume de la dent. Celui-ci est recouvert par l'émail au niveau de la couronne et par le cément au niveau de la racine.

1.2.2.1 Composition

La dentine est également composée d'une phase minérale, organique et aqueuse comme l'émail. La phase minérale représente 70% du volume et est composée d'hydroxy-apatite tandis que la phase organique représente 20% et est composée majoritairement de collagène.
La phase aqueuse représente environ 10%-12%.

1.2.2.2 Structure

Le tissu dentinaire est un tissu hétérogène qui s'organise en plusieurs strates. D'abord les couches de dentine périphérique : le manteau dentinaire au niveau de la couronne qui est la couche la plus superficielle au contact de l'émail et la couche hyaline de Hoppewell-Smith et la couche granulaire de Tomes au niveau de la racine.

Puis les couches de dentine circumpulpaire composées de canalicules dentinaires allant de la jonction amélo-dentinaire à la pulpe. Il y a donc présence de dentine péri-canaliculaire et inter-canaliculaire.

Le nombre de canalicules augmente au fur et à mesure qu'on se rapproche de la pulpe.

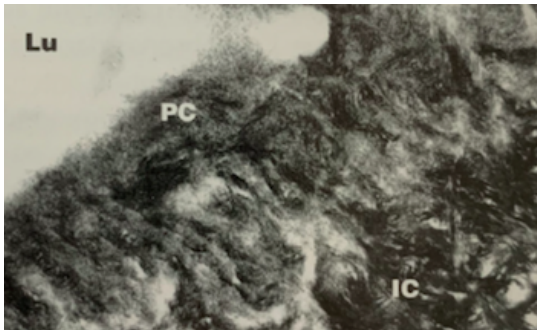

Figure 12 : Dentine intercanaliculaire (IC) et péricanaliculaire (PC) humaine, bordant la lumière d'un canalicule (Lu). [62]

1.2.2.3 Évolution et vieillissement de la dentine

Les différents types font partie de la dentine circumpulpaire.

- La dentine primaire : mise en place lors de l'organogenèse jusqu'à la mise en fonction de la dent sur arcade.

- La dentine secondaire : élaborée de manière continue et lente tout au long de la vie dans des conditions physiologiques.

- La dentine tertiaire : dentine non physiologique, élaborée suite à une agression afin de protéger la vitalité pulpaire. C'est un tissu cicatriciel brunâtre qui reste localisé au site traumatisé. Il en existe 2 types : la dentine réactionnelle et la dentine réparatrice.

1.2.3 La pulpe

La pulpe est la partie centrale de la dent. Elle est scindée en 2 parties : la partie coronaire appelée la chambre pulpaire et la partie radiculaire avec les canaux pulpaires.

C'est un tissu conjonctif qui assure la viabilité, les fonctions nutritives, sensorielles et de défense de la dent. Elle est très innervée et possède un réseau vasculaire important.

1.2.4 Le cément

Le cément est un tissu minéralisé élaboré par les cémentoblastes. Il recouvre la racine et permet l'ancrage de la dent dans l'os alvéolaire grâce au ligament alvéolo-dentaire. Il existe du cément cellulaire et du cément acellulaire.



Image 13 : Coupe mésio-distale d'une incisive maxillaire montrant la complexité des tissus constitutifs de la dent. (Photographie du Dr Alain Gambiez)

Conclusion : La dent est naturellement stratifiée. Elle est composée de différents tissus optiquement très différents. C'est l'arrangement des cristaux minéraux constituant l'émail et la dentine, leur densité et leur taille qui lui confèrent cet aspect visuel. Ses cristaux se trouvent dans une matrice qui conditionne les phénomènes optiques que produit la dent. Il s'agit des phénomènes de transmission, réflexion et d'absorption du rayon lumineux incident.

1.3 Pré-requis de biophysique

La physique définit la couleur comme une interaction entre la lumière et la matière. [32] La couleur des dents est le fruit de l'interaction entre lumière et tissus dentaires dans une relation complexe de réflexion, réfraction, translucidité et d'opacité. [14]

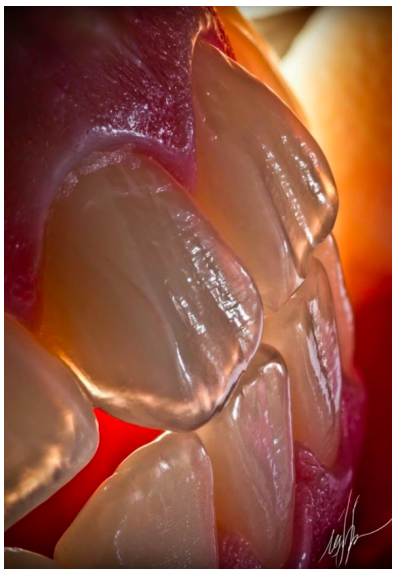

Image 14 : Interaction entre la lumière et les tissus dentaires. (Photographie de V. Scherbakov)

1.3.1 Qu'est ce que la lumière ?

La lumière est un phénomène physique, qui se propage dans toutes les directions, dans le vide ou dans les milieux matériels transparents. Elle est

décrite comme une radiation électromagnétique traduite soit par des vibrations (en Hertz), soit par des longueurs d'ondes (en nm). On parle d'ondes électromagnétiques qui sont visibles par l'œil humain lorsque leur longueur d'onde est comprise entre 380 nm (violet) et 760 nm (rouge).

1.3.2 Propriétés optiques du rayonnement lumineux

La couleur dépend de différents facteurs qui sont : le contact de la lumière avec la matière, les caractéristiques réfléchissantes de l'objet lui-même, les facultés d'interprétation de l'observateur et l'environnement.

Trois phénomènes peuvent se produire lorsque la lumière touche la matière : la réflexion, la transmission et l'absorption. Ces phénomènes lumineux se produisent au niveau des tissus dentaires. [39,45,65,77]

1.3.2.1 La réflexion

C'est le changement de direction d'une onde sur une surface, sans pénétration dans le milieu. Il n'y a pas de processus d'absorption du spectre lumineux si toute la lumière est réfléchie. Il existe différents types de réflexion : la réflexion spéculaire, la réflexion diffuse et la réflexion totale.

1.3.2.1.1 La réflexion spéculaire

Elle dépend de l'état de surface et permet à l'œil humain de distinguer la luisance de l'objet.

1.3.2.1.2 La réflexion diffuse

Elle est observée sur des surfaces rugueuses, non polies et donne un aspect de surface mate. En réalité, la surface se conduit comme une infinité de surfaces avec des orientations différentes qui renvoient les rayons dans de multiples directions. Elle donne de la luminosité.

1.3.2.1.3 La réflexion totale

C’est quand aucun rayon n’est réfracté et que toute la lumière est réfléchie.

1.3.2.2 La transmission

La transmission du rayon incident est regroupée en différents phénomènes : la réfraction, la diffraction et la diffusion. Ces phénomènes déterminent la translucidité et à l’inverse l’opacité de l’objet. Si il n’y a pas de transmission, l’objet apparaitra opaque.

1.3.2.2.1 La réfraction

C’est le changement de direction que subit un rayon lumineux lorsqu'il traverse la surface séparant deux milieux d'indices de réfraction différents.

1.3.2.2.2 La diffraction

C’est une modification de la trajectoire des ondes lumineuses lorsqu’elles rencontrent un obstacle de dimension sensiblement égale à leurs longueurs d'onde. Ce phénomène se retrouve à travers l’émail et conditionne sa translucidité.

1.3.2.2.3 La diffusion

C’est un phénomène qui renvoie les rayons lumineux dans diverses directions à la suite d'une rencontre avec un obstacle.

1.3.2.3 Absorption

Lorsque la lumière frappe un matériau, une partie des rayons est absorbée. Ce sont les rayons non absorbés qui détermineront la couleur de l’objet. Un corps apparaît noir si il absorbe toutes les longueurs d’onde.

Ces phénomènes se produisent simultanément dans la majorité des cas. Une matière sera opaque si elle absorbe et réfléchit la lumière, transparente si elle autorise le passage de la lumière, et translucide si elle transmet, absorbe et réfléchit la lumière.

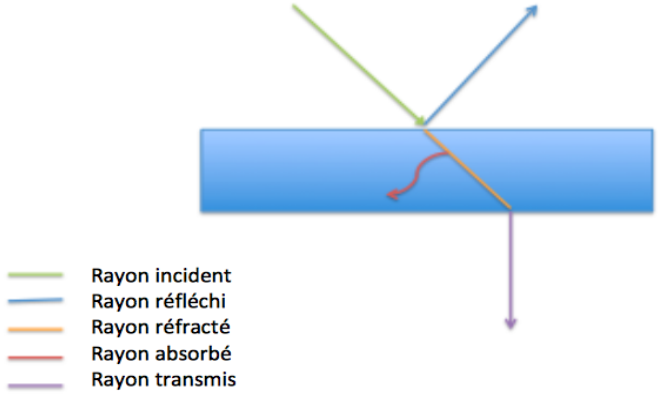

Figure 15 : Les propriétés optiques du rayonnement lumineux.

1.3.3 Perception de la couleur et de la forme : interaction entre les tissus de la dent et la lumière

1.3.3.1 Une interaction lumineuse dynamique

Lorsqu'un rayon incident lumineux arrive sur une dent, les phénomènes de réflexion et réfraction dans l'émail et la dentine peuvent être retrouvés.

1.3.3.1.1 La réflexion

La réflexion peut être spéculaire et/ou diffuse.

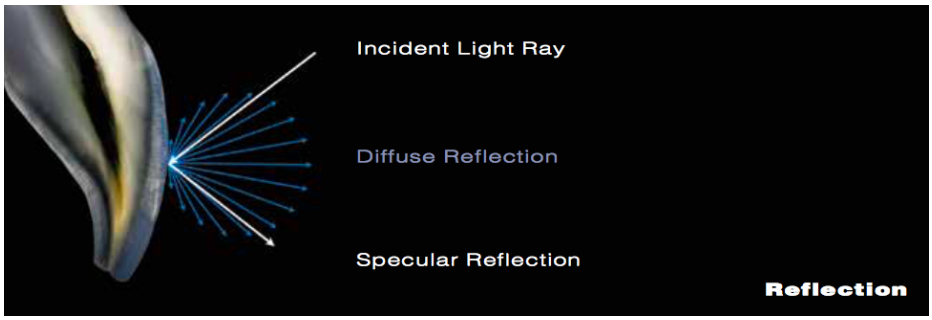

Figure 16 : Énergie lumineuse réfléchie par la surface de la dent [9].

1.3.3.1.2 La réfraction

La réfraction peut être dispersée en son sein et ensuite réfléchie, un processus largement responsable de la perception des couleurs.

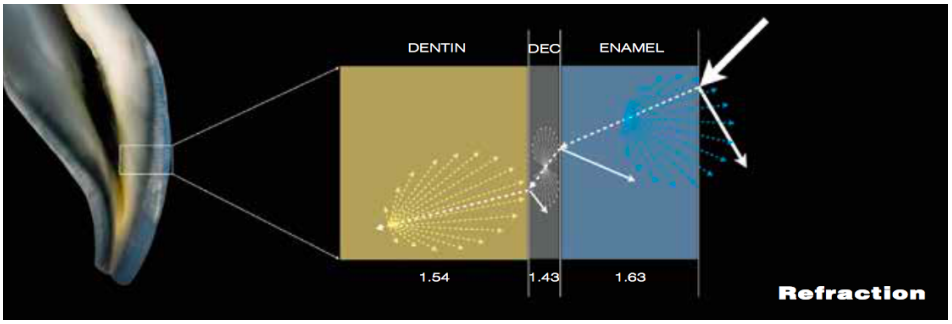

Figure 17 : La réfraction; Les flèches représentent le changement de direction de propagation des ondes lumineuses [9].

Mais elle peut aussi être transmise de manière diffuse ou absorbée en son sein.

1.3.3.2 Indice de réfraction relatif

L'émail et la dentine sont des substrats hétérogènes, de composition inorganique et organique variable, il faut considérer leur indice de réfraction relatif (RRI) respectif. Les valeurs de l'indice de réfraction étant plus élevées dans les sites les plus minéralisés. [33,9]

L'orientation structurelle et la disposition des prismes d'émail ne semblent pas avoir d'effet significatif sur l'atténuation de la lumière. En revanche, l'orientation structurelle et la disposition des tubulis dentinaires semblent jouer un rôle important en ce qui concerne l'indice de réfraction relatif de la dentine. [34,50,56]

1.3.3.3 Comment expliquer les taches blanches sur les dents ?

La tache blanche résulte d'un phénomène optique complexe. En effet, la composition et la structure de la lésion hypominéralisée sont modifiées et présentent un réseau de porosités.

Au niveau de l'émail sain, le rayon incident traverse l'émail jusqu'à la dentine et revient vers l'oeil avec une certaine sensation colorée.

Au niveau de la lésion hypominéralisée, le rayon lumineux incident est dévié dans un jeu de labyrinthe optique causé par le réseau de porosités et la lumière est réémise dans une direction aléatoire. Le résultat correspond à une zone lumineuse qui apparaît opaque et non plus translucide. [7]

Pour conclure, la quantité de lumière et les phénomènes subis par le rayon incident déterminent la couleur de la dent. Les phénomènes de transmission déterminent la couleur de la dent, nuançant sa translucidité et son opacité. Les phénomènes de réflexion permettent d'évaluer l'état de surface : brillant, mat, lisse, rugueux.

2 MATÉRIAUX ET FOCUS TECHNIQUES

2.1 Les matériaux

Le biomimétisme est aujourd'hui au coeur de la dentisterie contemporaine. Le but étant de reconstituer la dent au plus proche de son aspect naturel. Cela est possible grâce aux matériaux biomimétiques dotés de propriétés mécaniques, optiques et biologiques similaires aux tissus de la dent. Ces derniers permettent de restaurer les fonctions biologiques, fonctionnelles et esthétiques de la dent.

Il existe une vaste panoplie de composites avec différentes classifications possibles : [51,78]

- classification basée sur la microstructure (nature et granulométrie des charges),

- classification basée sur leur consistance (composites fluides, composites injectables, composites condensables), du mode de polymérisation,

- classification basée sur les performances mécaniques et physiques.

Des suggestions pour de nouvelles classifications pouvant guider le praticien lors du choix d'un composite ont été proposées.

La 1ère classification, en fonction de leur microstructure va être détaillée ici :

2.1.1 Les composites macro-chargés ou traditionnels

Les propriétés mécaniques et physiques sont correctes mais on retrouve une résistance à l'usure insuffisante, une difficulté de polissage entraînant de la rétention de plaque et des composites inesthétiques.

2.1.2 Les composites micro-chargés

Ces composites ont un bon rendu esthétique, une bonne aptitude au polissage et permettent d'obtenir une bonne translucidité. Cependant ils possèdent des mauvaises propriétés mécaniques et ne sont pas conseillés en secteur postérieur.

2.1.3 Les composites hybrides

Ces composites permettent de combiner les avantages des composites macro et micro-chargés : bonnes propriétés physiques, mécaniques et esthétiques. Mais un polissage esthétiquement moindre qu'avec un micro-chargé ainsi qu'une résistance mécanique insuffisante.

2.1.4 Les composites micro-hybrides

Du fait de leurs bonnes propriétés physiques, mécaniques et optiques, ils peuvent être utilisés en antérieur et en postérieur et représentent la majorité des composites aujourd'hui.

2.1.5 Les composites nano-chargés

Les objectifs de ces nouveaux composites sont de retrouver l'esthétique des composites micro-chargés et les propriétés des composites hybrides. Ils sont indiqués pour les restaurations directes en secteurs antérieur et postérieur, les moignons, les contentions, les restaurations indirectes (inlays, onlays, facettes). En raison de leurs bonnes propriétés esthétiques, ainsi que leur bel état de surface et leur bonne résistance à l'usure, ces composites voient leur utilisation augmenter de manière croissante de nos jours.

2.2 Réussir la forme : focus sur les points d'optimisation

Reconstruire une dent avec une morphologie correcte nécessite des moyens techniques pour retranscrire les connaissances anatomiques. [49]

2.2.1 Le point de contact

2.2.1.1 En postérieur

Dès lors qu'une cavité touche les faces proximales de la dent, un point de contact sera à reconstituer. Cela peut être une étape fastidieuse qui nécessite du matériel comme le coin en plastique, la matrice et l'anneau. [71]

- Le coin : il existe différents types de coins sur le marché. Les coins en bois sont utilisés pour plaquer les matrices contre la limite cervicale et peuvent également jouer un rôle dans l'écartement des dents grâce à leur rigidité. Les coins en plastique ajouré, par exemple Palodent® Dentsply, présentent un

galbe permettant d'épouser le contour cervical de la dent, leur flexibilité importante permet de plaquer la matrice en cervical mais ne permet pas l'écartement des dents. [71]

- La matrice : la matrice s'adapte à la surface de la dent à restaurer et permet de reproduire ses contours anatomiques. Elle permet de reconstituer le mur proximal afin de transformer la cavité en une cavité simple. Elle est plaquée en cervical grâce au coin.

- L'anneau écarteur : il permet le bon positionnement de la matrice, pour un plaquage correct contre les parois dentaires. Il existe des systèmes d'anneaux écarteurs en acier inoxydable qui permettent une séparation entre les dents pour obtenir des contacts étroits anatomiques et le maintien correct des bandes matrices lors de la reconstitution.



Figure 18: Réalisation d'un point de contact avec mise en place d'un coin (en rose), d'une matrice et d'un anneau. [71]

2.2.1.2 En antérieur

Dans le secteur antérieur quand une reconstitution touche la face proximale, une matrice dite transparente est nécessaire. Il existe des matrices anatomiques pré-formées qui permettent une adaptation à toutes les situations cliniques. Par exemple la matrice Blue View VariStripTM.

Les matrices métalliques et coins interdentaires décrits précédemment sont également utilisables dans la zone antérieure.

2.2.2 Sculpture et mise en forme des restaurations

La réalisation des bombés, des bords libres, des cuspides, des crêtes dentaires, des fosses, des fossettes ou encore des sillons nécessite de connaître l'anatomie et les particularités de chaque dent pour mimétiser.

La sculpture se fait principalement grâce à des instruments manuels. Les instruments rotatifs servent à la correction. Le but étant de sculpter au maximum la reconstitution avant la polymérisation du composite.

2.2.2.1 Les instruments de sculpture manuels

Ces instruments sont utilisés pour mettre en place et en forme les incréments successifs. Il existe des dizaines de modèles différents en fonction des marques. On retrouve des instruments à embout pointu, rond, triangulaire. Chaque praticien peut trouver le ou les instruments qui lui conviennent. Un même instrument peut être utilisé pour la réalisation de plusieurs parties anatomiques. L'actualité est à réduire au maximum le nombre d'instruments dans un plateau. La marque style Italiano vient de sortir un duo d'instruments qui propose aux cliniciens d'utiliser intuitivement et pas selon une notice.



Figure 19: Instruments manuels de sculpture pour résine composite. Image du site internet de Style Italiano.

2.2.2.2 Corrections, finitions, polissage

Dans un 1er temps un dégrossissage, contourage est réalisé : retrait des excès d'adhésif ou de composite, accentuation de la macro géographie, dessin des lignes de transition à l'aide d'une mine de crayon, réalisation de la micro

géographie. L'étape de polissage, brillantage est réalisée dans un second temps.

Le matériel pouvant être utilisé : [27,28]

- fraise diamantée et multi-lames bague rouge, bague jaune et bague blanche sur turbine,
- pâte à polir,
- disque pop-on de granulométrie décroissante,
- cupule en caoutchouc,
- pointe siliconée,
- strip abrasif pour les zones proximales,
- meulette de coton pour le brillantage.

2.2.3 Concepts particuliers

Ces concepts originaux visent à simplifier la mise œuvre des restaurations et favorisent leur reconstitution. Ils sont illustrés cliniquement à la fin du mémoire en pages 57 et 72.

2.2.3.1 La clé en silicone

La clé en silicone correspond à l'enregistrement de la face palatine idéale de la future restauration. Cela nécessite de passer par une phase d'empreinte au silicone. En cas de perte de substance, il sera nécessaire de solliciter le laboratoire pour la confection préalable d'un wax-up. En cas d'absence de perte de substance, et si l'anatomie existante est validée, l'empreinte pourra être directement réalisée en bouche avant l'élimination des caries ou des anciennes reconstitutions. Cette clé permettra d'apposer la 1ère couche de composite délimitant la face palatine, le bord libre et les limites proximales.

2.2.3.2 L'empreinte stamp technique

Ce concept consiste à fabriquer une empreinte de l'anatomie occlusale intacte ou partiellement intacte avant le curetage. Le but est d'obtenir, à la fin de la reconstitution, une surface occlusale identique à celle avant le curetage. Le temps de manipulation du composite et les retouches sont réduits.

2.3 Réussir la couleur : focus sur les points d'optimisation

L'intégration esthétique des restaurations en résine composite passe par différentes étapes, notamment celle du choix de la couleur improprement appelée «choix de la teinte». Elle est fondamentale : elle ne s'invente pas, elle se copie. L. VANINI.

2.3.1 La couleur des dents naturelles

2.3.1.1 Définition

La couleur naît de l'interaction entre un rayonnement lumineux et la matière. En effet, si il n'y a pas de lumière ou pas de matière, il n'y a pas de couleur. «La nuit, tous les chats sont gris»! [57]

La perception de la couleur est fonction de la qualité du rayonnement, de la nature de la matière éclairée et du cerveau, responsable de l'élaboration de la sensation de couleur. La lumière est convertie en influx nerveux au niveau des cônes et des bâtonnets situés sur la rétine, créant des signaux transmis au cerveau, qui les enregistre en tant que couleurs. L'oeil humain est capable de différencier 300 couleurs spectrales. [60] La couleur peut être définie par différentes dimensions. [41,42]

2.3.1.2 Les dimensions fondamentales de la couleur

En 1905, Munsell est le premier à décrire le caractère tridimensionnel de la couleur. Il situe n'importe quelle couleur dans un espace chromatique géométrique cylindrique. La couleur peut être définie par 3 dimensions fondamentales : la luminosité, la saturation et la teinte auxquelles on peut ajouter l'influence de l'environnement.

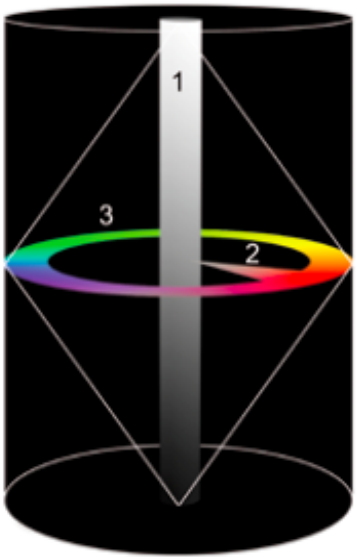

Figure 20 : Le cylindre de Munsell avec les paramètres fondamentaux de la couleur : (1) luminosité, (2) saturation, (3)teinte. [32]

2.3.1.2.1 Luminosité

La luminosité est le facteur qui influence le plus la réussite de la couleur d'une restauration. Elle se définie comme étant la quantité de blanc contenue dans une couleur, ou de manière générale la quantité de lumière réfléchie par un objet. Si la quantité de lumière augmente, l'objet sera plus clair et inversement. Ainsi, deux teintes différentes peuvent avoir la même luminosité. La luminosité est avant tout dépendante de la quantité et de la qualité de l'émail.

Sur le cylindre de Munsell, c'est l'axe vertical ou l'axe noir/blanc qui représente le degré de luminosité.



Figure 21 : La luminosité de la dent naturelle [9].

2.3.1.2.2 Saturation

La saturation est la quantité de pigments contenue dans une couleur. Cette variable représente l'intensité, la pureté ou la densité d'une couleur. À partir d'une couleur donnée, différentes nuances peuvent être obtenues par addition de blanc, dans ce cas la on parle de désaturation de la couleur. Sur une dent naturelle, la saturation est due à la dentine dont la visibilité dépend de la translucidité et de l'épaisseur de l'émail. [14,60]

Sur le cylindre de Munsell, la saturation est représentée selon l'axe horizontal (le rayon). Plus la couleur se rapproche du cercle, plus elle est saturée.

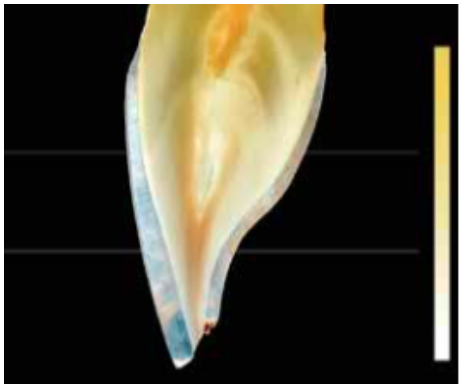

Figure 22 : La saturation de la dent naturelle. [9]

2.3.1.2.3 Teinte (tonalité chromatique)

La teinte représente la longueur d'onde qui est majoritairement réfléchie par un objet. Elle est également nommée ton, tonalité chromatique ou chromaticité. Elle correspond aux différentes sensations colorées comme le

rouge, vert, jaune, bleu. En ce qui concerne la dent, la teinte se situe dans le jaune, jaune orangé et est essentiellement déterminée par la dentine, qui conditionne la couleur de base de la dent. [14,57]

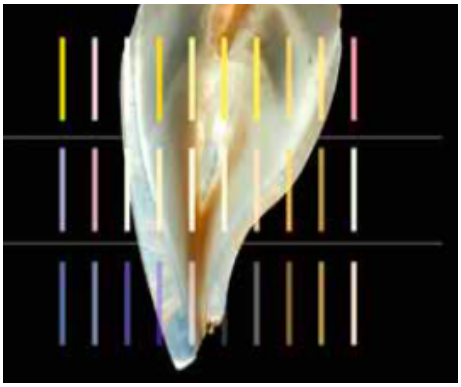

Figure 23 : La teinte de la dent naturelle. [9]

2.3.1.3 Les dimensions complémentaires propres à la dent

La structure d'une dent n'est pas homogène mais stratifiée et sa couleur n'est pas uniforme. Dans le cas particulier des dents, d'autres propriétés optiques à savoir la translucidité, la fluorescence et l'opalescence sont à prendre en compte pour définir correctement la couleur et assurer au mieux l'intégration esthétique. Les caractérisations et l'état de surface participent également au rendu de couleur. (Vanini et Mangani 2001).

2.3.1.3.1 Translucidité et opacité

La translucidité et l'opacité sont des propriétés qui caractérisent un corps capable d'empêcher ou de permettre le passage de la lumière. L'épaisseur et la luminosité de l'émail sont à l'origine de la variation de la translucidité. En allant vers le bord libre, l'émail n'est plus soutenu par la masse dentinaire ce qui augmente la translucidité. Inversement en allant vers le collet, l'épaisseur de l'émail s'affine ce qui crée une opacité. La translucidité augmente avec le vieillissement de la dent.



Figure 24 : Augmentation de la translucidité du collet vers le bord libre. [11]

2.3.1.3.2 Fluorescence

La fluorescence est la capacité d'un matériau à absorber de l'énergie lumineuse sous forme de rayonnement ultraviolet et à la restituer sous forme d'un rayonnement visible (lumière d'émission). Pour les dents naturelles, c'est la dentine qui est responsable de cet aspect blanc/bleuté. La dent perd son caractère fluorescent avec le temps du fait de son hyperminéralisation. [11]

2.3.1.3.3 Opalescence

L'opalescence est une propriété de l'émail due à sa structure minérale qui entraine une exaltation de la réflexion des ondes courtes de la lumière visible sur sa surface produisant un reflet gris-bleu, surtout dans la partie incisale de la dent. [11,31,57]

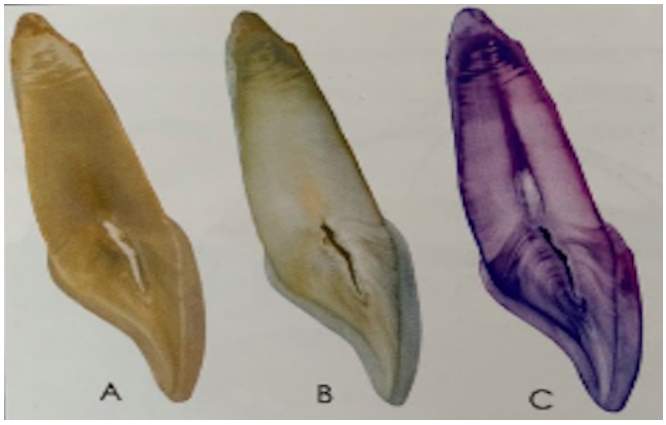

Figure 25 : Coupe sagittale d'une incisive centrale sous différents éclairages montrant sa nature stratifiée. A: en transmission lumineuse, l'opalescence de l'émail se traduit par une coloration orangée. B: en réflexion lumineuse, l'opalescence de l'émail se traduit par une coloration bleutée. C: en lumière ultraviolette, la fluorescence de la dent est nettement visible. [11]

2.3.1.3.4 Caractérisations, pigmentations

Les caractérisations et les pigmentations ne sont pas à proprement parler une dimension de la couleur mais elles sont indissociables de la description colorimétrique d'une dent. [57] Les caractérisations sont des aspects colorés particuliers et ponctuels. Vanini a proposé une classification en regroupant les caractérisations et les pigmentations. [76] Il peut s'agir de tâches blanches opaques ou marrons, d'effet nuage et laiteux, de bandes horizontales, de fissures ou fractures de l'émail.

2.3.1.3.5 État de surface

L'état de surface ou «microgéographie de surface» des dents naturelles est variable. Celle-ci influence directement la perception colorée car elle conditionne le pourcentage de flux lumineux réfléchi par rapport au pourcentage de flux lumineux transmis ou absorbé par la dent. Les dents jeunes ont plutôt une surface rugueuse et peu usée, la réflexion entraîne un aspect de surface brillant et lumineux. La dent âgée prend un aspect lisse due à l'érosion/abrasion, causant une diminution de la luminosité.

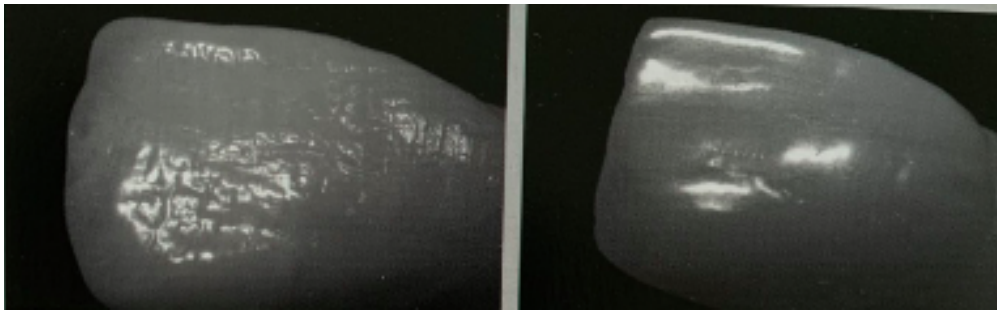

Figure 26 : Photographies numériques montrant à gauche la micro-géographie d'une dent jeune rugueuse et à droite une dent âgée avec un état de surface lisse [32].

2.3.1.4 Perception de la couleur d'une dent

2.3.1.4.1 Influence des tissus dentaires

- L'émail : détermine le degré de luminosité de la dent, par sa transparence et sa qualité. L'émail est un tissu qui s'amincit au cours de la vie ce qui va modifier le jeu de lumière et la perception de la couleur. En fonction de son état de surface et de sa structure, l'émail permet à la teinte dentinaire de

s'exprimer différemment. Les altérations telles que les fêlures, les fissures entrainent également un jeu différent de la lumière. [60]

- La dentine : elle détermine la couleur fondamentale de la dent, la teinte allant du jaune au jaune orangé. Elle peut être altérée par des processus chimiques (les tétracyclines) ou physiques (fabrication de dentine tertiaire plus jaune suite à une rétraction pulpaire). Toute abrasion de l'émail permet une visibilité progressive de la dentine, ce qui influence la couleur de la dent.

- La pulpe : l'influence de la pulpe vivante est négligeable sur la teinte de la dent. En revanche, une pulpe nécrosée peut donner une couleur grisée, un traitement endodontique peut amener des variations chromatiques en fonction du matériau utilisé, une résorption peut donner une couleur rosée causée par le tissu de granulation.

2.3.1.4.2 Influence de la source lumineuse sur la couleur

La perception de la couleur d'une dent est permise grâce à l'impact de la lumière sur la surface de la dent et son cheminement à travers elle. On observe différents trajets lumineux, tels que la réflexion par l'émail et la dentine, la diffusion et l'absorption. [9,57,60]

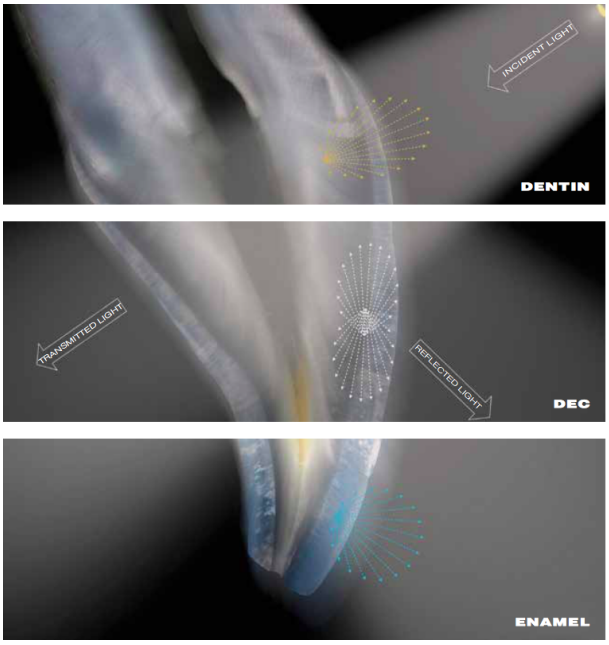

Figure 27 : Modèle d'interactions lumineuses dans l'émail, le complexe émail/dentine et dans la dentine [9].

La source lumineuse peut influencer l'appréciation d'une couleur, il en existe deux types, la lumière naturelle et artificielle. La lumière naturelle est irrégulière et changeante selon le moment de la journée et les saisons, le moment idéal pour le relevé de couleur avec la lumière solaire est entre 11 heures et 12 heures, dans un cabinet exposé au nord par un temps légèrement nuageux. [58] Il existe aujourd'hui des plafonniers dentaires qui assurent un éclairage majoritairement indirect diffusant un spectre aussi proche que possible de la lumière naturelle (spectre continu équilibré à 6500K), procurant ainsi la qualité et la quantité lumineuse correcte pour le relevé de couleurs à toute heure. La puissance de l'éclairage du cabinet doit être limitée à 15000-20000 lux.

2.3.1.4.3 Influence de l'observateur

La perception des couleurs est différente en fonction des personnes. Elle peut être influencée par :

- les dyschromatopsies qui regroupent l'ensemble des défauts de perception des couleurs, il en existe deux catégories : les héréditaires et les acquises.

- le vieillissement : avec le temps suite à une modification du cristallin les objets se révèlent jaunes et il devient plus difficile de différencier le blanc du jaune.

- la fatigue visuelle : l'oeil est rapidement victime de fatigue quand il s'agit de déterminer une couleur précise. Il est conseillé de regarder la dent pendant 5 secondes maximum et de porter son regard vers une surface neutre avant de ré-examiner la dent.

Enfin l'expérience de l'observateur favorise la bonne prise de teinte. [60,32,47]

2.3.1.4.4 Influence de l'environnement

La couleur des dents est influencée par l'environnement. En effet, la perception dépend : - de la couleur des structures anatomiques voisines telles que les lèvres (maquillage), la gencive, les téguments,

- de l’ombre créée par l’épaisseur des lèvres,

- la situation de la dent : en général les dents postérieures sont plus saturées car elles sont assombries par le fond de la cavité buccale et les joues. La canine est plus jaune car elle est plus opaque et saturée. La position antéro-postérieure des incisives influence la perception de la couleur, avec une proalvéolie, la dent apparaît plus lumineuse.

- de l’environnement lumineux (lumière naturelle ou artificielle),

- des vêtements de l’équipe soignante et du patient,

- de la décoration du cabinet qui doit être neutre, la couleur des revêtements et la disposition des fenêtres qui peuvent créer des interférences au niveau de la lumière,

- de l’observation : celle-ci doit être faite sur dents humides,

- du temps d’observation : il doit être d’environ 5 secondes, avec des temps de repos entre deux prises pour les yeux sur une surface de couleur neutre.

2.3.2 Moyens techniques pour déterminer la couleur

2.3.2.1 La carte chromatique de la dent

C’est l’observation détaillée des dents collatérales qui permet de déterminer la couleur de la dent à restaurer. [1] La perception de la couleur d’une dent se fait, en pratique sur un nombre limité de zone. «VANINI a dit que 3 régions de la dent : le tiers cervical, le tiers moyen et le tiers incisif, créent la carte chromatique de la dent». [14,18,74]

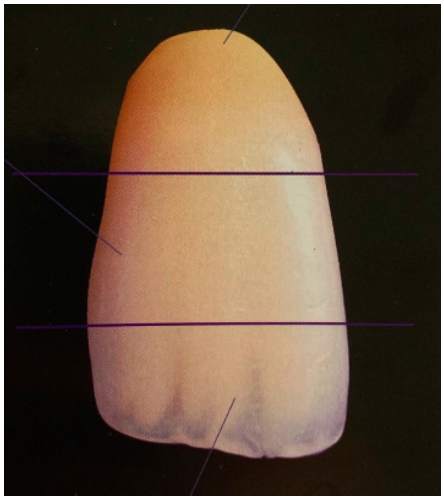

Figure 28 : En haut : le tiers cervical, au centre : le tiers moyen, en bas : le tiers incisif. [60]

- Au niveau du tiers cervical, l'épaisseur d'émail est la plus faible (0,3mm prés de la jonction amélo-cémentaire), on retrouve une expression dominante de la couleur de la dentine. L'appréciation de la couleur de la dentine se fait donc au niveau du tiers cervical. Cela détermine également la saturation.

- Au niveau du tiers moyen, il y a une faible prédominance de la dentine par rapport à l'émail qui présente une épaisseur moyenne, à ce niveau nous avons la couleur moyenne de la dent.

- Au niveau du tiers incisif, l'émail est essentiellement présent avec très peu de dentine, on retrouve la translucidité et la luminosité maximale. L'appréciation de la couleur de l'émail se fait donc au niveau du tiers incisif. C'est à ce niveau que les variations dans la composition structurelle sont les plus complexes et les plus individualisées. [60]

Ainsi, la stratification de la dent peut s'analyser de la manière suivante : à la dentine se rattachent la saturation, la tonalité chromatique et la fluorescence de la dent alors que l'émail est responsable de la luminosité, des effets de dégradés, de transparence et d'opalescence des bords incisifs. [42]

2.3.2.2 Relevé visuel avec teintier

C'est la technique la plus ancienne dont le principe est la comparaison visuelle. Les teintiers tiennent compte de l'ensemble des paramètres (teinte, saturation, luminosité, opacité, opalescence) pour proposer une gamme de couleurs parmi lesquelles le praticien sélectionne un ou plusieurs échantillons pour caractériser la dent. Mais ce mode de détermination est subjectif et dépend des capacités visuelles du praticien. [25,57,58]

Le relevé visuel consiste à se focaliser sur la dent adjacente en utilisant différents échantillons d'un teintier jusqu'à trouver la couleur qui s'en rapproche le plus. Les correspondances doivent être déterminées au niveau du tiers cervical, incisif et moyen. [11]



Figure 29 : Le bon positionnement des échantillons de teintier se fait bord à bord et sur le même plan à gauche, positionnement incorrect à droite. [32]

Le protocole amenant au choix de la couleur finale est variable, chaque teintier a sa méthodologie indiquée par le fabricant.

2.3.2.2.1 Les teintiers construits par famille de teinte

Le teintier le plus répandu dans les cabinets dentaires actuellement est le VITA Lumin Vaccum mis au point en 1956. Il est composé de 16 échantillons, classés en quatre familles de tonalités chromatiques (A = brun rougeâtre ; B = jaune rougeâtre ; C = tons de gris ; D = gris rougeâtre) déclinés ensuite du moins saturé au plus saturé (1-2-3-3,5-4-5). Le fabricant propose une

organisation selon un gradient de luminosité, mais ce teintier ne permet pas d'évaluer précisément la luminosité. [11,32,42]



Figure 30 : Teintier VITA Lumin Vaccum, avec l'organisation selon le gradient de luminosité en haut. [11]

Le deuxième teintier connu est le Chromascop de Ivoclar-Viva-dent, créé en 1990. Il est composé de 20 échantillons regroupés en 5 familles chromatiques. Chaque famille se décline par un code chiffre qui traduit la saturation. Il a pour avantage de présenter un bon nombre d'échantillons de saturation élevée pour la détermination de la couleur des dents âgées.

2.3.2.2.2 Les teintiers construits par groupe de luminosité

Pour pallier les inconvénients des teintiers classiques, la firme Vita a mis au point le teintier Vitapan 3D Master en 1998. Il existe sous deux formes de présentation. Le teintier Vita Toothguide 3D Master prend en compte les trois dimensions de la couleur, selon leur ordre d'importance : la luminosité, déterminée de 1 (le plus lumineux) à 5 (le plus sombre). La saturation est relevée sur l'axe vertical de la barrette d'échantillon nommée M (middle). Pour finir, la teinte qui peut être équilibrée (M), à dominante jaune (L), à dominante rouge (R).

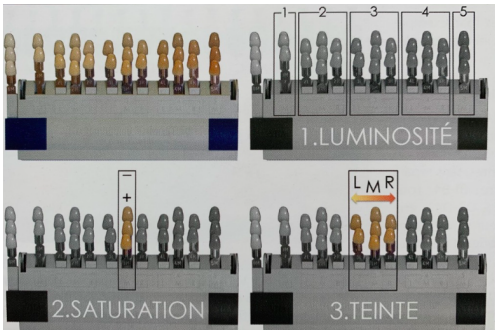

Figure 31 : Relevé de couleur avec le teintier Vita Toothguide 3D Master. [11]

Plus récemment, le teintier a été réorganisé en VITA Linearguide 3D Master pour simplifier le relevé des couleurs qui ne comprend plus que deux étapes. La première sélection se fait avec le VITA Valueguide pour définir le degré de luminosité correct de 0 à 5. Puis l'utilisateur se réfère ensuite à la plaquette VITA Chroma/Hue guide correspondante. La qualité des relevés est significativement améliorée avec ce teintier. [11,32,42]

2.3.2.2.3 Fabrication de son propre teintier

Il existe une multitude de teintiers, cependant en réalisant des échantillons de composites de même teinte, en même épaisseur mais de marques différentes, on s'aperçoit que la couleur obtenue varie d'un échantillon à l'autre. Ainsi, il n'existe pas de teintier universel. De plus, les teintiers fournis dans les coffrets s'altèrent avec le temps. [18]

Deux options se présentent, la première est la fabrication de son propre teintier. [59] Les échantillons d'émail et de dentine doivent pourvoir être superposés dans différentes épaisseurs afin de planifier le degré de translucidité de l'accumulation de dentine/émail. [74] La seconde, est l'apposition directement de petits incréments de composites, choisis sur la dent à restaurer et de les photopolymériser.

2.3.2.3 Relevé visuel assisté

Le relevé visuel peut être perturbé par de multiples facteurs (praticien, matériel, environnement). Afin d'améliorer la précision et la fiabilité, des outils d'assistance sont disponibles. La détermination de la couleur se fait toujours par l'oeil de l'observateur, mais les conditions de relevé sont améliorées grâce à ces outils.

2.3.2.3.1 Lampes calibrées

Des fabricants ont mis au point des lampes calibrées pour standardiser l'environnement lumineux et neutraliser ce biais important. Ces lampes à LED sont placées à faible distance de la dent pour uniformiser l'éclairage. Les dents

sont éclairées avec un spectre continu de forte intensité et une température de couleur entre 5500 et 6400°K. Ces aides permettent un relevé de couleur dans des conditions lumineuses constantes et ainsi amènent la notion de reproductibilité.



Figure 32 : 3.Lampe True shade®d'Optident ; 4.Lampe Demetron shade®de Kerr.

2.3.2.3.2 Appareils photographiques

La photographie est le moyen le plus adapté à l'enregistrement de certaines données colorimétriques des structures dentaires. Des prises de vue macrophotographiques numériques donnent des informations irremplaçables sur les caractérisations, la nature des dégradés et l'état de surface de la dent. Le choix d'un équipement adapté, le réglage de l'appareil photographique et les techniques de prises de vue sont les 3 points capitaux pour la réussite d'un cliché. Les photographies spécifiques au relevé de couleur sont : la vue individuelle des caractérisations et de l'état de surface et des photographies intrabuccales avec les échantillons du teintier positionnés en bout à bout. Cependant, la photographie ne constitue en aucun cas un moyen infaillible de reproduire les informations captées par l'oeil, tous les appareils numériques possèdent 2 défauts majeurs dès lors qu'on s'intéresse à la couleur : aucun ne permet de photographier les mêmes couleurs, et aucun ne permet de photographier les véritables couleurs de la scène photographiée. [11,32,42,58]

2.3.2.4 Relevé instrumental

Pour permettre de limiter l'imprécision et la subjectivité des relevés visuels simples ou assistés, différents instruments sont utilisés. Ce sont des

instruments de mesure de la couleur qui permettent une définition scientifique et objective. [25]

2.3.2.4.1 Colorimètres et spectrophotomètres

Ces 2 instruments peuvent être classés dans une même catégorie. Leur principe de fonctionnement est différent mais leur utilisation clinique est identique. Il en existe un certain nombre sur le marché mondial, certains donnent une mesure ponctuelle ou en 3 points de la dent, d'autres fournissent une cartographie 3D qui tient compte de la luminosité, saturation et teinte et parfois même de la translucidité. Ils possèdent plusieurs teintiers en mémoire. La plupart des études montrent que les relevés avec ces instruments sont plus précis que les relevés visuels.

- Les colorimètres sont les premiers instruments à avoir été utilisés en odontologie pour la détermination de la couleur. La mesure de la couleur est effectuée par un procédé optique qui relie le flux lumineux de l'échantillon avec les composants colorimétriques (bleu, vert, rouge). Ces instruments doivent préalablement être étalonnés sur le blanc pour compenser le vieillissement de la lampe source.

- Les spectrophotomètres effectuent une mesure spectrale (non limitée au rouge, vert, bleu) du flux lumineux transmis ou réfléchi sous sa propre source lumineuse qui est une lumière polychromatique incidente visible (Pignoly et *al*.,2010). Leur étalonnage se fait avant chaque relevé sur une pastille de céramique.



Figure 33 : Spectrophotomètre VITA Easyshade.

2.3.2.4.2 Caméra optique intra-orale

Différents types de caméras intra-orale sont disponibles sur le marché. Celle mise au point par 3Shape (TRIOS) peut déterminer la couleur des dents en assurant la prise de photos en haute définition. Les données colorimétriques sont enregistrées et consultables à postériori sur un écran tactile.

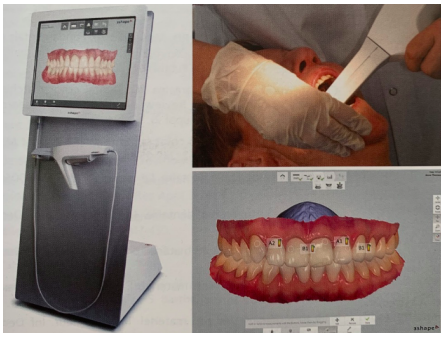

Figure 34 : Caméra intra-orale TRIOS de 3Shape.

2.3.2.4.3 Une nouvelle approche : l'approche numérique

Le but de cette approche est d'identifier les moyens les plus efficaces pour créer une intégration visuelle optimale et des résultats de restauration par quantification numérique. Cette méthode permet d'améliorer l'estimation de la teinte, ainsi que la précision.

Le principe est d'utiliser la photographie numérique à lumière polarisée réfléchissante. Une carte de couleur grise avec balance de blanc sert de référence, celle-ci est combinée avec un appareil photo reflex numérique et un logiciel de traitement photographique numérique. L'espace colorimétrique utilisé est la CIE L * a * b (1976). Ainsi, on obtient une acquisition d'image standardisée et une analyse d'image objective ultérieure. [35]

3 LES TECHNIQUES CONTEMPORAINES DE RECONSTITUTION PAR COMPOSITE : CAS CLINIQUES

3.1 Le composite stratifié en secteur antérieur

3.1.1 Indications

Cinq grandes indications peuvent être retenues pour la réalisation de composite stratifié : [44]

– la lésion carieuse,

– la fracture coronaire,

– la modification de forme dentaire (fermeture de diastème, transformation de dent riziforme),

– la dyschromie,

– l'usure.

3.1.2 Protocole

Différents auteurs, VANINI (1996), MAGNE (1996) et DIETSCHI (1995) ont cherché à standardiser une méthodologie des restaurations concernant les étapes de stratification pour permettre d'obtenir des résultats reproductibles. [1,14,15,18,22-24,27-29,48,72,74]

3.1.2.1 Du projet initial au champ opératoire

a) Bilan photographique pour le projet esthétique et partage avec le patient et prise de teinte

b) Préparation du matériel :

- Champ opératoire : digue, crampon, cadre à digue, pince à crampon, fil dentaire

- Anesthésie : seringue , carpule, aiguille

- Clé en silicone : silicone lourd

- Curetage : sonde, miroir, précelles, turbine, contre angle, fraisier

- Adhésion : sableuse, système adhésif, mordançage, microbrush, lampe à photopolymériser

- Montage du composite : composite teinte émail et dentine, spatule à bouche, matériel à sculpter

- Finitions : fraise flamme bague jaune, papier d'occlusion, disque pop-on, disque abrasif

c) Réalisation de la carte chromatique de la dent dans un environnement approprié.

- Détermination de la luminosité, saturation et de la teinte. Sélection de la masse émail au niveau du bord libre et de la masse dentine au niveau du premier tiers cervical.



Figure 35 : Sélection de la couleur par la technique de boutons de composite, choix de la teinte émail et dentine. [40]

- Analyse de la dent et des dents voisines. Observation du volume, du bord libre, les caractéristiques, les fêlures, les lignes de transition, l'état de surface , la macro et micro-géographie. Un dessin peut être réalisé.

d) Réalisation de la clé de guidage en silicone [10]. Cette clé en silicone correspond à l'enregistrement de la face linguale idéale de la future restauration. Elle peut être réalisée de différentes manières, soit sur la dent avec la restauration initiale correcte, soit à l'aide d'un wax-up, ou sur une restauration réalisée sans collage directement en bouche (mock-up). Cette clé s'étend au moins de latérale à latérale, voire de canine à canine, afin d'obtenir

une bonne stabilisation. Dans le sens vestibulo-lingual, elle ne doit pas aller au-delà du bord libre.

e) Pose du champ opératoire, digue étanche ± ligatures.

3.1.2.2 L'adhésion

a) Après dépose des anciennes restaurations, du tissu carieux et/ou coloré, désinfection de la dent et réalisation d'un biseau long vestibulaire de 1,5 à 2mm sur la ligne de fracture permettant d'obtenir une transition visuelle naturelle entre le composite et la dent. D'autres alternatives peuvent être réalisées comme le congé périphérique (VANINI et al.) ou le chanfrein dans l'émail.

b) Sablage à l'alumine 25 microns

c) Mordançage à l'acide orthophosphorique 35% pour augmenter la surface de collage, 30 secondes sur l'émail et 15 secondes sur la dentine. Rinçage abondant pendant 30 secondes.

d) Mise en place de l'adhésif.

- si M&R 3, mise en place du primaire puis de l'adhésif, massage

- si M&R 2, mise en place du produit puis massage avec une microbrush.

Élimination des excès à la soufflette et passage de fil dentaire dans les espaces proximaux. Photo-polymérisation pendant 40 secondes par face.

3.1.2.3 La stratification

a) Mise en place d'une matrice proximale

b) Réalisation de la face palatine à l'aide du guide en silicone. Application d'une fine couche de masse émail dans la clé en silicone puis positionnement sur les dents. La cohésion du composite à la dent se fait par petits appuis. Photo polymérisation.

c) Réalisation des faces proximales. Elles fixent le cadre et le contour de la restauration, mais également les lignes de transition et régulent les

phénomènes lumineux. Application de la masse émail et mise en forme grâce à la matrice transparente. Photo polymérisation.

d) Stratification dentinaire. Application de la masse dentine en respectant l'architecture interne (forme, nombre et disposition des lobes dentinaires). Photo polymérisation de chaque incrément pendant 30 secondes.

e) Contrôle visuel en vue occlusale pour ne pas empiéter sur la masse amélaire. Réalisation des caractérisations pour personnaliser la dent si nécessaire (intensives blanches par exemple).

f) Application de la masse amélaire translucide en vestibulaire et au niveau du bord incisal si nécessaire. L'application se fait à l'aide d'un pinceau qui améliore l'application de la résine composite et favorise la reproduction de l'anatomie dentaire et de sa texture. Photo polymérisation pendant 40 secondes.

3.1.2.4 Finitions et polissage

a) Mise en place des lignes de transition, de la macro et microgéographie à l'aide de fraise flamme bague jaune à grains fins et de disques de polissage. Un trait de crayon permet de situer les lignes de transition et d'illustrer la future macrogéographie [27].

b) Polissage final avec des cupules en silicone douces et/ou pâtes à polir. Contrôle occlusal.

3.1.3 Cas clinique iconographié

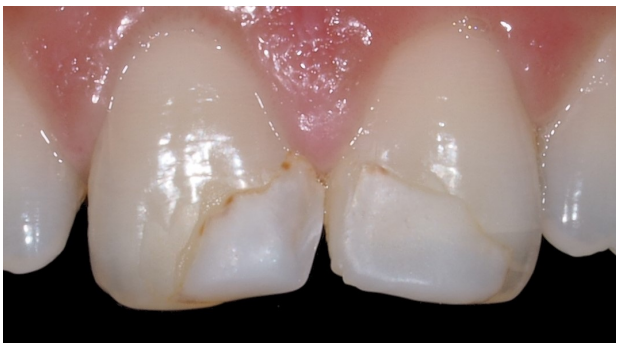

Le patient est un jeune homme de 21 ans avec des composites infiltrés aux angles mésiaux de 11 et 21, à la forme et à la couleur inadaptées. Le motif de consultation est la gène esthétique et le souhait de refaire ces composites disgracieux.



Figure 36 : Préparation du matériel.

(Photographie personnelle)



Figure 37 : Bilan photographique pour le projet esthétique et partage avec le patient.

(Photographie du Dr Pacquet William)



Figure 38 : Réalisation de la carte chromatique de la dent. Détermination de la luminosité, saturation et de la teinte. Sélection de la masse émail au niveau du bord libre et de la masse dentine au niveau du premier tiers cervical
(Photographie du Dr Pacquet William)



Figure 39 : Pose du champ opératoire.

(Photographie du Dr Pacquet William)



Figure 40 : Dépose des anciennes restaurations, désinfection de la dent, réalisation de biseau et sablage de la dent.

(Photographie du Dr Pacquet William)



Figure 41 : Mordançage à l'acide orthophosphorique puis rinçage, adhésif et photo-polymérisation.

(Photographie du Dr Pacquet William)



Figure 42 : La clé palatine a été réalisée par isomoulage sur les anciennes restaurations. Mise en place de la couche émail dans la clé puis positionnement sur les dents.

(Photographie du Dr Pacquet William)



Figure 43 : Mise en place d'une matrice, puis montage des faces proximales.

(Photographie du Dr Pacquet William)



Figure 44 : Stratification dentinaire. Disposition des lobes en teinte dentine.

(Photographie du Dr Pacquet William)



Figure 45 : Application de la masse amélaire en vestibulaire et au niveau du bord libre.

(Photographie du Dr Pacquet William)

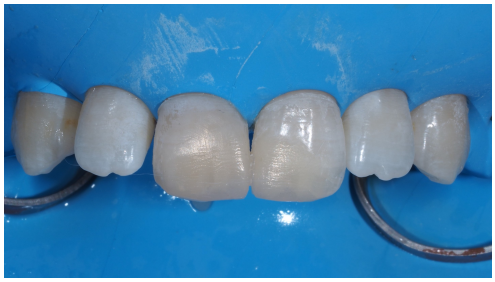

Figure 46 : Création de la micro-géographie.

(Photographie du Dr Pacquet William)



Figure 47 : Polissage final et contrôle occlusal.

(Photographie du Dr Pacquet William)



Figure 48 : Photographie finale.

(Photographie du Dr Pacquet William)

Cas clinique réalisé par le Docteur William Pacquet.

3.2 L'érosion-infiltration

L'érosion-infiltration fait partie des nouvelles thérapeutiques ultra conservatrices et bio-mimétiques. [36] Le principe consiste à infiltrer les micro-porosités de l'émail à l'aide d'une résine fluide hydrophobe au sein de la lésion. [7] Les 2 intérêts sont l'étanchéification de la lésion amélaire pour limiter la pénétration bactérienne et le masquage de l'opacité blanche du défaut. Cette technique est réalisable avec l'utilisation d'un produit conçu spécifiquement pour ces indications, tel que l'Icon®.

3.2.1 Indications

La thérapeutique était proposée initialement en postérieur pour infiltrer les lésions carieuses débutantes (ICDAS 2) et stopper le processus carieux. [6,7] Cela permet également la correction des propriétés optiques des lésions blanches caractéristiques de la carie débutante. [6]

Aujourd'hui elle est plus spécifiquement utilisée dans le traitement des lésions responsables de taches blanches de l'émail [6,7] et certaines colorations. En effet, ce nouveau traitement peut répondre aux diverses étiologies responsables de colorations blanches amélaires de subsurface. Il existe 2 familles de défauts de structure amélaire : les whites spots (taches blanches) résultant d'un processus carieux post-éruptif et les entités pathologiques pré-éruptives comme la fluorose, l'hypominéralisation molaire et incisive (MIH) et les hypominéralisations traumatiques.

3.2.2 Principe de l'érosion-infiltration

L'érosion-infiltration permet le masquage des tâches blanches. Les tâches blanches sont le résultat d'un phénomène optique complexe qui par le jeu d'un labyrinthe optique au sein de la lésion présentant un réseau de porosité, contribue à renvoyer par réflexion un maximum de photons. La résine avec un indice de réfraction proche de celui de l'émail sain va, en infiltrant les porosités de la lésion, améliorer la transmission des photons lumineux à travers l'émail hypominéralisé et rendre ainsi l'émail translucide perdant son apparence opaque. En résumé, cela permet d'obtenir une transmission homogène de la lumière qui ne sera plus réfractée au niveau des zones hypominéralisées de l'émail. [7,36]

3.2.3 Protocole

Le protocole dépendra de l'étiologie et de la sévérité de la lésion. En effet, depuis 2012, l'infiltration dite «en profondeur» permet de masquer les taches blanches plus importantes et plus profondes. Certaines taches colorées peuvent être éliminées, mais plus difficilement. [5,8,19,20,21,26,70]

3.2.3.1 Du projet initial au champ opératoire

Dans un 1er temps, une anamnèse précise doit être menée, pour poser un diagnostic et trouver l'étiologie du défaut d'émail. Au préalable, une reminéralisation pour diminuer la taille de la lésion et un éclaircissement externe en ambulatoire pour noyer la tâche dans une couleur plus claire peuvent être réalisés. [6]

a) Bilan photographique pour le projet esthétique, partage avec le patient et prise de teinte

b) Préparation du matériel

- Champ opératoire : digue, crampon, cadre à digue, pince à crampon, fil dentaire
- Anesthésie : seringue, carpule, aiguille, sonde, miroir, précelles
- Érosion : sableuse, acide chlorhydrique 15 %, éthanol, bistouri
- Adhésion : système adhésif, microbrush, lampe à photopolymériser
- Infiltration : résine composite fluide, spatule à bouche
- Finitions : fraisier finition, contre-angle, cupule à polir

c) Réalisation du bilan photographique pour le projet esthétique et partage avec le patient

d) Pose du champ opératoire, digue étanche ± ligatures, pour éviter les brûlures liées à l'acide chlorhydrique à 15%.

3.2.3.2 Préparation de la dent

a) Désinfection de la dent

b) Érosion de la couche d'émail superficielle : mise en place de l'acide chlorhydrique (Hcl) 15% (Icon etch) à l'aide de l'applicateur pendant 2 minutes en massant. Cette étape permet de rendre poreuse la couche superficielle de l'émail qui est hyperminéralisée. Puis rinçage minutieux pendant 30 secondes et séchage. Ces cycles doivent être recommencés jusqu'à imprégnation de toute la surface de la lésion.

c) Étape facultative : en fonction de la sévérité, de la profondeur de la lésion ou si après l'étape d) la tâche est toujours présente, une infiltration dite «en profondeur» est indiquée. Une légère mutilation de l'émail par micro-abrasion à l'aide d'un sablage à l'oxyde d'aluminium 50 microns est alors réalisée avec ou sans renouvellement de l'érosion jusqu'à l'obtention d'une meilleure modification des propriétés optiques. [6,7] Le but étant de retirer l'émail sain superficiel pour atteindre l'émail pathologique. C'est pour cela que l'on procède prudemment avec répétition des cycles.

d) Déshydratation : Mise en place de l'éthanol (Icon-dry) pendant 30 secondes qui permet l'élimination de l'eau et sert d'indicateur avant l'infiltration. À ce stade, la tache doit presque disparaître. Si ce n'est pas le cas, réaliser un nouveau cycle d'érosion ou une légère mutilation.

3.2.3.3 Infiltration

a) Infiltration de la résine fluide hydrophobe transparente photo-polymérisable, en massant pendant 3 minutes grâce à l'embout mousse pour une bonne diffusion. Les sources lumineuses telles que le scialytique, les aides optiques doivent être éloignées afin d'éviter une photo-polymérisation précoce de la résine qui pourrait nuire à une bonne infiltration [6]. Photo-polymérisation pendant 40 secondes.

b) Application d'une deuxième couche de résine pour compenser la rétraction de prise. Photo-polymérisation pendant 40 secondes.

3.2.3.4 Finitions et polissage

a) Polissage à l'aide de cupules

b) Dans certains cas, un composite de recouvrement devra être appliqué à l'aide d'un pinceau par dessus pour masquer entièrement la tâche. [7] On pourra utiliser un gel de glycérine pour la photo-polymérisation.

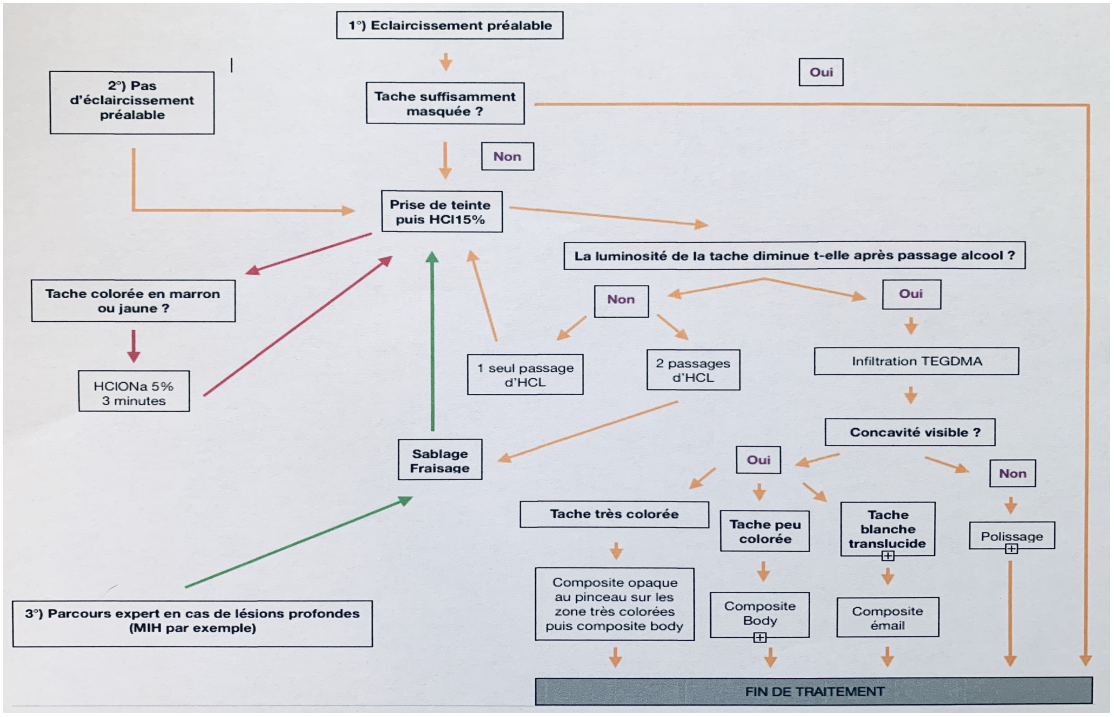

Figure 49: Protocole de l'érosion-infiltration selon Jean-Pierre Attal. [3]

(http://jeanpierreattal.blogspot.com/2015/08/comment-traiter-toutes-les-taches-de.html)

En 2019, ATTAL simplifie la technique d'érosion/infiltration grâce à l'utilisation du bistouri. [63] Pour infiltrer les tâches, blanches ou colorées, il faut au moins avoir atteint la lésion hypominéralisée qui le plus souvent est profonde (c'est le cas des MIH par exemple). Jusqu'à présent on effectuait des cycles acide chlorhydrique/alcool/sablage ou fraisage jusqu'à obtenir une modification optique de la tâche avec l'alcool.

Le bistouri va nous aider à savoir si nous sommes dans la lésion hypominéralisée. En effet, lorsque l'on «gratte» l'émail sain à l'aide d'un bistouri, le bistouri glisse sur la surface dentaire. En revanche lorsque l'on «gratte» l'émail hypominéralisé, des copeaux apparaissent car cet émail est mécaniquement plus fragile et donc friable. Il faut donc sabler ou fraiser spécifiquement les zones qui ne donnent pas de copeaux au grattage. L'utilisation de l'acide chlorhydrique avant d'avoir obtenu ces copeaux sur l'ensemble de la lésion serait une perte de temps. En effet la dissolution de l'émail sain serait trop lente.

Pour conclure, le bistouri est un indicateur de sablage ou de fraisage qui permet de savoir si nous sommes bien dans la lésion hypominéralisée. On réalisera les cycles de fraisage/sablage tant que le bistouri ne donne pas de copeaux. Cela permet un gain de temps considérable en évitant la répétition des cycles acide chlorhydrique (2 min)/alcool (30 sec).

En profondeur, l'acide ne sert plus à atteindre la lésion (c'est le sablage/fraisage qui le permet) ; il sert à éliminer les débris du fraisage et du sablage et à déminéraliser superficiellement la lésion hypominéralisée pour engendrer une pression capillaire liée aux prismes déminéralisés, capable d'optimiser l'infiltration de la résine. Ainsi, des cycles de 5 à 10 secondes (au lieu de 2 minutes) d'acide chlorhydrique/alcool et éventuellement de sablage sélectif jusqu'à l'obtention de modifications optiques de la lésion sont largement suffisants et ce sans frottement. [4]

3.2.4 Cas clinique iconographié



Figure 50 : photographie pré-opératoire des taches. (Image personnelle)

Le patient est un garçon âgé de 12 ans et 7 mois, tombé d'un lit mezzanine à 2 ans et demi. Le bilan traumatique était un choc sur 51 et 61 avec impaction des 2 dents. Aujourd'hui, la 11 présente une tâche blanche et la 21 une tache colorée. Le diagnostic d'hypominéralisation traumatique est posé. Le motif de consultation est une gène esthétique.

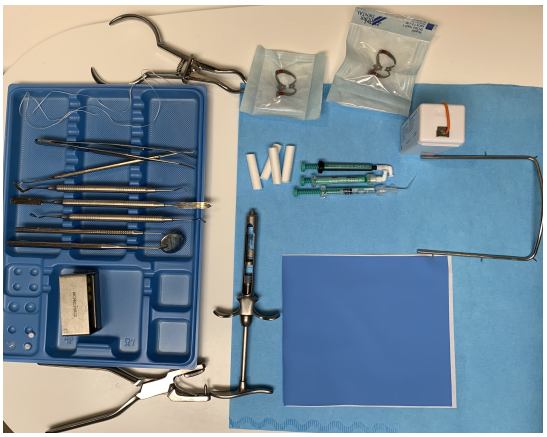

Figure 51 : Préparation du matériel (Photographie personnelle)



Figure 52 : Bilan photographique. (Photographie personnelle)



Figure 53 : Pose de digue, ligatures. (Photographie personnelle)



Figure 54 : Micro-abrasion à la fraise. (Photographie personnelle)

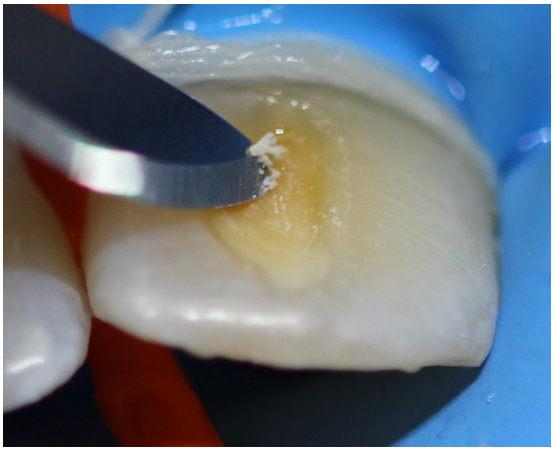

Figure 55 :Test au bistouri permettant de voir si nous sommes bien dans l'émail hypominéralisé. (Photographie personnelle)



Figure 56 :Erosion à l'acide chlorhydrique (Icon Etch). (Photographie personnelle)

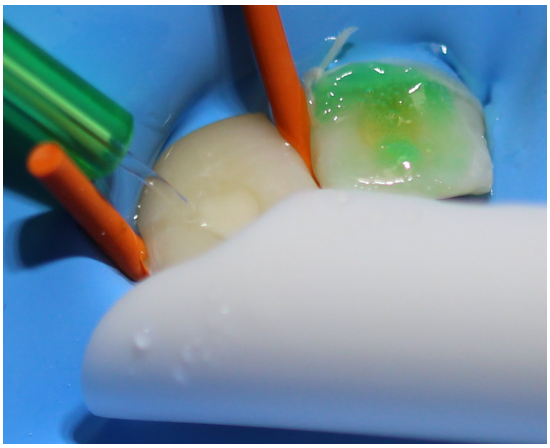

. *Figure 57 : Rinçage et séchage.*
(Photographie personnelle)



Figure 58 :Déshydratation (Icon-dry).
(Photographie personnelle)

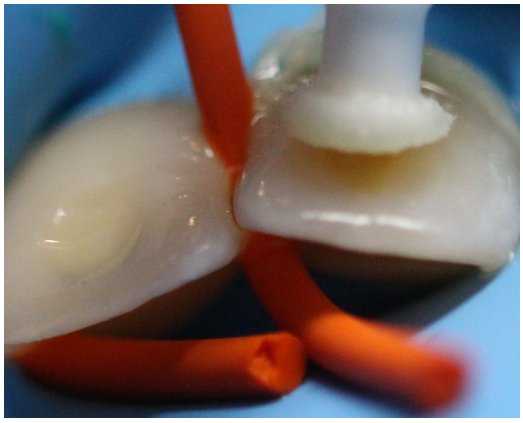

Figure 59 :Première infiltration de résine et massage avec la brossette pour une bonne diffusion.
(Photographie personnelle)



Figure 60 : Photo-polymérisation.
(Photographie personnelle)



Figure 61 : Seconde infiltration de résine et photo-polymérisation.
(Photographie personnelle)



Figure 62 : Composite de recouvrement teinte émail.
(Photographie personnelle)



Figure 63 : Polissage avec des cupules.

(Photographie personnelle)



Figure 64 : Disparition des taches

(Photographie personnelle)



Figure 65 : Photographie finale.

(Photographie personnelle)

Cas clinique réalisé avec l'aide du Docteur Thomas Trentesaux, photographies réalisées par M. Dupré.

3.3 La stamp technique

La stamp technique est une technique rapide et bio-mimétique qui consiste à fabriquer une empreinte en négatif de l'anatomie occlusale. Le but est d'obtenir une face occlusale avec crêtes marginales, puits, sillons, points de contact identiques à la dent avant la restauration. Cette technique permet de réduire le temps de manipulation du composite, de retouches post-

polymérisation, et facilite le polissage. La précision de la réplication de la topographie est bien supérieure à la méthode manuelle ordinaire. [53]

3.3.1 Indication

La stamp technique a différentes indications telles que les caries occlusales et les gros défauts abrasifs et/ou érosifs [2,66]. Une condition sinequanone est que la face occlusale soit intacte ou partiellement intacte. Si elle n'est que partiellement intacte, il est possible de restaurer les destructions minimes de l'émail au préalable à l'aide de cire ou de composite.

Les défauts érosifs, abrasifs, ou les défauts volumineux seront restaurés par la technique de tampon indirecte en copiant le wax-up réalisé par le prothésiste à l'aide de la technique «tampon». [46]

3.3.2 Protocole

De nombreux auteurs ont décrit les différentes étapes de ce protocole. [13,30,55,61,64,67]

3.3.2.1 Du projet initial au champ opératoire

a) Préparation du matériel

- Appareil photo
- Champ opératoire : digue, crampon, cadre à digue, pince à crampon, fil dentaire
- Anesthésie : seringue d'anesthésie , carpule, aiguille
- Empreinte : composites hybrides et fluides, cire molle (si reconstitution nécessaire), téflon ou film plastique alimentaire,
- Curetage : Sonde, miroir, précelles, turbine, contre angle bleu et rouge, manche US, insert US, spatule à bouche

- Adhésion : sableuse, système adhésif, acide orthophosphorique 37%, microbrush, lampe à photopolymériser,

- Finitions : fraisier finition, papier d'occlusion, pince de Miller, disques pop on, brossette à polir

b) Réalisation du bilan photographique

c) Réalisation de radiographie rétro-alvéolaire pour évaluer la profondeur de la carie

d) Choix de la teinte émail et dentine à l'aide du teintier, établissement de la carte chromatique de la dent

e) Nettoyage, détartrage de la dent

f) Anesthésie et pose du champ opératoire étanche

3.3.2.2 Élaboration de la matrice occlusale

a) Reconstitution temporaire de la face occlusale avec de la cire molle ou du composite si nécessaire

b) Isolation de la face occlusale avec de la vaseline à l'aide d'une microbrush, séchage doux

c) Découpage de l'extrémité de la microbrush qui nous servira de manche

d) Réalisation de l'empreinte de la surface occlusale au composite flow, 2 techniques sont possibles :

- Noyer la microbrush directement dans le composite flow (cette technique peut fausser l'empreinte occlusale),

- Mise en place de la première couche de composite flow, photopolymérisation, ajout de compo flow en noyant le manche de la microbrush.

e) Excavation de l'émail carié avec une fraise diamantée sur turbine, de la dentine cariée avec une fraise en carbure de tungstène sur contre-angle. Réalisation de légers chanfreins sur les bords et d'une cavité de forme arrondie.

3.3.2.3 Adhésion

a) Désinfection de la dent à la Chlorhexidine

b) Mise en place d'un substitut dentinaire si cavité juxta-pulpaire (Biodentine, CVIMAR, Hydroxyde de calcium..)

c) Mordançage à l'acide orthophosphorique 37%, 30 secondes sur l'émail et 15 secondes sur la dentine. Rinçage abondant, séchage doux

d) Mise en place de l'adhésif, élimination des excès avec la soufflette, polymérisation pendant 20 secondes

3.3.2.4 Reconstitution de la dent

a) Mise en place de la masse dentine avec la teinte choisie préalablement à l'aide du teintier, par petits apports successifs en veillant à laisser 2 mm sous la face occlusale

b) Mise en place de la masse émail choisie au dessus de la teinte dentine

c) Poser le téflon (ou le film alimentaire étirable) par dessus le composite teinte émail

d) Application de la matrice occlusale (aussi appelée tampon ou stamp), à l'aide de la microbrush par dessus le téflon avec une légère pression occlusale

e) Retrait délicat de la matrice et du téflon, élimination des excès à la sonde, photo-polymérisation

3.3.2.5 Finitions

a) Dépose du champ opératoire

b) Réglage de l'occlusion

c) Polissage, notamment au niveau du joint à l'aide de pointes en caoutchouc siliconées puis sans silicone ou avec des cupules à polir

3.3.3 Cas clinique iconographié

La patiente est une jeune fille de 16 ans dont le motif de consultation est la présence de douleurs provoquées en haut à droite dans le secteur postérieur. Le test au froid est positif non douloureux.



Figure 66 : Préparation du matériel. (Photographie personnelle)



Figure 67 : Bilan photographique. (Photographie personnelle)



Figure 68 :Radiographie, visualisation de la carie. (Photographie personnelle)



Figure 69 : Choix de la teinte émail et dentine à l'aide des teintiers. (Photographie personnelle)



Figure 70 : Anesthésie et pose de digue (Photographie personnelle)



Figure 71 : Isolation à la vaseline (Photographie personnelle)

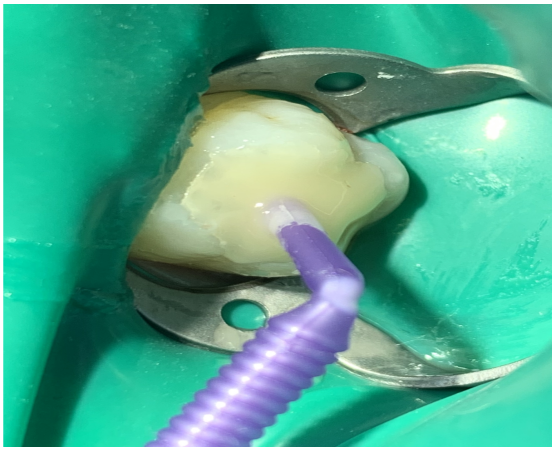

Figure 72 : Empreinte de la surface occlusale au composite flow. (Photographie personnelle)

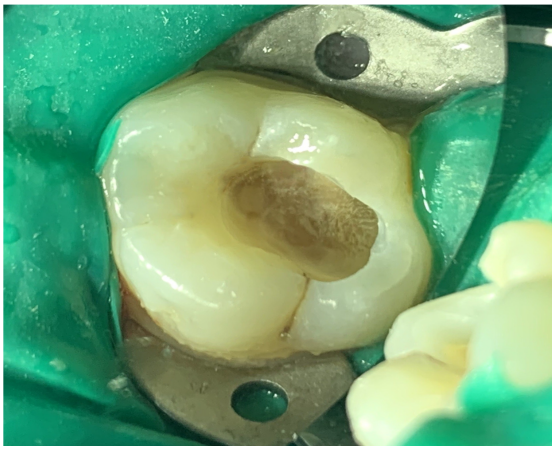

Figure 73 : Excavation de l'émail carié (Photographie personnelle)



Figure 74: Fond de cavité (Biodentine) (Photographie personnelle)

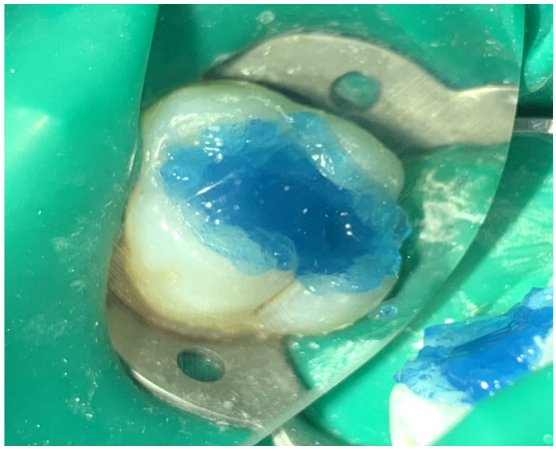

Figure 75 : Mordançage puis adhésif (Photographie personnelle)



Figure 76 : Mise en place de la masse dentine en laissant au moins 2mm, photopolymérisation.
(Photographie personnelle)

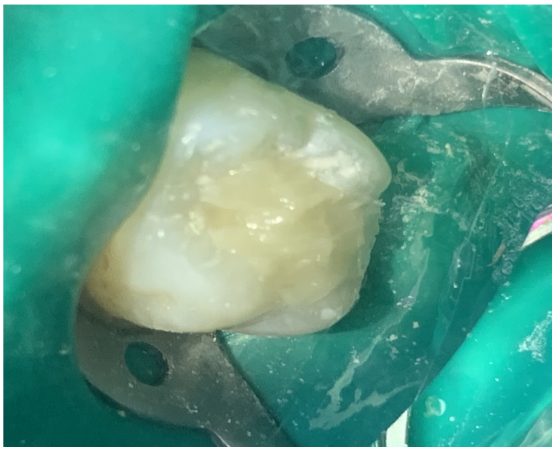

Figure 77 : Mise en place de la masse émail au dessus de la masse dentine puis (Photographie personnelle)

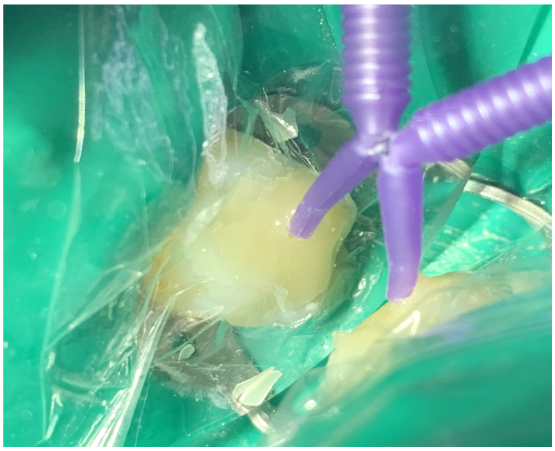

Figure 78 : Pose du fil alimentaire, pression occlusale avec le tampon et la micro-brush.
(Photographie personnelle)



Figure 79 : Retrait du film, élimination des excès à la sonde et photo-polymérisation.
(Photographie personnelle)



Figure 80 : Réglage de l'occlusion.
(Photographie personnelle)



Figure 81 : Finitions et polissage.
(Photographie personnelle)

Cas clinique et photographies réalisés par M. Dupré.

CONCLUSION

Un sourire reconstitué, dont les lèvres constituent le cadre, pourrait évoquer une œuvre d'art mais contrairement à l'artiste peintre, le chirurgien-dentiste ne peut ni inventer, ni improviser sa reconstitution.

La couleur des dents reconstituées ne s'invente pas, elle se copie explique Lorenzo Vanini quand il décrit la stratification des composites. C'est exactement la même stratégie pour la forme. La normalisation des techniques a permis l'établissement de protocoles reproductibles pour chaque restauration et accessibles à tous les praticiens.

Les clés du succès des reconstitutions directes par composites passent par une observation minutieuse pour copier mais exigent également des références anatomiques, histologiques et biophysiques pour comprendre la complexité de ce biomimétisme. Des matériaux adaptés et des techniques opératoires éprouvées aident à optimiser ce bio mimétisme. Elles permettent de remplacer l'émail et la dentine en recréant la translucidité, la fluorescence ainsi que des rapports avec les rayonnements lumineux similaires à la dent naturelle.

ANNEXES

Figure 1 : Alignement de la face vestibulaire et des bombés des incisives centrales en vue sagittale, image personnelle……..…..17

Figure 2 : Alignement des bords libres des incisives centrales maxillaires, Image personnelle……18

Figure 3 : L'angle mésial presque en angle droit et l'angle distal arrondi [57]…18

Figure 4 : Les lignes de transition lumineuse de la dent naturelle en blanc. Elles ne doivent pas être obliques ou en demi-cercle (rouge)[11]……..…19

Figure 5 : Photographie intra-buccale des points de contacts proximaux de l'arcade maxillaire, en vue occlusale.Photographie personnelle…….21

Figure 6 : Vue occlusale de la première prémolaire maxillaire. 1: cuspide vestibulaire ; 2: cuspide linguale. Photographie personnelle.……..….21

Figure 7 : Les différentes crêtes en vue occlusale.Photographie personnelle...22

Figure 8 : Photographies des fosses (à gauche) et de la fossette linguale de la première molaire maxillaire gauche. Photographie personnelle……..23

Figure 9 : Photographie des sillons principaux (à gauche) et des sillons secondaires (à droite). Photographie personnelle……..23

Figure 10 : Coupe vestibulo-linguale d'une incisive montrant les tissus constitutifs de la dent [Photographie du Dr Alain Gambiez]……..…....24

Figure 11 : Photographie en microscopie électronique à transmission d'émail de rat en formation. Les cristallites formant le bâtonnet ont une orientation différente de ceux de l'émail interprismatique (EIP) [59]……...25

Figure 12 : Dentine intercanaliculaire (IC) et péricanaliculaire (PC) humaine, bordant la lumière d'un canalicule (Lu) [59]…….27

Figure 13 : Coupe mésio-distale d'une incisive maxillaire montrant la complexité des tissus constitutifs de la dent. [Photographie du Dr Alain Gambiez]…….….28

Figure 14 : Interaction entre la lumière et les tissus dentaires. Photos de Viktor Scherbakov……29

Figure 15: Les propriétés optiques du rayonnement lumineux……..….32

Figure 16 : Énergie lumineuse réfléchie par la surface de la dent [9]……..…...32

Figure 17 : La réfraction;Les flèches représentent le changement de direction de propagation des ondes lumineuses [9]…….……....33

Figure 18 : Réalisation d'un point de contact avec mise en place d'un coin (en rose), d'une matrice et d'un anneau. [70]……37

Figure 19 : Instruments manuels de sculpture pour résine composite. Image internet du site internet Style Italiano……..……38

Figure 20 : Le cylindre de Munsell avec les paramètres fondamentaux de la couleur : (1) luminosité, (2) saturation, (3) teinte [32]……41

Figure 21 : La luminosité de la dent naturelle [9]……42

Figure 22 : La saturation de la dent naturelle [9]……42

Figure 23 : La teinte de la dent naturelle [9]……..……43

Image 24 : Augmentation de la translucidité du collet vers le bord libre [11]…..44

Figure 25 : Coupe sagittale d'une incisive centrale sous différents éclairages montrant sa nature stratifiée. A: en transmission lumineuse, l'opalescence de l'émail se traduit par une coloration orangée. B: en réflexion lumineuse, l'opalescence de l'émail se traduit par une coloration bleutée. C: en lumière ultraviolette, la fluorescence de la dent est nettement visible[11]……....44

Figure 26 : Photographies numériques montrant à gauche la micro-géographie d'une dent jeune rugueuse et à droite une dent âgée avec un état de surface lisse……45

Figure 27 : Modèle d'interactions lumineuses dans l'émail, le complexe émail/dentine et dans la dentine [9]……..46

Figure 28 : En haut : le tiers cervical, au centre : le tiers moyen, en bas : le tiers incisif [57]……...49

Figure 29 : Le bon positionnement des échantillons de teintier se fait bord à bord et sur le même plan à gauche, positionnement incorrect à droite [32]…...50

Figure 30 : Teintier VITA Lumin Vaccum, avec l'organisation selon le gradient de luminosité en haut [11]……51

Figure 31 : Relevé de couleur avec le teintier Vita Toothguide 3D Master [11]..51

Figure 32 : 3.Lampe True shade® d'Optident; 4.Lampe Demetron shade® de Kerr……53

Figure 33 : Spectrophotomètre VITA Easyshade……54

Figure 34 : Caméra intra-orale TRIOS de 3Shape……55

Figure 35 : Sélection de la couleur par la technique de boutons de composite, choix de la teinte émail et dentine [39]……57

Figure 36 : Préparation du matériel. Photographie personnelle…… 60

Figure 37 : Bilan photographique pour le projet esthétique et partage avec le patient.Photographie du Dr Pacquet William……...60

Figure 38 : Réalisation de la carte chromatique de la dent. Détermination de la luminosité, saturation,et de la teinte. Sélection de la masse émail au niveau du bord libre et de la masse dentine au niveau du premier tiers cervical. Photographie du Dr Pacquet William……60

Figure 39 : Pose du champ opératoire. Photographie du Dr Pacquet William...60

Figure 40 : Dépose des anciennes restaurations, désinfection de la dent, réalisation de biseau et sablage de la dent. Photographie du Dr Pacquet William……60

Figure 41 : Mordançage à l'acide orthophosphorique puis rinçage, adhésif et photo-polymérisation. Photographie du Dr Pacquet William…….61

Figure 42 : La clé palatine a été réalisée par isomoulage sur les anciennes restaurations. Mise en place de la couche émail dans la clé puis positionnement sur les dents. Photographie du Dr Pacquet William……...61

Figure 43 : Mise en place d'une matrice, puis montage des faces proximales. Photographie du Dr Pacquet William…….……...61

Figure 44 : Stratification dentinaire. Disposition des lobes en teinte dentine. Photographie du Dr Pacquet William……61

Figure 45 : Application de la masse amélaire en vestibulaire et au niveau du bord libre. Photographie du Dr Pacquet William…….61

Figure 46 : Création de la micro-géographie. Photographie du Dr Pacquet William……61

Figure 47 : polissage final et contrôle occlusal. Photographie du Dr Pacquet William……62

Figure 48 : Photographie finale. Photographie du Dr Pacquet William…...……62

Figure 49 : Protocole de l'érosion-infiltration selon Jean-Pierre Attal [3]…….66

Figure 50 : photographie pré-opératoire des taches. Image personnelle……...67

Figure 51 : Préparation du matériel. Photographie personnelle……...68

Figure 52 : Bilan photographique. Photographie personnelle……...68

Figure 53 : Pose de digue, ligatures. Photographie personnelle……..68

Figure 54 : Micro-abrasion à la fraise. Photographie personnelle…..……...68

Figure 55 : Test au bistouri permettant de voir si nous sommes bien dans l'émail hypominéralisé. Photographie personnelle……..68

Figure 56 : Erosion à l'acide chlorhydrique (Icon-Etch). Photographie personnelle……68

Figure 57 : Rinçage et séchage.Photographie personnelle……..69

Figure 58 : Déshydratation (Icon-dry). Photographie personnelle……69

Figure 59 : Première infiltration de résine et massage avec la brossette pour une bonne diffusion. Photographie personnelle……..69

Figure 60 : Photo-polymérisation. Photographie personnelle……...69

Figure 61 : Seconde infiltration de résine et photo-polymérisation. Photographie personnelle……...…69

Figure 62 : Composite de recouvrement teinte émail. Photographie personnelle……69

Figure 63 : Polissage avec des cupules. Photographie personnelle……..….70

Figure 64 : Disparition des taches. Photographie personnelle…….70

Figure 65 : Photographie finale. Photographie personnelle…….....70

Figure 66 : Préparation du matériel. Photographie personnelle..……...…...…..74

Figure 67 : Bilan photographique. Photographie personnelle……...74

Figure 68 : Radiographie, visualisation de la carie. Photographie personnelle……...……74

Figure 69 : Choix de la teinte émail et dentine à l'aide des teintiers. Photographie personnelle……...74

Figure 70 : Anesthésie et digue. Photographie personnelle…….……75

Figure 71 : Isolation à la vaseline.& Photographie personnelle……...……....75

Figure 72 : Empreinte de la surface occlusale au composite flow. Photographie personnelle……75

Figure 73 : Excavation de l'émail carié. Photographie personnelle…….75

Figure 74 : Fond de cavité (Biodentine) photographie personnelle…….75

Figure 75 : Mordançage puis adhésif photographie personnelle……...……..75

Figure 76 : Mise en place de la masse dentine en laissant au moins 2mm, puis photopolymérisation. Photographie personnelle…….76

Figure 77 : Mise en place de la masse émail au dessus de la masse dentine. Photographie personnelle……...76

Figure 78 : Pose du fil alimentaire, pression occlusale avec le tampon et la microbrush. Photographie personnelle…….……76

Figure 79 : Retrait du film, élimination des excès à la sonde et photo-polymérisation. Photographie personnelle……...76

Figure 80 : Réglage de l’occlusion. Photographie personnelle……76

Figure 81 : Finitions et polissage. Photographie personnelle……..76

RÉFÉRENCES

1. Aboudharam G, Cautain C. Restoration en résine composite: forme et couleur. Clinic. 2010;31:595-603.

2. Alshehadat S, Syahrizal Halim M, Carmen K, Fung C. The stamp technique for direct Class II composite restorations : A case series. J Conserv Dent. 2016;19(5):490-3.

3. Attal J-P. Comment traiter toutes les taches de l'émail ? Blog [Internet]. Jean-Pierre Attal. 2015 Aug. Disponible sur: http://jeanpierreattal.blogspot.com/2015/08/comment-traiter-toutes-les-taches-de.html

4. Attal J-P. Simplification de la technique d'érosion/infiltration pour le traitement des taches de l'émail. Blog [Internet]. Jean-Pierre Attal. 2019 Aug. Disponible sur: http://jeanpierreattal.blogspot.com/2019/08/

5. Attal J-P, Atlan A, Denis M, Vennat E, Tirlet G. L'infiltration en profondeur (Partie 3) Traitement d'une MIH sèvére. Inf Dent. 2014;(18):20-4.

6. Attal J-P, Atlan A, Denis M, Vennat E, Tirlet G. Taches blanches de l'émail : protocole de traitement par infiltration superficielle ou en profondeur (partie 2). International Orthodontics. 2014;12(1):1-31.

7. Attal J-P, Denis M, Atlan A, Vennat E, Tirlet G. L'infiltration en profondeur (Partie 1) Un nouveau concept pour le masquage des taches de l'émail. Inf Dent. 2013;(18-19):94-9.

8. Attal J-P, Tirlet G. Traitement ultra-conservateur des taches de l'émail : bilan avec 5 ans de recul. Rev Odonto Stomatol. 2016;1:1-4.

9. Bazos P, Magne P. Bio-Emulation: biomimetically emulationg nature utilising a histoanatomic approach; visual synthesis. Int J Esthet Dent. 2014;9:330-52.

10. Bernard C. Composite antérieur : la clé palatine, l'indispensable outil de simplification de la stratification. Inf Dent. 2018;100(33):26-29.

11. Berteretche M-V, Chiche G. Esthétique en odontologie. Vol. 1. Malakoff, France: Éditions CdP; 2014. 281p.

12. Black GV. Anatomie descriptive des dents humaines. 2ème édition. Len pod; 2017.

13. Castells A. Nouvelle technique de restauration de la face occlusale : la microbrush stamp technique. Aix-Marseilles; 2018.

14. Chafaie A. Réussir une restauration antérieure chez l'enfant et l'adolescent : la méthode. Inf Dent. 2015;

15. Chéron R. Les composites. Réalités Cliniques. 2018;29(4):225-227.

16. Chiego DJ. Essentials of oral histology and embryology: a clinical approach. St. Louis, Missouri, Etats-Unis d'Amérique: Elsevier; 2018. 219 p.

17. Crétot M. L'arcade dentaire humaine : Morphologie. 7e édition revue et corrigée. Paris: Cahiers de prothèses éditions; 2009. 77 p.

18. Dahan L, Degrange M. La stratification des composites antérieurs : les 10 points clés de la réussite. Entret Bichat, Odontol Stomatol. 2010;23-7.

19. Denis M, Atlan A, Attal J-P. Erosion/infiltration : un nouveau traitement des taches blanches. Entret Bichat, Odontol Stomatol. 2012;

20. Denis M, Atlan A, Vennat E, Tirlet G, Attal J-P. White defects on enamel: Diagnosis and anatomopathology: Two essential factors for proper treatment (part 1). International Orthodontics. 2013;11(2):139-65.

21. Denis M, Atlan A, Vennat E, Tirlet G, Attal J-P. L'infiltration en profondeur (Partie 2) Traitement d'une fluorose sévère. Inf Dent. 2014;(5):18-23.

22. Dietschi D. Layering concepts in anterior composite restorations. The Journal of Adhesive Dentistry. 1997;56-154.

23. Dietschi D. Progrès significatifs dans la technique stratifiée des restaurations antérieures en composite. Inf Dent. 2002;(3):127-31.

24. Dietschi D, Ardu S, Krejci I. A new shading concept based on natural tooth color applied to direct composite restorations. Quintessence Int. 2006;37(2):91-102.

25. Djeredou BK, Koffi JN, Kouame KM, Kouadio K, BAKOU OD. La prise de teinte de demain, visuelle ou instrumentale ? Stratégie Prothétique. 2019;19(2):147-55.

26. Eckstein A, Helms H, Knösel M. Camouflage effects following resin infiltration of postorthodontic white-spot lesions in vivo: One-year follow-up. Angle Orthod. 2015;85:374-80.

27. Faucher A-J, Ortet S, Camaleonte G, Weisrock G, Etienne O, Paris J-C. Les composites antérieurs au quotidien. Vol. 1. Quintessence International; 2017. 110 p.

28. Felenc S. Réalisation d'un composite antérieur. Inf Dent. 2016;98(15/16):28-32.

29. Franca EB, Francischane CE, Medina-Valdivia JA, Baseggia W. Reproducing the natural aspects of dental tissues with resin composites in proximoincisal restorations. Quintessence Int. 2007;38(6):505-10.

30. Geena M, Jayadevan A. Microbrush stamp technique to achieve occlusal topography for composite resin restorations - A technique report. J Sci Dent. 2016;6(2):76-82.

31. Genini P, Pinault A. Etude de l'effet opale de la dent naturelle à la céramé-métallique. Inf Dent. 1990;41:3929-36.

32. Groupe de travail scientifique. Prises de teintes des techniques conventionnelles aux techniques électroniques. Paris: ADF; 2010.

33. Hariri I, Sadr A, Nakashima S, Shimada Y, Tagami J, Sumi Y. Estimation of the Enamel and Dentin Mineral Content from the Refractive Index. CRE. 2013;47(1):18-26.

34. Hariri I, Sadr A, Shimada Y, Tagami J, Sumi Y. Effects of structural orientation of enamel and dentine on light attenuation and local refractive index: An optical coherence tomography study. Journal of Dentistry. 2012;40(5):387-96.

35. Hein S, Tapia J, Bazos P. eLABor_aid: a new approach to digital shade management. Int J Esthet Dent. 2017;12(2):186-202.

36. Jalladaud M. Temps par temps d'un traitement antérieur par érosion/infiltration. Inf Dent. 2019;36(101):55-60.

37. Joiner A. Tooth colour: a review of the literature. Journal of Dentistry. 2004;32:3-12.

38. Koubi S, Faucher A. Restaurations antérieures directes en résine composite: des méthodes classiques à la stratification. EMC- Médecine buccale. 2008;3(1):1-9.

39. Kubler J-M. La lumière et les choix de couleur. Le fil dentaire. 2019;

40. Lalane-Magne F, Greenwall L. Restaurations directes d'incisives latérales maxillaires riziformes par technique de stratification des résines composites. Réalités Cliniques. 2019;30(1):76-89.

41. Lasserre J. Les sept dimensions de la couleur des dents naturelles. Clinic. 2007;28:1-14.

42. Lasserre J, Pop IS, d'Incau E. La couleur en odontologie : déterminations visuelles et instrumentales. 1re partie. Cah Prothèse. 2006;135:25-39.

43. Lautrou A, Gaspard M. Anatomie dentaire. Paris ; Milan ; Barcelone: Masson; 1998;1:264 p.

44. Lehmann N. Les composites antérieurs en technique directe. Inf Dent. 2019;(25):28-34.

45. Léna P, Blanchard A. Lumières : une introduction aux phénomènes optiques. InterEditions. Paris: Dunod; 1990. 318 p.

46. Leon A, Ungureanu L, Caraiane A, Raftu G. Transfer of occlusal morphology from dental laboratory to dental office through the stamp technique. Int J Med Dent. 2018;22(4):419-24.

47. Lere A. La stratification des composites. Nantes; 2008.

48. Magne P, Holz J. Stratification of composite restorations: systematic and durable replication of natural aesthetics. Pract Periodont Aesthet Dent. 1996;8:61-8.

49. Marseillier E. Les Dents humaines : Morphologie. Paris: Dunod; 2004.136.

50. Meng Z, Yao XS, Yao H, Liang Y, Liu T, Li Y, et al. Measurement of the refractive index of human teeth by optical coherence tomography. JBO. 2009;14(3):034010.

51. Miletic V. Dental Composite Materials for Direct Restorations. Vol.1. Springer; 2017. 310.

52. Mount GJ, Hume WR, Ngo HC, Wolff MS. Preservation and Restoration of Tooth Structure. Vol. 1. John Wiley & Sons; 2016. 328 p.

53. Murashkin A. Direct posterior composite restorations using stamp technique-conventional and modified: A case series. IJDR. 2017;2(1):3-7.

54. Nelson SJ, Ash MM, Tilotta F. Mémo-fiches d'anatomie dentaire. Issy-les-Moulineaux: Elsevier Masson; 2012. 184 p.

55. Nishad S, Utsav S. Stamp technique for posterior composite restorations-A case report. IOSR-JDMS. 2018;17:13-5.

56. Oguro R, Nakajima M, Seki N, Sadr A, Tagami J, Sumi Y. The role of enamel thickness and refractive index on human tooth colour. Journal of Dentistry. 2016;51:36-44.

57. Ortet S, Humeau A, Montean J, Lucci D, Etienne J, et al. Le relevé de couleurs : techniques avancées partie I. Inf Dent. 2005;32:1929-33.

58. Ortet S, Humeau A, Montean J, Lucci D, Etienne J, et al. Le relevé de couleurs : techniques avancées. Partie II. Inf Dent. 2005;87(33):1995-2000.

59. Oudin Gendrel A, Hérouart J-B, Ceinos R. Intérêts et mise en œuvre d'un teintier personnalisé. Inf Dent. 2017;99(25):18-28.

60. Paris J-C, Faucher A-J. Le guide esthétique: comment réussir le sourire de vos patients. Vol. 1. Paris, France: Quintessence International; 2003. 309.

61. Perrin P, Zimmerli B, Jacky D. The stamp technique for direct composite restorations. Schweiz Monatsschr Zahnmed. 2013;123:111-29.

62. Piette E, Goldberg M. La dent normale et pathologique. De Boeck Supérieur; 2001. 388 p.

63. Pomar P, Canceill T, Destruhaut F, Ostrowski D, Joniot S. Anatomie dentaire: Du fondamental à la clinique. CDP; 2018.125.

64. Pompeu J, Morais R, Ferreira T. Occlusal stamp technique for direct resin composite restoration : A clinical case report. Int J Recent Sci Res. 2016;7(7):12427-30.

65. Sikri VK. Color: Implications in dentistry. J Conserv Dent. 2010;13(4):249-55.

66. Simon Ramseyer, Helbling C, Lussi A. Posterior Vertical Bite Reconstructions of Erosively Worn Dentitions and the “Stamp Technique” – A Case Series with a Mean Observation Time of 40 Months. J Adhes Dent. 2015;17(10)283-289.

67. Tambake N. Stamp technique- New perspective of Aesthetic Dentistry: A Case Report. IOSR J Dent Med Sci-Fi. 2017;16(6):49-51.

68. Ten Bosch JJ, Coops JC. Tooth color and reflectance as related to light scattering and enamel hardness. J Dent Res. 1995;74(1):374-80.

69. Tilotta-Yasukawa F, Lautrou A, Lévy G. Anatomie dentaire. Vol. 1. Elsevier Masson; 2018. 320 p.

70. Tirlet G, Attal J-P. L’érosion/infiltration : une nouvelle thérapeutique pour masquer les taches blanches. Inf Dent. 2011;(4):12-7.

71. Tirlet G, Drossart M, Chéron R. Le coin et l’anneau. Inf Dent. 2013;95(39):19-23.

72. Touati B. Restauration en composite en méthode directe : mise en forme et polissage. Inf Dent. 1999;(34):2459-64.

73. Triller M, Weill R. Histologie dentaire. Vol. 1. Paris, France: Paris ; New York ; Barcelone : Masson; 1987. 210 p.

74. Vanini L. Light and color in anterior composite restorations. Pract Periodont Aesthet Dent. 1996;8:673-82.

75. Vanini L. Technique de stratification anatomique. Restaurations en résine composite des secteurs antérieurs. Inf Dent. 2006;(37):2291-9.

76. Vanini L, Mangani F. Determination and communication of color using the five color dimensions of teeth. Pract Proced Aesthet Dent. 2001;13(1):19-26.

77. Villarroel M, Fahl N, Sousa AMD, Oliveira OBD. Direct Esthetic Restorations Based on Translucency and Opacity of Composite Resins. J Esthet Restor Dent. 2011;23(2):73-87.

78. Wong JY, Bronzino JD. Biomaterials. CRC Press; 2007. 296.

Thèse d'exercice : Chir. Dent. : Lille : Année [2020] – N°:

Forme et couleur des restaurations en résine composite : les clés du succès / **DUPRÉ Mélanie**.- p. (87) : ill. (*81*) ; réf. (*78*).

Domaines : Dentisterie Restauratrice Endodontie

Mots clés Rameau: Restauration dentaire ; composites en odontostomatologie ; Couleurs en odontostomatologie ;

Mots clés FMeSH: Résines composites

Mots clés libres : Biomimétisme ; composite ; forme ; couleur

Résumé de la thèse :

Réussir la forme et réussir la couleur des reconstitutions par composite pour qu'elles s'approchent au plus près de ce que la nature a produit, est un défi quotidien pour le chirurgien - dentiste.
En effet, la dent est composée de tissus d'une grande variété histologique aux propriétés optiques différentes.
Ce challenge implique des connaissances anatomiques, histologiques et biophysiques et l'utilisation de matériaux et de techniques contemporaines.
Les clés du succès des reconstitutions directes par composites passent par une observation minutieuse pour copier et comprendre la complexité du biomimétisme.
Des matériaux adaptés et des techniques opératoires novatrices aident à optimiser ce biomimétisme.
La normalisation de ces techniques a permis la réalisation de protocoles reproductibles et accessibles à tous les praticiens pour réaliser des restaurations esthétiques et fonctionnelles.

JURY :
Président : Monsieur le Professeur Étienne DEVEAUX
Assesseurs : Monsieur le Docteur Alain GAMBIEZ
Madame le Docteur Philippe BOITELLE
Madame le Docteur Dominique LUNARDI

Adresse de l'auteur :