UNIVERSITE DE LILLE

FACULTE DE CHIRURGIE DENTAIRE

Année de soutenance : 2021 N°:

THESE POUR LE

DIPLOME D'ETAT DE DOCTEUR EN CHIRURGIE DENTAIRE

Présentée et soutenue publiquement le 30 SEPTEMBRE 2021

Par Bertille EHRHARDT

Née le 06 décembre 1997 à Lille

UTILISATION DE LA TRACTION ORTHODONTIQUE POUR L'EXTRACTION DE LA TROISIEME MOLAIRE MANDIBULAIRE EN RELATION ETROITE AVEC LE NERF ALVEOLAIRE INFERIEUR

JURY

Président :	Monsieur le Professeur Thomas COLARD
Assesseurs :	Madame le Docteur Emmanuelle BOCQUET
	Madame le Docteur Céline CATTEAU
	Madame le Docteur Pauline BOUCHER
Membre invité :	Madame le Docteur Hélène DELEBARRE

Président de l'Université	:	Pr. J-C. CAMART
Directeur Général des Services de l'Université	:	M-D. SAVINA
Doyen	:	E. BOCQUET
Vice-Doyen	:	A. de BROUCKER
Responsable des Services	:	S. NEDELEC
Responsable de la Scolarité	:	M. DROPSIT

PERSONNEL ENSEIGNANT DE L'U.F.R.

PROFESSEURS DES UNIVERSITES :

P. BEHIN	Prothèses
T. COLARD	Fonction-Dysfonction, Imagerie, Biomatériaux
E. DELCOURT-DEBRUYNE	Professeur Emérite Parodontologie
C. DELFOSSE	Responsable du Département d'**Odontologie Pédiatrique**
E. DEVEAUX	Dentisterie Restauratrice Endodontie

MAITRES DE CONFERENCES DES UNIVERSITES

K. AGOSSA	Parodontologie
T. BECAVIN	Dentisterie Restauratrice Endodontie
A. BLAIZOT	Prévention, Epidémiologie, Economie de la Santé, Odontologie Légale.
P. BOITELLE	Prothèses
F. BOSCHIN	Responsable du Département de **Parodontologie**
E. BOCQUET	Responsable du Département d'**Orthopédie Dento-Faciale** **Doyen de la Faculté de Chirurgie Dentaire**
C. CATTEAU	Responsable du Département de **Prévention, Epidémiologie, Economie de la Santé, Odontologie Légale.**
X. COUTEL	Biologie Orale
A. de BROUCKER	Fonction-Dysfonction, Imagerie, Biomatériaux
M. DEHURTEVENT	Prothèses
T. DELCAMBRE	Prothèses
F. DESCAMP	Prothèses
M. DUBAR	Parodontologie
A. GAMBIEZ	Dentisterie Restauratrice Endodontie
F. GRAUX	Prothèses
P. HILDELBERT	Responsable du Département de **Dentisterie Restauratrice Endodontie**
C. LEFEVRE	Prothèses
J.L. LEGER	Orthopédie Dento-Faciale
M. LINEZ	Dentisterie Restauratrice Endodontie
T. MARQUILLIER	Odontologie Pédiatrique
G. MAYER	Prothèses
L. NAWROCKI	Responsable du Département de **Chirurgie Orale** Chef du Service d'Odontologie A. Caumartin - CHRU Lille
C. OLEJNIK	Responsable du Département de **Biologie Orale**
P. ROCHER	Fonction-Dysfonction, Imagerie, Biomatériaux
L. ROBBERECHT	Dentisterie Restauratrice Endodontie
M. SAVIGNAT	Responsable du Département des **Fonction-Dysfonction, Imagerie, Biomatériaux**
T. TRENTESAUX	Odontologie Pédiatrique
J. VANDOMME	Responsable du Département de **Prothèses**

Réglementation de présentation du mémoire de Thèse

Par délibération en date du 29 octobre 1998, le Conseil de la Faculté de Chirurgie Dentaire de l'Université de Lille a décidé que les opinions émises dans le contenu et les dédicaces des mémoires soutenus devant jury doivent être considérées comme propres à leurs auteurs, et qu'ainsi aucune approbation, ni improbation ne leur est donnée.

Aux membres du jury…

<u>Monsieur le Professeur Thomas COLARD</u>
Professeur des Universités – Praticien Hospitalier des CSERD
Section Réhabilitation Orale
Département Sciences Anatomiques

Docteur en Chirurgie Dentaire
Docteur au Muséum National d'Histoire Naturelle en Anthropologie Biologique
Habilitation à Diriger des Recherches

Assesseur à la Recherche

Vous me faites l'immense honneur de présider ce jury et je vous en remercie sincèrement. Veuillez trouver ici l'expression de ma profonde gratitude et de mes sentiments les plus respectueux.

<u>Madame le Docteur Emmanuelle BOCQUET</u>
Maître de Conférences des Universités – Praticien hospitalier des CSERD
Section Développement, Croissance et Prévention
Département Orthopédie Dento-Faciale

Docteur en Chirurgie Dentaire
Certificat d'Etudes Cliniques Spéciales Mention Orthodontie
Master 2 Recherche Biologie Santé
Maîtrise des Sciences Biologiques et Médicales
Certificat d'Etudes Supérieures de Biologie de la Bouche
Certificat d'Etudes Supérieures d'Orthopédie Dento-Faciale

Doyen de la faculté de chirurgie dentaire de Lille
Responsable du Département d'Orthopédie Dento-Faciale
Coordonnateur inter-régional du Diplôme d'Etudes Spécialisées d'Orthopédie Dento-Faciale

Vous avez accepté spontanément de faire partie de mon jury et je vous en remercie. Je tiens à vous faire part, au travers de ce travail, de ma reconnaissance à l'égard de vôtre bienveillance envers les étudiants.

<u>Madame le Docteur Céline CATTEAU</u>
Maître de Conférences des Universités – Praticien Hospitalier des CSERD
Section Développement, Croissance et Prévention
Département Prévention, Epidémiologie, Economie de la Santé, Odontologie Légale

Docteur en Chirurgie Dentaire
Docteur de l'Université d'Auvergne – Discipline Odontologie

Master II Recherche « Santé et Populations » - Spécialité Evaluation en Santé & Recherche
Clinique - Université Claude Bernard Lyon I
Maîtrise de Sciences Biologiques et Médicales – Université de Lille 2
Formation à la sédation consciente par administration de MEOPA pour les soins dentaires –UFR d'Odontologie de Clermont-Ferrand
Formation certifiante « concevoir et évaluer un programme éducatif adapté au contexte de vie d'un patient » - CERFEP Lille

Responsable du Département Prévention et Epidémiologie, Economie de la Santé et Odontologie Légale

Je vous remercie de vous être rendue disponible pour faire partie de mon jury de thèse. J'ai apprécié votre bienveillance, rigueur et gentillesse à mon égard lors de mon cursus clinique. Veuillez trouver dans ce travail toute ma reconnaissance

Madame le Docteur Pauline BOUCHER
Assistante Hospitalo-Universitaire des CSERD
Section Développement, Croissance et Prévention
Département Orthopédie Dento-Faciale

Docteur en Chirurgie Dentaire
Spécialiste qualifiée en Orthopédie Dento-Faciale

Pauline, tu as accepté d'être ma directrice de thèse et je t'en remercie. J'espère que cet ouvrage accompli à tes côtés sera à la hauteur de tes espérances. Merci pour le temps accordé aux multiples relectures de cette thèse et aux conseils avisés que tu m'as donnés.
Sois assurée de mon profond respect.

<u>Madame le Docteur Hélène DELEBARRE</u>
Assistante Hospitalo-Universitaire des CSERD
Section Chirurgie Orale, Parodontologie, Biologie Orale
Département Chirurgie Orale

Docteur en Chirurgie Dentaire
Spécialiste qualifiée en Chirurgie Orale

Je vous remercie pour vos conseils et votre gentillesse dont vous avez fait preuve lors de nos nombreux échanges. J'admire votre bienveillance envers les étudiants et la passion que vous entretenez pour votre métier. Par ce travail, j'aspire à être à la hauteur de vos attentes.

Je dédie cette thèse…

Table des matières

1 Introduction 14
2 Généralités 16
2.1 Généralités sur l'extraction de la troisième molaire incluse 16
2.1.1 Définition 16
2.1.2 Indications 16
2.1.3 Les contre-indications 16
2.1.4 Les risques 17
2.1.5 Différentes méthodes d'extraction 19
2.2 Comment repérer une molaire proche du nerf alvéolaire inférieur ? 20
2.2.1 Anatomie du nerf alvéolaire inférieur (24) 20
2.2.2 Lésion du nerf alvéolaire inférieur 23
2.2.2.1 Constitution d'un nerf périphérique 23
2.2.2.2 Les causes des lésions 24
2.2.3 Bilan radiologique pré-opératoire 24
2.2.3.1 Panoramique 25
2.2.3.2 Cone-Beam 26
3 Traction orthodontique avant l'extraction chirurgicale 28
3.1 Généralités 28
3.2 Protocole de réalisation 28
3.2.1 Evaluation des risques chirurgicaux 28
3.2.2 Création de l'ancrage orthodontique 29
3.2.3 Exposition chirurgicale de la couronne de la troisième molaire mandibulaire 30
3.2.4 L'extrusion orthodontique de cette molaire 31
3.2.5 Évaluation clinique et radiographique du niveau d'extrusion de la dent 31
3.2.6 Extraction de la troisième molaire mandibulaire 31
3.3 Les différentes techniques orthodontiques de traction 31
3.3.1 Généralités sur les techniques de traction avec minivis 32
3.3.1.1 Force et direction de la traction : 33
3.3.2 Techniques associant une traction et une distalisation de la M3 37
3.3.2.1 Technique Derton-Perini : 37
3.3.2.1.1 Description de la technique 37
3.3.2.1.2 Exemple 38
3.3.2.2 Technique 3-loop spring 39
3.3.2.2.1 Description de la technique 39
3.3.2.2.2 Exemples de traction orthodontique de troisième molaire mandibulaire avec le système 3 loop spring. 41
3.3.3 Techniques avec ancrage maxillaire (minivis ou ancrage dentaire) 42
3.3.3.1 Description de la technique 42
3.3.3.2 Exemples 43
3.3.4 Techniques exerçant une traction directe avec un cantilever 46
3.3.4.1 Technique d'extrusion avec un cantilever 46
3.3.4.1.1 Description de la technique 46
3.3.4.1.2 Exemple 47

3.3.4.2 Technique mise en place par Marchetti 48
3.3.4.3 Technique d'extrusion à l'aide d'une bague sertie et scellée avec crochet soudé 49
3.3.5 Autres techniques 51
3.3.5.1 Technique mise en place par Park et Al : 51
3.3.5.1.1 Description de la technique 51
3.3.5.1.2 Exemple 52
3.3.5.2 Technique avec un appareil amovible (38) 53
3.4 Les inconvénients et avantages apportés par la traction orthodontique 54
3.4.1 Les inconvénients 54
3.4.2 Les avantages 55
4 Arbre décisionnel 57
5 Conclusion 59
Table des abréviations 60
Tables des illustrations 61
Références bibliographiques 63

1 Introduction

Le vivant est en constante évolution, et l'homme ne fait pas exception à cette règle. Ainsi, parmi les transformations physiologiques que nous avons pu relever, il en est une qui intéresse plus particulièrement notre pratique : la taille de la mâchoire humaine tend en effet à se réduire, ce qui impacte notamment fortement l'espace dédié aux dents de sagesse (1).
L'extraction des troisièmes molaires ou dents de sagesse est donc devenue un acte quotidien pour les praticiens pratiquant la chirurgie orale (2).
A ce jour, cette opération peut se dérouler sous différentes formes (anesthésie locale ou générale) et différentes méthodes en fonction des choix du praticien, du patient et de la localisation de la dent.
Cet acte peut s'avérer plus difficile lorsque les dents à extraire sont à proximité d'éléments anatomiques nobles comme le nerf alvéolaire inférieur à la mandibule ou le sinus au maxillaire.

En effet, la proximité anatomique de la dent avec ce nerf peut entraîner lors de chirurgie, des lésions postopératoires telles que des paresthésies qui deviennent difficiles à vivre pour le patient (3).
Pour anticiper ce risque éventuel, une anamnèse complète et des examens radiologiques pré-opératoires permettent d'avoir une meilleure visualisation de la position des éléments anatomiques et d'en adapter ainsi la méthode chirurgicale.

Aujourd'hui, la philosophie chirurgicale consiste à être le moins invasif possible et le plus respectueux des structures anatomiques adjacentes. Différentes méthodes d'extraction des troisièmes molaires mandibulaires ont été décrites. Parmi celles-ci, la traction orthodontique a montré un succès pour faciliter ces extractions (4).

Le but de cette thèse consiste à développer cette méthode de traction orthodontique avant l'extraction et d'en définir les bénéfices par rapport aux autres techniques.
Dans un premier temps, nous aborderons les généralités sur les différentes méthodes d'extraction des dents de sagesse, le nerf alvéolaire inférieur et les examens radiologiques complémentaires à réaliser.

Dans un second temps, nous détaillerons la traction orthodontique et ses différents systèmes d'utilisation.

Enfin, un arbre décisionnel permettant de choisir la méthode chirurgicale la plus adaptée pour l'extraction d'une troisième molaire mandibulaire sera proposé.

2 Généralités

2.1 Généralités sur l'extraction de la troisième molaire incluse

2.1.1 Définition

Une dent incluse se définit comme une dent dont l'édification radiculaire apicale s'est terminée avant que le processus d'éruption ne lui ait permis d'évoluer jusque dans le milieu buccal, sans la moindre effraction de la muqueuse orale et sans contamination du sac péricoronaire par la flore bactérienne buccale (5).
Les dents les plus souvent incluses sont les troisièmes molaires mandibulaires.

2.1.2 Indications

D'après la Haute Autorité de Santé (6), l'extraction de cette troisième molaire mandibulaire incluse peut être indiquée pour raisons :

- **Préventive**, comme la préparation pour un traitement orthodontique et/ou une chirurgie orthognatique.
- **Infectieuse**, si la dent constitue un foyer infectieux potentiel.
- **Thérapeutique**, en présence d'accidents d'évolution récidivants malgré des traitements locaux de première intention inefficaces.
- **Carieuse**, lorsque la dent de sagesse entraîne une résorption de la racine distale de la deuxième molaire ou de la troisième molaire elle-même.

2.1.3 Les contre-indications

Différentes situations peuvent également contre-indiquer cette extraction qui ne s'avère pas aussi facile qu'on pourrait le croire comme :

- **Des raisons d'ordre général** :
  - Un état de santé altéré.
  - Un patient âgé.

- **Des raisons d'ordre local** :
  - Une proximité très étroite avec le nerf alvéolaire inférieur peut représenter des risques élevés de lésion nerveuse. Une simple surveillance est recommandée dans le cas où la dent est non pathologique et asymptomatique.
  - En cas de limitation de l'ouverture buccale.
  - En cas de dent incluse asymptomatique (6).

2.1.4 Les risques

Au préalable de l'opération, lors de la première consultation, nous expliquons aux patients les risques potentiels inhérents à cet acte chirurgical.

Les risques potentiels sont :

- **L'atteinte du nerf alvéolaire inférieur (partie développée ultérieurement) :**

La compression ou la lésion du nerf alvéolaire inférieur peut provoquer une perte totale ou partielle de la sensibilité de l'hémi-lèvre inférieure homolatérale. Les rapports qu'entretient la troisième molaire mandibulaire incluse avec le nerf alvéolaire inférieur doivent être connus et analysés lors des examens radiologiques. Des précautions peuvent ainsi être prises lors de l'intervention afin de minimiser le risque de lésion de ce nerf.

- **L'atteinte du nerf lingual :**

Le nerf lingual est le nerf sensitivosensoriel des deux tiers antérieurs de la langue (7). Il se situe au niveau de la face interne de la mandibule, entre l'os et la muqueuse linguale. Il est à proximité du niveau radiculaire de l'alvéole de la troisième molaire (Figure 1). La localisation de ce nerf est impossible à anticiper en pré-opératoire de par son petit diamètre (0.5 mm).
De par son trajet anatomique, il est le nerf le plus exposé au risque chirurgical. Les lésions surviennent majoritairement lors de l'avulsion des dents de sagesse (8). Elles entraînent une hypoesthésie ou paresthésie de l'hémi-langue homolatérale. Les signes immédiats peuvent être : perte de la gustation ou perte de sensibilité de l'hémilangue. Quelques mois après, des dysgueusies ou

brûlures peuvent apparaître ainsi que des traces de morsures dues à la perte de sensibilité.

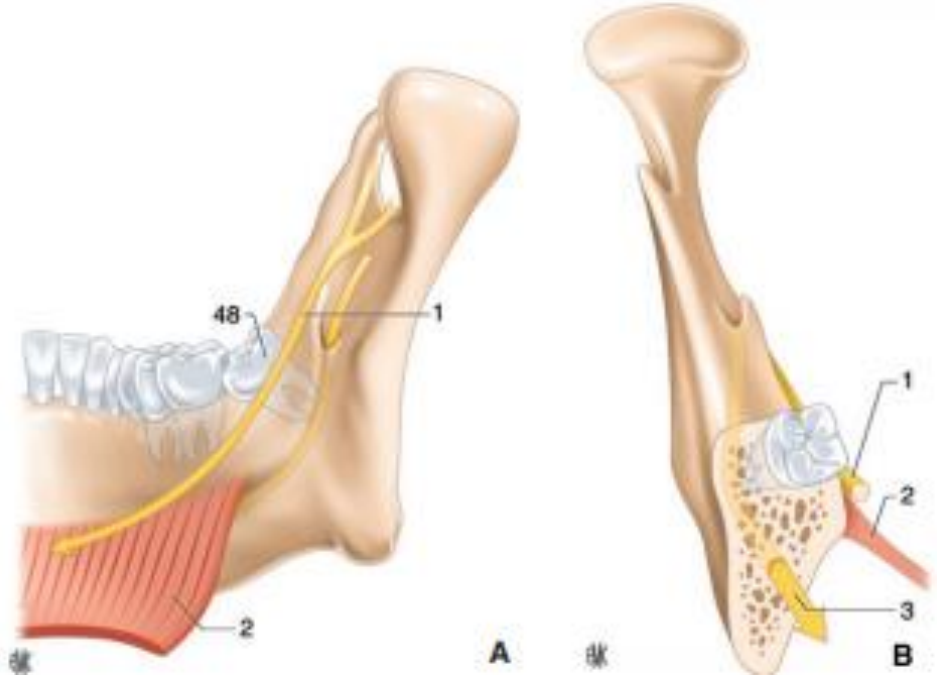

Figure 1 : Schéma illustrant les rapports de proximité voire de contact du nerf lingual avec la dent de sagesse incluse dans la table interne du ramus (A, B). 1 : nerf lingual ; 2. Muscle mylohyoidien ; 3. Nerf alvéolaire inférieur (7).

La prise en charge consiste en un suivi régulier (9). Le praticien peut prescrire des anti-inflammatoires stéroïdiens ainsi que des vitamines B1, B6, B12. De plus, le territoire de l'hypoesthésie/paresthésie devra être visualisé et schématisé à l'aide d'un stylo dermographique et de photographies qui seront à retranscrire dans le dossier du patient.

- **La fracture mandibulaire :**

La fracture de l'angle mandibulaire est une complication per-opératoire exceptionnelle survenant lors de l'avulsion de la troisième molaire incluse.
Elle est favorisée par (10) :

- une inclusion basse
- une ostéotomie excessive
- un mouvement de luxation mal contrôlé
- une avulsion chez la personne âgée
- une lésion ostéolytique volumineuse

- **Hémorragie artérielle ou veineuse :**

Lors de l'avulsion, un saignement artériel ou veineux peut être observé. Il peut toutefois être d'origine systémique et il devra être anticipé en pré-opératoire.

2.1.5 Différentes méthodes d'extraction

A ce jour, il existe plusieurs techniques pour parvenir à extraire les dents de sagesse lorsque l'indication est posée. Parmi celle-ci, on compte l'extraction chirurgicale conventionnelle, la coronectomie (consiste à extraire la dent au-dessus de la jonction émail-cément en laissant les racines en place sans les mobiliser, ni les traiter endodontiquement comme on peut le voir sur la Figure 2). Cette technique permet de supprimer la pathologie de cette dent tout en protégeant les structures anatomiques nerveuses voisines.

Figure 2: Radiographie d'une dent entretenant un rapport étroit avec le NAI, à la suite d'une coronectomie (14).

Nous trouvons également la chirurgie osseuse piézoélectrique qui utilise la modulation des ondes ultrasoniques pour produire une vibration micrométrique de l'extrémité active de l'appareil (Figure 3). Cela permet une coupe très précise et un meilleur contrôle peropératoire grâce à l'effet de cavitation, crée par l'implosion de bulles de gaz à l'intérieur des vaisseaux sanguins terminaux qui produit un effet hémostatique pendant l'ostéotomie

Figure 3 : Inserts piézoélectriques de chez Acteon®

Enfin, la traction ortho-chirurgicale est une technique en deux temps qui s'est développée récemment dans le but de diminuer considérablement les lésions nerveuses qui pouvaient avoir lieu avec l'extraction chirurgicale conventionnelle (23).

Celle-ci implique une collaboration étroite entre le chirurgien et l'orthodontiste. Avant toute intervention de désinclusion, le traitement débute le plus souvent par une phase orthodontique qui consiste à tracter la dent sur arcade suivie de l'extraction chirurgicale. Etant donné la nouveauté de cette technique, de nombreuses études sont actuellement en cours pour pouvoir affirmer scientifiquement les indications, protocoles et avantages de celle-ci.

2.2 Comment repérer une molaire proche du nerf alvéolaire inférieur ?

2.2.1 Anatomie du nerf alvéolaire inférieur (24)

Le nerf trijumeau (V), cinquième paire des nerfs crâniens, est le principal nerf sensitif de la tête. Il a pour fonction d'innerver des muscles qui mobilisent la mandibule.

Ce nerf donne naissance au niveau du bord antérieur du ganglion trigéminal à trois rameaux terminaux qui sont (Figure 4) :

- ✓ Le nerf ophtalmique V1.
- ✓ Le nerf maxillaire V2.
- ✓ Le nerf mandibulaire V3.

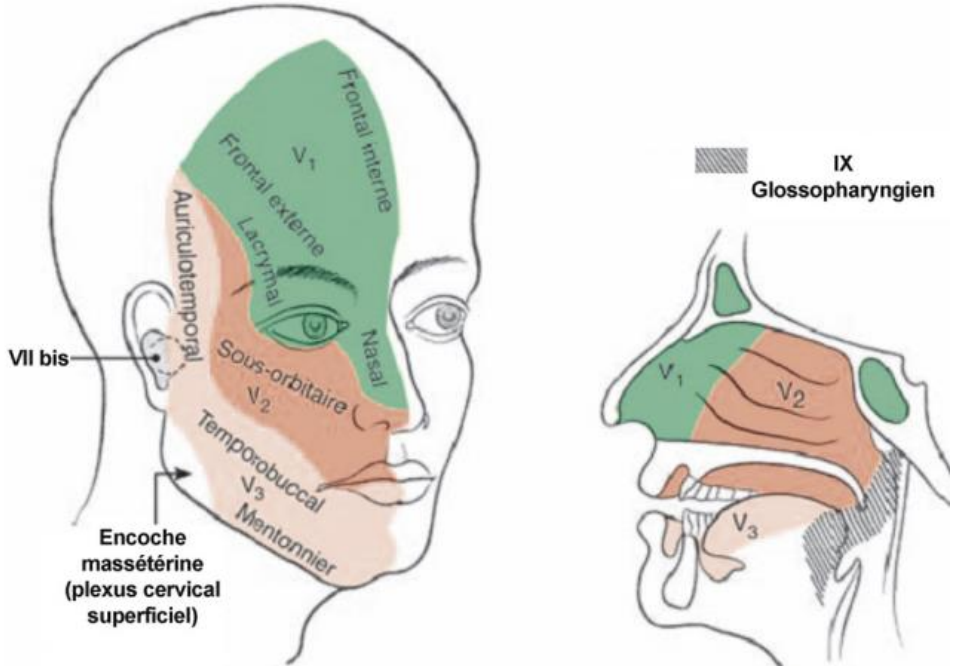

Figure 4 : Territoire d'innervation du nerf trijumeau (25).

Le nerf mandibulaire est le seul rameau du ganglion trigéminal à fonction mixte, à la fois sensitif et moteur.
Le nerf alvéolaire inférieur est connu pour présenter des variations anatomiques tout le long de son trajet : que ce soit avant que le nerf entre dans le canal mandibulaire, ainsi que le long de son parcours dans le canal.

Langlais et al' ont créé une classification détaillée sur la localisation anatomique et les différentes configurations des canaux mandibulaires bifides (26) (Figure 5) :
- Type I : Canaux bifides unilatéraux ou bilatéraux qui s'étendent jusqu'à la troisième molaire mandibulaire ou à la zone immédiatement voisine.
- Type II : Canaux bifides unilatéraux ou bilatéraux qui se rejoignent à l'intérieur de la branche ou s'étendent au corps de la mandibule.
- Type III : Une combinaison des types I et II.
- Type IV : Deux canaux issus de deux foramens distincts se rejoignant pour former un canal plus grand.
Plus récemment, la mise en évidence de canal mandibulaire trifide a été relatée. Cependant, peu d'études ont été entreprises à ce sujet. (26)

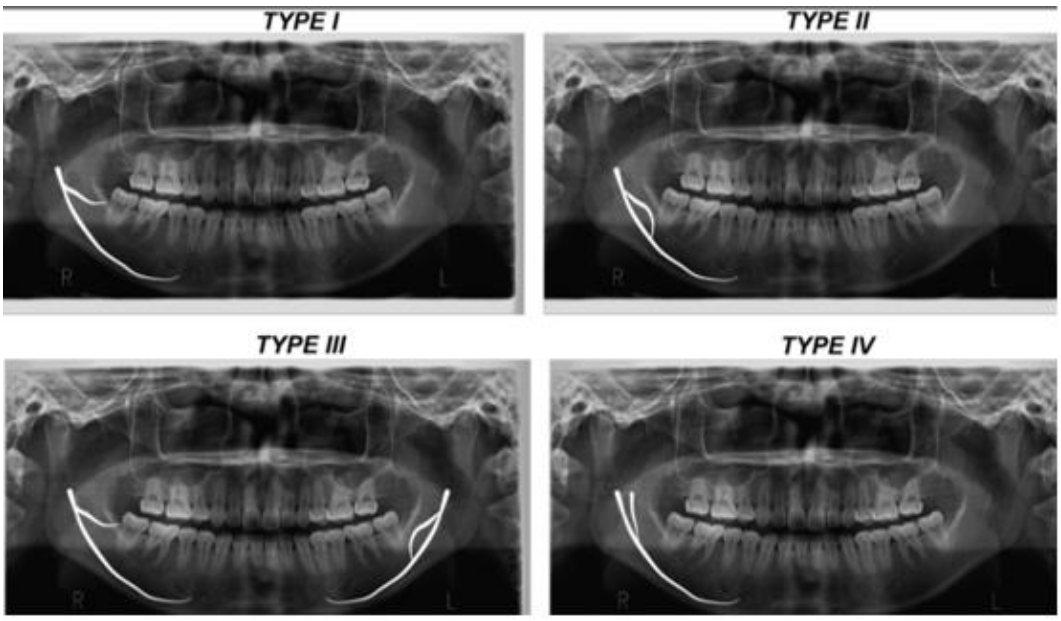

Figure 5 : Illustration montrant les différents types de canaux mandibulaires bifides selon la classification de Langlais et al's (27)

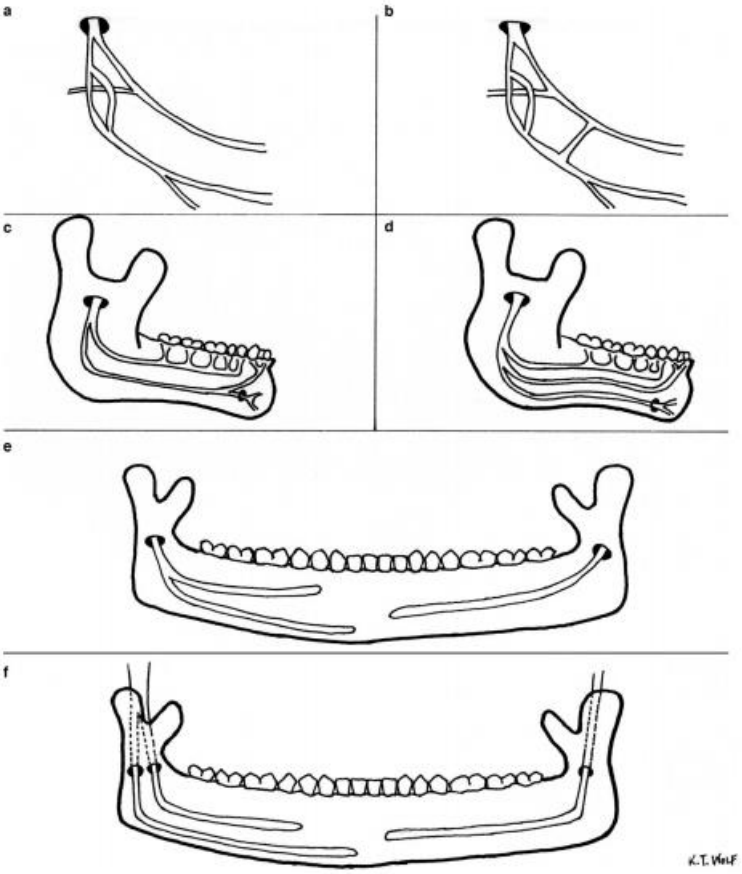

Figure 6 : Les différentes ramifications du nerf alvéolaire inférieur (27)

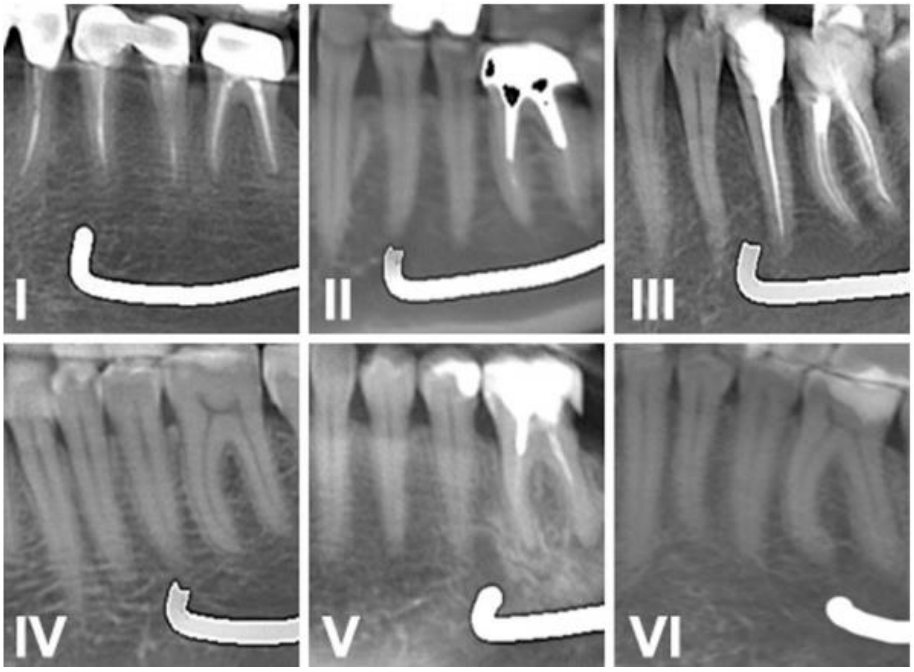

Figure 7 : Position du foramen mentonnier selon la classification de Tebo et Telford (28)

La position du foramen mentonnier est également variable selon chacun (Figure 7). D'après une étude (29), la taille du grand diamètre varie de 3.20 à 3.83 mm. Toutes ces variantes existantes, qu'elles soient inter-individuelles ou intra-individuelles, doivent attirer toute l'attention de l'opérateur en pré-opératoire. Celui-ci se doit par prudence d'effectuer les examens radiographiques nécessaires afin de réduire au maximum les risques de lésions et d'adapter son anesthésie.

2.2.2 Lésion du nerf alvéolaire inférieur

2.2.2.1 Constitution d'un nerf périphérique

Le nerf périphérique constitue le « câble » servant au passage des axones des neurones moteurs, sensitifs et végétatifs appartenant au système nerveux périphérique. Il est constitué d'un ensemble d'axones protégés et entourés par une gaine de myéline et des tissus conjonctifs. Si les axones sont sectionnés, il se produit alors une dégénérescence proximale suivie ensuite d'une repousse axonale facilitée par la gaine de myéline.

En fonction de l'étendue des lésions, il va se produire une régénération nerveuse qui peut être totale si la gaine de myéline est intacte ou partielle, voire nulle, avec

une absence de récupération, si la gaine de myéline a été sectionnée. La récupération peut durer d'un an à dix-huit mois, mais, même complète, la régénération axonale n'est pas toujours accompagnée d'une récupération fonctionnelle totale, d'où la persistance de dysesthésies, paresthésies, hypoesthésies ou anesthésies (24).

2.2.2.2 Les causes des lésions

Au cours de la chirurgie, le NAI peut être lésé de diverses manières. Il peut être comprimé (écarteur, décolleur, aspiration, pince, œdème et/ou hématome postopératoire), étiré (écarteur), irrité (spicules osseux, instruments rotatifs) ou sectionné (instruments rotatifs) (2). Toute lésion du NAI peut entraîner une altération de la sensibilité de la lèvre inférieure, du menton et des muqueuses situées en avant du foramen mentonnier homolatéral.

Différentes lésions du nerf sont possibles comme la compression, l'étirement ou l'ischémie (9).

2.2.3 Bilan radiologique pré-opératoire

Le nerf alvéolaire inférieur présente un trajet global commun, mais aussi une variabilité anatomique (type trifurqué, bifurqué, ou plexiforme, foramen mentonnier unique ou double, rond ou ovale) qui doit tout de même inciter à être vigilant.
La solution pour limiter ces lésions post-opératoires est de réaliser une consultation pré-opératoire obligatoire sur le plan médico-légal. Elle sera constituée :

- **D'une anamnèse** associée à l'interrogatoire médical du patient.
- **D'un examen exobuccal et endobuccal** systématique, minutieux et complet.
- **Des examens complémentaires** comme les examens radiologiques mais également des examens biologiques qui peuvent nous donner des indications sur l'état général du patient.

Au cours de cette consultation, les explications des risques et complications liées à l'intervention sont détaillés au patient. Le consentement éclairé du patient se doit d'être obtenu par sa signature (14).

2.2.3.1 Panoramique

Généralement, un examen de « première intention » comme la radiographie rétro-alvéolaire ou la panoramique sera réalisé. Le cliché rétro-alvéolaire a été longtemps utilisé mais il est actuellement abandonné car considéré comme insuffisant dans l'appréciation de la troisième molaire (2).

Le cliché panoramique, examen de faible coût en deux dimensions, permet d'avoir une vision globale de la proximité de la dent avec le nerf alvéolaire inférieur en une seule exposition. Une distance supérieure ou égale à 2 mm entre l'apex et le canal du nerf alvéolaire inférieur permet d'écarter tout risque de lésion du nerf alvéolaire inférieur.

Cependant, la netteté n'étant pas parfaite, ces examens ne donnent pas d'informations suffisantes pour les dents incluses quand les éléments anatomiques sont flous ou se superposent. La classification de Rood et Shehab (1990) reprend sept signes radiologiques visibles sur l'orthopantomogramme correspondants à une relation étroite entre le nerf alvéolaire inférieur et la troisième molaire mandibulaire (Figure 8) (30).

Les quatre premiers signes décrivent un changement au niveau des apex de la M3 :

1. L'assombrissement des apex lors de la superposition avec le NAI, pouvant indiquer une perte de corticale du canal alvéolaire.
2. Des racines déviées ou coudées au contact du NAI.
3. Le rétrécissement des racines (lors de leur superposition avec le NAI) pouvant indiquer des rainures profondes ou une résorption à son contact.
4. Une racine foncée et bifide (lors de la superposition avec le NAI).

Les trois derniers décrivent un changement de forme du NAI :

5. L'interruption d'une ou des deux lignes blanches correspondant au canal alvéolaire.
6. La déviation du canal alvéolaire. Un déplacement vers le haut pouvant être associé à un canal passant entre les racines et tiré vers le haut lors de l'éruption.
7. Le rétrécissement du diamètre canal alvéolaire inférieur au moment où il croise la M3).

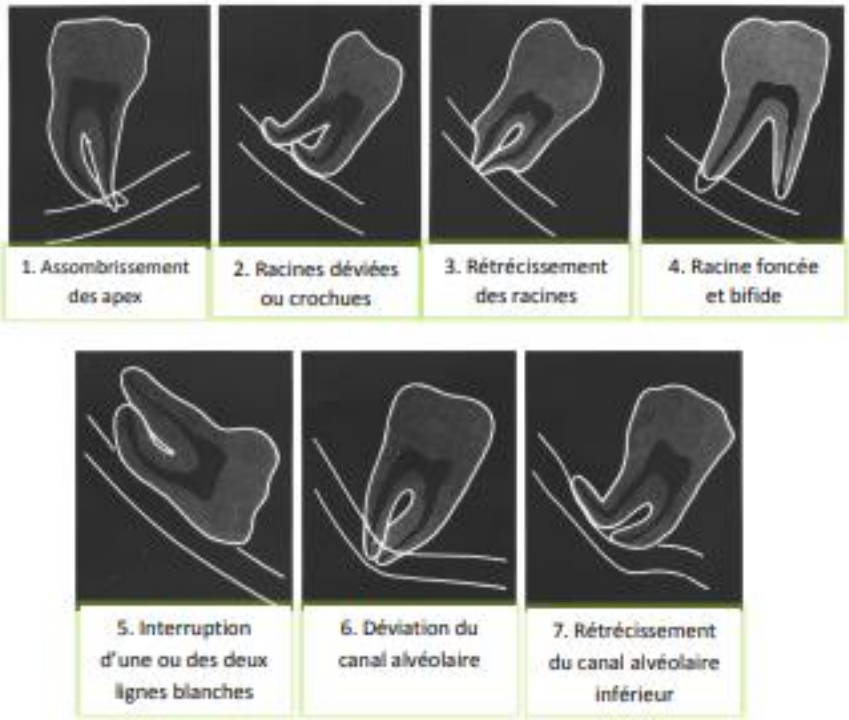

Figure 8 : Classification de Rood et Shehab (30).

En ce qui concerne le risque de léser le nerf, il a été montré que les signes : 6 (déviation du canal) puis 1 (assombrissement des apex) puis 5 (interruption de la ligne blanche) sont significativement ceux qui engendrent le plus de lésions nerveuses après une extraction de dent de sagesse mandibulaire proche du NAI. Les signes 2 et 3 (racines déviées et rétrécissement radiculaires) sont des indicateurs mais ils ont montré peu de lésions nerveuses.
Quant aux signes 4 et 7 (racine foncée bifide et rétrécissement du canal), ils n'ont pas été jugés fiables et ne sont pas des indicateurs de lésions post opératoires.

En cas de doute de proximité entre le nerf alvéolaire inférieur et la troisième molaire mandibulaire, il sera nécessaire de pousser l'investigation plus loin et il est recommandé de réaliser un examen tridimensionnel de type Cone-beam (31). En effet, cet examen permet d'analyser ces rapports anatomiques à l'échelle 1/1, dans les trois plans de l'espace et sans déformation.

2.2.3.2 Cone-Beam

Ces examens seront prescrits en cas de doute sur la superposition des éléments anatomiques visible à la panoramique (32). La technique à faisceau conique ou « Cone Beam Computed Tomography » (CBCT) tend peu à peu à remplacer le dentascanner (2) de par la moindre exposition aux radiations par rapport au

scanner et sa fiabilité concernant les résultats. Il a pour avantage de visualiser précisément les rapports entre le canal mandibulaire et la lésion dans les plans vertical et vestibulo-lingual. De plus, il permet de confirmer la proximité visualisée sur le panoramique dentaire.
Malgré tout, cet examen reste moins couteux qu'un scanner et il a comme inconvénients de créer des artéfacts cinétiques si le patient n'arrive pas à rester en place, et des artéfacts métalliques dû aux éléments prothétiques métalliques en bouche.

Une classification a permis d'évaluer la relation entre le canal mandibulaire et la troisième molaire mandibulaire sur un CBCT (33).

La classe permet d'évaluer la position relative des racines de la dent par rapport au canal :

Classe I : Le canal mandibulaire se situe sur la partie apicale.

Classe II : Le canal mandibulaire se situe en position buccale.

Classe III : Le canal mandibulaire se situe en position linguale.

Classe IV : Le canal mandibulaire se situe en position inter-radiculaire.

La sous-classe permet de définir la position de la dent par rapport au canal mandibulaire dans chaque classe.

a : La troisième molaire mandibulaire n'a pas de contact avec le canal mandibulaire.

b : La troisième molaire mandibulaire est en contact avec le canal mandibulaire. Il n'y a pas d'interruption de la ligne.

c : La troisième molaire mandibulaire est en contact avec le canal mandibulaire et la ligne est interrompue.

d : La troisième molaire mandibulaire pénètre le canal mandibulaire.

Il a été démontré que les lésions du nerf alvéolaire inférieur lors de l'extraction de la troisième molaire étaient augmentées quand le canal mandibulaire était en position linguale (34).

3 Traction orthodontique avant l'extraction chirurgicale

3.1 Généralités

L'orthodontie, selon le gradient thérapeutique de Gil Tirlet et Jean-Pierre Attal se place en première position, c'est-à-dire qu'elle est la thérapeutique la plus préservatrice et la moins invasive des tissus dentaires. En effet, d'après de nombreuses études, l'extraction-orthodontique aussi nommée dégagement orthodontique, traction ortho-chirurgicale de la 3ème molaire proche du NAI permettrait au chirurgien d'effectuer une extraction en toute sécurité. Cette technique aurait vu le jour en 1996 dans le but de réduire considérablement les risques de lésions nerveuses, tout en réalisant une extraction facile, rapide et sûre (35).

3.2 Protocole de réalisation

Concernant l'extraction orthodontique, différentes techniques peuvent s'appliquer. Cependant un protocole d'étapes à suivre reste identique quelque soit la technique choisie (4) :

1 : L'évaluation des risques chirurgicaux.
2 : La création de l'ancrage orthodontique.
3 : L'exposition chirurgicale de la couronne de la troisième molaire mandibulaire.
4 : L'extrusion orthodontique de cette molaire.
5 : L'évaluation clinique et radiographique du niveau d'extrusion de la dent.
6 : L'extraction de la troisième molaire mandibulaire.

3.2.1 Evaluation des risques chirurgicaux

Comme avant tout geste chirurgical, on vérifie que le patient ne présente pas de contre-indication à cet acte et que la balance bénéfice/risque reste en faveur du patient.

En effet, cette procédure s'applique à un patient qui présente une troisième molaire mandibulaire incluse en rapport étroit avec le nerf alvéolaire inférieur qui nécessite une extraction. Il est donc indispensable de réaliser une radiographie

panoramique en premier lieu pour que l'indication soit bien posée. Puis, le CBCT, en deuxième lieu, confirmera la proximité de la dent avec le nerf (4).

3.2.2 Création de l'ancrage orthodontique

L'ancrage orthodontique fait référence à tout moyen tendant à assurer la stabilité d'une dent ou d'un groupe de dents au cours d'un mouvement provoqué intéressant d'autres dents. Dans la mécanique orthodontique, même une force minime peut provoquer un mouvement indésirable d'une dent, d'où l'intérêt d'avoir une stabilité fiable de l'unité d'ancrage.

Ce concept biomécanique nécessite plusieurs aspects (36) :

- **L'aspect biologique** : une dent ne peut se déplacer, avec ou à travers son os, à condition qu'il y ait son ligament alvéolo-dentaire qui l'entoure.
- **L'aspect mécanique** qui est défini par la surface radiculaire, la hauteur de l'os alvéolaire.
- **La santé parodontale** du patient.

En orthodontie, on modélise une dent par un point, appelé centre de résistance (CR) : si une force est appliquée à son niveau, la dent se déplace en translation pure (image A de la Figure 9). Comme, généralement, la force est générée au niveau de la couronne, elle induit également un moment responsable d'une version. Ce moment (M) est égal au produit de l'intensité de la force (F) par la distance (d) qui sépare le centre de résistance et la ligne d'action de force (image B de la Figure 9). Or, plus le parodonte s'affaiblit, plus le centre de résistance s'apicalise, et plus ce moment parasite augmente (image C de la Figure 9) (36).

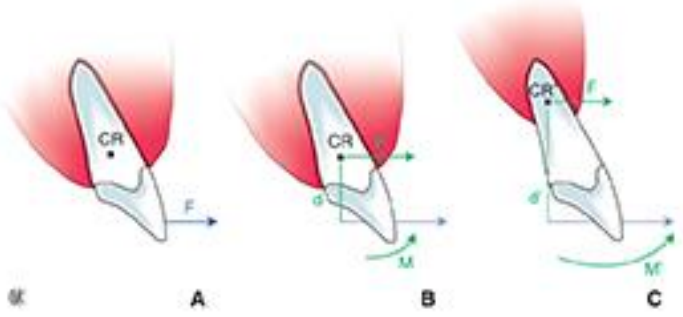

Figure 9 : Application d'une force sur une dent (36)

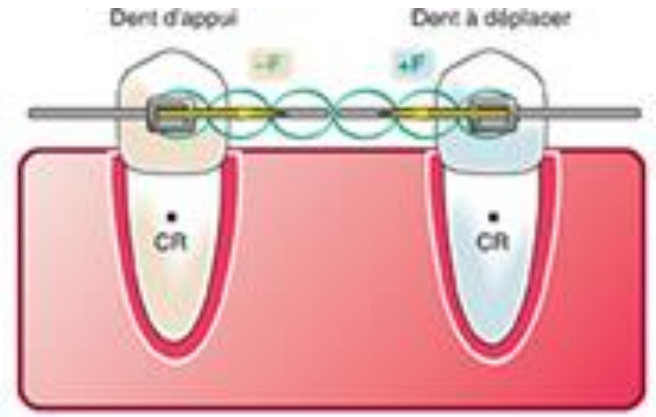

Figure 10 : D'après la loi d'action-réaction de Newton, la force qui s'applique sur la dent servant d'ancrage est égale en intensité à la force qui s'applique sur la dent à déplacer. Les vecteurs sont donc de sens contraires (36).

Il existe des ancrages extra-oraux, qui ne seront pas abordés dans cette thèse et des ancrages intra-oraux qui sont des éléments fixes intra-buccaux. Ils sont donc portés en continue et sont généralement plus efficaces, contrairement aux extra-oraux.

Ils se divisent en plusieurs sous catégories (36) :

- Les ancrages à appui dentaire : en solidarisant les dents entre elles, la surface radiculaire globale est augmentée, ainsi l'unité d'ancrage est plus grande et donc plus résistante. *(ex : Arc transpalatin, arc lingual)*.
- Les ancrages dento-muqueux *(ex : arc de Nance).*
- Les ancrages dento-musculaires *(ex : lip bumper).*
- Les renforts d'ancrages implantaires : ils ont récemment vu le jour avec l'apparition notamment des minivis ou miniplaques.

3.2.3 Exposition chirurgicale de la couronne de la troisième molaire mandibulaire

Une anesthésie locale est réalisée puis un lambeau muco-périosté afin de pouvoir mettre en évidence l'os recouvrant la dent incluse. L'accès à la dent peut se faire à l'aide d'une fraise boule sur contre-angle ou sur pièce à main avec irrigation abondante. Cet accès est également possible à l'aide d'un dispositif de corticotomies piézoélectriques. Ce système permet d'enlever l'os sans pénétrer dans l'os spongieux et donc d'éviter le risque de dommage aux structures sous-jacentes (37).

Le dispositif orthodontique est collé sur la dent de sagesse en fonction de son degré d'impaction. On procède à une suture pour refermer le lambeau.

3.2.4 L'extrusion orthodontique de cette molaire

L'extrusion orthodontique de cette molaire incluse peut se faire selon différentes techniques. A ce jour, il en existe une multitude. Le praticien choisira celle qui lui convient le mieux en fonction du cas clinique qui se présentera à lui mais également en fonction de son expérience clinique.

3.2.5 Évaluation clinique et radiographique du niveau d'extrusion de la dent

La décision de fin de traction orthodontique de la dent sera prise par le chirurgien. En effet, d'un point de vue clinique, il pourra être capable de déceler s'il y a eu un éloignement ou non de la dent par rapport au nerf de par l'apparition de la couronne clinique en bouche.

On confirmera cette décision par un examen radiographique : panoramique en premier puis CBCT. Ces examens seront comparés aux examens initiaux. Dès lors que les examens montrent que les racines de la dent sont séparées du nerf, l'extraction peut être entreprise (4,38).

3.2.6 Extraction de la troisième molaire mandibulaire

Enfin, l'extraction est réalisée par le chirurgien. Celle-ci est normalement plus rapide, facile et les suites post-opératoires beaucoup moins douloureuses que si la traction n'avait pas eu lieu (38,39).

3.3 Les différentes techniques orthodontiques de traction

D'après Kalantar Motamedi et Al' (40), les systèmes utilisés pour l'extraction orthodontique peuvent être classés en 3 groupes :

- L'extrusion orthodontique se réalise par une technique associant la traction et la distalisation de la M3.
- L'extrusion orthodontique de la M3 se fait à l'aide d'un ancrage maxillaire.
- L'extrusion orthodontique de la M3 se réalise par une technique exerçant une traction directe avec un cantilever.

3.3.1 Généralités sur les techniques de traction avec minivis

Les minivis (Figure 11), de par leur petite taille peuvent être implantées un peu partout (entre les racines, milieu du palais ...). Elles sont auto-taraudantes et pour la plupart auto-forantes et leur tête permet d'y accrocher un dispositif orthodontique.

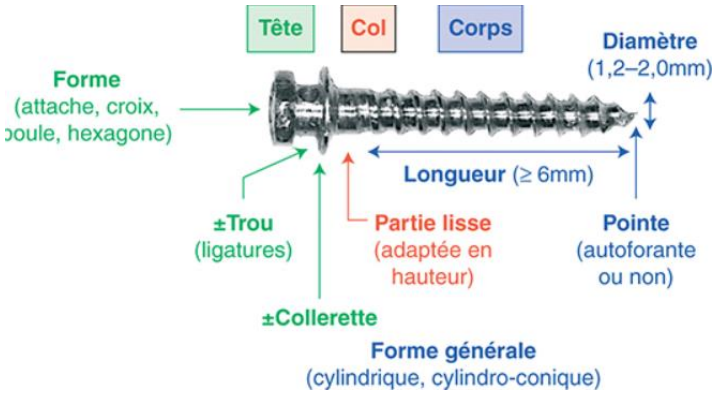

Figure 11 : Exemple d'une minivis (issu de la référence Dual Top) (36)

Le choix du diamètre et la longueur de la vis s'effectue en fonction de la situation clinique.

La pose s'effectue après une anesthésie locale de façon manuelle ou sur un contre-angle. Elles sont préférentiellement posées en gencive attachée, kératinisée. La vérification de la stabilité primaire à l'aide d'une précelle est nécessaire, de plus, une radiographie postopératoire permet de s'assurer qu'aucune structure a été lésée et que la situation de la minivis est exploitable (36).

La mise en charge peut être immédiate si la force appliquée est légère et progressive. La connexion est dite directe si la force est transmise directement à la mini-vis, soit par accrochage direct sur sa tête, soit par l'intermédiaire d'un bras fixé à la mini-vis. Sinon, l'ancrage sera dit indirect, c'est-à-dire, relié par une connexion rigide à une dent ou un groupe de dents (Figure 12) (41).

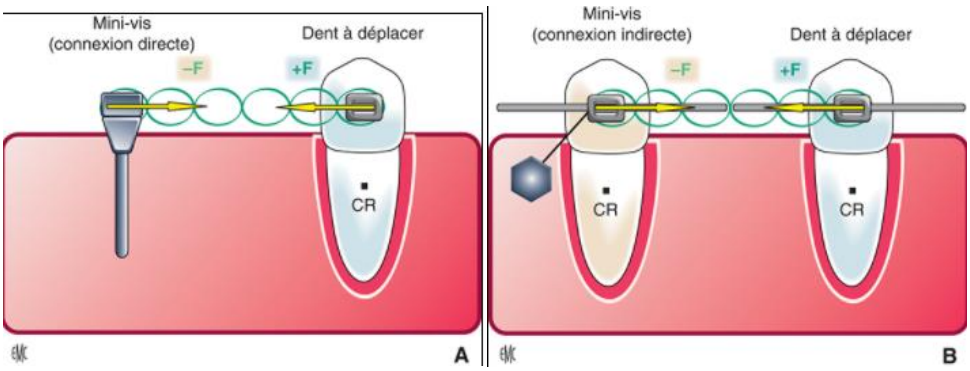

Figure 12 : A : minivis en connexion directe. B : minivis en connexion indirecte. F : Force ; CR : centre de résistance (36)

Les minivis étant posées de manière provisoire, le phénomène d'ostéo-intégration défini par un phénomène cicatriciel biologique par remaniement osseux autour d'un matériau inerte, n'est pas observé. En effet, ce phénomène met 2 à 6 mois pour se mettre en place. Cependant, plus la vis reste longtemps dans l'os, plus l'ostéo-intégration augmente. Selon Melsen, l'ostéo-intégration peut atteindre 58% après 6 mois (42).

3.3.1.1 Force et direction de la traction :

Les systèmes d'ancrage dépendent de la technique orthodontique utilisée. Lors de la mise en place du système d'ancrage, la direction de la force nécessaire agissant sur les dents doit être déterminée à l'avance en fonction (43):

- Du degré d'angulation mésiodistale de la dent incluse.
- De la relation de position entre le canal mandibulaire et de la dent.
- De la relation intermaxillaire du patient.
- Des structures anatomiques environnantes.

<u>Relation de position entre le canal mandibulaire et de la dent et structures environnantes</u> :

Si le nerf est situé en lingual par rapport à la dent à extraire, alors la force appliquée doit se faire dans une direction qui garantit l'absence de mouvement de rotation en direction linguale.

Cela signifie que la force appliquée doit se faire dans une direction qui assure la rotation de la racine vers le côté vestibulaire et la couronne vers le côté lingual sinon le nerf serait comprimé. Sur la Figure 13, on peut voir à gauche l'éloignement de la dent par rapport au NAI ; c'est le mouvement désiré.

Cependant, à droite, c'est le mouvement indésirable de la dent avec une compression du nerf.

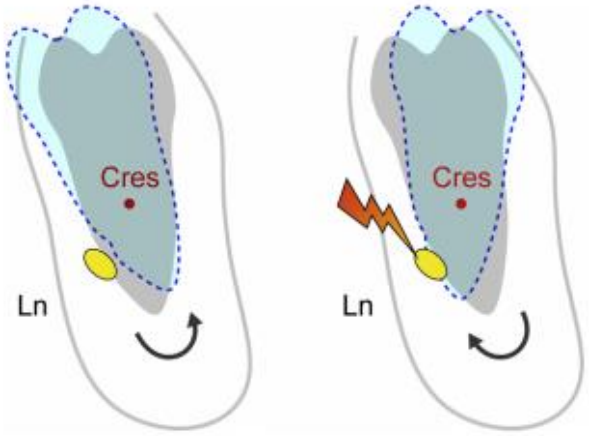

Figure 13 : Prise en compte de la direction du mouvement de la dent pour éviter les effets secondaires iatrogènes. (Ln : côté lingual, Cres : centre de résistance) (43).

La position du placement de la mini-vis et la position du bouton peuvent être modifiés en fonction de la direction du mouvement de la dent cible. L'angulation de la dent incluse est également à prendre en compte.

Sur l'image de gauche de la Figure 14, le canal étant situé en position lingual, le dispositif d'ancrage est placé sur la face palatine au maxillaire et le bouton sur la face vestibulaire de la dent impactée.

Sur l'image du milieu, le nerf est situé directement sous la dent impactée. Dans ce cas, l'utilisation de deux dispositifs d'ancrage (palatin et vestibulaire) sont utilisés pour contrôler la direction.

Sur l'image de droite, le nerf est situé en position vestibulaire donc on pose l'ancrage en vestibulaire et le bouton est fixé sur le côté lingual de la dent.

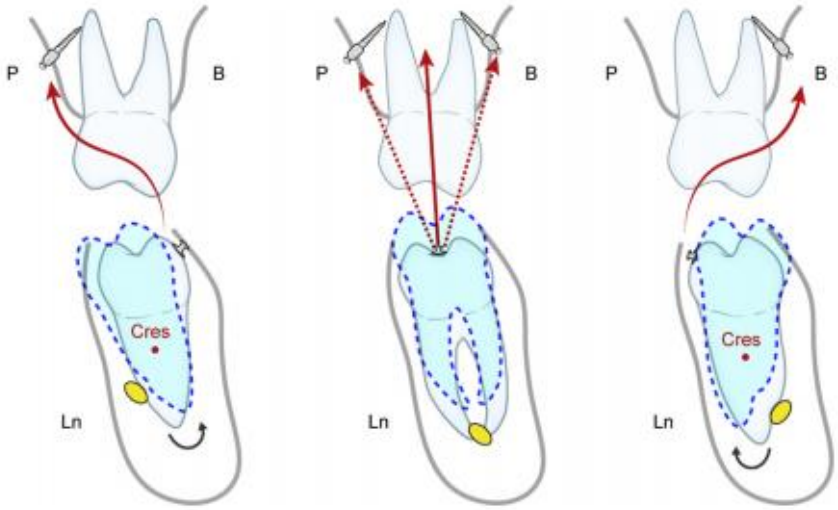

Figure 14 : Stratégies d'application des forces orthodontiques en tenant compte de la relation entre le canal mandibulaire et la dent de sagesse impactée (43).

Lorsque la dent est impactée verticalement, le système d'ancrage et le point d'action de la force doivent être placées sur une ligne droite.

Degré d'angulation mésiodistale de la dent incluse :
Lorsque la dent est mésialée, celle-ci peut être redressée pendant le mouvement vertical pour éviter de bloquer la dent antérieure en appliquant une force qui induit un mouvement de rotation autour du centre de résistance. Le meulage proximal de la dent peut être envisagé (Figure 15).

Figure 15 : Meulage proximal au niveau de la flèche afin d'éviter le blocage de la dent de sagesse (43).

Ce mouvement de rotation peut être renforcé par l'ajout d'un dispositif d'ancrage temporaire dans la zone du ramus en fonction du degré d'angulation.

Ceci sera avantageux car les dents angulées distalement deviennent moins distoangulées et de ce fait l'extraction ultérieure est rendue plus simple.
Sur la Figure 16, l'image de gauche montre que le bouton est placé au milieu (mésiodistalement) de la couronne de par son impaction verticale.
Sur l'image du milieu, l'état d'angulation mésial de la dent indique un meulage proximal pour lui éviter un blocage.
Sur l'image de droite, la dent étant angulée distalement, on place le bouton le plus loin du centre de résistance pour éviter que la dent se distalise encore plus

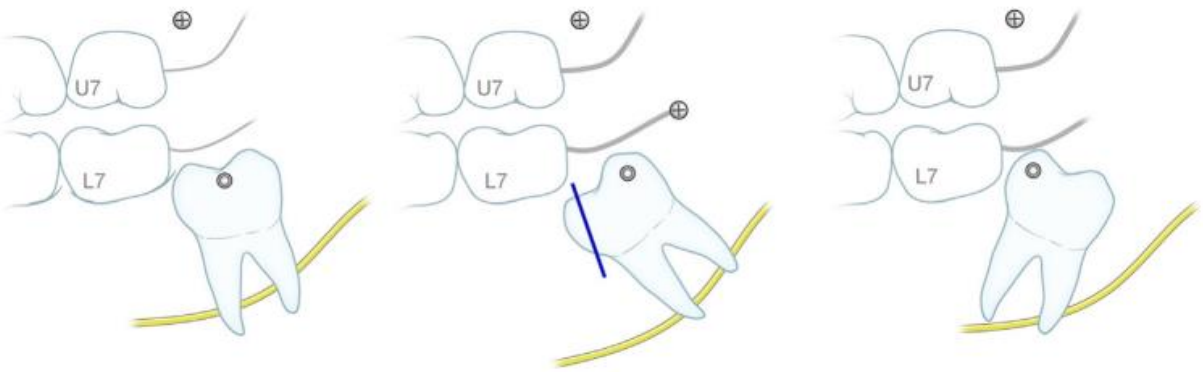

Figure 16 : Stratégies d'application des forces orthodontiques à l'aide des dispositifs d'ancrages temporaires en tenant compte de l'angulation de la dent (43).

<u>Relation intermaxillaire du patient</u> :

La position où le dispositif d'ancrage temporaire est placé peut varier en fonction de la relation intermaxillaire du patient. En fonction de l'angulation de la dent, il est utile de contrôler à chaque étape la direction du vecteur de la force où on place une minivis.

Comme on peut le voir sur l'image de gauche de la Figure 17, dans les cas de classe I, la direction du vecteur de la force est définie en fonction de la direction de l'éruption.

Dans les cas de classe II, il est avantageux d'appliquer une force dans la direction distale en ajoutant un dispositif d'ancrage dans la zone du ramus pour améliorer la direction vectorielle de la force (image à droite de la Figure 17).

Dans les cas de classe III, le dispositif d'ancrage peut être positionné devant ou derrière la deuxième molaire maxillaire (a ou b) ou les deux (a+b) (voir l'image du milieu Figure 17).

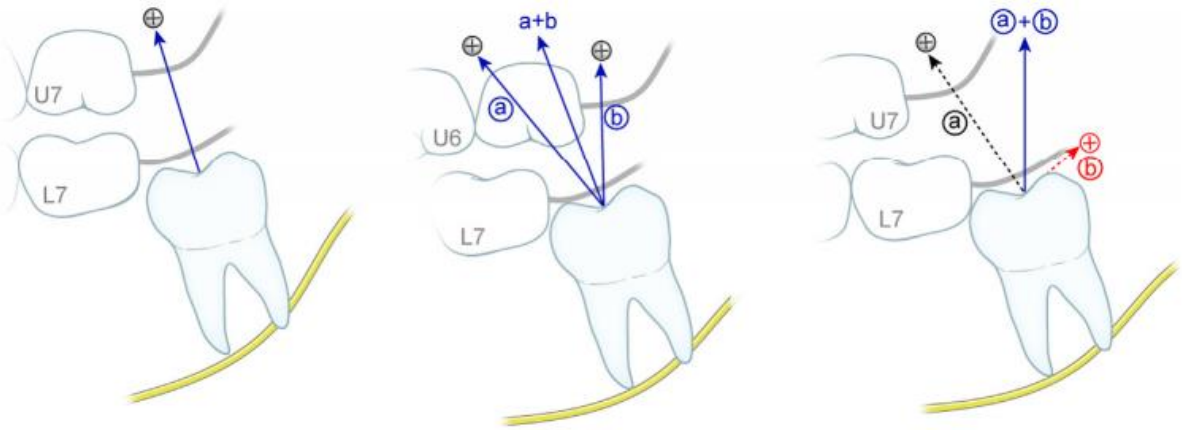

Figure 17 : Stratégies d'application des forces orthodontiques à l'aide des dispositifs d'ancrages temporaires en tenant compte de la relation intermaxillaire du patient (43).

En plus de la direction vectorielle de la force, la garantie d'une biomécanique efficace est aussi un facteur important lors de la détermination de l'emplacement des minivis.

3.3.2 Techniques associant une traction et une distalisation de la M3

3.3.2.1 Technique Derton-Perini :

3.3.2.1.1 Description de la technique

La technique de Derton-Perini ou technique d'ancrage squelettique indirect se fait avec des minivis « OASS » Orthodontic Anchorage Spider Screw.
Elle consiste à employer des arcs sectionnels insérés directement dans les gorges des têtes des minivis (44).

Dans un premier temps, on réalise un lambeau dans le but d'accéder à la dent de sagesse incluse. Afin de permettre la désinclusion de cette dent, un pertuis formé de deux trous sur la face occlusale ou un bracket peuvent être collés sur cette dent en vue d'y insérer une ligature métallique. Ces différentes options dépendent du délabrement de la dent mais également des habitudes du praticien.
Dans l'étape suivante, on pose les minivis entre les racines des molaires mandibulaires pour une technique intra-arcade ou les racines maxillaires pour une technique inter-arcade. Un arc sectionnel est relié aux ligatures métalliques d'une part, et dans le slot des minivis d'autre part, pour activer le système (Figure 18).
L'activation est également possible grâce à l'utilisation d'élastiques en technique inter-arcade (45).

Figure 18 : Arc sectionnel inséré dans le slot des têtes des minivis (44)

L'avantage de cette technique consiste en l'utilisation d'ancrages squelettiques intra-oraux et non dentaires, permettant d'éviter le développement de forces non souhaitées sur les dents que l'on ne veut pas mobiliser (44).
De plus, cette technique ne requiert pas la coopération du patient et il n'est pas nécessaire de baguer l'arcade inférieure. Les exigences esthétiques et de confort du patient sont donc parfaitement respectées grâce à la technique de Derton-Perini.
Ce système de traction permet également de placer la dent de sagesse à la place de la deuxième molaire si celle-ci ne peut être conservée.

3.3.2.1.2 Exemple

Après avoir fraisé l'os recouvrant la cuspide de la 48, deux puits sont réalisés sur les cuspides vestibulaires de 48 au travers desquels des ligatures en acier sont passées pour la désinclusion (Figure 19).

Figure 19 : une ligature métallique est passée au travers de la cuspide vestibulaire de la 48 (46)

Deux Spider Screw K2 de 2 x 9 mm sont posées entre les racines des molaires 45-46 et 46-47 vestibulaires. Un système d'ancrage squelettique indirect avec un arc sectionnel en acier .018 x .025 est inséré dans la gorge des minivis. L'arc sectionnel est activé de 25° (Figure 20). Des contrôles sont effectués tous les 15 jours pour vérifier l'évolution de l'extrusion et activer le sectionnel à l'aide d'une pince de Tweed (47).

Figure 20 : Vues latérale (à gauche) et occlusale (à droite) du sectionnel en acier .018 x .025 inséré dans la gorge de la tête de la minivis (46)

Figure 21 : Radiographie intra-orale de contrôle de départ après la pose des minivis (46)

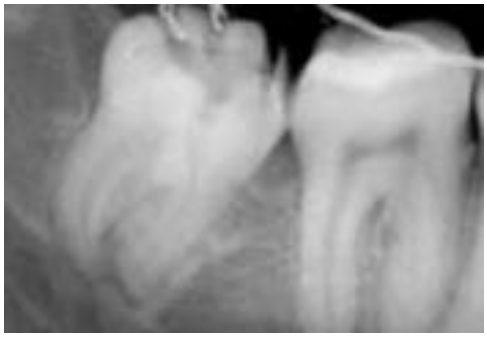

Figure 22 : Radiographie intra-orale de contrôle après 5 mois d'extrusion orthodontique (46)

3.3.2.2 Technique 3-loop spring

3.3.2.2.1 Description de la technique

Ce dispositif orthodontique est composé de plusieurs éléments (39) (Figure 23) :

- Un ressort à trois boucles permettant de redresser les molaires incluses mésialement ou horizontalement. Celui-ci est relié à la bague sertie et scellée.
- Un rétracteur permettant de réaliser deux petites boucles parallèles.
- Un crochet cantilever utilisé lors de la dernière étape d'extrusion.

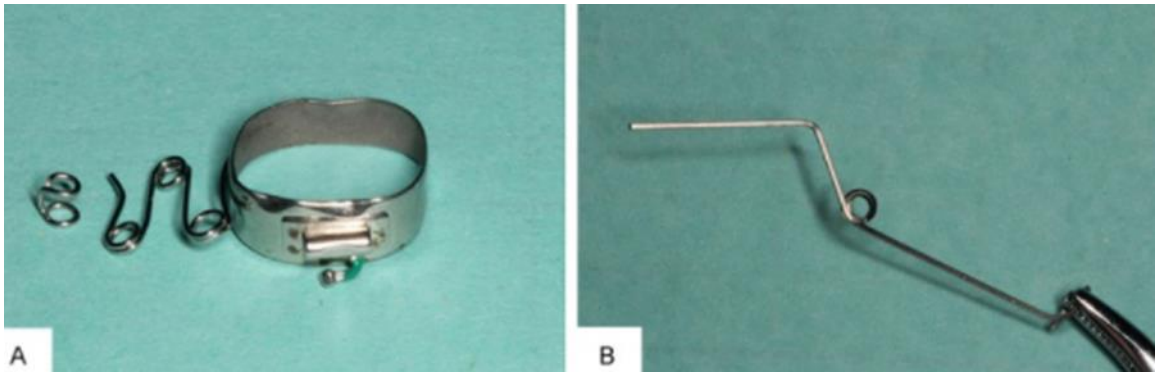

Figure 23 : A : Un ressort à 3 boucles a été soudé à la bague molaire, le rétracteur se trouve à gauche de l'image. B : Préparation pour le cantilever (48)

A savoir que si l'impaction de la dent est importante, il sera nécessaire d'exposer chirurgicalement la dent avant l'application des dispositifs orthodontiques.
La première phase consiste à coller une boucle du rétracteur sur la face occlusale de la M3. L'autre boucle sera utilisée pour l'activation. Le ressort à trois boucles est lui soudé aux bagues serties et scellées de la deuxième molaire.

Une technique en deux étapes (rotation et d'extrusion) est appliquée :
- L'extrémité libre du ressort à trois boucles a été élargi à 4 à 5 mm et a généré une force d'environ 250 g pour distaler la M3 initialement impactée mésialement et horizontalement (Figure 24). Les patients ont été convoqués à des rendez-vous de suivi quatre semaines plus tard pour contrôler le mouvement des dents.

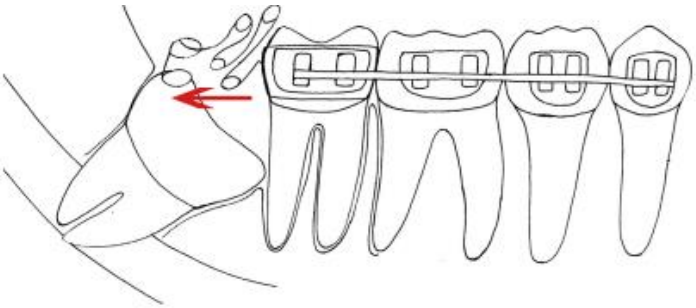

Figure 24 : Vue latérale du système 3-loop spring (40).

- Enfin, pour extruder la M3, un crochet cantilever est accroché à l'arc principal et il est relié à un bracket posé sur la M3 (Figure 25) (39,48).

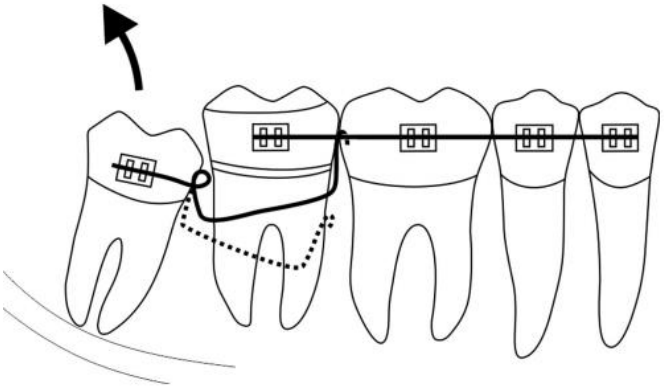

Figure 25 : Système d'extrusion de la M3 pour la deuxième étape du 3 Loop Spring (39)

Certains praticiens augmentent l'unité d'ancrage en ajoutant un arc lingual qui relie les deuxièmes molaires.

Selon l'étude de Kalantar (42), la durée du traitement variait entre 4 à 10 mois avec des séances de contrôle tous les mois.

3.3.2.2.2 Exemples de traction orthodontique de troisième molaire mandibulaire avec le système 3 loop spring.

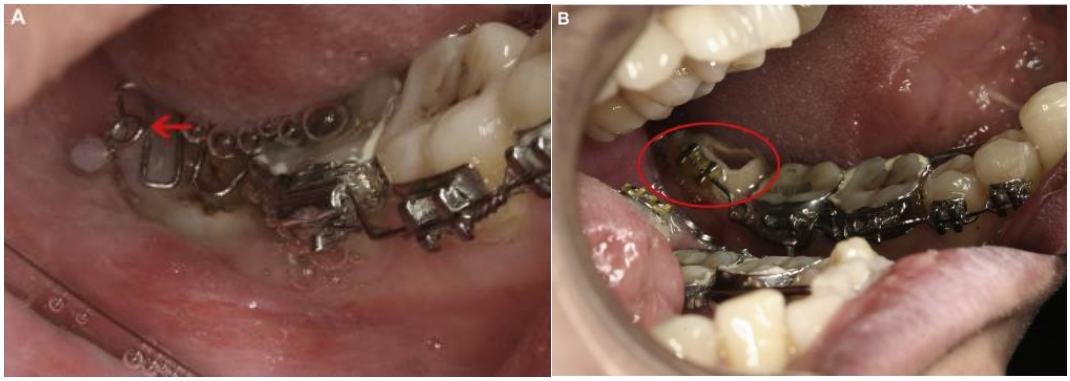

Figure 26 : Extrusion orthodontique : image A : système 3-loop spring (flèche), image B : cantilever (cercle) (39)

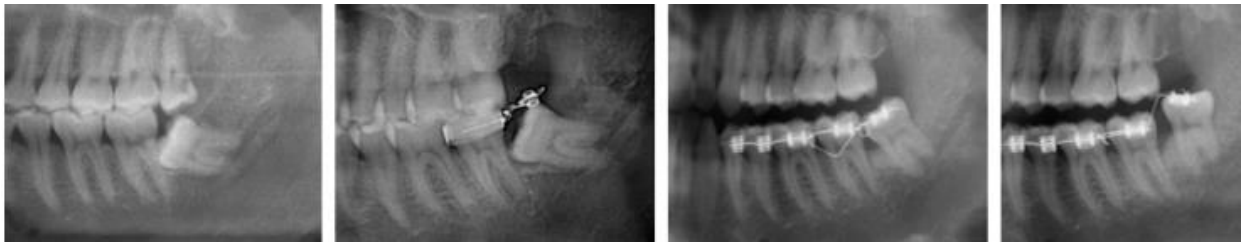

Figure 27 : Extrusion orthodontique d'une 38. On voit à l'aide des panoramiques l'éloignement de la 38 avec le NAI (48)

3.3.3 Techniques avec ancrage maxillaire (minivis ou ancrage dentaire)

Pour un système d'ancrage maxillaire la biomécanique sera à évaluer individuellement selon les cas.

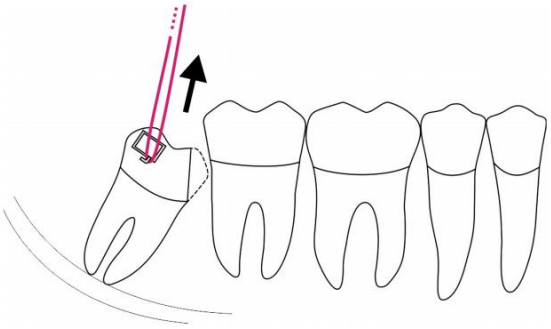

Figure 28 : Technique d'extrusion avec ancrage maxillaire (40)

3.3.3.1 Description de la technique

Depuis 2006, on se sert des dents maxillaires comme unité d'ancrage selon deux techniques (49) :

- Utilisation de brackets sur les molaires maxillaires
- Utilisation de minivis dans le maxillaire postérieur, entre les molaires supérieures, quand il n'est pas possible de poser des brackets (soit les molaires maxillaires étaient manquantes soit les couronnes étaient inexploitables).

Une fois l'accès à la dent trouvée, on pose un bouton ou un bracket sur la couronne de la dent à extruder.

Selon la situation, la traction se fera avec un arc ou des élastiques.

Après avoir placé ce dispositif, le lambeau est suturé avec du fil de soie 3/0 et l'appareil est activé. D'après l'étude de Kalantar (40), une surveillance est instaurée toutes les 2 semaines pour changer les élastiques. Le temps de traitement est en moyenne de 3 mois.

3.3.3.2 Exemples

Cas clinique n°1 :

Ici, nous pouvons voir le cas clinique d'une traction d'une molaire mandibulaire incluse (dent n°48) à l'aide d'un ancrage maxillaire (Figure 29).

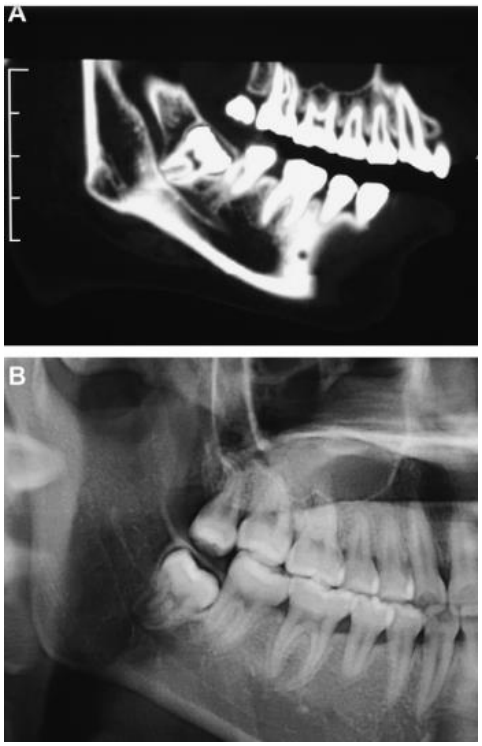

Figure 29 : A : CBCT montrant le contact entre la dent et le nerf alvéolaire inférieur. B : Panoramique dentaire avant l'intervention (49)

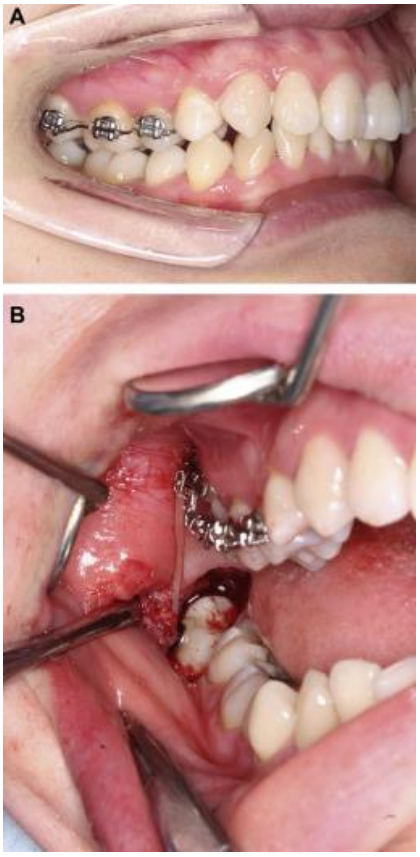

Figure 30 : A : application des brackets maxillaire pour la traction de la 48. B : Mise en place de l'élastique entre les molaires maxillaire et mandibulaire (49)

Figure 31 : Panoramique réalisée chez le même patient que la figure 29B, 6 semaines après la pose d'une mini vis comme ancrage entre la deuxième et troisième molaire maxillaire. On voit que les racines de la 48 ne sont plus sur le NAI (49)

Cas clinique n°2 :

Nous pouvons voir la traction d'une molaire mandibulaire incluse associée à un kyste (dent n°38) à l'aide d'un ancrage maxillaire (Figure 32).

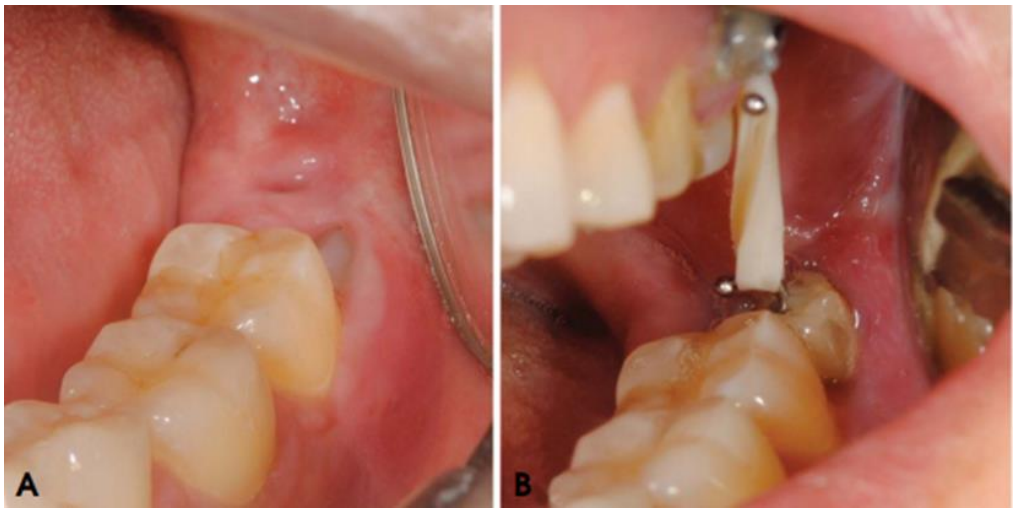

Figure 32 : Photographies endobuccales avant (A) et après (B) la traction orthodontique (50)

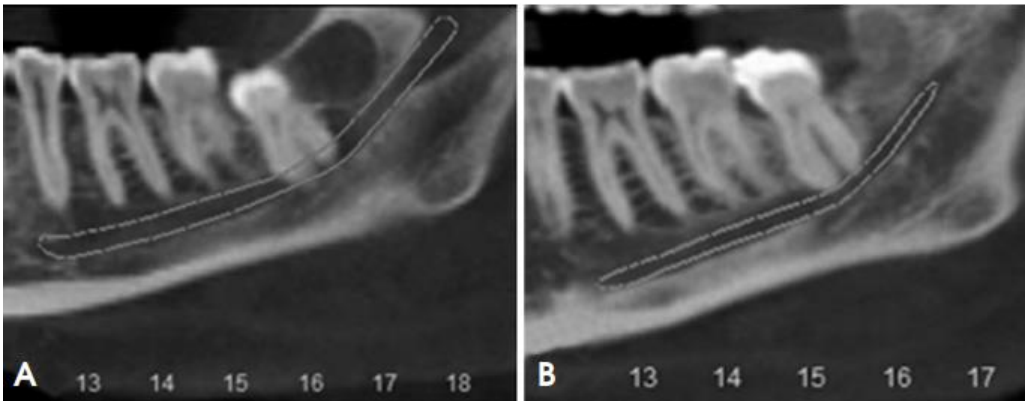

Figure 33 : Panoramique montrant l'éloignement de la DDS et du NAI après une traction orthodontique associé à une diminution du kyste (50)

3.3.4 Techniques exerçant une traction directe avec un cantilever

3.3.4.1 Technique d'extrusion avec un cantilever

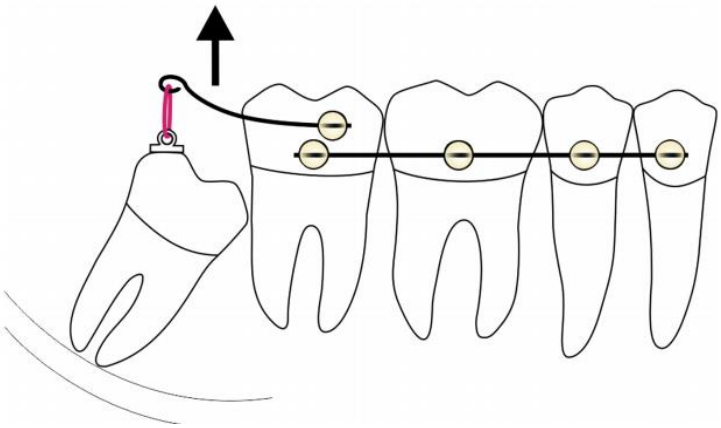

Figure 34 : Technique d'extrusion avec un cantilever (40)

3.3.4.1.1 Description de la technique

Dans ce premier cas (Figure 34), un cantilever est lié à la deuxième molaire. Il est relié au bracket de la troisième molaire à l'aide d'un élastique.
Les prémolaires et molaires sont utilisées comme unité d'ancrage à l'aide d'un fil en acier collé aux dents à l'aide de composite.
Selon l'étude de Kalantar (40), la durée du traitement est de 3 mois environ, avec une surveillance tous les mois.

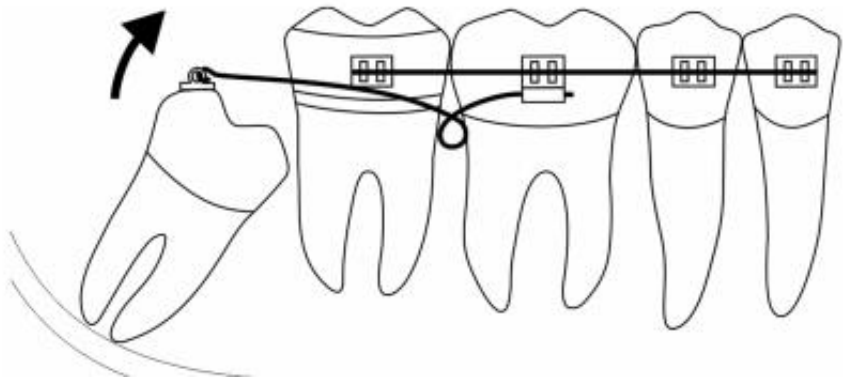

Figure 35 : Technique mise en place par Bonetti : extrusion avec un ressort cantilever (40).

Ce deuxième cas (Figure 35) mis en place par Bonetti est une évolution du premier. Le cantilever est placé dans le tube de la première molaire et il est relié au bracket de la surface occlusale de la troisième molaire. De plus, un arc lingual est posé pour augmenter l'ancrage (4). Le cantilever est réactivé toutes les 4 à 6 semaines. Selon l'étude de Kalantar (40), la durée du traitement est d'environ 5 mois.

3.3.4.1.2 Exemple

Extrusion d'une 38 et 48 avec cette technique :

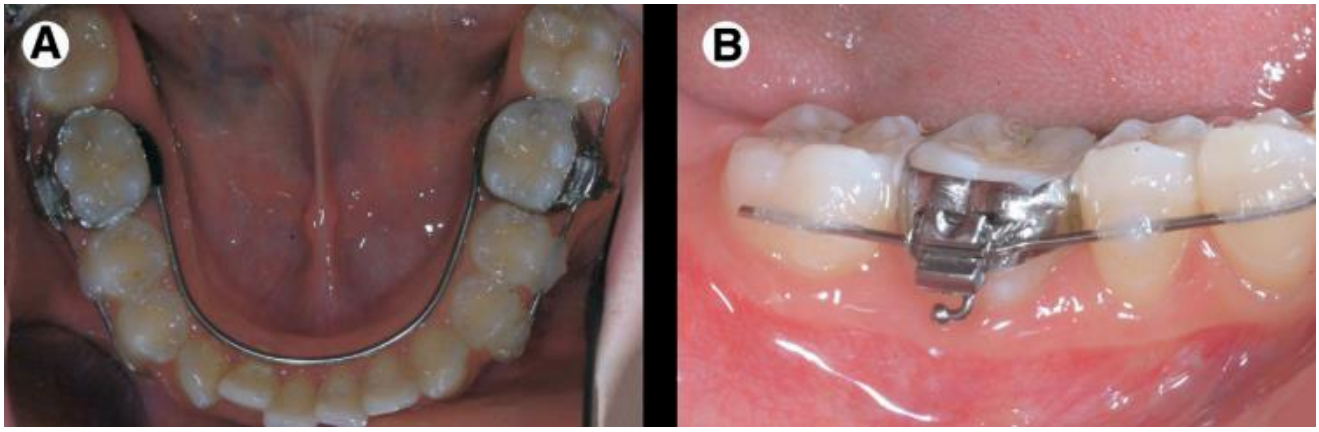

Figure 36 : A : Création d'un ancrage orthodontique avec un arc lingual en acier inoxydable (de la 36 à a 46) B : une bague sur la première molaire est placée avec un fil de la première prémolaire à la deuxième molaire (4)

Figure 37 : Extrusion orthodontique d'une 38. Le cantilever est relié au tube de la première molaire (4)

Après une évaluation clinique positive de l'extrusion, une nouvelle radiographie panoramique est effectuée pour vérifier la distance entre la racine de la troisième

molaire mandibulaire et le canal (Figure 38B). Cette radiographie aidera le chirurgien à décider du moment où il doit extraire

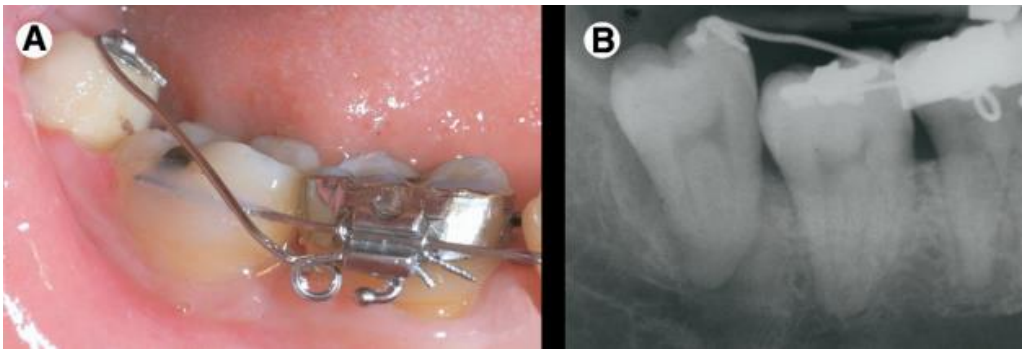

Figure 38 : A : Visualisation clinique de la traction de la 48 en bouche après le traitement B :Visualisation radiographique de l'extrusion de la 48 après le traitement, on peut voir l'éloignement de la 48 par rapport au NAI (4)

Autres exemples de cas clinique d'extrusion orthodontique avec un cantilever (Figure 39) :

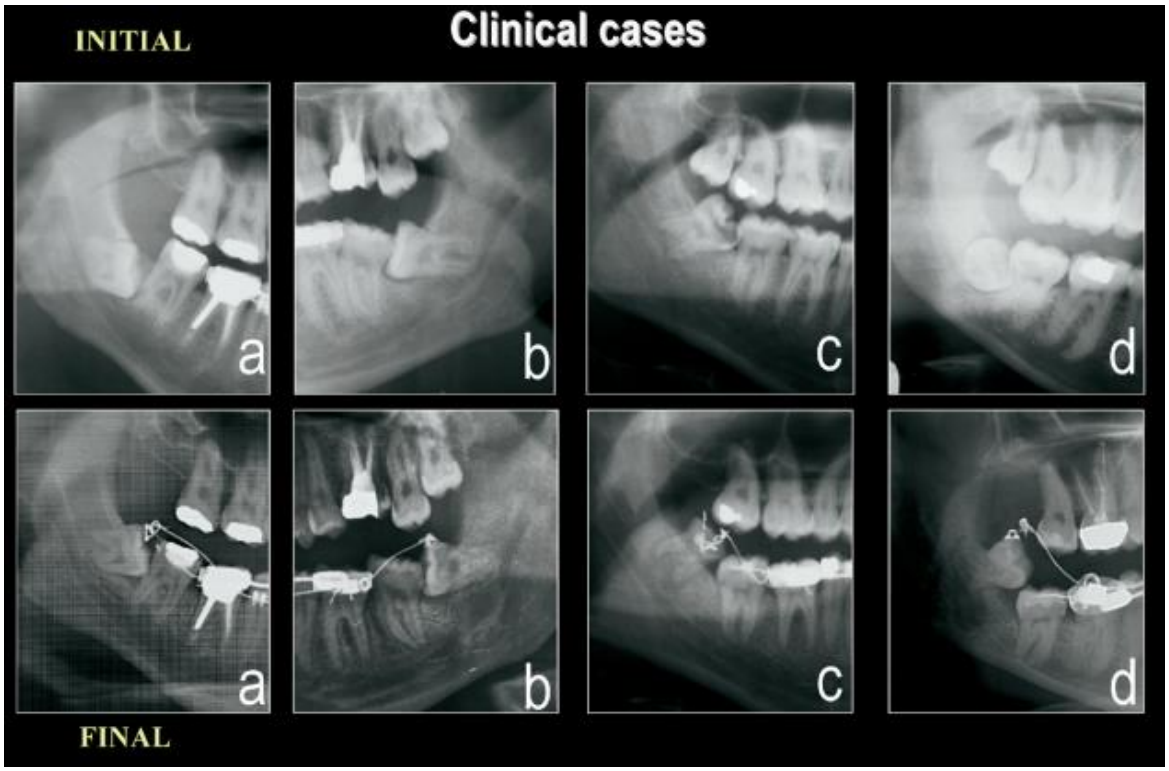

Figure 39 : Cas clinique avant/après d'extrusion orthodontique de dent de sagesse avec la technique Bonetti (4).

3.3.4.2 Technique mise en place par Marchetti

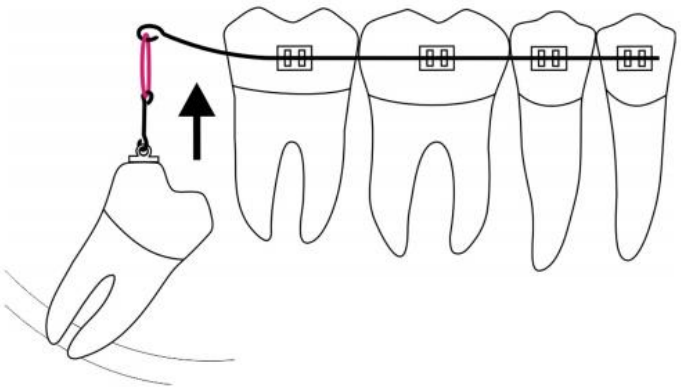

Figure 40 : Technique de traction orthodontique mise en place par Marchetti (40)

Cette technique est utilisée en cas d'impaction profonde. L'utilisation d'un fil sectionnel permet de relier l'élastique au bouton. Cette technique exige donc de baguer l'arc mandibulaire. Selon l'étude de Kalantar (40), le temps d'extrusion est d'environ 3 mois.

3.3.4.3 Technique d'extrusion à l'aide d'une bague sertie et scellée avec crochet soudé

Dans cette technique décrite par Gencheva (51), on réalise un lambeau ainsi qu'un dégagement osseux de la dent de sagesse, puis un bouton est collé sur la surface occlusale.
Au même moment, une bague sertie avec un crochet soudé est scellée sur la deuxième molaire. Une ligature relie l'anneau de la deuxième molaire au bouton de la dent de sagesse. L'activation est réalisée tous les 10 jours.

<u>Exemple d'extrusion d'une 48 avec ce système</u> :

Figure 41 : Lambeau triangulaire muco-périosté permettant de mettre en évidence la couronne de la 48 (51)

Figure 42 : Fixation du crochet sur la surface occlusale de la 48 (51)

Figure 43 : Une bague sertie et scellée avec crochet soudé est fixée sur la 47. Une ligature relie 47-48 (51)

45 jours après le début de l'activation du système de traction, le CBCT admet un mouvement de la dent et une distance de 1.28 mm du canal mandibulaire. La dent peut être extraite.

Figure 44 : On enlève la bague et la ligature (51)

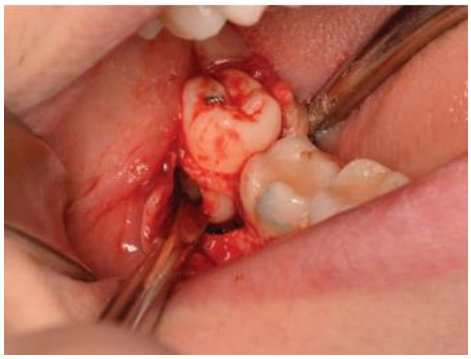

Figure 45 : Extraction de la 48 (51)

3.3.5 Autres techniques

3.3.5.1 Technique mise en place par Park et Al :

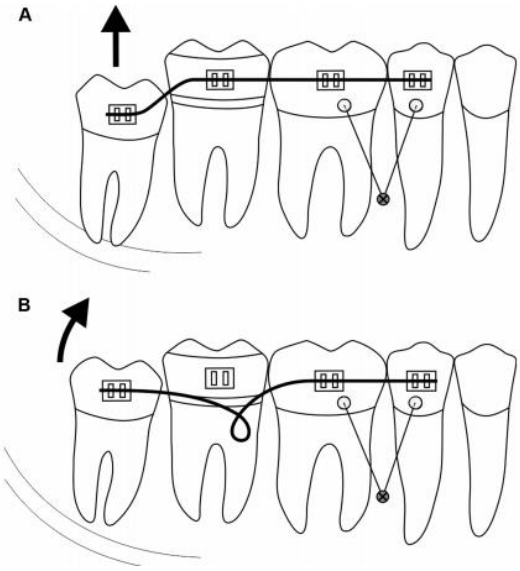

Figure 46 : Technique d'extrusion selon Park : Image A : l'arc permet de niveler les dents. Image B : Une boucle est réalisée dans l'arc pour extruder la M3 (40).

3.3.5.1.1 Description de la technique

L'ancrage pour cette technique consiste à la mise en place (49) :

- D’une minivis insérée entre la deuxième prémolaire et la première molaire.
- Une bague sertie et scellée posée sur la deuxième molaire.
- Des brackets collés sur les deuxièmes prémolaires et sur toutes les molaires.

La première étape consiste à niveler l’arcade jusqu’à un arc continu en acier (Figure 46A). La deuxième étape à pour but de réaliser une boucle dans l’arc pour permettre une plus grande liberté de mouvement afin d’extruder rapidement la M3 (Figure 46B). Six semaines après la réalisation de la boucle, la dent est extrudée (52).

D’après l’étude de Kalantar (40), il fallait entre 6 et 9 mois pour extruder cette dent avec cette technique.

3.3.5.1.2 Exemple

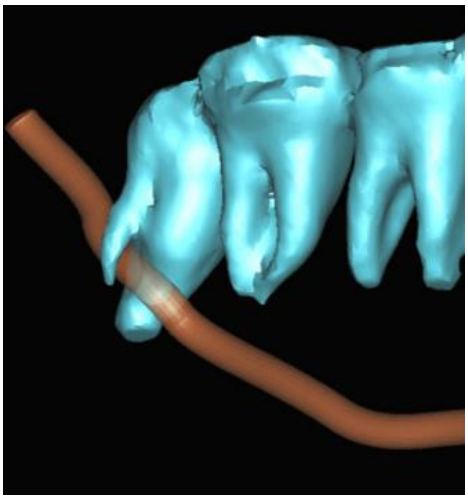

Figure 47 : Reconstruction 3D à partir du CBCT. La 38 possède deux racines, le NAI se situe entre ces deux racines. (52)

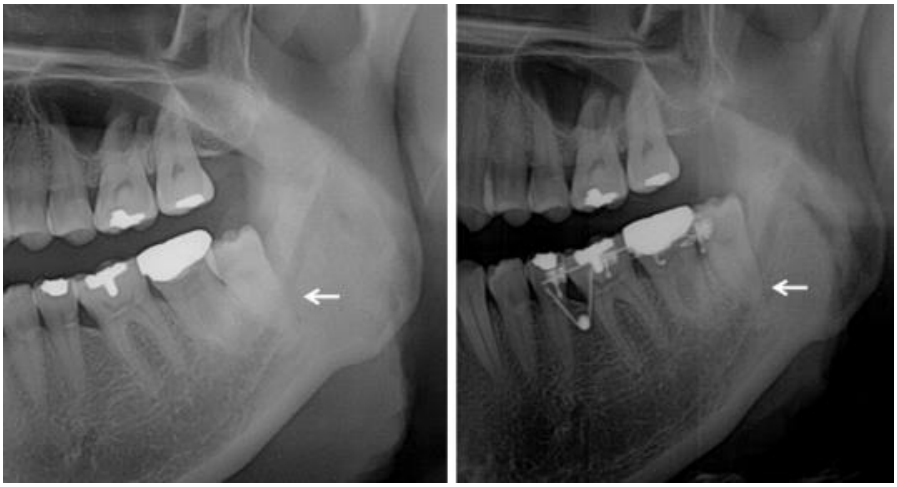

Figure 48 : Comparaison des panoramiques pré et post traitement orthodontique. La 38 a été extrudée (52)

3.3.5.2 Technique avec un appareil amovible (38)

C'est l'une des méthodes d'extraction qui a vu le jour récemment. La première phase consiste à créer le dispositif pour la traction et la rotation de la 3ème molaire incluse.

Ce dispositif est constitué d'un appareil amovible avec 4 crochets permettant de maintenir la prothèse en toute sécurité, un arc et une extrémité en forme de crochet (Figure 49) (38).

Figure 49 : Dispositif orthodontique (38)

La deuxième phase consiste à exposer chirurgicalement la dent et y coller un bracket.

Une semaine après la chirurgie, l'appareil est placé au maxillaire. Le crochet en acier inoxydable de 0.8 mm est relié au bracket de la DDS par l'intermédiaire d'élastiques. Un suivi toutes les 4 à 6 semaines est nécessaire (38). L'appareillage a l'avantage d'être totalement amovible.

D'après l'étude (38), les racines ont été éloignées en moyenne de 1 à 3 mm du NAI après 1 à 6 mois de traction (moyenne de 3 mois).

Exemple d'une traction de DDS après le port d'un appareil amovible (Figure 50) :

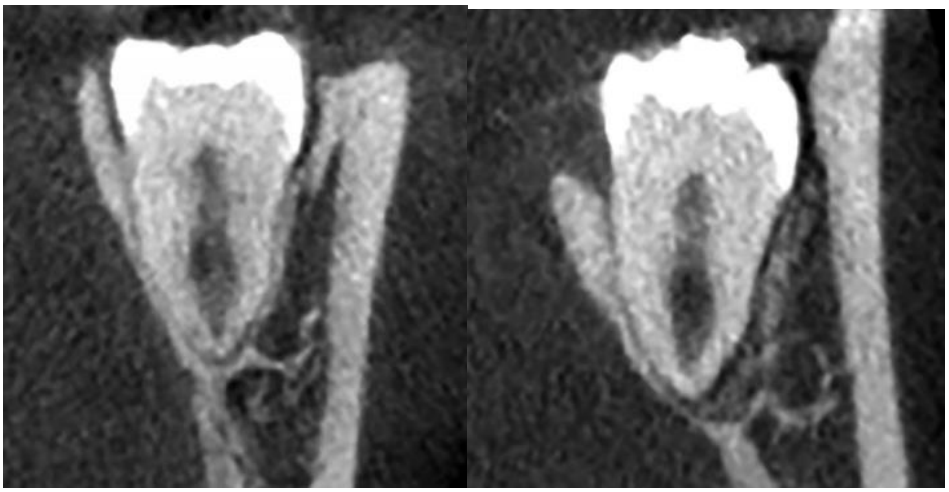

Figure 50 : CBCT initial montrant l'étroite relation entre la dent et le NAI. Puis CBCT après 4 mois de port d'appareil (38)

3.4 Les inconvénients et avantages apportés par la traction orthodontique

3.4.1 Les inconvénients

Quoiqu'il en soit, on relève certains inconvénients à cette extraction assistée par l'orthodontie qui peuvent être le besoin d'instruments orthodontiques complexes (43), des modifications de l'occlusion après la traction (43) mais aussi une péricoronarite lors de l'extrusion de la dent (43).

De plus, cette technique s'avère longue, coûteuse (51), complexe (51) et nécessite un patient coopératif. Les appareils orthodontiques peuvent entrainer une gêne pour le patient.

Certains désagréments peuvent survenir comme des déplacements parasites sur les éléments d'ancrages (45), le décollement du bouton orthodontique ou du

dispositif d'ancrage (43) et cette technique nécessite dans un second temps une extraction chirurgicale.

On ajoute également que lorsque la troisième molaire apparaît, elle peut se bloquer sous la deuxième molaire (43).
Une dent ankylosée ne pourra être déplacée par des forces orthodontiques (43).

3.4.2 Les avantages

Cependant, la traction orthodontique a permis de mettre en évidence de nombreux avantages comme :
- Favoriser l'apposition osseuse et diminuer les défauts parodontaux : en effet, le mouvement d'extrusion orthodontique produit des forces de tension sur les fibres parodontales de M3, ce qui permet une apposition osseuse le long du chemin d'éruption dentaire (35) (Figure 52).
Ainsi, grâce à cette technique d'éruption forcée, on limite les pertes d'attache de la deuxième molaire (40).

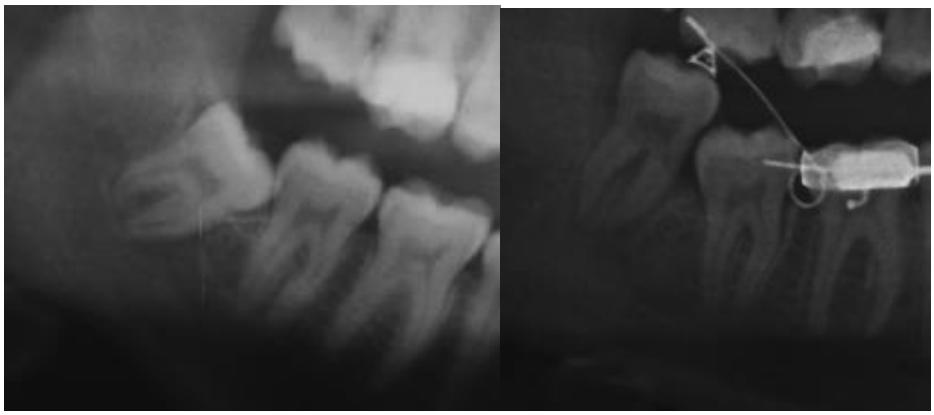

Figure 51 : Radiographie initiale avant traitement (à gauche), à la fin de la traction orthodontique (35)

Figure 52 : Radiographie 3 mois après la phase de rétention (à gauche), 1 an après l'extraction de la M3 (35)

- Pas d'œdème du visage.
- Evite les fractures mandibulaires (49).
- Evite les œdèmes post opératoires.
- Diminuer de manière considérable les lésions nerveuses (51).
- Chirurgie sûre pour le patient (51).
- La dent après extrusion est dans une situation plus favorable pour la chirurgie et elle est déjà luxée (4).

Toutes les études sont en accord pour affirmer la facilité de l'extraction de la DDS extrudée en raison de la mobilité et de l'accessibilité de la dent. De plus, le niveau de complication ou gêne postopératoire est minimal.

4 Arbre décisionnel

La technique avec l'ancrage maxillaire est considérée comme la plus simple, mais la probabilité d'une impaction de M3 sous M2 reste importante.
Les techniques utilisant un cantilever ne s'appliquent pas à toutes les situations car elles dépendent du point d'attachement du cantilever à la dent.
Enfin, les techniques associant la traction et la distalisation permettent de redresser et d'extruder la M3 simultanément grâce aux boucles dans le ressort.

Les auteurs recommandent d'utiliser la technique d'extraction orthodontique dans les situations suivantes :

- Pour les M3 impactées horizontalement et distalement ou lorsqu'il apparaît qu'une coronectomie en un temps ne permet pas de déplacer la dent suffisamment loin du canal mandibulaire.
- Pour les M3 impactées qui sont associées à des kystes
- Lorsque l'état ostéo-parodontal postopératoire de la M2 adjacente est préoccupante.

D'après l'étude de Kalantar (40), quelque soit la phase de contention, la durée du traitement orthodontique varie de 3 semaines à 10 mois. Si une phase de contention est appliquée, il faut rajouter 2 à 4 mois supplémentaires de traitement.
L'approche orthodontique utilisée par Flanagan et Wang avec l'ancrage maxillaire est la plus courte (entre 3 et 10 semaines de traitement) (40).

Il faut également savoir que la traction orthodontique ne sera réservée, exclusivement, qu'à certains cas précis dont le diagnostic de la dent aura montré qu'il existe de grands risques de lésions nerveuses si l'extraction conventionnelle est réalisée.
Lorsque le praticien aura décidé que la traction orthodontique s'avère être le meilleur plan de traitement pour le patient, alors le patient n'acceptera celui-ci que s'il est en accord avec la durée du traitement orthodontique, la pose du dispositif, les risques éventuels de la traction mais également les honoraires du praticien.

La coronectomie, quant à elle, pourrait être une solution pratique en cas d'ankylose dentaire, lorsque la technique d'extraction orthodontique est contre-indiquée (40).

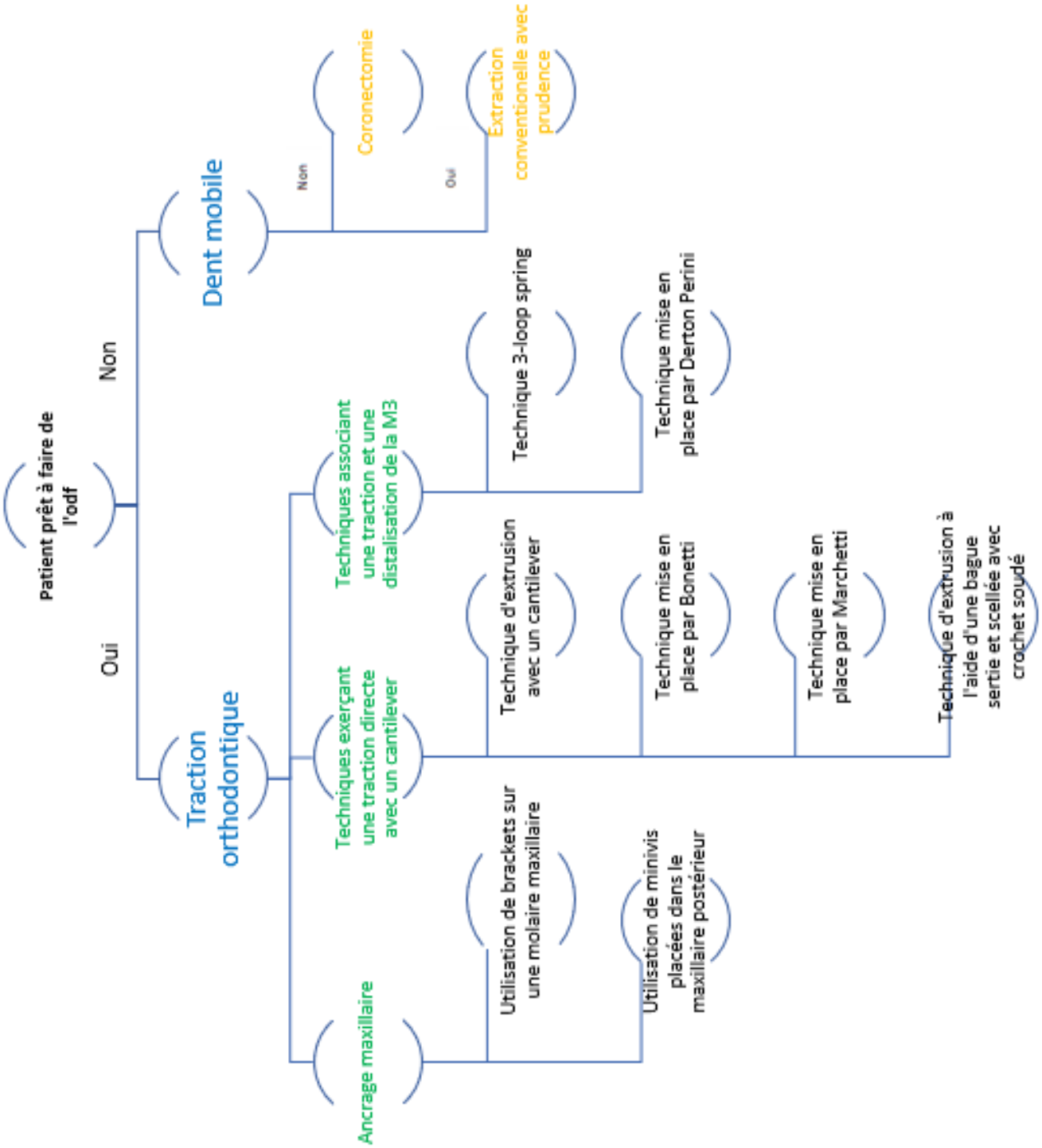

Figure 53 : Arbre décisionnel pour une troisième molaire mandibulaire proche du nerf alvéolaire inférieur nécessitant d'être avulsée.

5 Conclusion

Après avoir développé l'ensemble des différentes manières permettant d'extraire une dent de sagesse, il apparait qu'une multitude de critères entre en jeu pour élire la technique de choix. En effet, selon l'anatomie de la dent, sa position, l'expérience du praticien et les attentes du patient, la méthode choisie sera différente.

Nous avons pu constater qu'il y avait une abondance de technique existante pour la traction orthodontique de la troisième molaire, ainsi que des variantes entre elles. Cela tend à croire que cette dernière est en train de se déployer dans le monde dentaire. La traction orthodontique reste certes plus lente, mais elle permet au praticien d'avoir une sécurité lorsque la dent est proche du nerf alvéolaire inférieur. De plus, le parodonte montre une meilleure reconstruction puisque le geste n'est pas traumatisant pour les tissus mous.

Pour résumer, chaque cas clinique d'impaction dentaire doit être analysé séparément. Avant de commencer le traitement de traction orthodontique, il est important d'évoquer en détail les risques éventuels et les avantages de ce procédé avec le patient afin de choisir la meilleure option de traitement possible. Etant donné que cette technique est assez récente, peu d'études scientifiques existent. Il est donc nécessaire d'attendre des revues scientifiques de littérature avec des preuves solides pour comparer les différentes méthodes d'extractions entre elles.

Table des abréviations

CBCT : Cone Beam Computed Tomography
DDS : Dent de sagesse
NAI : Nerf alvéolaire inférieur
M2 : Deuxième molaire
M3 : Troisième molaire

Tables des illustrations

Figure 1 : Schéma illustrant les rapports de proximité voire de contact du nerf lingual avec la dent de sagesse incluse dans la table interne du ramus (A, B). 1 : nerf lingual ; 2. Muscle mylohyoidien ; 3. Nerf alvéolaire inférieur (7). 18
Figure 2: Radiographie d'une dent entretenant un rapport étroit avec le NAI, à la suite d'une coronectomie (14). 19
Figure 3 : Inserts piézoélectriques de chez Acteon® 20
Figure 4 : Territoire d'innervation du nerf trijumeau (25). 21
Figure 5 : Illustration montrant les différents types de canaux mandibulaires bifides selon la classification de Langlais et al's (27) 22
Figure 6 : Les différentes ramifications du nerf alvéolaire inférieur (27) 22
Figure 7 : Position du foramen mentonnier selon la classification de Tebo et Telford (28) 23
Figure 8 : Classification de Rood et Shehab (30). 26
Figure 9 : Application d'une force sur une dent (36) 29
Figure 10 : D'après la loi d'action-réaction de Newton, la force qui s'applique sur la dent servant d'ancrage est égale en intensité à la force qui s'applique sur la dent à déplacer. Les vecteurs sont donc de sens contraires (36). 30
Figure 11 : Exemple d'une minivis (issu de la référence Dual Top) (36) 32
Figure 12 : A : minivis en connexion directe. B : minivis en connexion indirecte. F : Force ; CR : centre de résistance (36) 33
Figure 13 : Prise en compte de la direction du mouvement de la dent pour éviter les effets secondaires iatrogènes. (Ln : côté lingual, Cres : centre de résistance) (43). 34
Figure 14 : Stratégies d'application des forces orthodontiques en tenant compte de la relation entre le canal mandibulaire et la dent de sagesse impactée (43). 34
Figure 15 : Meulage proximal au niveau de la flèche afin d'éviter le blocage de la dent de sagesse (43). 35
Figure 16 : Stratégies d'application des forces orthodontiques à l'aide des dispositifs d'ancrages temporaires en tenant compte de l'angulation de la dent (43). 36
Figure 17 : Stratégies d'application des forces orthodontiques à l'aide des dispositifs d'ancrages temporaires en tenant compte de la relation intermaxillaire du patient (43).36
Figure 18 : Arc sectionnel inséré dans le slot des têtes des minivis (44) 37
Figure 19 : une ligature métallique est passée au travers de la cuspide vestibulaire de la 48 (46) 38
Figure 20 : Vues latérale (à gauche) et occlusale (à droite) du sectionnel en acier .018 x .025 inséré dans la gorge de la tête de la minivis (46) 39
Figure 21 : Radiographie intra-orale de contrôle de départ après la pose des minivis (46) 39
Figure 22 : Radiographie intra-orale de contrôle après 5 mois d'extrusion orthodontique (46) 39
Figure 23 : A : Un ressort à 3 boucles a été soudé à la bague molaire, le rétracteur se trouve à gauche de l'image. B : Préparation pour le cantilever (48) 40
Figure 24 : Vue latérale du système 3-loop spring (40). 40
Figure 25 : Système d'extrusion de la M3 pour la deuxième étape du 3 Loop Spring (39) 41
Figure 26 : Extrusion orthodontique : image A : système 3-loop spring (flèche), image B : cantilever (cercle) (39) 41
Figure 27 : Extrusion orthodontique d'une 38. On voit à l'aide des panoramiques l'éloignement de la 38 avec le NAI (48) 41
Figure 28 : Technique d'extrusion avec ancrage maxillaire (40) 42

Figure 29 : A : CBCT montrant le contact entre la dent et le nerf alvéolaire inférieur. B : Panoramique dentaire avant l'intervention (49) 43
Figure 30 : A : application des brackets maxillaire pour la traction de la 48. B : Mise en place de l'élastique entre les molaires maxillaire et mandibulaire (49) 44
Figure 31 : Panoramique réalisée chez le même patient que la figure 29B, 6 semaines après la pose d'une mini vis comme ancrage entre la deuxième et troisième molaire maxillaire. On voit que les racines de la 48 ne sont plus sur le NAI (49) 44
Figure 32 : Photographies endobuccales avant (A) et après (B) la traction orthodontique (50) 45
Figure 33 : Panoramique montrant l'éloignement de la DDS et du NAI après une traction orthodontique associé à une diminution du kyste (50) 45
Figure 34 : Technique d'extrusion avec un cantilever (40) 46
Figure 35 : Technique mise en place par Bonetti : extrusion avec un ressort cantilever (40). 46
Figure 36 : A : Création d'un ancrage orthodontique avec un arc lingual en acier inoxydable (de la 36 à a 46) B : une bague sur la première molaire est placée avec un fil de la première prémolaire à la deuxième molaire (4) 47
Figure 37 : Extrusion orthodontique d'une 38. Le cantilever est relié au tube de la première molaire (4) 47
Figure 38 : A : Visualisation clinique de la traction de la 48 en bouche après le traitement B :Visualisation radiographique de l'extrusion de la 48 après le traitement, on peut voir l'éloignement de la 48 par rapport au NAI (4) 48
Figure 39 : Cas clinique avant/après d'extrusion orthodontique de dent de sagesse avec la technique Bonetti (4). 48
Figure 40 : Technique de traction orthodontique mise en place par Marchetti (40) 49
Figure 41 : Lambeau triangulaire muco-périosté permettant de mettre en évidence la couronne de la 48 (51) 50
Figure 42 : Fixation du crochet sur la surface occlusale de la 48 (51) 50
Figure 43 : Une bague sertie et scellée avec crochet soudé est fixée sur la 47. Une ligature relie 47-48 (51) 50
Figure 44 : On enlève la bague et la ligature (51) 51
Figure 45 : Extraction de la 48 (51) 51
Figure 46 : Technique d'extrusion selon Park : Image A : l'arc permet de niveler les dents. Image B : Une boucle est réalisée dans l'arc pour extruder la M3 (40). 51
Figure 47 : Reconstruction 3D à partir du CBCT. La 38 possède deux racines, le NAI se situe entre ces deux racines. (52) 52
Figure 48 : Comparaison des panoramiques pré et post traitement orthodontique. La 38 a été extrudée (52) 53
Figure 49 : Dispositif orthodontique (38) 53
Figure 50 : CBCT initial montrant l'étroite relation entre la dent et le NAI. Puis CBCT après 4 mois de port d'appareil (38) 54
Figure 51 : Radiographie initiale avant traitement (à gauche), à la fin de la traction orthodontique (35) 55
Figure 52 : Radiographie 3 mois après la phase de rétention (à gauche), 1 an après l'extraction de la M3 (35) 56
Figure 53 : Arbre décisionnel pour une troisième molaire mandibulaire proche du nerf alvéolaire inférieur nécessitant d'être avulsée. 58

Références bibliographiques

1. Pamukcu U, Ispir NG, Alkurt MT, Altunkaynak B, Peker I. Evaluation of the frequency of third molar agenesis according to different age groups. Am J Hum Biol [Internet].

2. Recommandations françaises de bonnes pratiques concernant l'avulsion des 3es molaires : indications, techniques et modalités. J Stomatol Oral Maxillofac Surg [Internet]. 2020

3. Burian E, Probst FA, Weidlich D, Cornelius C-P, Maier L, Robl T, et al. MRI of the inferior alveolar nerve and lingual nerve—anatomical variation and morphometric benchmark values of nerve diameters in healthy subjects. Clin Oral Investig [Internet]. 2020

4. Alessandri Bonetti G, Bendandi M, Laino L, Checchi V, Checchi L. Orthodontic Extraction: Riskless Extraction of Impacted Lower Third Molars Close to the Mandibular Canal. J Oral Maxillofac Surg [Internet]. 2007

5. Devoize L. L'inclusion dentaire : définitions, fréquence, causes. L'Information Dentaire [Internet].

6. Haute Autorité de santé. Avulsion des 3es molaires : indications, techniques et modalités : Méthode Recommandations pour la pratique clinique [Internet]. Saint-Denis La Plaine: HAS; 2019

7. Gellée T, Bouaoud J, Touré G, Abdelqader S, Touré S, Roul-Yvonnet F, et al. Lésions iatrogènes du nerf lingual. EMC - Chir Orale Maxillo-Faciale 22-062--10. 2018;13(3):1-13.

8. Lata J, Tiwari AK. Incidence of lingual nerve paraesthesia following mandibular third molar surgery. Natl J Maxillofac Surg [Internet]. 2011

9. Lecomte L. Le nerf mandibulaire et la chirurgie buccale: approche clinique, technique et radiologique [Internet] [Thèse d'exercice, Chirurgie dentaire]. [Vandœuvre-lès-Nancy]: Université de Lorraine; 2013.

10. Pires WR, Bonardi JP, Faverani LP, Momesso GAC, Muñoz XMJP, Silva AFM, et al. Late mandibular fracture occurring in the postoperative period after third molar removal: systematic review and analysis of 124 cases. Int J Oral Maxillofac Surg [Internet]. 2017

11. Angelelli L. Troisièmes molaires en conflit avec le canal alvéolaire : avulsion ou coronectomie [Internet] [Thèse d'exercice, Chirurgie dentaire]. [Paris, France]: Université Paris Descartes; 2018

12. Woloszczyk B. Guide pédagogique clinique sur l'extraction de la troisième molaire incluse. [Lille]: Faculté de chirurgie dentaire; 2017.

13. Kohara K, Kurita K, Kuroiwa Y, Goto S, Umemura E. Usefulness of mandibular third molar coronectomy assessed through clinical evaluation over three years of follow-up. Int J Oral Maxillofac Surg [Internet]. 2015

14. Tondelier C, Millot G. Conserver ou extraire les dents de sagesse : le point sur les indications et les techniques chirurgicales. Inf Dent [Internet].

15. Coronectomy for Infraoccluded Lower First Permanent Molars: A Report of two Cases - Elinor Chalmers, Christine Goodall, Alastair Gardner, 2012 [Internet].

16. Gleeson CF, Patel V, Kwok J, Sproat C. Coronectomy practice. Paper 1. Technique and trouble-shooting. Br J Oral Maxillofac Surg [Internet]. 2012

17. Mukherjee S, Vikraman B, Sankar D, Veerabahu MS. Evaluation of Outcome Following Coronectomy for the Management of Mandibular Third Molars in Close Proximity to Inferior Alveolar Nerve. J Clin Diagn Res JCDR [Internet]. 2016

18. Leung YY, Cheung LK. Long-term morbidities of coronectomy on lower third molar. Oral Surg Oral Med Oral Pathol Oral Radiol [Internet]. 2016

19. Monaco G, Vignudelli E, Diazzi M, Marchetti C, Corinaldesi G. Coronectomy of mandibular third molars: A clinical protocol to avoid inferior alveolar nerve injury. J Cranio-Maxillofac Surg [Internet]. 2015

20. Kohara K, Kurita K, Kuroiwa Y, Goto S, Umemura E. Usefulness of mandibular third molar coronectomy assessed through clinical evaluation over three years of follow-up. Int J Oral Maxillofac Surg [Internet]. 2015

21. Nishimoto RN, Moshman AT, Dodson TB, Beirne OR. Why Is Mandibular Third Molar Coronectomy Successful Without Concurrent Root Canal Treatment? J Oral Maxillofac Surg [Internet]. 2020

22. Cicciù M, Stacchi C, Fiorillo L, Cervino G, Troiano G, Vercellotti T, et al. Piezoelectric bone surgery for impacted lower third molar extraction compared with conventional rotary instruments: a systematic review, meta-analysis, and trial sequential analysis. Int J Oral Maxillofac Surg [Internet]. 2020

23. Wang Z, Liu Z, Shi Y, Fang D, Li S, Zhang D. A Novel Orthodontic Extraction Method for Removal of Impacted Mandibular Third Molars in Close Proximity to Inferior Alveolar Nerve. J Oral Maxillofac Surg. 2019;77(8):1575.e1-1575.e6.

24. Mercier P, Bernard F, Delion M. Anatomie du nerf alvéolaire inférieur. Titane. 2017;Hors série:5-10.

25. Leston JM. Anatomie fonctionnelle du nerf trijumeau. Neurochirurgie [Internet]. 2009

26. Ngeow WC, Chai W-L. The clinical anatomy of accessory mandibular canal in dentistry. Clin Anat. 2020;33(8):1214-27.

27. Wolf KT, Brokaw EJ, Bell A, Joy A. Variant Inferior Alveolar Nerves and Implications for Local Anesthesia. Anesth Prog [Internet]. 2016

28. Bosykh YY, Turkina AY, Franco RPAV, Franco A, Makeeva MK. Cone beam computed tomography study on the relation between mental foramen and roots of mandibular teeth, presence of anterior loop and satellite foramina. Morphologie. 2019;103(341):65-71.

29. Fréquence des variations anatomiques du foramen mentonnier évaluée par Cone Beam :

revue systématique | Abstract [Internet]. Le courrier du dentiste.

30. Rood JP, Nooraldeen Shehab BAA. The radiological prediction of inferior alveolar nerve injury during third molar surgery. Br J Oral Maxillofac Surg. 1990;28(1):20-5.

31. Nakayama K, Nonoyama M, Takaki Y, Kagawa T, Yuasa K, Izumi K, et al. Assessment of the Relationship Between Impacted Mandibular Third Molars and Inferior Alveolar Nerve With Dental 3-Dimensional Computed Tomography. J Oral Maxillofac Surg. 2009;67(12):2587-91.

32. Elkhateeb SM, Awad SS. Accuracy of panoramic radiographic predictor signs in the assessment of proximity of impacted third molars with the mandibular canal. J Taibah Univ Med Sci. 2018;13(3):254-61.

33. Gu L, Zhu C, Chen K, Liu X, Tang Z. Anatomic study of the position of the mandibular canal and corresponding mandibular third molar on cone-beam computed tomography images. Surg Radiol Anat. 2018;40(6):609-14.

34. Ghaeminia H, Meijer GJ, Soehardi A, Borstlap WA, Mulder J, Bergé SJ. Position of the impacted third molar in relation to the mandibular canal. Diagnostic accuracy of cone beam computed tomography compared with panoramic radiography. Int J Oral Maxillofac Surg. 2009;38(9):964-71.

35. Montevecchi M, Incerti Parenti S, Checchi V, Palumbo B, Checchi L, Alessandri Bonetti G. Periodontal healing after 'orthodontic extraction' of mandibular third molars: A retrospective cohort study. Int J Oral Maxillofac Surg. 2014;43(9):1137-41.

36. Costi A. Ancrages orthodontiques. Wwwem-Premiumcomdatatraitess723-942642 [Internet]. 2019

37. Ma Z, Xu G, Yang C, Xie Q, Shen Y, Zhang S. Efficacy of the technique of piezoelectric corticotomy for orthodontic traction of impacted mandibular third molars. Br J Oral Maxillofac Surg. avr 2015;53(4):326-31.

38. Wang Z, Liu Z, Shi Y, Fang D, Li S, Zhang D. A Novel Orthodontic Extraction Method for Removal of Impacted Mandibular Third Molars in Close Proximity to Inferior Alveolar Nerve. J Oral Maxillofac Surg [Internet]. 2019

39. Ma Z-G, Xie Q-Y, Yang C, Xu G-Z, Cai X-Y, Li J-Y. An Orthodontic Technique for Minimally Invasive Extraction of Impacted Lower Third Molar. J Oral Maxillofac Surg. 2013;71(8):1309-17.

40. Kalantar Motamedi MR, Heidarpour M, Siadat S, Kalantar Motamedi A, Bahreman AA. Orthodontic Extraction of High-Risk Impacted Mandibular Third Molars in Close Proximity to the Mandibular Canal: A Systematic Review. J Oral Maxillofac Surg Off J Am Assoc Oral Maxillofac Surg. 2015;73(9):1672-85.

41. Sroussi J. Prise en charge orthodontique lors d'un traumatisme de l'incisive centrale maxillaire permanente [Thèse d'exercice, Chirurgie dentaire]. Faculté d'odontologie de Aix-Marseille; 2019.

42. Massif L, Frapier L. Utilisation clinique des minivis en orthodontie. 2021;9.

43. Jung S, Lee J-H, Huh J, Park W. Orthodontic Extrusion of Mandibular Third Molar With a Miniscrew and Cross-Arch Elastic. J Oral Maxillofac Surg Off J Am Assoc Oral Maxillofac Surg. 2021;79(7):1422.e1-1422.e8.

44. Derton N, Perini A, Derton R, Blondi G. Déplacement orthodontique des 3es molaires mandibulaires avec le système Orthodontic Anchorage Spider Screw® (OASS). Int Orthod. 2007;5(2):129-41.

45. Derton N, Derton R, Perini A. Forced eruption with miniscrews; intra-arch method with vertical elastics versus intra-arch method using the Derton-Perini technique: Two case reports. Int Orthod. 2011;9(2):179-95.

46. Derton N, Perini A, Giordanetto J, Biondi G, Siciliani G. Désinclusion orthodontique partielle des dents de sagesse mandibulaires avant leur extraction chirurgicale. Int Orthod. 2009;7(2):181-92.

48. Ma Z, Yang C, Zhang S, Xie Q, Shen Y, Shen P. Orthodontic extrusion of horizontally impacted mandibular molars. Int J Clin Exp Med. 2014;7(10):3320-6.

49. Wang Y, He D, Yang C, Wang B, Qian W. An easy way to apply orthodontic extraction for impacted lower third molar compressing to the inferior alveolar nerve. J Cranio-Maxillofac Surg. 2012;40(3):234-7.

50. Cortes ARG, No-Cortes J, Cavalcanti MGP, Arita ES. An alternative approach to extruding a vertically impacted lower third molar using an orthodontic miniscrew: A case report with cone-beam CT follow-up. :6.

51. Gencheva A, Georgiev T, Arnautska H, Ivanova G, Nogalchev K. Orthodontic extrusion with followed surgical extraction of high-risk lower third molar. Scr Sci Med Dent. 2016;2(2):33.

52. Park W, Park J-S, Kim Y-M, Yu H-S, Kim K-D. Orthodontic extrusion of the lower third molar with an orthodontic mini implant. Oral Surg Oral Med Oral Pathol Oral Radiol Endodontology. 2010;110(4):e1-6.

Thèse d'exercice : Chir. Dent. : Lille : Année 2021 – N°:

Utilisation de la traction orthodontique pour l'extraction de la troisième molaire mandibulaire en relation étroite avec le nerf alvéolaire inférieur / **EHRHARDT Bertille** - p. 68 ; ill : 53; réf : 52

Domaines : Chirurgie orale ; Orthodontie.

Mots clés Rameau : Extraction ; Troisième molaire mandibulaire incluse ; Traction orthodontique ; Lésion du nerf alvéolaire inférieur.

Mots clés FMeSH : Orthodontie ; Mouvement dentaire ; Dent incluse ; Extrusion orthodontique ; Dent de sagesse ; Extraction dentaire ; Nerf mandibulaire.

Résumé de la thèse :

Actuellement, l'extraction d'une troisième molaire mandibulaire proche du nerf alvéolaire inférieur peut s'avérer risquée pour le praticien en raison des lésions nerveuses qui peuvent survenir en post-opératoire.

D'autres techniques ont récemment vu le jour dans le but de limiter ce risque, notamment la traction orthodontique qui possède l'avantage d'être plus sécurisante et moins traumatisante pour les tissus mous.

L'objectif de cette thèse est d'exposer au lecteur une nouvelle technique thérapeutique, d'y comprendre son principe de fonctionnement, ses caractéristiques, ses indications et les différentes techniques pour l'appliquer. L'arbre décisionnel permettra de déterminer quelle approche le praticien doit adopter pour sélectionner la technique la plus adaptée d'extraction en fonction du cas clinique.

JURY :

Président : Monsieur le Professeur Thomas COLARD

Assesseurs : Madame le Docteur Emmanuelle BOCQUET

Madame le Docteur Céline CATTEAU

Madame le Docteur Pauline BOUCHER

Membre invité : Madame le Docteur Hélène DELEBARRE