**UNIVERSITE DE LILLE**

**FACULTE DE CHIRURGIE DENTAIRE**

Année de soutenance : 2021 N°:

THESE POUR LE

**DIPLOME D'ETAT DE DOCTEUR EN CHIRURGIE DENTAIRE**

Présentée et soutenue publiquement le 10 Novembre 2021

Par Pauline, BOLLAERT

Née le 16 04 1995 à Lille – France

# Freins restrictifs : effet de mode ou réel problème de santé publique ?

**JURY**

Président : Madame le Professeur Caroline DELFOSSE

Assesseurs : Monsieur le Docteur Thomas TRENTESAUX

Monsieur le Docteur Thomas MARQUILLIER

Madame le Docteur Joséphine IDOUX

| | |
|---|---|
| Président de l'Université : | Pr. J-C. CAMART |
| Directeur Général des Services de l'Université : | M-D. SAVINA |
| Doyen : | E. BOCQUET |
| Vice-Doyen : | A. de BROUCKER |
| Responsable des Services : | M. DROPSIT |
| Responsable de la Scolarité : | - |

# PERSONNEL ENSEIGNANT DE L'U.F.R.

## *PROFESSEURS DES UNIVERSITES :*

| | |
|---|---|
| P. BEHIN | Prothèse |
| T. COLARD | Fonction-Dysfonction, Imagerie, Biomatériaux |
| C. DELFOSSE | Responsable du Département d'**Odontologie Pédiatrique** |
| E. DEVEAUX | Dentisterie Restauratrice Endodontie |

## ***MAITRES DE CONFERENCES DES UNIVERSITES :***

| | |
|---|---|
| K. AGOSSA | Parodontologie |
| T. BECAVIN | Dentisterie Restauratrice Endodontie |
| A. BLAIZOT | Prévention, Epidémiologie, Economie de la Santé, Odontologie Légale |
| P. BOITELLE | Prothèses |
| **F. BOSCHIN** | Responsable du Département de **Parodontologie** |
| **E. BOCQUET** | Responsable du Département **d'Orthopédie Dento-Faciale** **Doyen de la Faculté de Chirurgie Dentaire** |
| **C. CATTEAU** | Responsable du Département de **Prévention, Epidémiologie, Economie de la Santé, Odontologie Légale.** |
| X. COUTEL | Biologie Orale |
| A. de BROUCKER | Fonction-Dysfonction, Imagerie, Biomatériaux |
| M. DEHURTEVENT | Prothèses |
| T. DELCAMBRE | Prothèses |
| F. DESCAMP | Prothèses |
| M. DUBAR | Parodontologie |
| A. GAMBIEZ | Dentisterie Restauratrice Endodontie |
| F. GRAUX | Prothèses |
| **P. HILDELBERT** | Responsable du Département de **Dentisterie Restauratrice Endodontie** |
| C. LEFEVRE | Prothèses |
| J.L. LEGER | Orthopédie Dento-Faciale |
| M. LINEZ | Dentisterie Restauratrice Endodontie |
| T. MARQUILLIER | Odontologie Pédiatrique |
| G. MAYER | Prothèses |
| **L. NAWROCKI** | Responsable du Département de **Chirurgie Orale** Chef du Service d'Odontologie A. Caumartin - CHRU Lille |
| **C. OLEJNIK** | Responsable du Département de **Biologie Orale** |
| W. PACQUET | Fonction-Dysfonction, Imagerie, Biomatériaux |
| P. ROCHER | Fonction-Dysfonction, Imagerie, Biomatériaux |
| L. ROBBERECHT | Dentisterie Restauratrice Endodontie |
| **M. SAVIGNAT** | Responsable du Département des **Fonction-Dysfonction, Imagerie, Biomatériaux** |
| T. TRENTESAUX | Odontologie Pédiatrique |
| **J. VANDOMME** | Responsable du Département de **Prothèse** |

# Freins restrictifs : effet de mode ou réel problème de santé publique ?

***Réglementation de présentation du mémoire de Thèse***

Par délibération en date du 29 octobre 1998, le Conseil de la Faculté de Chirurgie Dentaire de l'Université de Lille a décidé que les opinions émises dans le contenu et les dédicaces des mémoires soutenus devant jury doivent être considérées comme propres à leurs auteurs, et qu'ainsi aucune approbation, ni improbation ne leur est donnée.

***Aux membres du jury …***

## Madame la Professeure Caroline DELFOSSE

**Professeur des Universités – Praticien Hospitalier des CSERD**

*Section Développement, Croissance et Prévention*

*Département Odontologie Pédiatrique*

Docteur en Chirurgie Dentaire

Doctorat de l'Université de Lille 2 (mention Odontologie)

Habilitation à Diriger des Recherches (Université Clermont Auvergne)

Diplôme d'Université « Sédation consciente pour les soins bucco-dentaires »

Diplôme d'Université « Gestion du stress et de l'anxiété »

Diplôme d'Université « Compétences cliniques en sédation pour les soins dentaires »

Diplôme Inter Universitaire « Pédagogie en sciences de la santé »

Formation Certifiante en Éducation Thérapeutique du Patient

Responsable du Département d'Odontologie Pédiatrique

*Vous m'avez fait l'honneur d'accepter de présider mon jury de Thèse. Pour votre bienveillance, votre pédagogie et le gout de l'excellence que vous m'avez communiqué tout au long de mon cursus, merci. Veuillez trouver dans cet ouvrage l'expression de tout mon respect.*

## Monsieur le Docteur Thomas TRENTESAUX

**Maitre de Conférences des Universités – Praticien Hospitalier des CSERD**

*Section Développement, Croissance et Prévention*

*Département Odontologie Pédiatrique*

Docteur en Chirurgie Dentaire

Docteur en Éthique et Droit Médical - Université Paris Descartes

Certificat d'Études Supérieures de Pédodontie et Prévention – Université Paris Descartes Diplôme d'Université « Soins Dentaires sous Sédation » - Aix-Marseille II

Formation certifiante « Concevoir et évaluer un programme éducatif adapté au contexte de vie d'un patient »

*Je vous remercie de m'avoir portée, soutenue et encouragée dans le choix et l'accomplissement de ce travail. Votre disponibilité et votre confiance ont été de véritables moteurs dans la réalisation de cet ouvrage. Je suis admirative de votre travail et votre investissement avec les enfants. Vous m'avez communiqué avec passion et bienveillance le gout de l'odontologie pédiatrique. Veuillez trouver dans cette thèse l'expression de mon plus grand respect.*

## <u>Monsieur le Docteur Thomas MARQUILLIER</u>

**Maitre de Conférences des Universités – Praticien Hospitalier**

*Section Développement, Croissance et Prévention*
*Département d'Odontologie Pédiatrique*

Docteur en Chirurgie Dentaire
Spécialiste Qualifié en Médecine Bucco-Dentaire

Certificat d'Études Supérieures Odontologie Pédiatrique et Prévention
Attestation Universitaire soins dentaires sous sédation consciente au MEOPA
Master 1 Biologie Santé – mention Éthique et Droit de la Santé
Master 2 Santé Publique – spécialité Éducation thérapeutique et éducations en santé
Diplôme du Centre d'Enseignement des Thérapeutiques Orthodontiques orthopédiques et fonctionnelles
Formation Certifiant *Concevoir et Évaluer un programme éducatif adapté au contexte de vie d'un patient*

*Lauréat du Prix Elmer® de la Société Française d'Odontologie Pédiatrique*

*Vous avez accepté de faire partie de ce jury de thèse et je vous en remercie. Veuillez trouver ici l'expression de mon plus profond respect pour l'enseignement que vous m'avez dispensé durant ces années d'études.*

**<u>Madame le Docteur Joséphine IDOUX</u>**

**Assistante Hospitalo-Universitaire des CSERD**

*Section Développement, Croissance et Prévention*

*Département Odontologie Pédiatrique*

Docteur en Chirurgie Dentaire

Certificat d'Etudes Supérieures en Odontologie Pédiatrique et Prévention – Paris Descartes

*Vous avez spontanément accepté de siéger dans mon jury et je vous en remercie. Veuillez trouver ici l'expression de ma gratitude et de mon profond respect.*

***Je dédie cette thèse…***

# Table des matières

**Liste des abréviations** ..... **15**

**Introduction** ..... **16**

**1. Definitions et histologie** ..... **19**

1.1 Qu'est-ce qu'un frein ? ..... 19

1.2 Le frein restrictif ..... 19

1.3 La freinotomie et la freinectomie ..... 22

1.4 Le frein d'un point de vue histologique et embryologique ..... 22

1.5 Classifications ..... 23

1.5.1 La classification de placek et al. du frein labial ..... 23

1.5.2 La classification de coryllos du frein lingual ..... 24

1.5.3 La classification de khotlow du frein lingual ..... 25

1.5.4 La classification d'horton du frein lingual ..... 26

1.5.5 La classification de garcia et pola du frein lingual ..... 27

1.5.6 La classification de ruffoli du frein lingual ..... *27*

1.6 Evaluation atlff selon hazelbaker ..... 28

1.7 Les autres freins restrictifs ..... 28

**2. Incidence / chiffres en sante publique** ..... **29**

**3. Symptômes et conséquences** ..... **30**

3.1 Symptômes ..... 30

3.1.1 Chez l'enfant ..... 30

3.1.2 Chez la mère ..... 31

3.2 Conséquences ..... 31

3.2.1 Chez l'enfant ..... 32

3.2.2 Chez la mère ..... *32*

**4. Prise en charge pluridisciplinaire** ..... **33**

4.1 Le chirurgien-dentiste ..... 33

4.2 Sage-femme et pédiatre : conseillers en allaitement et lactation ..... 33

4.2.1 Dans le cas de la réalisation d'une procédure chirurgicale ..... 33

4.2.2 Dans le cas d'une prise en charge conservatrice (peu étudiée mais efficace et suffisante dans les cas moins sévères) ..... 34

4.2.3 Ostéopathe et kinésithérapeute maxillo facial : rééducation orofaciale et thérapie myofonctionnelle ..... 34

4.3 Orthophonie ..... 35

4.4 ORL ..... 35

4.5 Orthodontiste ..... 36

**5. Protocoles / Techniques et indications** ..... **36**

5.1 Le frein restrictif lingual ..... 36

5.1.1 Indications d'une procédure chirurgicale ..... 36

5.1.2 Techniques chirurgicales de freinotomie et de freinectomie à froid : le scalpel ou les ciseaux chirurgicaux ..... 37
5.1.3 Techniques chirurgicales de freinotomie ou freinectomie à chaud : le laser ou le bistouri électrique ..... 39
5.1.3.1 Quelques points sur le laser ..... 39
5.1.3.2 La technique chirurgicale au laser ..... 40
5.2 Le frein restrictif labial ..... 41
5.2.1 Indications de la freinectomie labiale ..... 41
5.2.2 Technique chirurgicale de freinotomie labiale ou plastie en V de Dalpont-Vrasse et Netter ..... 43
5.2.3 Technique chirurgicale de freinectomie labiale ou technique de Parent ..... 44
5.2.4 Technique chirurgicale au laser ..... 45

**6. Efficacite d'une freinectomie ou freinotomie dans le cas de l'allaitement ..... 46**

6.1 Bénéfices de l'opération ..... 46
6.2 Les réserves ..... 48

**7. Cas clinique ..... 49**

7.1 Cas clinique n°1 : Freinotomie chez un nourrisson ..... 49
7.2 Cas clinique n°2 : Freinectomie linguale chez l'enfant ..... 51
7.3 Cas clinique n°3 : Freinectomie linguale chez l'enfant avec deux pinces hémostatiques ..... 53
7.4 Cas clinique n°4 : Freinectomie linguale au laser à diode ..... 54
7.5 Cas Clinique n°5 : Freinectomie labiale maxillaire ..... 55
7.6 Cas clinique n°6 : Freinectomie labiale mandibulaire ..... *56*

**Conclusion** ..... 58
**Bibliographie** ..... 59
**Table des illustrations** ..... 62
**Table des tableaux** ..... 63

# Liste des abréviations

- OMS : Organisation Mondiale de la Santé
- cm : centimètre
- ATLFF : Tool for Lingual Frenulum Function
- BTAT : bristol breastfeeding tool
- ORL : Oto Rhino Laryngologiste
- mm : milimètre
- °C : degré Celsius
- Laser : Light Amplification by Stimulated Emission of Radiation
- $CO_2$ : Dioxyde de carbone
- Nd Yag : Neodymium-doped yttrium aluminium garnet
- W : Watt
- nm : nanomètre
- W / $cm^2$ : watt par centimètre cube
- J7 : 7ème jour

# Introduction

Les freins restrictifs sont sources de controverses dans la littérature depuis de nombreuses années. En effet, leurs traces sont retrouvées dans la bible et leur description chez nos souverains en France comme le roi Louis XIII (1).
Au XVIII$^{ème}$ siècle, les sages-femmes auraient même gardé un ongle plus long pour pouvoir couper les freins restrictifs qui perturbaient l'allaitement (2).
Les données démographiques récentes relèvent cependant une augmentation de la freinectomie qui soulignent l'augmentation de la sensibilisation et de l'intérêt qu'on lui porte, mais aussi une augmentation de la capacité de diagnostic (2).
Chez les nourrissons notamment, c'est un sujet fréquemment au cœur des discussions car remis au goût du jour avec la promotion de l'allaitement du nouveau-né (1).

En effet, depuis plusieurs années maintenant, l'Organisation Mondiale de la Santé recommande l'allaitement du nourrisson de manière exclusive pendant ses 6 premiers mois puis jusqu'à ses 2 ans avec des aliments complémentaires (3). Son rôle protecteur pour la mère et l'enfant ayant été démontré dans la prévention des infections digestives, respiratoires, de l'obésité, des risques vasculaires, de la mort précoce du nourrisson et dans le développement psychoaffectif et neurologique (4, 5). Des brochures (3) mais aussi de nombreux blogs, comme le sein en douceur (6), ou encore Maman lune, voient ainsi le jour dans le but d'accompagner et de conseiller les mères ou futurs mères dans la voie de l'allaitement maternel (figure 1). Souvent très détaillés, ces blogs mettent en lumière le manque d'informations communiquées aux parents par l'équipe soignante qui est souvent elle-même encore peu formée à la problématique des freins restrictifs. A contrario, cette information de masse retrouvée sur internet peut se révéler anxiogène pour les parents qui ont du mal à faire un tri et poser eux même un diagnostic. Pour autant, le nombre de praticiens formés reste faible et il est souvent difficile de trouver quelqu'un qui puisse gérer correctement cette problématique.

Mis en cause dans sa relation directe avec un allaitement pérenne, le frein restrictif peut aussi être révélé plus tard, généralement vers 6 ou 7 ans. En effet, si les professionnels de santé ne parviennent pas à un diagnostic chez le nouveau-né, le frein restrictif va être corrélé à une cascade de plusieurs dysfonctionnements

commençant par une déglutition atypique, pouvant amener à une respiration buccale et une altération de la croissance cranio faciale. Un diastème inter incisif peut être retrouvé lors de l'existence d'un frein labial supérieur marqué. Le frein restrictif lingual peut aussi amener des troubles de la phonation et du sommeil ou de l'occlusion lorsqu'il est lingual. Ces altérations peuvent mener à d'autres problèmes de santé bucco-dentaire (7). Les orthophonistes, les chirurgiens-dentistes ou les orthodontistes sont généralement à l'origine de cette découverte tardive.

Le frein restrictif est une anomalie congénitale liée à un défaut d'apoptose cellulaire. Il est de plus en plus connu et diagnostiqué. Il devient donc essentiel pour le chirurgien-dentiste de savoir répondre aux questions sur les conséquences et la prise en charge qui en découlent.

En effet, on compte aujourd'hui 4 à 11% de nouveaux nés atteint d'ankyloglossie à la naissance (2). Les nombreuses conséquences tant pour le nourrisson que pour la mère, mais aussi pour le jeune enfant, amènent donc le chirurgien-dentiste à être confronté à la pose de diagnostic et d'une potentielle prise en charge chirurgicale.

# 1. Définitions et histologie

Il existe depuis longtemps dans la littérature une description et une analyse des freins restrictifs. De nombreuses définitions et classifications nous portent aujourd'hui à tenter d'établir une définition commune.

## 1.1 Qu'est-ce qu'un frein ?

Les feins sont des structures anatomiques composées d'un très dense réseau de fibres conjonctives lâches recouvertes d'une membrane muqueuse qui limitent les mouvements d'un organe du corps et qui peuvent rattacher celui-là à un autre organe (7, 8, 9).
Ils peuvent avoir diverses positions anatomiques.
Nous nous intéresserons ici, majoritairement aux freins de la langue (antérieur et postérieurs) et de la lèvre.
Ces derniers influencent le développement oral et maxillo-facial. Ils permettent durant le développement fœtal une croissance harmonieuse des os de la bouche. Par la suite ils vont influencer non seulement la dentition mais aussi l'environnement buccal et les fonctions qui lui sont affiliées comme la respiration, l'occlusion, la succion, la déglutition, la phonation (11)…

## 1.2 Le frein restrictif

Un frein restrictif est un frein court, épais et souvent fibrosé qui limite les mouvements des organes auxquels il est rattaché (5).

Au niveau du frein lingual :
L'ankyloglossie est aujourd'hui définie comme une condition de mobilité limitée de la langue due à un frein dit restrictif. Elle est perçue comme une ligature de la langue (1, 2, 11, 13) (figure 1).

*Figure 1 : Photographie endobuccale d'un frein restrictif lingual*
*(Courtoisie du Dr TRENTESAUX)*

Ce frein restrictif entraine une limitation de la protrusion et de l'élévation de la pointe de la langue en raison de la brièveté du frein et/ou des muscles génioglosses (figure 1). Elle peut être observée dans différents groupes d'âge avec des indications de traitement différentes pour chaque groupe comme chez les nouveaux nés, lors de la petite enfance ou de l'adolescence (9).

L'affection peut être antérieure ou postérieure, et peut être associée à d'autres problèmes tels que la ligature de la lèvre supérieure (10).

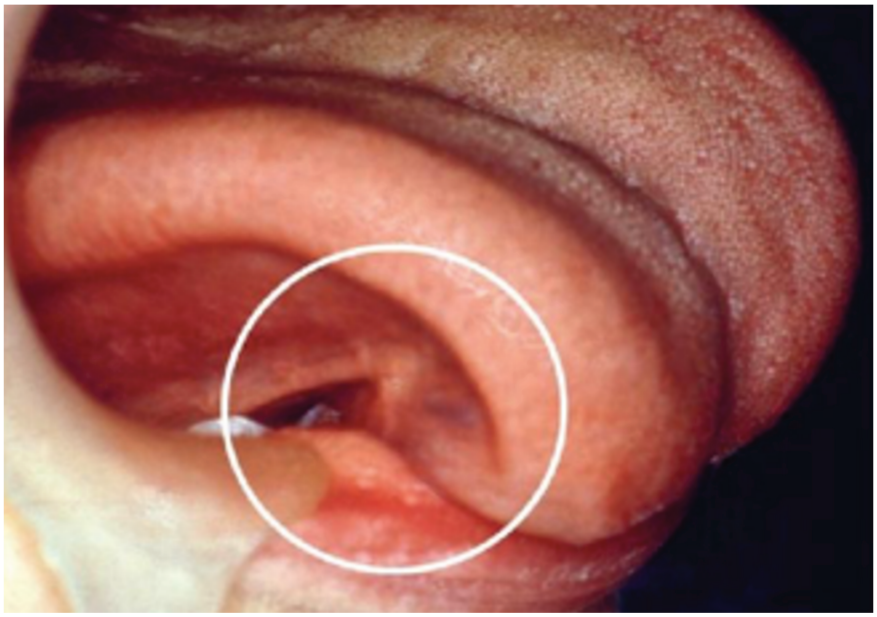

*<u>Figure 2</u> : Frein restrictif lingual rendant impossible la protrusion et l'élévation de la point de la langue (14)*

Au niveau du frein labial :

Un frein restrictif de la lèvre supérieure empêche la lèvre de se mobiliser et contrarie la réalisation d'une succion efficace. La crénelure labiale est épaissie et limite l'écartement et la mobilité des lèvres (figure 2).

Lorsqu'une tension est appliquée sur un frein de la lèvre restrictif, il apparait un mouvement de la papille inter dentaire ou le blanchiment de la zone (8, 15).

Ils sont cependant moins étudiés que les freins linguaux restrictifs.

*Figure 3 : Frein labial médian maxillaire restrictif favorisant le maintien d'un diastème (14)*

### 1.3 La freinotomie et la freinectomie

Il est nécessaire de bien différencier les différents actes chirurgicaux qui peuvent être réalisés en réponse à un frein restrictif, qu'il soit lingual ou labial.
La freinotomie, définie comme une section du frein, est la méthode la plus couramment utilisée car il s'agit de la plus simple à mettre en œuvre et celle comportant le moins de risque (16).
La freinectomie, est définie comme une excision et libération complète du frein. C'est une procédure plus complexe qui nécessite une anesthésie générale pour les nourrissons (16) ou une anesthésie locale lorsqu'elle est réalisée chez des patients plus âgés, vers 6-8 ans, selon leur niveau de coopération et la technique employée.

### 1.4 Le frein d'un point de vue histologique et embryologique

Au début du développement embryonnaire, la langue est soudée au plancher de la bouche. Les phénomènes de mort cellulaire et de résorption libèrent la langue en laissant le frein lingual comme seul vestige de cet attachement initial (12).

Un frein est composé d'un ensemble de fibres conjonctives, de tissus nerveux recouverts d'un tissu muqueux, et d'un épithélium pavimenteux stratifié orthokératinisé et parakératinisé (14,15).
Il existe un désaccord entre les scientifiques sur la présence ou non de tissu musculaire squelettique dans les freins de la cavité buccale (17).

Il n'y a pas de différence histologique entre un frein normal et un frein anormalement développé.

## 1.5 Classifications

Dans la littérature apparait de nombreuses classifications. Il est à ce jour difficile d'en définir une qui pourrait être universelle (13). Historiquement, les définitions et classifications sont fondées sur les caractéristiques anatomiques du frein ou une déficience fonctionnelle (12).

### 1.5.1 La classification de Placek et al. du frein labial

C'est la classification du frein labial la plus utilisée. Elle évalue le frein selon la profondeur de son attache dans le parodonte marginal (figure 3) (7, 16).

- Type I : Attachement muqueux : lorsque les fibres du frein sont attachées jusqu'à la jonction muco-gingivale.

- Type II : Attachement gingival : lorsque les fibres sont insérées dans la gencive attachée.

- Type III : Attachement papillaire : lorsque les fibres s'étendent dans la papille inter dentaire. La traction de la lèvre va alors entrainer une mobilité de la gencive.

- Type IV : Attachement papillaire pénétrant : lorsque les fibres du frein traversent le processus alvéolaire et s'étendent jusqu'à la papille palatine

*Figure 4 : Photographies illustrant les différents freins restrictifs labiaux selon Placek (20)*

Les freins de types I et II sont considérés comme normaux alors que les types III et IV sont considérés comme pathologiques car altérant une fonction ou ayant un effet délétère sur les tissus environnants.

### 1.5.2 La classification de Coryllos du frein lingual

C'est la classification du frein lingual la plus utilisée (21). Elle définit quatre types de freins (figure 4) :

- Type I : Frein fin et élastique ; la langue est ancrée de l'extrémité à la crête alvéolaire et elle est en forme de cœur.
- Type II : Frein fin et élastique ; la langue est ancrée à 2-4 mm de la pointe jusqu'au bord de la crête alvéolaire.
- Type III : Frein épais, fibreux et non élastique ; la langue est ancrée du milieu de la langue au plancher de la bouche.
- Type IV : Le frein ne peut pas être vu, mais palpé ; il a une sous-muqueuse fibreuse et/ou épaisse et brillante, de la base de la langue au plancher de la bouche. Les bords latéraux de la langue peuvent alors se soulever mais pas le centre.

(11)

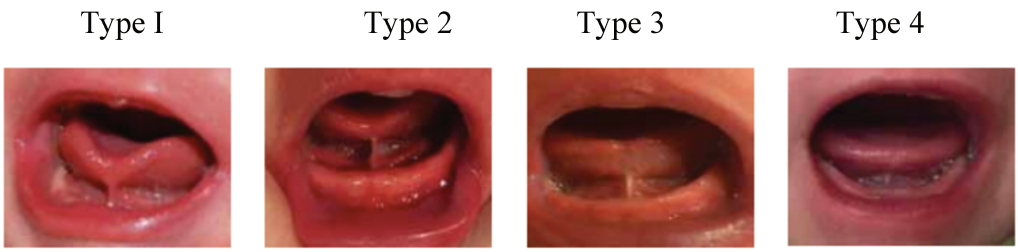


*Figure 5 : Photographies illustrant les différents freins restrictifs linguaux selon la classification de Coryllos (11)*

Leur gravité est définie en prenant également en compte les critères cliniques auxquels ils sont associés, comme la faible prise de poids du nouveau-né, une durée de l'allaitement excessivement longue et les douleurs aux mamelons de la mère.

Les types III et IV de Coryllos associés à un des critères cliniques (excepté la douleur) sont considérés comme léger.

Les types III et IV associés à au moins deux critères cliniques ou associés à la douleur seulement sont considérés comme modérés. Il en est de même pour les types I et II associés à un critère clinique.

Les cas sévères comprennent les types I et II de Coryllos avec plus de deux ou trois critères cliniques et les types III et IV avec les trois critères cliniques associés (11).

### 1.5.3 La classification de Khotlow du frein lingual

Elle permet d'évaluer l'intensité d'ankyloglossie en fonction de la distance entre l'insertion du frein et la pointe de la langue (8,19,Tableau 1).

*Tableau 1 : Classification de Khotlow du frein lingual (9)*

| Classification of ankyloglossia | Range of free tongue* |
|---|---|
| Normal | >16 mm |
| Class I: Mild ankyloglossia | 12-16 mm |
| Class II: Moderate | 8-11 mm |
| Class III: Severe | 3-7 mm |
| Class IV: Complete ankyloglossia | <3 mm |

*Free-tongue is measured from the insertion of the lingual frenum into the base of the tongue to the tip of the tongue

Une insertion du frein proche de la pointe de la langue est selon Khotlow pathogène car cela limite les mouvements de cette dernière et donc ses fonctions. C'est cette brièveté du frein, que l'on retrouve dans les classes III et IV, que l'on appelle ankyloglossie.

### 1.5.4 La classification d'Horton du frein lingual

Il utilise une évaluation par inspection (22).

Attachement doux : le frein se présente comme une bande muqueuse
Attachement modéré : le frein et le muscle génioglosse sont nettement fibrosés
Attachement complet : la langue est soudée au plancher de la bouche

### 1.5.5 La classification de Garcia et Pola du frein lingual

L'évaluation se réalise par des mesures pouvant être effectuées par deux techniques

- la première : on mesure la distance entre une canine maxillaire et une canine mandibulaire homolatérale en ouverture maximale puis lorsque la pointe de la langue touche la papille palatine.
- la seconde : la distance est mesurée entre le bord incisif de l'incisive centrale maxillaire et de l'incisive mandibulaire homolatérale en ouverture maximale puis lorsque la pointe de la langue touche la papille palatine. (22)

L ( % ) = distance en ouverture maximale / distance lorsque la pointe de la langue touche la papille palatine

L I : Mobilité linguale entre 51 et 100%
L II : Mobilité linguale entre 31 et 51%
L III : Mobilité linguale inférieure à 30%

### 1.5.6 La classification de Ruffoli du frein lingual

Les mesures sont réalisées avec une ouverture maximale et lorsque la langue touche la papille palatine (22).

Deux méthodes sont possibles :

La mesure de la longueur du frein est utilisée :

-Normal >= 2cm.
-Léger entre 1,6 et 1,9 cm.
-Modéré entre 0,4 et 1,6 cm.
-Sévère <= 0,3 cm.

La distance entre les bords incisifs des incisives centrales maxillaires et homolatérales mandibulaires est utilisée :

-Normal >= 2,3 cm.
-Leger entre 1,7 et 2,2 cm.
-Modéré entre 0,8 et 1,5 cm.
-Sévère <= 0,7 cm.

Cependant, les classifications avec un système de mesure ne sont pas toujours faciles et pratiques à réaliser chez le nouveau-né (16).

### 1.6 Évaluation ATLFF selon Hazelbaker

L'outil d'évaluation ATLFF, Tool for Lingual Frenulum Function, a été décrit pour inclure l'évaluation de la fonction de la langue (23).
Il prend en compte l'aspect de l'extrémité de la langue, la profondeur d'attachement du frein à la gencive, le soulèvement de la langue avec la bouche ouverte, qui est l'élément le plus difficile à décrire et qui est idéalement observé chez le nourrisson lorsqu'il pleure, et la protrusion de la langue.
Les scores des quatre items sont additionnés et peuvent aller de zéro à huit. Les scores les plus faibles, de zéro à trois, indiquent une réduction sévère de la fonction de la langue.

L'ATLFF peut être utilisé en parallèle du BTAT, bristol breastfeeding tool, qui évalue les difficultés d'allaitement chez le nouveau-né (23).

Cet outil d'évaluation reste complexe et long.

### 1.7 Les autres freins restrictifs

Il existe d'autres freins buccaux qui sont décrits dans la littérature et qui sont considérés comme potentiellement restrictifs, tels que les freins des joues ou les freins linguaux postérieurs. Les plus fréquents sont situés entre la muqueuse buccale et la gencive maxillaire ou mandibulaire, généralement entre les canines et les prémolaires (2). Lorsque ces freins limitent les mouvements de la langue, la lèvre ou des joues, ils sont décrits comme des tissus buccaux restrictifs attachés (7).

Au cours des dernières années, le concept de ligature postérieure de la langue ou de freins buccaux des joues comme raison de difficultés d'alimentation chez les nouveaux nés semble avoir gagné en popularité, en particulier dans divers blogs ou forums parentaux en ligne de soutien à l'allaitement. La ligature postérieure de la langue a été décrite pour la première fois par Watson Genna et Coryllos en 2004, ils considèrent qu'un nourrisson avec tous les symptômes d'une ankyloglossie mais pas d'ankyloglossie visible souffrirait d'une ligature postérieure de la langue (24). Cependant il n'existe pas à ce jour de preuves scientifiques suffisantes ou d'étude anatomique définitive pour que ces derniers soient considérés comme néfastes dans la croissance et le développement de l'environnement buccal et de ce fait directement mis en cause dans les difficultés d'allaitement. Ils ne sont donc pas concernés par une prise en charge chirurgicale et sont peu étudiés de nos jours.

## 2. Incidence / chiffres en santé publique

Malgré des divergences au niveau des chiffres selon les études et en raison des choix d'inclusion ou non, le nombre de nouveau-nés atteint d'ankyloglossie dépistée à la naissance est estimé entre 4 et 11%. Même si l'ankyloglossie peut être dépistée plus tard (2, 13, 22).

Les études ont montré que l'ankyloglossie est plus fréquente chez les garçons que chez les filles avec un ratio de 2,6 pour 1,0 (1), ainsi qu'une corrélation familiale et génétique (1, 10, 8).
Il existe un facteur génétique qui serait estimé à 25% des ankyloglossies (11).
Même si l'ankyloglossie a été diagnostiquée et associée à certains syndromes comme celui de la fente palatine liée à l'X, le syndrome de Van der Woude ou le syndrome d'Opitz, la plupart d'entre elles sont observées chez des personnes ne présentant pas d'autre anomalie ou maladie congénitale (19, 13, 26).
L'ankyloglossie est une maladie autosomique dominante, le chromosome X et les variations géniques sont responsables de cette malformation (1).

Il a également été décrit que la consommation de cocaïne par la mère pendant la grossesse serait un facteur prédisposant (22).

# 3. Symptômes et conséquences

## 3.1 Symptômes

### 3.1.1 Chez l'enfant

Les effets d'un frein restrictif de la langue, des lèvres ou buccal sont reconnus chez le nouveau-né, ils impliquent généralement :

- Troubles de la succion (1, 9, 23) dû à une prise du sein peu profonde et une mauvaise étanchéité orale autour du mamelon (7,13).
- Troubles de la déglutition et de la digestion (6, 8, 9) .
- Mobilité réduite : limitation de la protrusion et élévation de la langue (1, 9, 13).
- Ouverture buccale limitée (8, 24).
- Respiration buccale (6, 9).
- Reflux, hyper sialorrhée, réflexes nauséeux (10).
- Fatigue due à des épisodes de sommeil courts causés par des tétées réalisées toutes les 1 à 2 heures (7).
- Coliques, gaz liés à une aérophagie (10).
- Cloques de succion sur les lèvres (16).
- Langue en forme de cœur, courbée vers le bas avec un creux en son centre (1, 12) (figure 5).
- Diastèmes (8, 22).
- Palais creux (2, 18).
- Torticolis, tensions physiques dues à une compensation des cervicales (17, 21).

*Figure 6 : Photographie endobuccale d'une langue en forme de cœur due à un frein restrictif lingual*
*(Courtoisie du Dr TRENTESAUX)*

### 3.1.2 Chez la mère

De la même manière une mère qui allaite un enfant présentant un frein restrictif va elle aussi connaître certaines complications comme des douleurs du mamelon lors de la mise au sein (1,2,6,21,23), qui peuvent être le signe de crevasses, d'ulcérations, de mamelons plissés, fissurés ou blanchis (12, 6) ou dans les cas les plus graves, d'abcès (19, 6). Ces difficultés à l'allaitement peuvent engendrer une lactation insuffisante menant à une surabondance ou sous abondance de lait maternel (2, 12, 6, 23) ou encore à une mastite due à un mauvais drainage (1, 12, 6).

## 3.2 Conséquences

L'ensemble de ces symptômes s'ils ne sont pas traités et interceptés vont avoir des répercutions chez le nouveau-né, le jeune enfant mais aussi la mère.

### 3.2.1 Chez l'enfant

Chez le nourrisson les répercutions sont nombreuses en lien direct avec l'allaitement maternel, notamment :

- Difficulté d'allaitement : due à une difficulté de réaliser le mouvement de succion, temps d'allaitement allongé (6, 8, 12, 13, 21, 22).
- Gain pondéral insuffisant (1, 6, 12).

Chez le jeune enfant ou l'adolescent, les répercutions seront liées à une croissance et un développement perturbés de l'environnement buccal par le frein restrictif qui va induire :

- Difficultés de phonation : particulièrement pour les sons « S », « R » et « TH » (1, 2, 8, 9, 18, 6, 22).
- Malocclusions et problèmes orthodontiques : les freins restrictifs non traités à la naissance sont directement corrélés à une croissance cranio-faciale altérée entrainant une constriction des maxillaires, un palais étroits et une béance antérieure (2, 8, 6, 22).
- Problèmes parodontaux : un frein restrictif cause une récession gingivale et alvéolyse. L'auto-nettoyage des faces dentaires linguales par la langue se réalisant également moins bien on voit apparaitre des gingivites. Cependant avec une hygiène bucco-dentaire correcte ce processus reste limité et cet aspect doit être à évaluer en fonction du contexte clinique (8, 6).
- Caries : dues à une mobilité linguale limitée, le nettoyage naturel des dents notamment de la face linguale ne peut être réalisé efficacement. Cependant, de même que précédemment avec une hygiène bucco-dentaire correcte le processus carieux reste limité et le contexte clinique est à évaluer.
- Augmentation du risque d'otites, de troubles ORL (27).
- Interactions et intégration sociales : en plus de limiter les échanges par la parole, certaines actions peuvent être limitées comme tirer la langue, lécher, jouer d'un instrument à vent, embrasser (8, 9, 11, 22) …

### 3.2.2 Chez la mère

Chez la mère, la période post partum pouvant déjà être une étape difficile émotionnellement, ces complications peuvent amener à un sentiment de frustration,

de déception ou un découragement (12, 6) mais également une altération du lien avec l'enfant qui peut mener à un état de dépression (7) puis à un abandon précoce de l'allaitement (1, 12).

# 4. Prise en charge pluridisciplinaire

Les problèmes d'allaitement sont généralement multifactoriels. Pourtant, lors de difficultés d'allaitement continues avec une ankyloglossie avérée, la freinectomie reste la technique de choix. Il ne faut pas moins en délaisser les autres procédures notamment non chirurgicales, aussi bien dans l'accompagnement avant et après l'opération, que dans la prise en charge des formes moins sévères (11). En effet, la prise en charge est généralement conservatrice et ne nécessite pas d'intervention autre que l'éducation de l'enfant et des parents, le soutien à l'allaitement et le réconfort par une équipe de praticiens spécialisés (12).

## 4.1 Le chirurgien-dentiste

La prise en charge chirurgicale des freins restrictifs buccaux est fréquemment réalisée par le chirurgien-dentiste, même si de nos jours encore trop peu de praticiens sont formés à ces techniques (30). Il a un rôle essentiel dans la pose du diagnostic lors de l'examen intra buccal par inspection anatomique des tissus et des fonctions et posera un pronostic concernant la prise en charge chirurgicale. Il a également un devoir de conseils et d'éducation des parents et de l'enfant (12).

## 4.2 Sage-femme et pédiatre : conseillers en allaitement et lactation

### 4.2.1 Dans le cas de la réalisation d'une procédure chirurgicale

Face à un doute quant à la présence ou non d'un frein restrictif à la naissance, il est nécessaire de faire réaliser par un conseiller en lactation ou une sage-femme une évaluation préalable et un dépistage : avec inspection de la langue et de sa fonction (21) afin d'en poser le diagnostic.

Dans le cas où la solution est chirurgicale, il convient tout de même de fournir aux parents des copies imprimées des exercices d'étirement à réaliser à la maison, qui contribueront à assouplir et prévenir les cicatrices (18, 6) ainsi qu'une orientation vers une thérapie myofonctionnelle chez un ostéopathe spécialisé pour la rééducation et limiter la rétraction du tissu cicatriciel (22).

Le conseiller en lactation réalise également un suivi après l'opération, notamment de stimulation et formation à l'allaitement (22).

#### 4.2.2 Dans le cas d'une prise en charge conservatrice (peu étudiée mais efficace et suffisante dans les cas moins sévères)

L'évaluation et le dépistage intra oral sont réalisés par le conseiller en lactation ou la sage-femme chez le nouveau-né par inspection de la langue et sa fonction. C'est-ce dernier qui détermine si une prise en charge conservatrice est plus adaptée.
Il participe alors à la formation à l'allaitement ainsi qu'à la correction de la posture en cas de difficultés.
Il oriente également le patient vers une thérapie myofonctionnelle chez un ostéopathe spécialisé afin d'augmenter la laxité des tissus dans la réalisation des mouvements (22).

#### 4.2.3 Ostéopathe et kinésithérapeute maxillo facial : rééducation orofaciale et thérapie myofonctionnelle

L'orientation chez un ostéopathe ou un kinésithérapeute spécialisé est généralement prescrit par la sage-femme ou le conseiller en lactation chez le nourrisson, par le pédiatre ou le chirurgien-dentiste pour le jeune enfant ou l'adolescent. Celui-ci réalise une stimulation extraorale et intraorale pour récupérer les réflexes de succion, de déglutition ou de phonation.
Il réalise des massages au niveau des tissus intra buccaux, notamment pour relâcher les tensions autour de la langue et des lèvres, mais aussi des manipulations des tissus extrabuccaux afin de corriger d'éventuelles hyper flexions cervicales et d'autres comportements compensatoires délétères qui créent des tensions.

Il sera également chargé de la vérification de la cicatrisation après la freinectomie ou la freinotomie, ainsi que de la stimulation de la zone opérée pour prévenir d'une cicatrice rétractile.

La prise en charge doit se faire avant et après l'opération de freinectomie.

Par exemple, parmi les exercices donnés, il est important d'encourager les patients à faire des mouvements de langue liés au nettoyage de la cavité buccale, comme le balayage de l'intérieur des joues, de l'avant et de l'arrière des dents, et le léchage autour des deux lèvres après la freinectomie ou la freinotomie pour prévenir la formation de tissu cicatriciel postopératoire.
D'autres exercices tels que le roulement de la langue vers l'intérieur, le sifflement, la rotation de la langue dans le sens des aiguilles d'une montre et dans le sens inverse peuvent être effectués pour augmenter sa flexibilité, sa force et améliorer la parole. Le mouvement de la langue avec une force opposée peut également être utilisé lors de ces exercices afin d'augmenter la force des muscles. La pression peut être appliquée en utilisant un abaisse-langue ou en pressant la langue contre la joue avec le pouce depuis l'extérieur (10).

### 4.3 Orthophonie

Avec la présence de freins restrictifs, la prononciation de certains sons peut être difficile. Il convient d'être accompagné dans les thérapeutiques conservatrices comme dans une rééducation post opératoire d'une freinectomie ou d'une freinotomie notamment linguale (2, 8, 9).
L'orthophoniste permet également un dépistage chez l'enfant ou l'adulte et l'évaluation de la nécessité ou non d'une intervention chirurgicale (21).

### 4.4 ORL

Dans le cas de freins restrictifs buccaux, l'enfant aura tendance à adopter une respiration buccale due à une langue en position basse qui augmente le risque de fatigue mais aussi de troubles ORL comme les angines, les otites … Un suivi chez un spécialiste en cas de symptômes est nécessaire.
Le spécialiste formé est également amené à réaliser l'acte chirurgical de freinectomie (12).

### 4.5 Orthodontiste

Dans certains cas, la position basse de la langue en cas d'ankyloglossie ne permet pas un développement transversal correct de l'arcade maxillaire, et entraine un hypo développement qu'il faudra prendre en charge. Il peut en découler une constriction maxillaire, un palais étroit, en forme de V ou une béance antérieure.

Un frein restrictif labial est souvent associé à la présence d'un diastème entre les incisives centrales maxillaires, que le port d'un appareil orthodontique, et une freinectomie dans les cas sévères, peuvent corriger.
Il faut noter que la freinectomie devra être réalisée après la fin de l'éruption des canines définitives maxillaires pour une meilleure stabilité du traitement (17).

# 5. Protocoles / Techniques et indications :

### 5.1 Le frein restrictif lingual

Pour corriger l'ankyloglossie, la langue attachée est divisée du plancher buccal par section du frein restrictif, c'est ce qui est réalisé lors d'une freinotomie ou d'une freinectomie. Elle peut être effectuée à l'aide d'un laser, d'un bistouri électrique, d'un scalpel ou de ciseaux chirurgicaux. Cela permet de détacher la langue du plancher buccal pour lui redonner de la mobilité.

#### 5.1.1 Indications d'une procédure chirurgicale

Le diagnostic d'ankyloglossie et la décision de la réalisation d'une freinectomie ou freinotomie linguale se réalise très tôt chez le nourrisson ou chez l'enfant en raison des symptômes importants qu'elle peut engendrer (problème de déglutition, de succion, d'allaitement, de phonation, de développement des structures buccales …) (12).
Toutefois la chirurgie n'est pas automatique. Il convient de la réaliser si l'ankyloglossie est sévère et crée des limitations fonctionnelles. Une prise en charge

multidisciplinaire pour une rééducation et une thérapie linguale est indiquée (tableau 2). Une évaluation standardisée de la fonction et l'anatomie du frein ainsi qu'une évaluation par une sage-femme ou un pédiatre spécialisé en lactation est nécessaire (31).

*Tableau 2 : Diagramme explicatif des indications d'une procédure chirurgicale (21)*

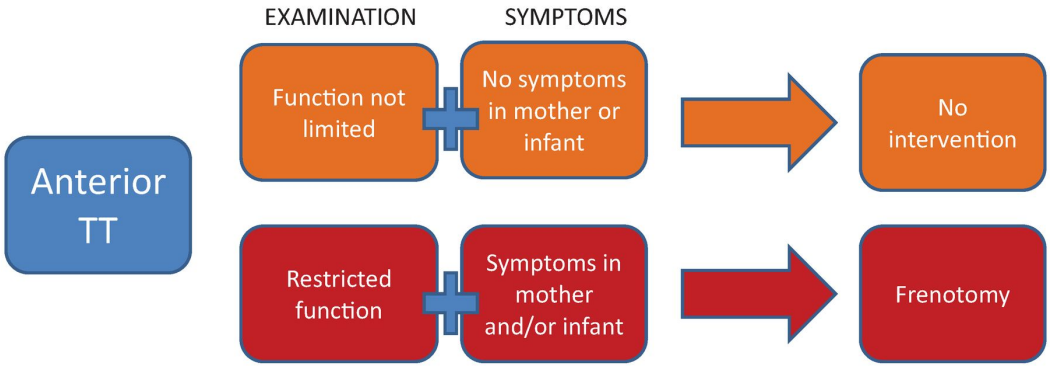


Elle peut aussi être envisagée chez l'enfant plus âgé si celui-ci présente des troubles de la parole ou des problèmes sociaux mécaniques avérés et que les solutions non chirurgicales n'ont pas été efficaces (2).

### 5.1.2 Techniques chirurgicales de freinotomie et de freinectomie à froid : le scalpel ou les ciseaux chirurgicaux

La technique courante de freinotomie consiste à isoler le frein avec un écarteur rainuré (figure 6) et à couper le frein à la base du muscle avec un scalpel ou des ciseaux chirurgicaux sur 2 à 3 mm dans la partie la plus fine du frein en évitant le tissu vasculaire et les canaux salivaires de Wharton. C'est une incision superficielle. La perte de sang est souvent minime et est recueillie avec une compresse de gaze stérile (20, 23).

Un antiseptique intra et extra oral type chlorhexidine est appliqué en per opératoire. L'anesthésie locale n'est pas recommandée pour l'opération, à la place une solution de saccharose à 24% peut être administrée par voie orale avant l'intervention et une succion non nutritive après l'intervention peut aider à réduire l'inconfort du nourrisson (16). En effet, des études ont montré que l'utilisation d'analgésiques comme la benzocaïne, ne réduisait pas les pleurs du nourrisson pendant l'acte, au contraire cela augmentait leur durée surement dû à leur gout amer (32).

L'alimentation du nourrisson au sein peut être reprise immédiatement sans que ce dernier n'ait de gêne apparente (25).
Cette technique est souvent suffisante chez les nourrissons (16) et c'est également la plus indiquée car il s'agit de l'intervention la plus conservatrice, simple et rapide qui peut être réalisée au cabinet dentaire lors de la première consultation (14).

*Figure 7 : Photographie endobuccale d'un frein restrictif isolé avec un écarteur rainuré (28)*

La freinectomie linguale est moins couramment effectuée que la freinotomie car elle est plus difficile à réaliser chez les jeunes enfants. C'est une technique plus délicate et plus longue qui correspond à l'excision complète du frein. Elle nécessite une anesthésie locale voire une anesthésie générale chez le nourrisson car elle peut être plus anxiogène. Elle nécessite la réalisation de points de sutures (16).
Une ou deux pinces hémostatiques, courbes (type Leriche) ou plates, sont utilisées pour délimiter la zone à exciser et guider les incisions permettant de veiller à ne pas atteindre les zones vasculaires ou les canaux salivaires.
Une traction de la langue avec un fil de soie permet une meilleure visualisation du site que l'écarteur rainuré pour la dissection et la réalisation des sutures (33),(figure 6).

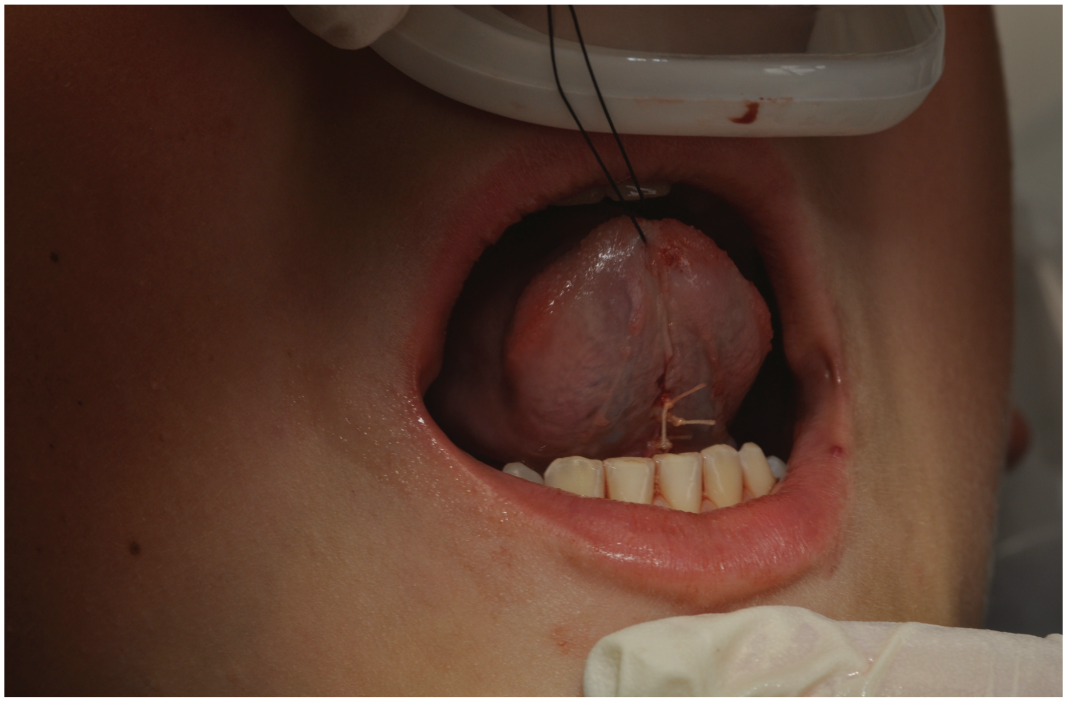

*Figure 8 : Photographie endobuccale de la réalisation de points de sutures après une freinectomie linguale avec traction linguale*
*(Courtoisie du Dr TRENTESAUX)*

### 5.1.3 Techniques chirurgicales de freinotomie ou freinectomie à chaud : le laser ou le bistouri électrique

#### 5.1.3.1 Quelques points sur le laser

Le laser décrit en premier par Albert Einstein en 1917 et dont l'acronyme signifie : Light Amplification by Stimulated Emission of Radiation, traduit en français comme : amplification de la lumière par émission stimulée, se révèle être un outil précieux pour la médecine rapidement adapté par la suite à un usage dentaire. Son effet thermique dû à une conversion de la lumière absorbée en chaleur provoque au niveau des tissus une hyperthermie, une nécrose de coagulation ou une volatilisation selon les températures appliquées.

L'hyperthermie correspond à une élévation modérée de la température de 41°C à 45°C entrainant une mort cellulaire retardée. C'est un processus difficile à contrôler et peu utilisé.

Des températures de l'ordre de 50°C à 99°C entrainent un phénomène de coagulation. Les protéines dénaturées par une rupture de leurs liaisons hydrogènes présentent une structure plus allongée qui les rend plus visqueuses augmentant alors la viscosité du sang. La température modifie également la structure tissulaire et

s'accompagne d'une rétractation tissulaire avec une déshydratation pratiquement totale.
Enfin une température supérieure à 100°C entraine un phénomène de volatilisation qui correspond à une perte de substance immédiate. Une zone de nécrose de coagulation apparait grâce à une transition thermique qui se fait graduellement, permettant un effet d'incision sans saignement capillaire des berges (34).

Ainsi les lasers thermiques utilisés dans de nombreuses spécialités dont l'odontologie permettent, selon le geste thérapeutique souhaité, la réalisation de l'hémostase, d'une obturation des vaisseaux sanguins non hémorragiques, de l'ablation de tumeurs ou de phénomènes infectieux, la réalisation d'une incision.
Parmi les principaux lasers utilisés pour leur effet thermique sont retrouvés : le laser $CO_2$, le Nd-Yag, le laser diode (34, 35) ...

Il est souvent suggéré que la procédure au laser est plus précise, qu'elle est mieux perçue par le patient et qu'elle assure une meilleure hémostase. En effet, elle permet un temps de travail plus court, une cautérisation et stérilisation des tissus qui élimine le besoin de sutures (8, 33). La douleur et le gonflement post-opératoires sont moins intenses voire absents (36).
Pour autant, il n'y a pas de preuves scientifiques suffisantes pour soutenir une technique spécifique (2).

#### 5.1.3.2 La technique chirurgicale au laser

Le laser le plus utilisé pour les procédures chirurgicales des tissus mous de la bouche, comme les freinectomies, est le laser $CO_2$ car il permet une bonne hémostase (35, 36).

Une anesthésie avec une carpule 1/200 000 d'épinéphrine est réalisée en regard de la zone chirurgicale par infiltration vestibulaire bilatérale mais il est également recommandé d'en injecter une faible quantité directement et délicatement dans le frein (37).
Une protection du patient et de l'équipe soignante est nécessaire par le port de lunettes de protection ou par l'application d'une compresse maintenue par un ruban adhésif au niveau des yeux du patient.
Le laser $CO_2$ ici utilisé, est réglé à une longueur d'onde de 10600 nm en onde continue focalisée, d'une puissance nominale de 5W, d'un diamètre de spot de 0,8 mm et d'une puissance de 1000 W/cm$^2$.

L'utilisation de loupes grossissantes est conseillée car l'anatomie linguale avec les veines et les canaux des glandes salivaires doivent être identifiés pour éviter un traumatisme lors de l'acte.
La langue est maintenue vers le haut à l'aide d'une gaze, d'un écarteur de langue spécial ou par une traction réalisée avec un fil de soie.
Le laser est appliqué en suivant l'axe vertical du frein donnant à la plaie une forme linéaire.
Le laser $CO_2$ vaporise ainsi les tissus et élimine les saignements, les sutures ne sont pas nécessaires.

Les conseils post-opératoires consistent au maintien d'une hygiène buccale complète et en la prescription de paracétamol en cas de douleurs. Il est indiqué également d'effectuer des exercices simples de mobilisation et d'étirement plusieurs fois par jour ainsi que le début de séance d'orthophonie dès le lendemain (37).
Un contrôle de cicatrisation est prévu à J7, J14, J21 et 4 mois après la chirurgie (36).

## 5.2 Le frein restrictif labial

### 5.2.1 Indications de la freinectomie labiale

Les principales indications pour une freinectomie labiale supérieure sont les cas où le frein compromet la santé gingivale, l'esthétique, un plan de traitement orthodontique, prothétique ou une fonction.

En effet, un attachement bas du frein au niveau de la gencive marginale peut, par la tension exercée, entrainer une accumulation de biofilm, une inflammation gingivale et la formation de poches. Ce qui peut, à terme, entrainer une récession gingivale.
Un frein épais et charnu peut aussi s'avérer être une gêne esthétique par la présence d'un diastème inter incisif (figure 7).
Il peut causer un traumatisme récurrent lors du brossage des dents ou lors du port d'une prothèse et diminuer sa stabilité (figure 8) ; ou créer des difficultés au maintien d'une bonne hygiène buccale.

Dans le cas de gêne esthétique par un diastème inter incisif, il est recommandé de réaliser la freinectomie après l'éruption des canines maxillaires définitives et à la fin du traitement orthodontique (8) (38) .

*Figure 9 : Insertion crestale du frein médian labial maxillaire entrainant une gêne esthétique et un diastème inter-incisif*
*(Courtoisie du Dr TRENTESAUX)*

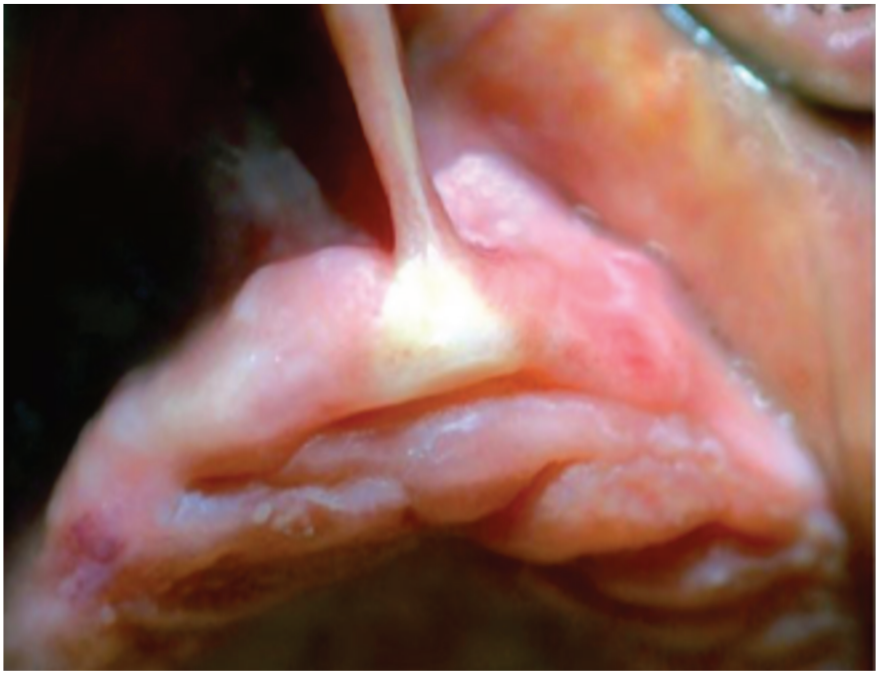

*Figure 10 : Insertion crestale du frein médian labial maxillaire entrainant une instabilité de la prothèse totale (14)*

### 5.2.2 Technique chirurgicale de freinotomie labiale ou plastie en V de Dalpont-Vrasse et Netter

Cette technique est indiquée chez des freins à implantation large mais sans attache au niveau papillaire inter incisif. Elle est simple à réaliser mais n'élimine pas la totalité du tractus fibreux, il existe un risque de récidive.

Une asepsie exobuccale et endobuccale est réalisée avec un antiseptique, type Bétadine ou Chlorhexidine, ainsi qu'une anesthésie locale sous muqueuse.
Deux incisions sont réalisées à base apicale et de divergence variable en fonction de l'anatomie du frein, formant un V (figure 8). Une dissection en épaisseur partielle de manière à ne pas découvrir l'os mais en permettant une disparition des tensions suffisantes est réalisée. L'hémostase est effectuée avec la mise en place de sutures.
Un contrôle post opératoire et une ablation des fils de sutures est à prévoir à J7 (14).

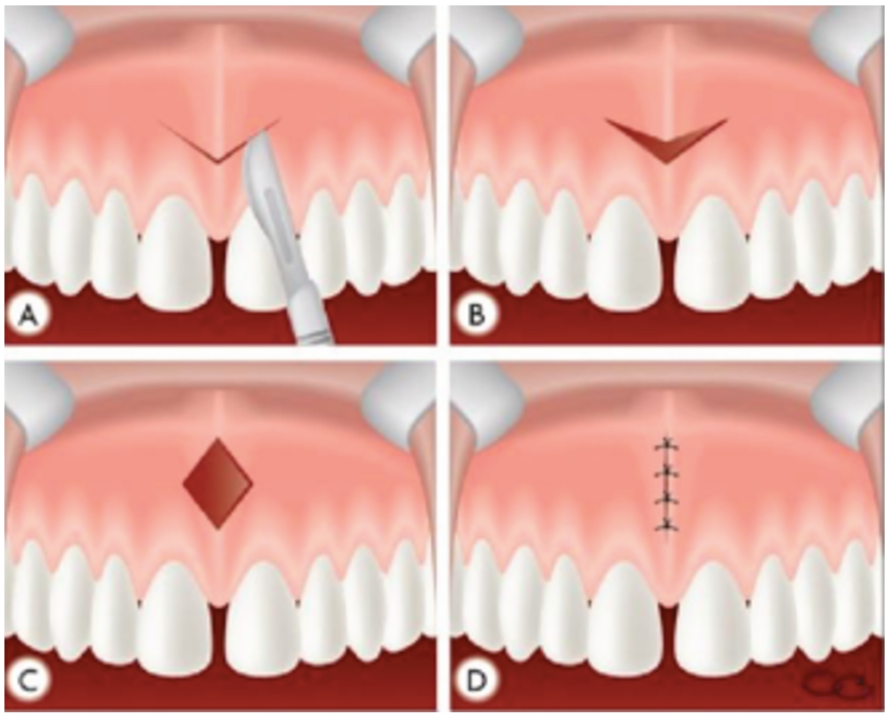


*Figure 11 : Schémas explicatifs d'une plastie en V ou freinotomie (14)*

### 5.2.3 Technique chirurgicale de freinectomie labiale ou technique de Parent

Cette technique est indiquée aux freins médians dont l'implantation coronaire s'étend jusqu'à la papille inter-incisive, type III ou IV de Placek. Elle consiste en une exérèse totale du frein labial restrictif.

Une asepsie exobuccale et endobuccale est réalisée avec un antiseptique, type bétadine ou chlorhexidine, ainsi qu'une anesthésie locale sous muqueuse. Cette dernière peut être complétée par une anesthésie loco-régionale au niveau du foramen naso-palatin.

Une pince hémostatique courbe de type Leriche est utilisée pour délimiter l'insertion du frein et permettre une incision franche jusqu'au contact osseux de part et d'autre de ce dernier. Les incisions sont prolongées en direction palatine de sorte à englober la totalité de la papille rétro-incisive et une incision finale libérant le frein de son insertion labiale est réalisée. L'exérèse complète avec le retrait des fibres à insertion osseuse forme alors un trapèze (figure 9).

Un rapprochement des berges lors des sutures peut être nécessaire. Une éventuelle plastie de glissement de la fibromuqueuse permet alors d'éviter les tensions excessives.

Un contrôle est réalisé à J7 avec l'ablation des fils de sutures (14).

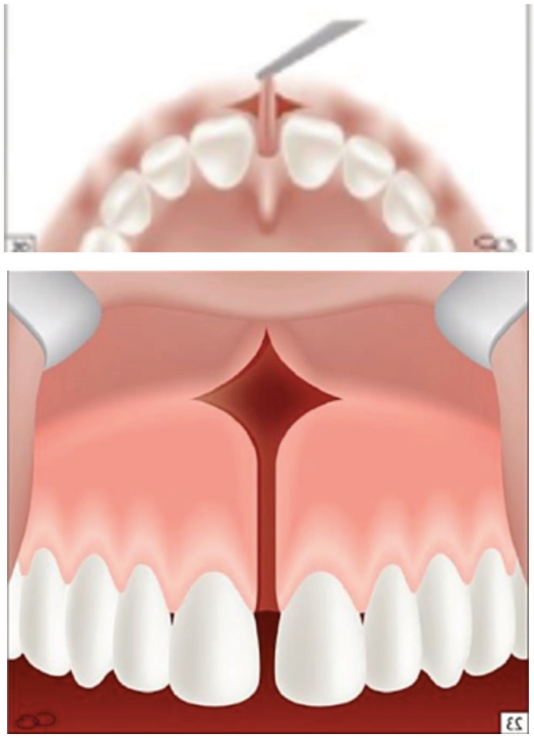

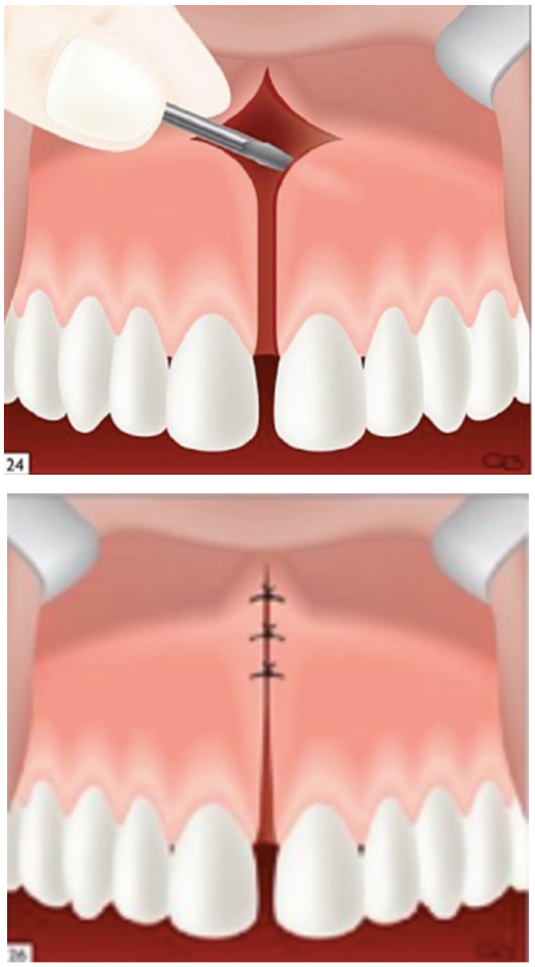


*Figure 12 : Schémas explicatifs d'une freinectomie labiale (14)*

### 5.2.4 Technique chirurgicale au laser

Une anesthésie avec une carpule 1/200 000 d'épinéphrine est réalisée en regard de la papille inter-incisive et de la zone chirurgicale par infiltration vestibulaire bilatérale.

Une protection du patient et de l'équipe soignante est nécessaire par le port de lunette de protection ou par l'application d'une compresse maintenue par un ruban adhésif au niveau des yeux du patient.

Le Laser $CO_2$ ici utilisé, est réglé à une longueur d'onde de 10600 nm en onde continue focalisée, d'une puissance nominale de 5W, d'un diamètre de spot de 0,8 mm et d'une puissance de 1000 W/cm$^2$.

Le laser est appliqué en suivant l'axe vertical du frein donnant à la plaie une forme linéaire puis d'avantage rhomboidale. La limite palatine de la papille est traitée dans le cas ou le frein présenterait une insertion basse.

Le laser $CO_2$ vaporise ainsi les tissus et élimine les saignements, les sutures ne sont alors pas nécessaires.

Les conseils post-opératoires consistent au maintien d'une hygiène buccale complète et en la prescription de paracétamol en cas de douleurs.
Un contrôle de cicatrisation est prévu à J7, J14, J21 et 4 mois après la chirurgie (36).

# 6. Efficacité d'une freinectomie ou freinotomie dans le cas de l'allaitement

## 6.1 Bénéfices de l'opération

Dans une grande majorité des études et dans l'histoire, la freinotomie et la freinectomie sont décrites comme une réponse au problème d'allaitement du nouveau-né (1, 29, 35). En effet, elle résout les principaux symptômes (10, 18, 20, 34, 41) :

-les douleurs aux mamelons (tableau 3, 13, 30, 31, 36, 42)

-une amélioration immédiate de l'allaitement due majoritairement à un gain de mobilité de la langue (tableau 4, 13, 35, 36, 42)

-la prise de poids (13,42)

C'est une procédure sûre, bien tolérée et les complications post-opératoires sont rares (2).

*Tableau 3 : Douleur du mamelon maternel avant et après la freinectomie. On constate que les niveaux de douleur ont diminué de manière significative après l'intervention. (25)*

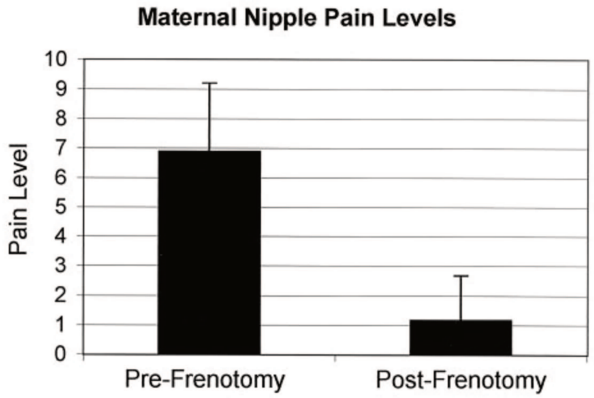


*Tableau 4 : Durée de l'allaitement avant et après le traitement (11)*

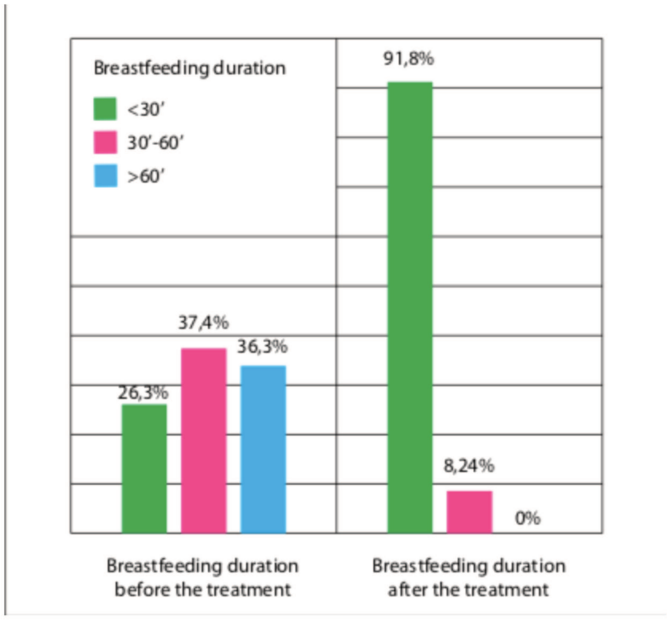

### 6.2 Les réserves

Bien qu'il s'agisse d'une opération sûre, il arrive parfois que des complications apparaissent. Il est important de les connaître pour pouvoir les maîtriser (16) :

- hémorragie peropératoire due à une atteinte accidentelle des vaisseaux sanguins majeurs ou mineurs (c'est la complication la plus fréquente)
- apparition d'un kyste de rétention de mucus post opératoire
- formation d'un hématome (intraneural ou sublingual)
- paresthésie de la langue et/ou des tissus environnants souvent temporaire (due à une lésion du nerf lingual)
- infection postopératoire (rare)
- aggravation d'un trouble de la parole (2) (10) (16)

Il est possible également qu'un tissu cicatriciel se développe. Dans ce cas, une excision chirurgicale du tissu cicatriciel ainsi qu'une ablation complète des fibres aberrantes doivent être tentées (10).

Il est cependant important de noter que cette chirurgie trouve un taux global de 1% pour les complications mineures, les faibles saignements étant les plus fréquents (7). Ce qui renforce l'idée que la freinectomie est une opération sure.

D'autre part, il existe un désaccord dans le cas de l'ankyloglossie entre les spécialistes quant à savoir si un frein de langue doit être systématiquement divisé pour faciliter l'allaitement, et dans quelles circonstances (2).

En effet, il a été montré que le frein restrictif n'est pas la seule cause des problèmes d'allaitement, et en cas de comorbidités ou de causes primaires alternatives, l'opération peut ne pas aboutir à une résolution du problème.

D'autre part, un frein lingual non opéré peut également s'adapter physiquement, il peut s'étirer avec l'âge, avec le temps et la qualité de l'allaitement peut s'améliorer sans intervention (22).

La freinectomie ou freinotomie linguale a donc pour principale indication une ankyloglossie induisant des difficultés d'allaitement, puisque rendant difficile la prise du sein par le bébé et/ou provoquant des douleurs maternelles au mamelon. Dans ces cas-là, la freinectomie s'avère être une technique efficace, mais il ne faut pas la généraliser pour d'autres cas car des techniques plus douces de rééducation

apparaissent plus adaptées même si elles ne sont pour l'instant pas encore très présentes dans la littérature (11).
Il s'agit donc pour les praticiens de savoir identifier les formes que l'on pourrait qualifier d'irrémédiables, des formes moins sévères.

Concernant l'intervention chirurgicale des attaches de la lèvre supérieure il a été montré qu'elle est associée à une amélioration de l'allaitement, sans qu'aucun effet négatif sur les dents ne soit documenté.
Au contraire, sa division chirurgicale peut être envisagée dans la prévention de diastèmes médians ou de rechute après un traitement orthodontique.
Elle améliore également la santé parodontale dans les cas où le frein est trop court et charnu, la stabilité des prothèses et facilite l'hygiène bucco-dentaire (46).

# 7. Cas clinique

## 7.1 Cas clinique n°1 : Freinotomie chez un nourrisson

Un jeune garçon de deux ans présente une ankyloglossie sévère caractérisée par une langue en forme de cœur due à un frein lingual court à insertion antérieure (figure 10). Une freinotomie à froid est préconisée.
La réalisation d'une asepsie extraorale et intraorale avec de la chlorhexidine, et d'une anesthésie locale pérenne sont nécessaires.
La langue est maintenue vers le palais pour une bonne visualisation du frein et des tissus environnants.
Le frein est sectionné superficiellement, à travers le tissu blanchi par le mouvement d'élévation de la langue. L'hémostase sera réalisée avec des compresses de gaze stériles, les sutures ne seront pas nécessaires (33).

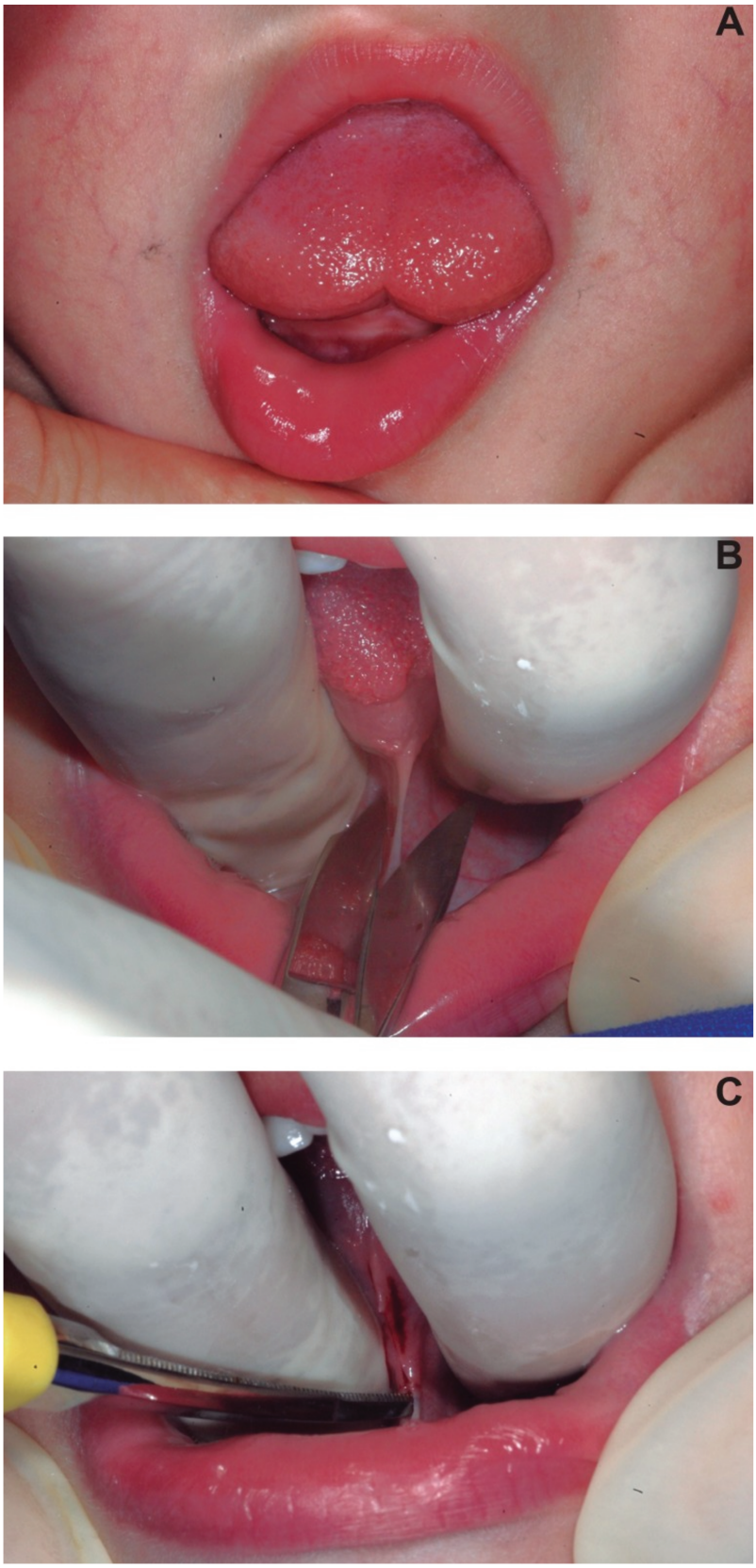


*Figure 13 : Photographies endobuccales d'une freinotomie linguale (33)*

### 7.2 Cas clinique n°2 : Freinectomie linguale chez l'enfant

La patiente âgée de 8 ans souffrant d'ankyloglossie a été adressée par son orthodontiste pour subir une freinectomie. Le frein lingual restrictif est épais et court avec une insertion antérieure limitant les mouvements et la fonction de la langue (figure 11).

Après l'application d'une solution antiseptique, une anesthésie locale 1/100 000 a été réalisée de part et d'autre du frein. Une traction à l'aide d'une suture en fil de soie sur la pointe de la langue a été pratiquée, permettant une meilleure visualisation du site opératoire. Le frein est maintenu par une pince hémostatique incurvée (on orientera la courbe convexe de la pince vers la surface ventrale de la langue).

La première incision est réalisée avec une lame 15 en suivant la courbure de la pince et en coupant la face supérieure du frein de la langue. La seconde, en coupant la face inférieure du frein, proche du plancher de la bouche et des canaux salivaires.

Les bords de la plaie en forme de losange sont alors excisés avec les ciseaux.

La fermeture sans tension de la plaie se fait par la réalisation de sutures avec un fil absorbable 5.0 vicryl. La première est réalisée au milieu de la plaie puis des sutures supplémentaires sont placées le long de la base de la langue et sur le plancher de la bouche.

Les sutures seront retirées lors du contrôle post opératoire à J7 (33).

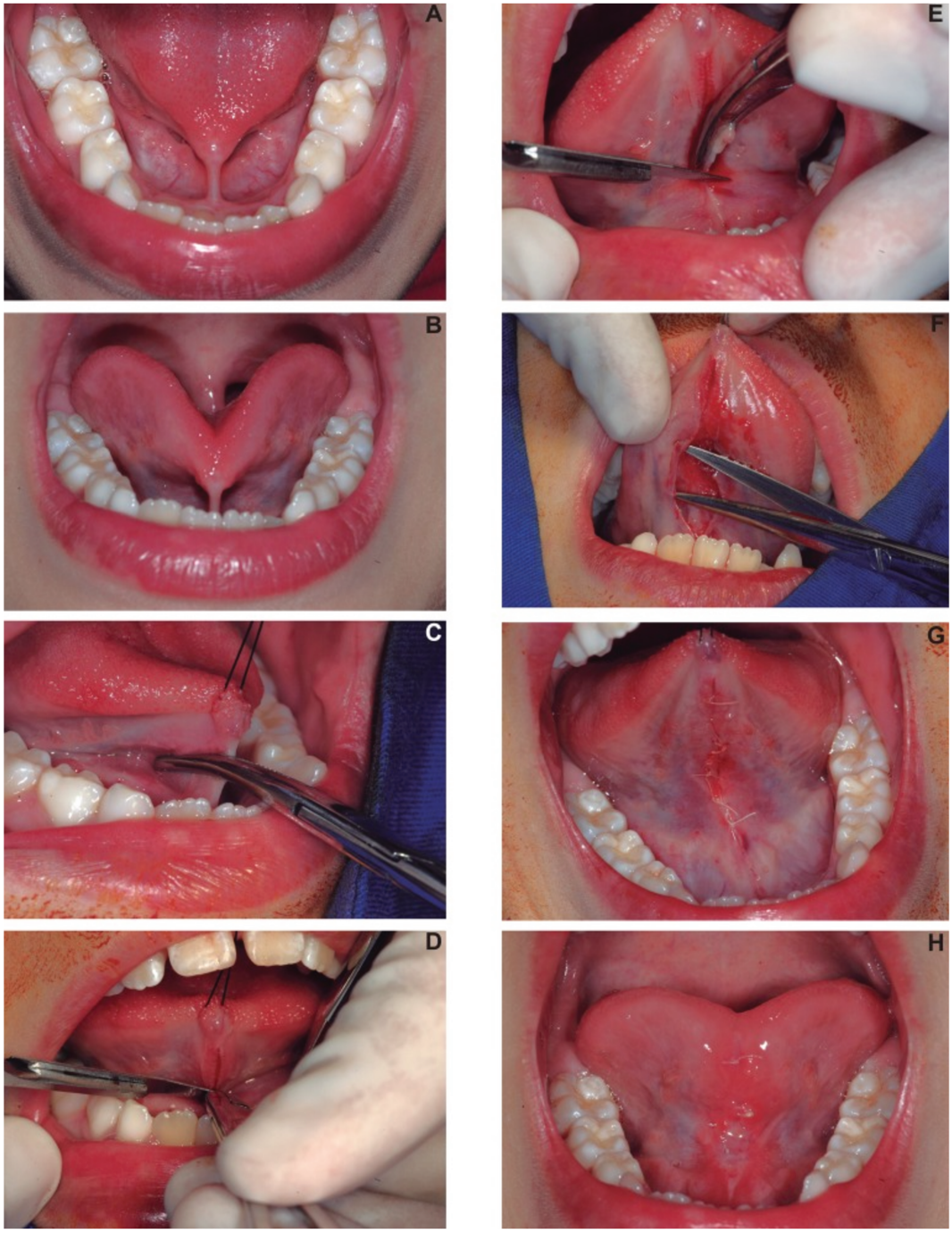


*Figure 14 : Photographies endobuccales d'une freinectomie linguale (33)*

### 7.3 Cas clinique n°3 : Freinectomie linguale chez l'enfant avec deux pinces hémostatiques

Un jeune garçon de 8 ans se sentant socialement gêné par son frein s'est présenté pour une prise en charge. Il présente un frein restrictif lingual court et épais (figure 12).

L'asepsie, l'anesthésie et la traction de la langue sont réalisées dans les mêmes conditions que précédemment. Ici, le praticien utilise deux pinces hémostatiques : l'une incurvée, l'autre droite, placées sur les parties supérieure et inférieure du frein, permettant de diriger les incisions en évitant les tissus environnants, ce qui est plus simple pour un chirurgien-dentiste avec peu d'expérience en freinectomie. Ici, il a fallu exciser les fibres restantes pour retirer entièrement le frein. Des sutures en soie 3.0 ont été placées sur la plaie pour contrôler l'hémostase.

Le contrôle post-opératoire et le retrait des fils sera réalisé à J7 (33).

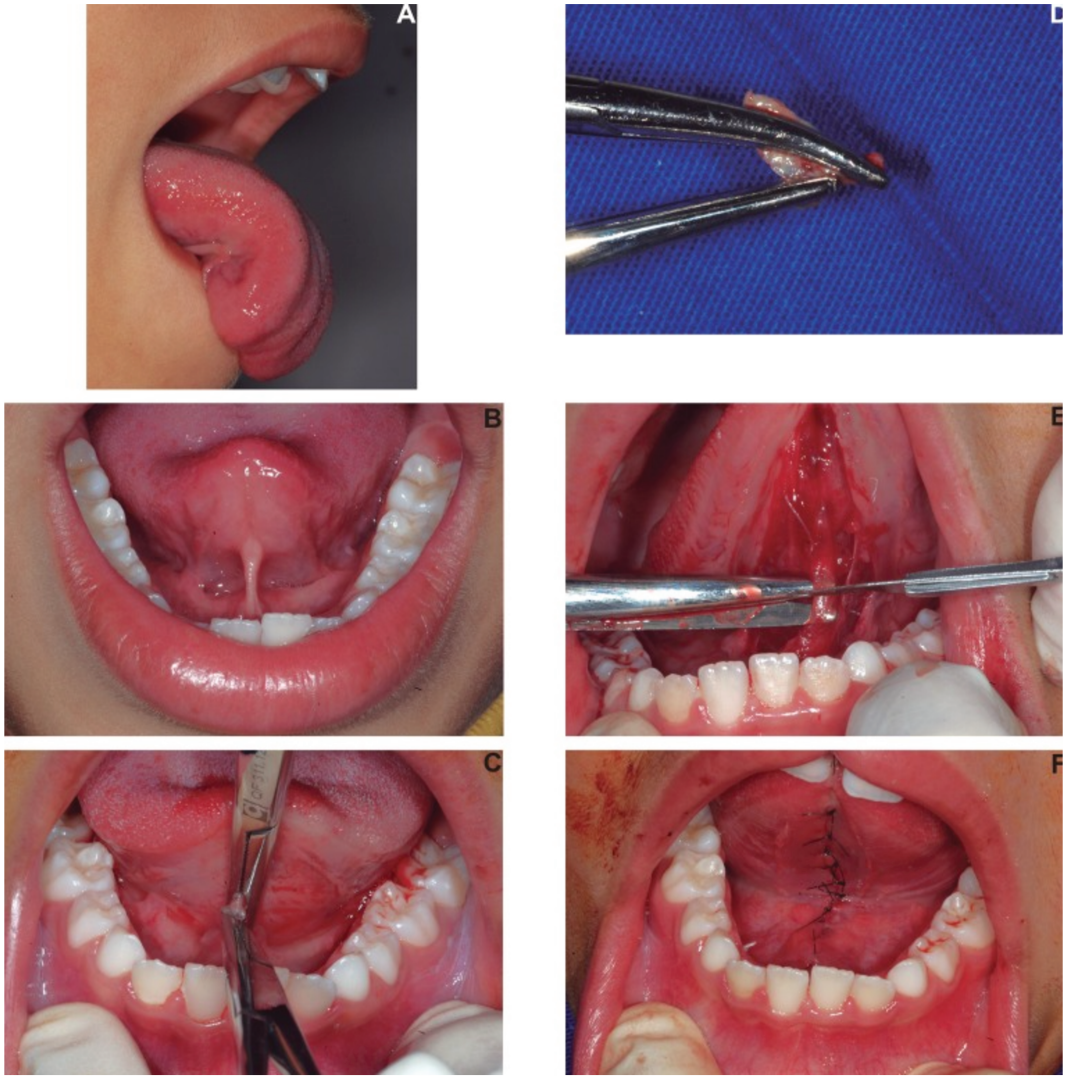


*Figure 15 : Photographies d'une freinectomie linguale(33)*

## 7.4 Cas clinique n°4 : Freinectomie linguale au laser à diode

Le patient âgé de 7 ans est adressé par son orthophoniste en raison d'un trouble de l'élocution causé par un frein lingual restrictif trop court. La freinectomie linguale est indiquée (figure 13).

L'asepsie, l'anesthésie de part et d'autre du frein et la traction par une suture au fil de soie de la langue sont effectuées.

Le praticien réalise l'excision du frein à l'aide d'un laser à diode d'une longueur d'onde de 800 nm et d'une puissance de 2 W en mode sans contact. Le laser est appliqué en continu sur la zone centrale du frein de la pointe à la base de la langue. Il n'est pas nécessaire de réaliser des sutures puisque le laser cautérise directement la plaie.

Le rendez-vous post-opératoire est prévu à J7 (33).

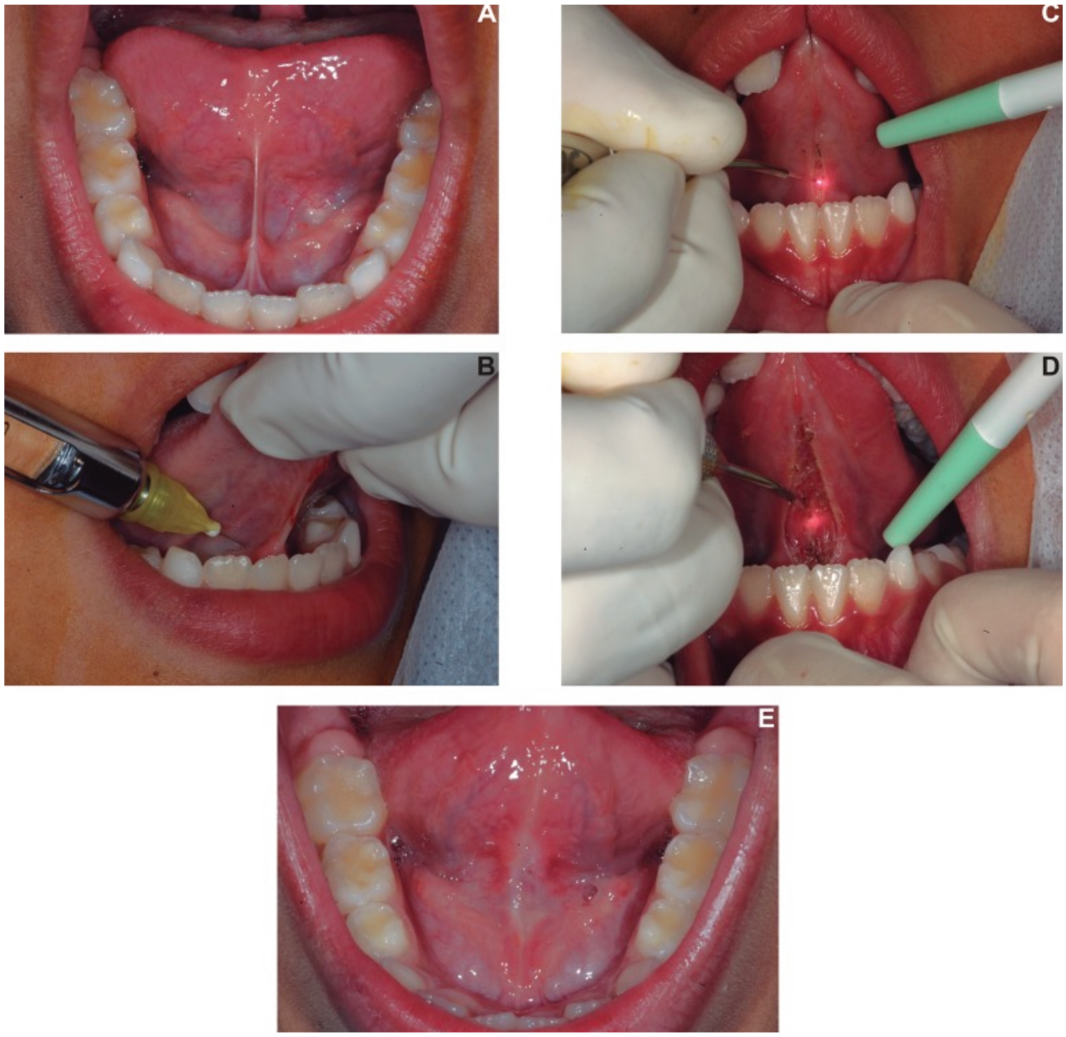


*Figure 16 : Photographies d'une freinectomie linguale au laser (33)*

## 7.5 Cas Clinique n°5 : Freinectomie labiale maxillaire

Le patient est orienté par son orthodontiste pour l'exérèse d'un frein médian maxillaire restrictif de classe III de Placek qui s'étend jusqu'à la papille inter incisive (figure 14).

L'asepsie et l'anesthésie de part et d'autre du frein sont réalisées. Le frein est saisi à l'aide d'une pince hémostatique courbe pour délimiter l'insertion du frein et réaliser les premières incisions de part et d'autre du frein jusqu'au contact osseux. Au niveau coronaire, l'incision englobe la papille rétro incisive. Puis l'incision finale libère le frein en labial.

La plaie est alors suturée d'abord à sa base pour rapprocher les berges puis intégralement.

Un rendez-vous post opératoire est réalisé à J7 avec le retrait des fils (14).

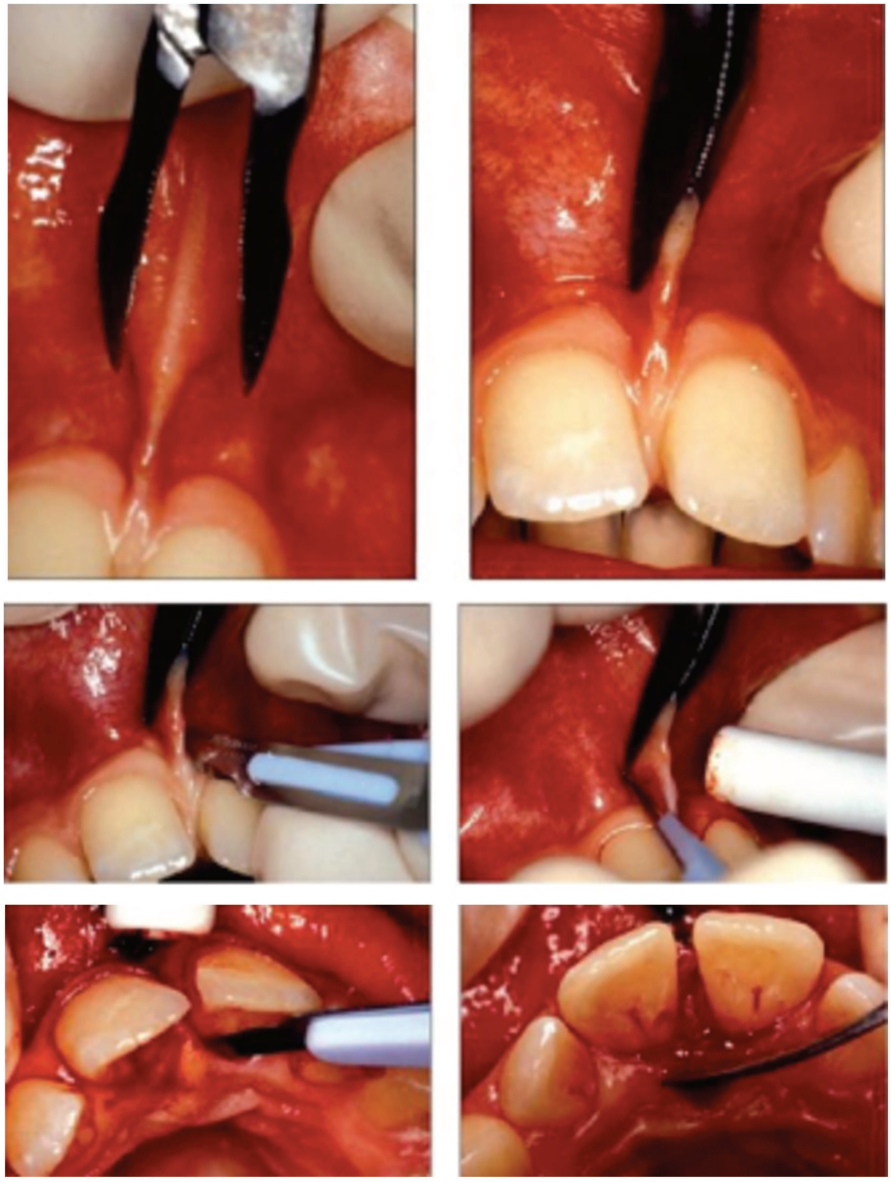

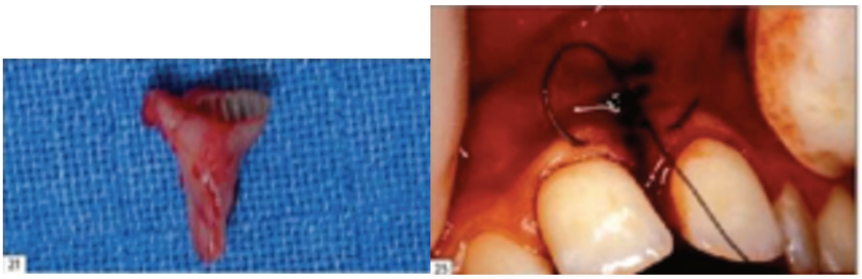

*Figure 17 : Photographies d'une freinectomie labiale maxillaire (14)*

### 7.6 Cas clinique n°6 : Freinectomie labiale mandibulaire

Un jeune patient se présente avec une récession gingivale sur la 31 due à un frein labial mandibulaire restrictif à insertion papillaire entrainant une traction sur la gencive marginale. Une freinectomie est nécessaire et comme au maxillaire, la technique de Parent est préconisée (figure 15).

Après la réalisation de l'asepsie et de l'anesthésie, une pince hémostatique est utilisée pour libérer le frein et inciser dans la partie gingivale puis sur la base du frein d'insertion labial. L'exérèse complète du frein laisse apparaitre une perte de substance en forme de trapèze. L'hémostase est gérée par la réalisation de sutures. Un contrôle post opératoire et le retrait des fils sera réalisé à J7 (14).

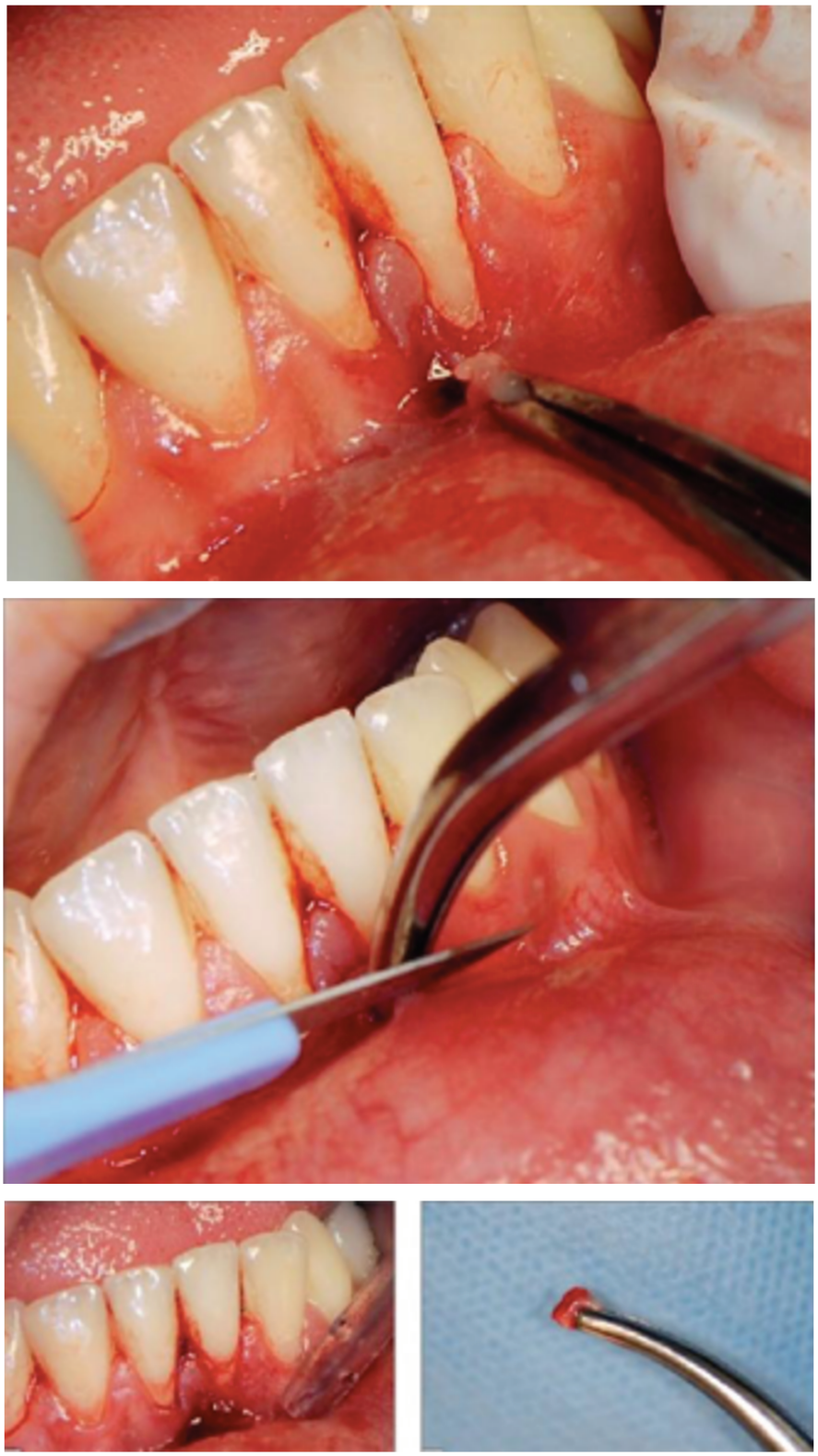

*Figure 18 : Photographies d'une freinectomie labiale mandibulaire (14)*

# Conclusion

Les freins restrictifs buccaux sont fréquents chez le nourrisson et ce depuis longtemps. Les pratiques actuelles, amènent à la réalisation moins automatique de freinotomie à la naissance comme elle se réalisait dans les siècles derniers. Pour autant les complications, qui peuvent être corrélées si le frein restrictif n'est pas identifié et traité, sont nombreuses et peuvent être sévères si la prise en charge est tardive.

Le manque de formation des professionnels de santé, les incertitudes concernant le diagnostic et les indications de traitement, amènent ainsi une identification parfois insuffisante des freins restrictifs à la naissance alors qu'elle est la clé d'une bonne prise en charge. Les revues scientifiques récentes soulignent l'importance de connaître les critères cohérents pour l'identification d'un frein symptomatique ainsi que l'évaluation de la fonction et les nouvelles classifications sont de bons outils pour travailler dans cette voie et indiquées dans ce souci de sous diagnostic.

Il convient également de former les praticiens dans une prise en charge conservatrice et chirurgicale qu'elle soit précoce ou tardive. En effet, peu de chirurgiens-dentistes savent intervenir, bien qu'il s'agisse d'un acte sûr comportant peu de complications. L'acte reste peu pratiqué, notamment chez le nouveau-né où l'approche au cabinet est inhabituelle. Ce qui rentre dans le cadre de la formation continue essentielle à la bonne pratique du chirurgien-dentiste tout au long de sa carrière.

Enfin l'apport de conseils aux parents et au patient lors de la consultation concernant les possibilités de prise en charge, l'orientation vers d'autres spécialités, le déroulement de l'acte chirurgical et la conduite à tenir post-opératoire sont essentielles pour gérer et filtrer la multitude d'informations apportées par internet.

# Bibliographie


1. Steehler MW, Steehler MK, Harley EH. A retrospective review of frenotomy in neonates and infants with feeding difficulties. Int J Pediatr Otorhinolaryngol. 2012;76(9):1236-40.
2. Messner AH, Walsh J, Rosenfeld RM, Schwartz SR, Ishman SL, Baldassari C, et al. Clinical Consensus Statement: Ankyloglossia in Children. Otolaryngol Neck Surg. 2020;162(5):597-611.
3. OMS | Allaitement maternel - infographies. Who. World Health Organization;
4. OMS | Allaitement maternel [Internet]. Who. World Health Organization; [cité 2021]. Disponible sur: https://www.who.int
5. Buryk M, Bloom D, Shope T. Efficacy of Neonatal Release of Ankyloglossia: A Randomized Trial. Pediatrics. 2011;128(2):280-8.
6. Génétique et frein restrictif : pourquoi, comment ? - Au Sein en Douceur [Internet]. Institut Au Sein en Douceur. 2019 [cité 2021]. Disponible sur: https://www.auseinendouceur.com
7. Hand P, Olivi G, Lajolo C, Gioco G, Marigo L, Castagnola R, et al. Short lingual frenum in infants, children and adolescents. Part 1: Breastfeeding and gastroesophageal reflux disease improvement after tethered oral tissues release. Eur J Paediatr Dent. 2020;21(4):309-17.
8. Devishree, Gujjari SK, Shubhashini PV. Frenectomy: A Review with the Reports of Surgical Techniques. J Clin Diagn Res JCDR. 2012;6(9):1587-92.
9. Khan S, Sharma S, Sharma VK. Ankyloglossia: Surgical management and functional rehabilitation of tongue. Indian J Dent Res. 2017;28(5):585.
10. Varadan M, Chopra A, Sanghavi AD, Sivaraman K, Gupta K. Etiology and clinical recommendations to manage the complications following lingual frenectomy: A critical review. J Stomatol Oral Maxillofac Surg. 2019;120(6):549-53.
11. Ferrés-Amat E, Pastor-Vera T, Rodriguez-Alessi P, Ferrés-Amat E, Mareque-Bueno J, Ferrés-Padró E. The prevalence of ankyloglossia in 302 newborns with breastfeeding problems and sucking difficulties in Barcelona: a descriptive study. Preval Ankyloglossia 302 Newborns Breastfeed Probl Sucking Difficulties Barc Descr Study. 2017;(4):319-25.
12. Rowan-Legg A, Canadian Paediatric Society, Community Paediatrics Committee. Ankyloglossia and breastfeeding. Paediatr Child Health. 2015;20(4):209-13.
13. Geddes DT, Kent JC, McClellan HL, Garbin CP, Chadwick LM, Hartmann PE. Sucking characteristics of successfully breastfeeding infants with ankyloglossia: a case series. Acta Paediatr. 2010;99(2):301-3.
14. Tarragano H, Roche PM Moyal F, Illouz B, Yvon. La chirurgie orale - Editions CdP. Initiatives Sante; 2015. 1228 p.
15. Morven Curran, D.D.S.,. Superior labial frenotomy. The Journal of the American Dental Association. 1950;419-22.
16. Diagnosis and Treatment of Ankyloglossia in Newborns and Infants: A Review | Neonatology | Jama Otolaryngology–Head & Neck Surgery | Jama Network [Internet]. [cité 2021]. Disponible sur: https://jamanetwork-com.ressources-electroniques.univ-lille.fr
17. Ross RO, Brown FH, Houston GD. Histologie survey of the frena of the oral cavity. Oral Pathol. 21(3):5.
18. Fehrenbach MJ, Popowics T. Illustrated Dental Embryology, Histology, and

Anatomy E-Book. Elsevier Health Sciences; 2019. 354 p.
19. Mirko P, Miroslav S, Lubor M. Significance of the Labial Frenum Attachment in Periodontal Disease in Man. Part 1. Classification and Epidemiology of the Labial Frenum Attachment. J Periodontol. 1974;45(12):891-4.
20. Pourrat F. Le laser diode:un outil du passé présent dans le futur [Internet]. 21:35:03 UTC [cité 2021]. Disponible sur: https://fr.slideshare.net
21. Baeza C, Genna CW, Murphy J, Hazelbaker AK, Kaplan M, Martinelli R, et al. Assessment and Classification of Tongue-Tie. Clin Lact. 2017;8(3):93-8.
22. Suter VGA, Bornstein MM. Ankyloglossia: Facts and Myths in Diagnosis and Treatment. J Periodontol. 2009;80(8):1204-19.
23. Ingram J, Johnson D, Copeland M, Churchill C, Taylor H, Emond A. The development of a tongue assessment tool to assist with tongue-tie identification. Arch Dis Child - Fetal Neonatal Ed. 2015;100(4):F344-9.
24. Baxter D. Tongue-Tied: How a Tiny String Under the Tongue Impacts Nursing, Speech, Feeding, and More. Alabama Tongue-Tie Center Inc.; 2018. 340 p.
25. Ballard JL, Auer CE, Khoury JC. Ankyloglossia: Assessment, Incidence, and Effect of Frenuloplasty on the Breastfeeding Dyad. Pediatrics. 2002;110(5):e63-e63.
26. Han S-H, Kim M-C, Choi Y-S, Lim J-S, Han K-T. A Study on the Genetic Inheritance of Ankyloglossia Based on Pedigree Analysis. Archives of Plastic Surgery. 2012;39(4): 329-332.
27. Campanha SMA, Martinelli RL de C, Palhares DB, Campanha SMA, Martinelli RL de C, Palhares DB. Association between ankyloglossia and breastfeeding. CoDAS [Internet]. 2019 [cité 2021];31(1). Disponible sur: http://www.scielo.br
28. Jang S-J, Cha B-K, Ngan P, Choi D-S, Lee S-K, Jang I. Relationship between the lingual frenulum and craniofacial morphology in adults. Am J Orthod Dentofacial Orthop. 2011;139(4, Supplement):e361-7.
29. Segal LM, Stephenson R, Mb MD, Frcgp B, Fcfp PF. Prevalence, diagnosis, and treatment of ankyloglossia. :7.
30. Jin RR, Sutcliffe A, Vento M, Miles C, Travadi J, Kishore K, et al. What does the worl think of ankyloglossia ? Acta Paediatrica. Vol. 107(10). 2018. 1733-1738 p.
31. Dixon B, Gray J, Elliot N, Shand B, Lynn A. A multifaceted programme to reduce the rate of tongue-tie release surgery in newborn infants: Observational study. Int J Pediatr Otorhinolaryngol. 2018;113:156-63.
32. Ovental A, Marom R, Botzer E, Batscha N, Dollberg S. Using topical benzocaine before lingual frenotomy did not reduce crying and should be discouraged. Acta Paediatr. 2014;103(7):780-2.
33. Junqueira MA, Cunha NNO, Silva LLC e, Araujo LB, Moretti ABS, Couto Filho CEG, et al. Surgical techniques for the treatment of ankyloglossia in children: a case series. J Appl Oral Sci. 2014;22(3):241-8.
34. Brunetaud J, Mordon S, Desmettre T, Beacco C. Les applications thérapeutiques des lasers. 1996. 523 p.
35. Ziane-Casenave S, Hein V, Pannerec V, Devillard R, Bertrand C. Les lasers en odontologie. 2020;13(1):14.
36. Pié-Sánchez J, España-Tost AJ, Arnabat-Domínguez J, Gay-Escoda C. Comparative study of upper lip frenectomy with the CO2 laser versus the Er, Cr: YSGG laser. Med Oral Patol Oral Cir Bucal. 2012;17(2):e228-32.
37. Olivi-Functional-Eval-Post-Frenectomy-Eur-Ped-Dent-2012.pdf [Internet]. [cité 2021]. Disponible sur: https://rachelbarnhartdds.com
38. Naini FB, Gill DS. Oral surgery: Labial frenectomy: Indications and

practical implications. Br Dent J. 2018;225(3):199-200.
39. Information NC for B, Pike USNL of M 8600 R, MD B, Usa 20894. Frenectomy for the Correction of Ankyloglossia: A Review of Clinical Effectiveness and Guidelines [Internet]. Canadian Agency for Drugs and Technologies in Health; 2016 [cité 2021]. Disponible sur: https://www-ncbi-nlm-nih-gov.ressources-electroniques.univ-lille.fr
40. Emond A, Ingram J, Johnson D, Blair P, Whitelaw A, Copeland M, et al. Randomised controlled trial of early frenotomy in breastfed infants with mild–moderate tongue-tie. Arch Dis Child - Fetal Neonatal Ed. 2014;99(3):F189-95.
41. Webb AN, Hao W, Hong P. The effect of tongue-tie division on breastfeeding and speech articulation: A systematic review. Int J Pediatr Otorhinolaryngol. 2013;77(5):635-46.
42. Sethi N, Smith D, Kortequee S, Ward VMM, Clarke S. Benefits of frenulotomy in infants with ankyloglossia. Int J Pediatr Otorhinolaryngol. 1 mai 2013;77(5):762-5.
43. Dollberg S, Botzer E, Grunis E, Mimouni FB. Immediate nipple pain relief after frenotomy in breast-fed infants with ankyloglossia: a randomized, prospective study. J Pediatr Surg. 2006;41(9):1598-600.
44. Brookes A, Bowley DM. Tongue tie: The evidence for frenotomy. Early Hum Dev. 2014;90(11):765-8.
45. Tongue tie: The evidence for frenotomy - ScienceDirect [Internet]. [cité 2021]. Disponible sur: https://www-sciencedirect-com.ressources-electroniques.univ-lille.fr
46. Benoiton L, Morgan M, Baguley K. Management of posterior ankyloglossia and upper lip ties in a tertiary otolaryngology outpatient clinic. Int J Pediatr Otorhinolaryngol. 2016;88:13-6.

# Table des illustrations

**Figure 1** Photographie endobuccale d'un frein restrictif lingual .....20
**Figure 2** Frein restrictif lingual rendant impossible la protrusion et l'élévation de la point de la langue .....21
**Figure 3** Frein labial médian maxillaire restrictif favorisant le maintien d'un diastème .....22
**Figure 4** Photographies illustrant les différents freins restrictifs labiaux selon Placek .....24
**Figure 5** Photographies illustrant les différents freins restrictifs linguaux selon la classification de Coryllos ..... 25
**Figure 6** Photographie endobuccale d'une langue en forme de cœur due à un frein restrictif lingual ..... 31
**Figure 7** Photographie endobuccale d'un frein restrictif isolé avec un écarteur rainuré ..... 38
**Figure 8** Photographie endobuccale de la réalisation de points de sutures après une freinectomie linguale avec traction linguale ..... 39
**Figure 9** Insertion crestale du frein médian labial maxillaire entrainant une gêne esthétique et un diastème inter incisif ..... 42
**Figure 10** Insertion crestale du frein médian labial maxillaire entrainant une instabilité de la prothèse totale ..... 42
**Figure 11** Schémas explicatifs d'une plastie en V ou freinotomie ..... 43
**Figure 12** Schémas explicatifs d'une freinectomie labiale ..... 43
**Figure 13** Photographies endobuccales d'une freinotomie linguale ..... 50
**Figure 14** Photographies endobuccales d'une freinectomie linguale à froid ..... 52
**Figure 15** Photographies d'une freinectomie linguale à froid ..... 53
**Figure 16** Photographies d'une freinectomie linguale au laser ..... 54
**Figure 17** Photographies d'une freinectomie labiale maxillaire ..... 55
**Figure 18** Photographies d'une freinectomie labiale mandibulaire ..... 56

# Table des tableaux

**Tableau 1** Classification de Khotlow du frein lingual …… 26
**Tableau 2** Diagramme explicatif des indications de freinectomie linguale …… 37
**Tableau 3** Douleur du mamelon maternel avant et après la freinectomie. On constate que les niveaux de douleur ont diminué de manière significative après l'intervention …….…… 47
**Tableau 4** Durée de l'allaitement avant et après le traitement …… 47

**Thèse d'exercice : Chir. Dent. : Lille : Année 2021 – N° :**

Les freins restrictifs : effet de mode ou réel problème de santé publique ?

**Pauline BOLLAERT** - p. 64: ill. 18 ; réf. 46.

**Domaines :** Odontologie pédiatrique

**Mots clés Libres :** Freins restrictifs ; Santé publique

## Résumé de la thèse

Le frein restrictif buccal est un réseau fibreux dense qui entrave la mobilité de la langue et/ou de la lèvre. C'est un sujet au cœur des discussions car remis au goût du jour par la promotion de l'allaitement du nouveau-né. En effet, même s'il est présent dans la littérature depuis longtemps, il est souvent source de controverse car trop peu connu des praticiens qui ne parviennent pas à poser de diagnostic stable. Pourtant si ce dernier n'est pas intercepté à temps il peut être responsable de nombreux symptômes et conséquences néfastes chez le nourrisson et la mère mais aussi plus tard chez le sujet jeune ou l'adolescent.

Le chirurgien-dentiste a un rôle majeur dans la pose de diagnostic, la réalisation de l'acte chirurgical et le suivi du patient, même si une prise en charge pluridisciplinaire reste indispensable.

Il existe aujourd'hui trop de peu de praticiens formés à diagnostiquer avec des critères précis ainsi qu'à réaliser l'acte chirurgical d'une freinectomie, bien qu'il s'agisse d'un acte comportant peu de complications.

L'objectif de cette thèse est d'apporter aux praticiens un support à la prise en charge des freins restrictifs et qui rentrerait dans le cadre de la formation continue essentielle à la bonne pratique du chirurgien-dentiste tout au long de sa carrière.

**JURY :**

**Président :** Madame le Professeur DELFOSSE Caroline

**Assesseurs :** Monsieur le Docteur TRENTESAUX Thomas
Monsieur le Docteur MARQUILLIER Thomas
Madame le Docteur IDOUX Joséphine