UNIVERSITE DU DROIT ET DE LA SANTE - LILLE 2

FACULTE DE MEDECINE HENRI WAREMBOURG

Année 2012

THESE POUR LE DIPLOME D'ETAT

DE DOCTEUR EN MEDECINE

ATTEINTE PULMONAIRE AU COURS DE L'INTOLERANCE AUX PROTEINES DIBASIQUES : ANALYSE DESCRIPTIVE DE 10 PATIENTS

Présentée et soutenue publiquement le 12 avril 2012

Par Sarah VALIMAHAMED-MITHA

Jury

Président : **Monsieur le Professeur F. LECLERC**

Assesseurs : **Monsieur le Professeur L. VALLEE**
Madame le Docteur K. MENTION
Monsieur le Docteur A. DESCHILDRE

Directeur de thèse : Monsieur le Professeur J. de BLIC

SOMMAIRE

I) INTRODUCTION **8**

II) MATERIELS ET METHODES **11**

1) Caractéristiques générales de l'étude **11**

2) Recueil des données **13**

3) Données recueillies **13**

4) Etude des tomodensitométries thoraciques **13**

III) RESULTATS **15**

1) Description générale de la population **15**

2) Description de chaque patient **16**

PATIENT 1 **17**
PATIENT 2 **20**
PATIENT 3 **25**
PATIENT 4 **27**
PATIENT 5 **31**
PATIENT 6 **35**
PATIENT 7 **38**
PATIENT 8 **41**
PATIENT 9 **44**
PATIENT 10 **46**

3) Synthèse des observations **53**

4) Aspects tomodensitométriques **56**

4.1 Analyses des TDM **56**
4.2 Synthèse **64**

IV) DISCUSSION **65**

1) Principaux résultats **67**

1.1 Hétérogénéité clinique et évolution imprévisible **67**
1.2 Apports des examens complémentaires **71**
1.3 Des traitements aux résultats variables **76**
1.4 Mécanismes physiopathologiques **78**
1.5 Atteintes pulmonaires dans d'autres maladies métaboliques **79**

2) Limites de l'étude **80**

3) Perspectives **80**

V) CONCLUSION **83**

VI) REFERENCES **84**

VII) ANNEXES **89**

Annexe 1 : Fiche de recueil **89**

Annexe 2 : Abréviations courantes utilisées **90**

I) INTRODUCTION

L'intolérance aux protéines dibasiques avec lysinurie (IPD) (ou *lysinuric protein intolerance* en anglais) est une maladie rare, de transmission autosomique récessive, due à une anomalie du transporteur des acides aminés dibasiques (arginine, ornithine, lysine). Ce défaut de transport entraine une diminution de la concentration plasmatique et une augmentation de l'excrétion urinaire des ces acides aminés dibasiques, confirmé par chromatographie des acides aminés sanguins et urinaires. L'arginine et l'ornithine étant des intermédiaires du cycle de l'urée, leur carence entraine un déficit du cycle de l'urée avec hyperammoniémie et malnutrition protéique [1]. Sa prévalence est la plus élevée en Finlande (1/60 000) mais on distingue d'autres foyers au sud de l'Italie et au Japon [2]. Des cas sporadiques ont été décrits à travers le monde. En France, elle concerne à notre connaissance 25 patients [3].

Le gène responsable de l'IPD a été découvert en 1999 par deux équipes indépendantes, l'équipe de Borsani et celle de Torrents [4, 5]. Elle est due à la mutation du gène SLC7A7 *(solute carrier family 7A, member 7)* situé en 14q11.2. Ce gène code pour la sous unité y+LAT-1 de la chaine légère du transporteur des acides aminés dibasiques (ou heterodimeric amino acid transporter), située au niveau de l'épithélium rénal et intestinal mais aussi exprimé dans les lymphocytes, les macrophages alvéolaires et les cellules épithéliales du poumon [6]. Actuellement, 50 mutations différentes du gène SLC7A7 ont été identifiées, chez plus de 142 patients, appartenant à 110 familles différentes [7].

L'atteinte est multisystémique et certains mécanismes physiopathologiques sont encore mal élucidés. La présentation clinique est variable, le plus souvent chronique, mais le tableau peut également être aigu avec vomissements et signes neurologiques pouvant aller jusqu'au coma hyperammoniémique après un repas riche en protides [8]. Les premiers signes cliniques apparaissent souvent au sevrage de l'allaitement maternel, avec des troubles digestifs (diarrhées, vomissements, refus alimentaire) responsables d'un retard de croissance staturo-

pondérale et d'une hypotonie [7]. Il existe une aversion nette pour les aliments riches en protéines. Il en résulte une dénutrition progressive avec ostéopénie et ostéoporose, anomalies du squelette, et tendance aux fractures [9]. Le tableau associe également une hépato-splénomégalie, une atteinte rénale pouvant aller de la tubulopathie à l'insuffisance rénale chronique [10], une atteinte hématologique avec pancytopénie voire un syndrome d'activation macrophagique [11, 12], et surtout une atteinte pulmonaire pouvant mettre en jeu le pronostic vital [13]. Le traitement de l'IPD repose d'une part sur le traitement métabolique, afin de réduire le risque d'hyperammoniémie tout en assurant un apport en acides aminés essentiels satisfaisant, et d'autre part sur le traitement des complications. Les patients reçoivent donc une supplémentation en CITRULLINE (qui est métabolisée en arginine et ornithine afin de normaliser l'uréogénèse) et doivent suivre un régime hypoprotidique strict. Le benzoate de sodium peut être utilisé afin de réduire le risque de crise d'hyperammoniémie [7]. Quant à la supplémentation en lysine, elle n'a pas prouvé son efficacité sur le retard de croissance, ni sur l'ostéopénie [14].

L'atteinte pulmonaire dans l'IPD peut se développer à n'importe quel âge et à n'importe quel stade de la maladie. Les signes cliniques rapportés sont variables et peu spécifiques : toux, dyspnée d'apparition progressive, hémoptysies, douleur thoracique, l'évolution pouvant se faire vers une insuffisance respiratoire chronique avec hippocratisme digital, cyanose [15]. Trois phases ont été décrites : la première est caractérisée par la présence d'un syndrome interstitiel à la radiographie de thorax chez un patient asymptomatique, la deuxième est marquée par l'apparition d'un syndrome interstitiel réticulo-nodulaire à la tomodensitométrie (TDM) thoracique avec à l'analyse du liquide broncho-alvéolaire (LBA) la présence de macrophages vacuolisés remplis d'un matériel lipoprotéinacé évocateur d'une protéinose alvéolaire. Celle-ci peut évoluer vers une insuffisance respiratoire avec fibrose pulmonaire et défaillance multi-viscérale, qui représente la phase ultime de cette atteinte respiratoire [16].

La protéinose alvéolaire est caractérisée par l'accumulation intra-alvéolaire d'un matériel lipoprotéinacé proche du surfactant, se colorant en présence de PAS (periodic acid-Schiff). Sa pathogénie reste incertaine mais il est maintenant admis qu'il s'agit d'une altération de la clairance pulmonaire du surfactant [15] contemporaine d'anomalies morphologiques et fonctionnelles des macrophages alvéolaires [17]. Elle est responsable d'une maladie interstitielle chronique. On distingue trois types de protéinoses alvéolaires [18]:

- auto-immune (dite initialement idiopathique) due à la présence d'anticorps anti-GM-CSF, et observée de façon quasi exclusive chez l'adulte
- génétique, secondaire en particulier à une mutation des protéines du surfactant ou du récepteur du GM-CSF,
- et secondaire (cancer, inhalation de toxique, déficit immunitaire).

Actuellement, le traitement de la protéinose alvéolaire repose sur le lavage thérapeutique, permettant d'éliminer le matériel lipoprotéinacé accumulé dans les alvéoles, et ayant prouvé son efficacité [19].

La protéinose alvéolaire est une complication maintenant bien connue de l'IPD, mettant souvent en jeu le pronostic vital du fait de sa gravité et de la difficulté de sa prise en charge. C'est pourquoi il nous semblait important de décrire l'atteinte pulmonaire de cette pathologie, afin de mieux la comprendre.

L'objectif principal de notre étude était de décrire l'évolution respiratoire - clinique radiologique et fonctionnelle - ainsi que la prise en charge des complications pulmonaires des patients suivis pour une IPD à l'hôpital Necker Enfants Malades. Les objectifs secondaires étaient de mettre en évidence des caractéristiques communes afin d'uniformiser la prise en charge de ces patients.

II) MATERIELS ET METHODES

1) Caractéristiques générales de l'étude

Il s'agit d'une étude rétrospective, descriptive, unicentrique, réalisée durant l'année 2011 sur la cohorte de patients suivis à l'Hôpital Necker Enfants Malades (NEM) pour une intolérance aux protéines dibasiques et ayant une atteinte respiratoire, clinique et/ou radiologique et/ou fonctionnelle.

Pour cela, nous nous sommes basés sur le recueil réalisé par l'équipe du service de Maladies Métaboliques Pédiatriques de l'hôpital Necker Enfants Malades, colligeant tous les diagnostics d'intolérance aux protéines dibasiques depuis 1980 ainsi que sur la liste de patients adultes suivis dans le service de Néphrologie adulte de l'hôpital Necker en contactant la diététicienne en charge du régime hypoprotidique de ces patients.

Seuls les patients ayant une atteinte respiratoire (clinique, radiologique ou fonctionnelle) étaient inclus (Figure 1). N'ont pas été pris en compte les épisodes infectieux pulmonaires qu'il s'agisse de pneumopathie aiguë ou de bronchopneumopathies récidivantes.

L'atteinte clinique a été définie par l'existence d'une dyspnée ou d'une insuffisance respiratoire chronique avec oxygénodépendance.

L'atteinte radiologique a été définie par la présence d'un syndrome interstitiel à la radiographie de thorax, et/ou la présence de signes alvéolaires ou interstitiels en tomodensitométrie (TDM) (voir plus loin).

L'atteinte fonctionnelle a été définie par la présence d'un syndrome restrictif, c'est-à-dire une diminution d'au moins 20% de la capacité pulmonaire totale (CPT) avec un rapport VEMS/CV normal.

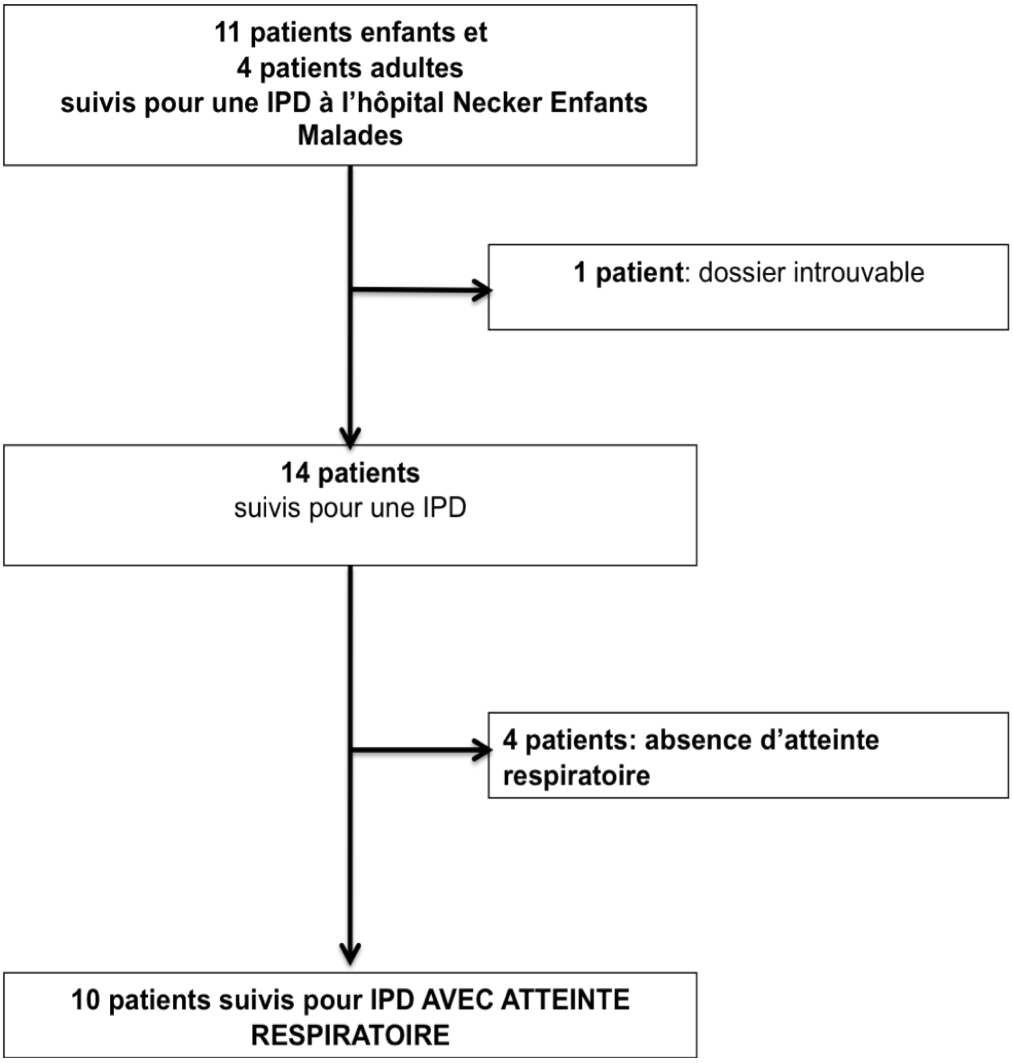

Figure 1. Diagramme d'inclusion

2) Recueil des données

Le recueil était réalisé à partir d'un formulaire standardisé (Annexe 1), rempli à l'aide du dossier médical de l'enfant.

3) Données recueillies

Les données recueillies étaient les suivantes :

- Données démographiques : date de naissance, sexe
- Données anamnestiques : date de diagnostic et âge au diagnostic, notion de diagnostic anténatal, notion de consanguinité, antécédents familiaux (et la cas échéant réalisation d'un arbre généalogique), antécédents néonataux, histoire de la maladie (symptômes au diagnostic et évolution), date de décès éventuelle et notion de génétique
- Données cliniques et paracliniques notamment respiratoires : date des premiers symptômes respiratoires, description des radiographies de thorax, relevés des comptes rendus des TDM disponibles, date et résultats des analyses réalisées sur le LBA (réalisé à visée diagnostique ou thérapeutique), traitement reçu notamment cure de corticothérapie orale ou intraveineuse.

4) Etude des tomodensitométries thoraciques

Les données TDM ont fait l'objet d'une analyse spécifique.

Les examens TDM des patients ont été systématiquement recherchés dans les archives papier et le système d'archivage numérisé (PACS) du centre hospitalier de Necker. Pour un patient (patient 6) les images ont été récupérées au format papier au centre hospitalier de Bicêtre.

Dans le cas où plusieurs examens étaient disponibles, seuls ont été retenus le premier et le dernier examen disponible de chaque patient.

Grâce à une grille de lecture, une analyse standardisée a été effectuée par une radiologue pédiatrique ayant une forte expérience en imagerie thoracique (Dr Laureline Berteloot, Service de Radiologie Pédiatrique, Hôpital NEM).

Les examens disponibles ont été relus en fenêtre médiastinale et fenêtre parenchymateuse, dans le plan axial, de façon anonyme, sans notion des données cliniques ou biologiques du patient. Pour chaque patient, le premier et le dernier scanner disponibles étaient évalués de façon consécutive afin d'estimer l'évolutivité du tableau radiologique.

Trois niveaux de coupes ont été choisis: supérieur (Sup), au niveau de la naissance des troncs supra-aortiques, moyen (Moy) au niveau de la carène et inférieur (Inf) en dessous de l'abouchement des veines pulmonaires inférieures dans l'oreillette gauche. Chaque niveau de coupe était analysé pour le poumon droit et le poumon gauche séparément. Six quadrants étaient ainsi obtenus.

En fenêtre médiastinale, ont été recherchés: adénopathies, images de tonalité calcique, images de tonalité liquidienne (épanchements liquidiens, pleuraux ou péricardiques).

En fenêtre parenchymateuse, ont été systématiquement recherchées des lésions élémentaires définies selon le glossaire de la Fleischner society [20] :

- localisation alvéolaire (verre dépoli, consolidation, distension aérique),
- interstitielle (épaississements des scissures, des septa interlobulaires, des lignes intralobulaires, lésions kystiques et aspect en rayon de miel (zones de lésions micro ou macrokystiques adjacentes, sans parenchyme sain entres elles, et signant la présence de fibrose),
- bronchique (épaississements pariétaux bronchiques, dilatation des bronches)

Dans chacun des 6 quadrants, l'extension des lésions d'allure alvéolaire et interstitielle a été évaluée de façon semi quantitative par un score de 0 à 4, correspondant respectivement à 0, 25, 50, 75% et 100% de la surface évaluée qui était occupée par la lésion élémentaire. Sur l'ensemble des quadrant considérés, le score global par lésion élémentaire était donc de 0 à 24. La symétrie des lésions et leur distribution dans le plan axial et coronal ont été évaluées.

III) RESULTATS

1) Description générale de la population

Au total, 10 patients ayant une atteinte respiratoire étaient inclus. L'âge moyen au diagnostic était de 10 mois. Neuf patients étaient des garçons.

Les patients 1, 2, 3 et 4 (famille 1) étaient apparentés ainsi que les patients 5, 6 et 7 (famille 2)

Tous les patients ont eu au moins un examen anatomo-pathologique (LBA, biopsie transbronchique ou biopsie pulmonaire chirurgicale) en faveur d'une protéinose alvéolaire avec ou sans fibrose pulmonaire.

2) Description de chaque patient

PATIENTS 1, 2, 3 et 4 (famille 1)

Les patients 1 et 2 sont frères et sœurs. Le patient 2 est le père des patients 3 et 4, et sa femme est également sa cousine germaine (figure 2).

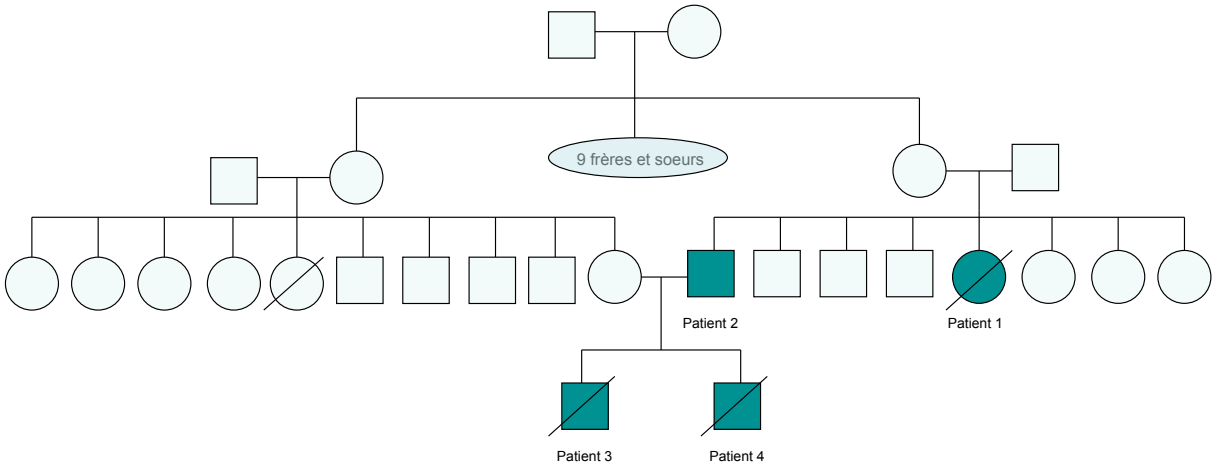

Figure 2. Arbre généalogique famille 1 (patients 1, 2, 3 et 4)

PATIENT 1

LAI Dre, née le 03 mars 1976

I) ANTECEDENTS

Dre. est la 5ème enfant d'une fratrie de 8. Son frère cadet (patient 2) est également atteint d'une IPD. Les parents sont d'origine marocaine, non consanguins, en bonne santé.

La grossesse était normale, l'accouchement était spontané au terme de 39SA avec un poids de naissance de 2820g, une taille de 47cm et un périmètre crânien de 32cm. L'Apgar était à 8/8.

II) HISTOIRE DE LA MALADIE

Dre. était hospitalisée à 2 mois de vie pour vomissements, retard de croissance pondérale et hépatosplénomégalie. Elle présentait un coma hyperammoniémique après absorption d'un biberon mal reconstitué (trop concentré) faisant suspecter une maladie métabolique, initialement un déficit en carbamyl phosphate synthétase. La biopsie hépatique à l'âge de 1 an infirmait ce diagnostic.

Le retard de croissance staturo-pondérale persistait, avec installation progressive d'une carence protidique et d'une ostéoporose majeure avec fractures quasi-spontanées.

A l'âge de 1 an, elle présentait deux épisodes de coma avec acidose métabolique et crise convulsive.

Le diagnostic d'IPD était fait à l'âge de 18 mois. Un régime hypoprotidique était alors débuté ainsi qu'un traitement par CITRULLINE.

III) EVOLUTION

Il n'y a pas de données respiratoires entre la date de diagnostic en 1977 et 1984

En février 1984, à l'âge de 7 ans 11 mois, elle était hospitalisée et présentait cliniquement :

- Un retard de croissance staturo-pondérale majeur avec dénutrition (-5DS pour le poids, -7DS pour la taille et -6DS pour le PC).
- Un retard du développement psychomoteur avec hémiparésie du membre supérieur gauche
- Une ostéoporose majeure compliquée de tassements vertébraux et séquelles de fractures
- Un hippocratisme digital
- Pas de signes fonctionnels respiratoires

Les EFR étaient normales. La radiographie de thorax objectivait un discret syndrome interstitiel bilatéral prédominant à droite. La fibroscopie bronchique était normale et l'analyse du LBA montrait l'absence de matériel PAS +. L'atteinte respiratoire était mise en relation avec soit une pneumopathie virale soit les séquelles d'inhalation répétée lors des comas.

En octobre 1984 (8 ans et 7 mois), une biopsie pulmonaire était réalisée dans le même temps qu'une biopsie rénale (pour tubulopathie proximale rénale inexpliquée). Elle mettait en évidence des lésions de pneumopathie sévère avec cristaux d'acides gras.

En février 1986 (9 ans et 11 mois) Dre était hospitalisée pour une décompensation respiratoire sévère traitée par antibiotiques et corticothérapie.

Elle décédait 2 mois plus tard, à l'âge de 10 ans et 1 mois, dans un tableau de défaillance multiviscérale.

L'autopsie montrait en macroscopie, des lésions en faveur d'une pneumopathie fibrosante kystique avec adhésions pleurales chroniques. L'étude histologique montrait une

« pneumopathie kystique comportant un processus alvéolaire avec un aspect de protéinose alvéolaire pulmonaire et une fibrose évolutive, sans mise en évidence d'un agent infectieux. »

PATIENT 2

LAI Jal, né le 17 janvier 1977

I) ANTECEDENTS

Jal. est le 6ème enfant d'une fratrie de 8. Ses parents sont d'origine marocaine, non consanguins. Sa sœur ainée est décédée à l'âge de 10 ans (en 1986) d'une IPD. Les autres membres de la fratrie sont bien portants.

Il est né à terme, eutrophe, l'Apgar était à 10/10. Il était alimenté par allaitement maternel exclusif jusque l'âge de 3 mois.

II) HISTOIRE DE LA MALADIE

Le diagnostic d'IPD était posé à l'âge de 9 mois devant des vomissements, un retard pondéral, et une aversion des protides. Un traitement par CITRULLINE était débuté. Le régime était initialement normoprotidique. La mutation W241X sur le gène SLC7A7 a été confirmée en 2003.

III) EVOLUTION

Il n'y a pas de données respiratoires entre la date de diagnostic d'IPD en 1977 et avril 1984.

En 1986 (9 ans), au décours de 2 pneumopathies résolutives du lobe supérieur droit, étaient réalisées des explorations respiratoires:

- Radiographie du thorax normale
- Fibroscopie bronchique : arbre bronchique droit et gauche normaux, analyse du LBA ne retrouvant pas d'arguments pour une protéinose alvéolaire
- EFR : présence d'un syndrome restrictif avec capacité vitale à 920mL (57%), la diffusion du CO était normale.

En septembre 1986 (9 ans 8 mois) suite au décès de sa sœur DRE, et malgré l'absence de symptomatologie respiratoire, un nouveau bilan pulmonaire était réalisé qui confirmait le trouble ventilatoire restrictif stable mais montrait la présence de matériel PAS+ en extra-macrophagique dans le liquide de LBA. La scintigraphie de ventilation/perfusion était normale.

Jal était perdu de vue entre 1986 et 1991.

En 1991 (14 ans), Jal était hospitalisé pour un nouveau bilan :

- Cliniquement : il pesait 34kg (-2DS), pour une taille de 146cm (-3DS), et se plaignait d'une dyspnée d'effort très modérée (après 40 min de football) avec une toux modérée, il n'y avait pas de cyanose, pas d'hippocratisme digital, pas de polypnée, et l'auscultation pulmonaire était normale.
- La radiographie du thorax montrait un syndrome interstitiel diffus
- La TDM thoracique retrouvait un syndrome interstitiel micronodulaire diffus
- Aux EFR le syndrome restrictif restait stable avec diminution de la CPT à 55 %
- L'enregistrement de saturation nocturne était normal.
- Le LBA avait un aspect opalescent mais l'analyse n'était pas en faveur d'une lipoprotéinose alvéolaire.

En février 1993 (16 ans), le bilan pulmonaire montrait une stabilité du syndrome restrictif et de l'aspect en TDM. Cependant l'analyse du LBA était en faveur d'une protéinose avec de grands macrophages spumeux et des amas de matériel extra-macrophagique PAS+. Les biopsies transbronchiques (BTB) montraient de petits foyers de lipoprotéinose alvéolaire en cours de constitution, associés à une réaction inflammatoire lymphocytaire T du parenchyme pulmonaire. Il n'y avait pas de signes de fibrose.

En février 1995 (18 ans), on notait une aggravation de la gêne respiratoire avec une dyspnée d'effort à 2 étages, une toux nocturne parfois insomniante, sans orthopnée. L'auscultation pulmonaire était normale. Les gaz du sang étaient normaux. Les EFR mettaient en évidence une aggravation du trouble restrictif. L'épreuve d'effort montrait une VO2max basse avec désaturation.

En raison de la réaction inflammatoire sur les BTB, il était décidé de débuter une corticothérapie à 2mg/kg/j pour une durée de 2 mois, sans efficacité clinique.

Entre 1996 (19 ans et 8 mois) et 2005 (28 ans), les bilans successifs montraient une stabilité des lésions en TDM et du syndrome restrictif.

En avril 2008 (31 ans) le scanner thoracique montrait des lésions de verre dépoli intéressant l'ensemble des champs pulmonaires et un épaississement péri-broncho-vasculaire diffus. Il existait également des images en rayon de miel, avec un épaississement et une distorsion des scissures, en rapport avec de probables lésions de fibrose.

Depuis 2008, J. a été vu à deux reprises en consultation (hôpital de jour de Néphrologie Adulte) mais les explorations respiratoires n'ont pas été réitérées.

Tableau 1. Profil évolutif des EFR, patient 2 (en pourcentage de la théorique)

	Septembre 1986	Septembre 1991	Février 1993	Décembre 1993	Décembre 1995	Novembre 1999	Octobre 2001	Avril 2004	Novembre 2005	Avril 2008
CV	**54%**	**58%**	**64%**	**57%**	**46%**	**53%**	**55%**	**53%**	**55%**	**63%**
CPT	**60%**	**55%**	**63%**	**63%**	**45%**	**52%**	**54%**	**52%**	**52%**	**64%**
CRF He	-	62%	58%	76%	54%	59%	58%	-	56%	76%
VR	40%	40%	110%	64%	28%	47%	49%	46%	46%	73%
VEMS	48%	50%	-	57%	41%	57%	60%	58%	56%	68%
VEMS/CVF	-	85%	-	100%	88%	90%	108%	108%	102%	111%
Diffusion CO	N	-	N	134%	**61%**	-	96%	91%	89%	96%

CV : capacité vitale, CPT : capacité pulmonaire totale, CRF He : capacité résiduelle fonctionnelle par dilution de l'hélium, VR : volume résiduel, VEMS : volume expiré maximal par seconde, VEMS/CVF : rapport de Tiffeneau, N : normale

Figure 3. Graphe représentant le profil évolutif de la CV et de la CPT, patient 2

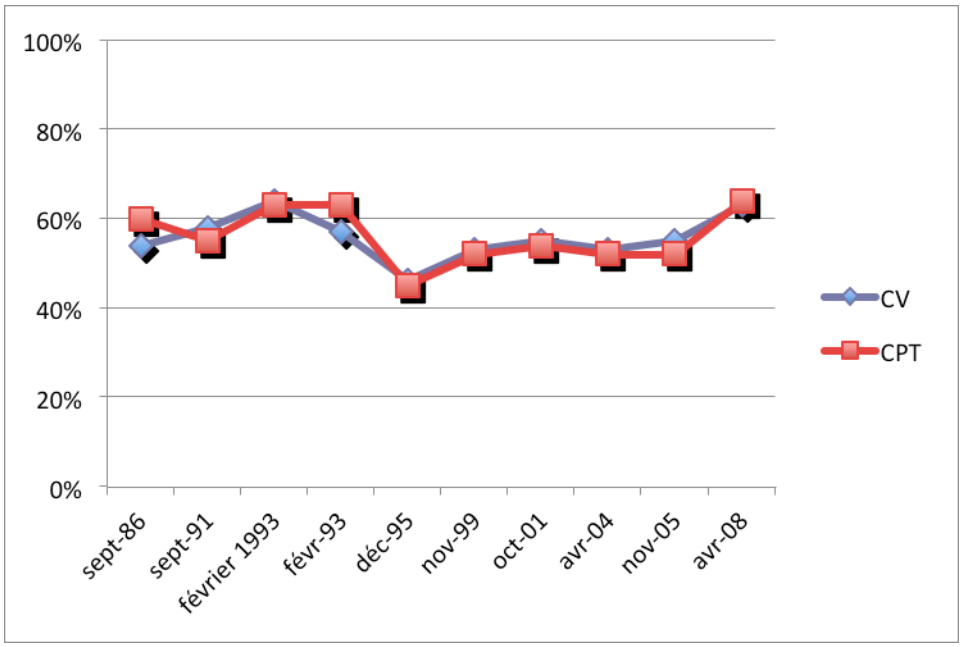

Tableau 2. Analyses anatomopathologiques des différents LBA réalisés chez le patient 2

	septembre 1986	octobre 1991	février 1993
Macrophages	61,5%	70%	73%
Lymphocytes	14%	7%	11%
Polynucléaires neutrophiles	12%	23%	16%
Sidérophages	+	+ (66%)	-
Matériel PAS + extra MA	oui	non	oui

extra MA : extra macrophagique

PATIENT 3

LAI Ime, né le 24/06/2003

I) ANTECEDENTS

Ime. est le 1er enfant de parents d'origine marocaine, consanguins (cousins germains). Son père est atteint d'une IPD avec la mutation W241X sur le gène SLC7A7. Sa mère est hétérozygote pour la mutation. Le diagnostic anténatal n'a pas été réalisé.

Ime. est né au terme de 40 SA, avec un poids de 3340g, une taille de 48,5cm et un périmètre crânien de 33,5cm, l'Apgar était à 10/10.

II) HISTOIRE DE LA MALADIE

Ime. était hospitalisé à J17 de vie pour fièvre et vomissements.

Devant les antécédents familiaux, un bilan métabolique était réalisé. Le diagnostic d'IPD était posé. La mutation W241X du gène SLC7A7 était retrouvée à l'état homozygote.

Un régime hypoprotidique était débuté ainsi qu'un traitement par CITRULLINE (200mg 4 fois par jour) et BENZOATE DE SODIUM (250mg 4 fois par jour).

III) EVOLUTION

Fin novembre 2003, à l'âge de 5 mois, Ime était hospitalisé pour bronchiolite à VRS. La radio de thorax montrait un syndrome interstitiel. Le traitement était initialement symptomatique. Devant la cassure de la courbe staturo-pondérale, l'allaitement maternel était arrêté avec diminution des protides à 7g/j et augmentation de la CITRULLINE à 300mg 4 fois par jour.

Au sixième jour d'hospitalisation, l'enfant était transféré en Réanimation Pédiatrique devant la majoration de la détresse respiratoire avec oxygénodépendance à 6L/min. Une ventilation

mécanique conventionnelle était débutée puis ventilation à haute fréquence devant l'absence d'amélioration.

En raison du syndrome interstitiel, un lavage broncho-alvéolaire était réalisé, dont l'aspect était compatible avec une lipoprotéinose alvéolaire. (tableau 3)

Tableau 3. Analyse du LBA du 05/12/2003, patient 3

Volume	7 ml
Aspect du liquide	Laiteux
Nombre de cellules	Incomptable
Formule	
macrophages	+++
lymphocytes	+
polynucléaires neutrophiles	++
autres cellules	cellules géantes et macrophages spumeux avec corps protéinacés intra-macrophagiques
Recherche de	
Pneumocystis carinii	-
inclusions virales, germes	-
autre agent pathogène	-
inclusion du culot	-
fer	-
Autres	présence de matériel protéinacé extra macrophagique

Deux LBA thérapeutiques étaient réalisés permettant le passage en ventilation mécanique. Il était ensuite décidé de réaliser 5 LBA thérapeutiques à raison d'un par semaine. Ces LBA ont permis une déventilation progressive et l'extubation le 13/01, à J41 d'hospitalisation. Cependant Ime était réintubé 4 jours plus tard devant une nouvelle dégradation respiratoire et un programme intensifié de lavages thérapeutiques était repris.

Malheureusement, Ime décédait le 12 février 2004 à l'âge de 7 mois ½ dans un contexte d'hypoxémie réfractaire.

PATIENT 4

LAI Sab, né le 31/01/2005

I) ANTECEDENTS

Sab est le deuxième enfant de la fratrie. Un diagnostic anténatal a été réalisé sur biopsie de trophoblaste retrouvant la mutation W241X du gène SLC7A7 à l'état homozygote.

Sab est né au terme de 39SA avec un poids de 3080g, une taille de 48cm et un périmètre crânien de 36cm.

II) HISTOIRE DE LA MALADIE

Il était hospitalisé en Réanimation Néonatale dès la naissance pour surveillance. Le traitement par CITRULLINE était débuté à J1.

III) EVOLUTION

En mars 2005, à l'âge de 3 mois, Sab était hospitalisé pour toux non fébrile avec râles bronchiques l'auscultation. La radiographie de thorax ne mettait en évidence qu'un syndrome bronchique.

Une fibroscopie bronchique était réalisée et était normale et l'analyse du LBA n'était pas en faveur d'une protéinose alvéolaire. L'évolution était favorable sous antibiothérapie par AUGMENTIN.

En juillet 2005 (5 mois et demi) Sab était hospitalisé pour une nouvelle poussée de la maladie avec une fièvre isolée, et une anémie centrale. Le myélogramme écartait l'hypothèse d'un syndrome d'activation macrophagique. La fièvre persistait accompagnée de vomissements quotidiens puis apparaissait secondairement une dyspnée avec oxygénodépendance. La

radiographie de thorax montrait un syndrome alvéolaire bilatéral prédominant à droite. Une antibiothérapie par Rocéphine et Josacine était débutée.

La TDM thoracique du 26/07 (6 mois) montrait un syndrome alvéolaire bilatéral prédominant en péri-hilaire, faisant suspecter le diagnostic de protéinose alvéolaire, confirmée par l'analyse du liquide de LBA (tableau 4).

Quatre séries (droite/gauche) de LBA thérapeutiques étaient alors réalisés (juillet et décembre 2005, juin et juillet 2006). Ces LBA étaient bien tolérés mais sans amélioration des opacités radiologiques alvéolaires. Une bronchiolite intercurrente à VRS en décembre 2005 était bien tolérée sans oxygénodépendance.

En juin 2006 (17 mois), Sab était hospitalisé pour une septicémie à Pneumocoque associée à une spondylodiscite de la 7ème vertèbre dorsale. Une dyspnée apparaissait progressivement malgré l'antibiothérapie. Une TDM thoracique était donc réalisée et montrait une majoration du syndrome alvéolaire avec présence d'adénopathies médiastinales volumineuses non compressives. Une 5ème série de LBA thérapeutiques était réalisée en juillet 2006 avec une bonne tolérance. Les analyses microbiologiques sur le LBA étaient négatives et le bilan immunitaire complet normal.

En août 2006 (19 mois), à l'occasion d'une détresse respiratoire fébrile sans documentation bactériologique s'installait une oxygénodépendance durable. La TDM thoracique 2 mois plus tard montrait la régression des foyers de condensation alvéolaire mais la persistance du syndrome interstitiel diffus, à prédominance réticulaire. Il était noté également l'apparition d'images microkystiques sous pleurales et le long des axes broncho-vasculaires, évoquant une fibrose. Une 6ème série de LBA thérapeutique était alors débutée. Ces LBA n'ont pas eu d'efficacité clinique.

Une biopsie pulmonaire était alors réalisée le 13/12/2006 et était en faveur d'une lipoprotéinose alvéolaire associée à une fibrose pulmonaire sous pleurale débutante. Il existait par ailleurs une composante inflammatoire lymphocytaire interstitielle et à polynucléaires alvéolaire. La réalisation de bolus de corticoides, avec relais par une corticothérapie orale, ne permettait pas d'amélioration. L'échec de la mise en route d'une ventilation non invasive et l'aggravation radiologique de la fibrose motivait la décision d'une prise en charge palliative. L'enfant décédait le 25 février 2007 à l'âge de 24 mois et 3 semaines.

Tableau 4. Analyses anatomopathologiques des différents LBA réalisés chez le patient 4

	Avril 2005	Juillet 2005	Juillet 2006	Octobre 2006
Macrophages	69%	50%	48%	36%
Lymphocytes	12%	10%	2%	17%
Polynucléaires neutrophiles	19%	40%	50%	47%
Autres	-	matériel protéinacé extra macrophagique	macrophages PAS +	macrophages PAS+

PATIENTS 5, 6 ET 7 (famille 2)

Les patients 5, 6 et 7 sont frères et leurs parents sont cousins germains. (figure 4)

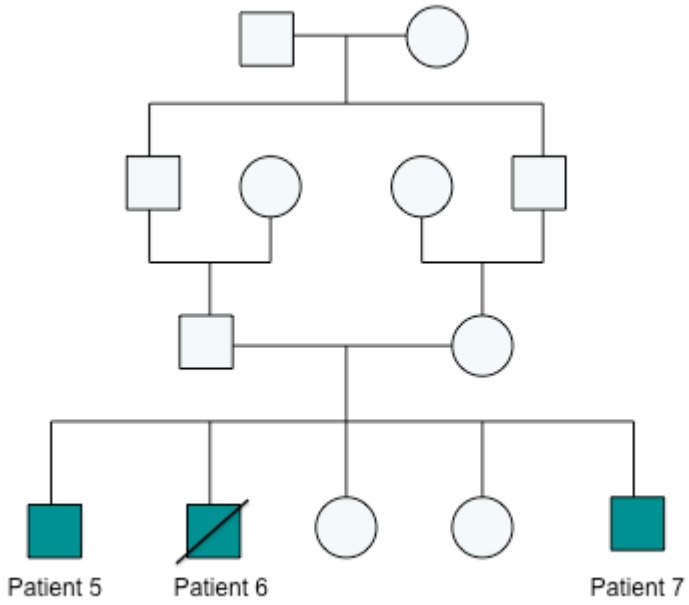

Figure 4. Arbre généalogique famille 2. (patients 5, 6 et 7)

PATIENT 5

EL K. Moh, né le 05/08/1991, frère des patients 6 et 7

I) ANTECEDENTS

Moh. est le premier enfant de parents d'origine marocaine, consanguins (cousins germains). Un des frères de Moh est décédé d'une IPD et l'autre (né en 2011) en est atteint. Il a également deux sœurs nées en 2003 et 2006 bien portantes.

Il est né au Maroc, au terme de 36SA avec un poids de 2,450kg.

II) HISTOIRE DE LA MALADIE

Le diagnostic d'IPD était fait en septembre 1993, à l'âge de 2 ans sur un retard de croissance staturo-pondérale et un retard psychomoteur. Un régime hypoprotidique avec supplémentation en CITRULLINE était débuté.

III) EVOLUTION

Nous n'avons pas de données respiratoires entre le diagnostic en 1993 et janvier 2003.

En 2003 (11 ans 4 mois), le premier bilan respiratoire montrait :

- Cliniquement, une dyspnée à 4 étages avec une orthopnée, un hippocratisme digital. Le poids était à -2,5 DS et la taille à -3DS.
- A la radiographie de thorax, un syndrome interstitiel modéré, diffus et en TDM thoracique, de multiples kystes sous pleuraux, des opacités en verre dépoli au niveau des deux segments supérieurs des 2 lobes inférieurs, et un épaississement septal de type réticulaire au niveau de la lingula.
- Aux EFR, un trouble ventilatoire restrictif.

En décembre 2007 (16 ans 4 mois), le bilan respiratoire montrait :

- Cliniquement, une amélioration de la dyspnée, puisque Moh ne se plaignait plus de dyspnée d'effort ni d'orthopnée.
- En TDM thoracique, la présence de signes de fibrose pulmonaire déjà évoluée avec de nombreuses images kystiques sous pleurales disséminées, prédominant en apex et en para-médiastinal. L'atteinte était plus importante à gauche. Il s'y associait un syndrome interstitiel avec lignes septales épaisses. Il n'y avait pas d'adénopathie médiastinale.
- Des EFR normales sans syndrome restrictif ni obstructif.
- L'enregistrement de saturation nocturne était normal (100% du temps passé avec une SpO2 au dessus de 90%)

Un LBA réalisé en 2008 n'était pas évocateur de protéinose (tableau 5). En revanche les biopsies trans-bronchiques comportaient un aspect de lipoprotéinose alvéolaire associé à une pneumopathie à cholestérol, sans signe de fibrose. De 2008 à 2011, le suivi respiratoire de Moh a été annuel. Cliniquement, il ne se plaignait pas de dyspnée. Les anomalies en TDM étaient stables. Les EFR restaient dans les limites de la normale jusqu'en 2011 où le syndrome restrictif redevenait plus net (tableau 6 et figure 5). Cependant la dernière épreuve d'effort début 2012 montrait une limitation modérée de l'aptitude physique aérobie (VO2max : 69%) sans désaturation et avec maintien des réserves ventilatoires.

Tableau 5. Analyse anatomopathologique du LBA du 28/02/2008, patient 5

Aspect du liquide	Opalescent
Formule	
macrophages	51%, présence de cellules géantes multinucléées
lymphocytes	3%
polynucléaires neutrophiles	45%
polynucléaires éosinophiles	1%
Recherche de	
germes	rares
fer	-
PAS	-

Tableau 6. Profil évolutif des EFR, patient 5

	Décembre 2007	Février 2008	Juin 2009	Janvier 2010	Septembre 2011	Février 2012
CV	81%	83%	76%	87%	**70%**	**70%**
CPT	86%	**80%**	88%	95%	**74%**	89%
CRF He	94%	92%	102%	109%	75%	96%
VR	102%	71%	130%	125%	86%	150%
VEMS	90%	89%	91%	95%	81%	81%
VEMS/CVF	107%	103%	87%	89%	88%	88%
Diffusion CO	108%	96%	119%	117%	102%	138%

CV : capacité vitale, CPT : capacité pulmonaire totale, CRF He : capacité résiduelle fonctionnelle par dilution de l'hélium, VR : volume résiduel, VEMS : volume expiré maximal par seconde, VEMS/CVF : rapport de Tiffeneau

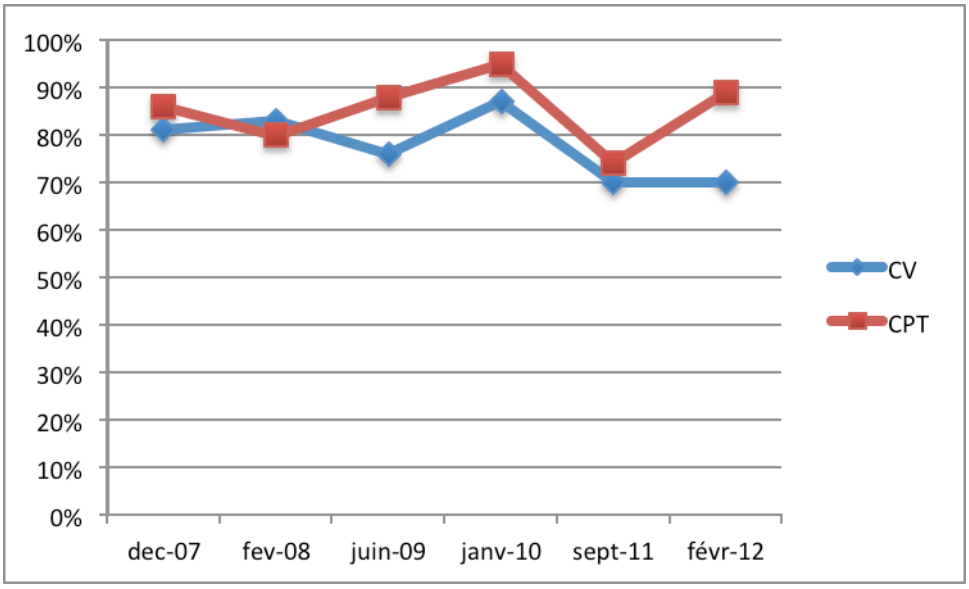

Figure 5. Graphe représentant le profil évolutif de la CV et de la CPT, patient 5

PATIENT 6

EL K. Noa, né le 28 juin 1994

I) ANTECEDENTS

Noa est le 2ème enfant de la fratrie. Ses parents sont d'origine marocaine, et sont consanguins (cousins germains). Il est né au terme de 37 semaines d'aménorrhée et 2 jours avec un poids de 2940g, une taille de 48,5cm et un périmètre crânien de 33cm, le score d'Apgar était à 7 puis 10.

II) HISTOIRE DE LA MALADIE

Lors du séjour en Maternité, à J2 de vie, on constatait l'émission d'urines de coloration inhabituelle (brun bleuâtre) suivi d'un bref accès de cyanose. A l'examen clinique on retrouvait une hépato-splénomégalie et un ictère et l'enfant était hypotonique. Les chromatographies des acides aminés sanguins et urinaires étaient en faveur d'une IPD.

La radiographie de thorax au diagnostic était normale.

Un traitement par CITRULLINE à la dose de 300mg/kg/j était débuté ainsi qu'un régime hypoprotidique apportant 3g/kg/j de protéines.

III) EVOLUTION

Les premiers symptômes respiratoires ont débuté à l'âge de 2 ans et ½ (décembre 1996), la radiographie de thorax objectivait une bronchopneumopathie interstitielle et alvéolaire. Le traitement antibiotique permettait l'amélioration radiologique.

En octobre 1997 (3 ans 4 mois), Noa était hospitalisé pour altération de l'état général avec syndrome hémorragique, et thrombopénie à 12 000/mm^3. Le myélogramme était en faveur d'un syndrome d'activation macrophagique mais le test de Coombs était également positif (mécanisme probablement double de la thrombopénie). Un traitement par

corticothérapie intraveineuse, perfusion d'immunoglobulines et transfusion plaquettaire était institué. Il était intubé pour malaise avec bradycardie et l'on constatait une hémorragie pulmonaire au moment de l'intubation. La radiographie de thorax montrait un syndrome interstitiel. L'amélioration respiratoire permettait l'extubation au 5ème jour, et le relais par une corticothérapie orale. Noa restait oxygénodépendant à 1L/min. La TDM thoracique objectivait un syndrome interstitiel bilatéral très important avec présence de bulles sous pleurales évoquant une fibrose.

En janvier 1998 (3ans 7mois), il était à nouveau hospitalisé pour altération de l'état général et pancytopénie. La corticothérapie orale était augmentée de 10 mg un jour sur deux à 20mg par jour et des bolus de SOLUMEDROL (1g/1,73m^2) sur trois jours étaient réalisés dans l'hypothèse d'un syndrome d'activation macrophagique.

Ce traitement permettait une amélioration respiratoire et l'enfant était sevré de l'oxygénothérapie. Le bilan respiratoire au décours montrait les éléments suivants :

- La TDM thoracique était inchangée.
- EFR : CRF à la limite inférieure, avec une diminution de la DLCO.
- sur le LBA, présence de dépôts amorphes PAS positifs compatible avec une protéinose alvéolaire. A noter la présence de très nombreux sidérophages.

En février 1998 (3 ans 8 mois), Noa était hospitalisé pour une septicémie à Staphylocoque doré avec réapparition de l'oxygénodépendance. La radiographie du thorax montrait un syndrome interstitiel bilatéral. L'augmentation de la corticothérapie systémique permettait le sevrage progressif de l'oxygène. La récidive du syndrome d'activation macrophagique malgré une corticothérapie orale faisait introduire la ciclosporine en juin 1998.

A partir de mai 1999 (4 ans 11 mois), l'état général et respiratoire de Noa s'aggravait avec une majoration de l'oxygénodépendance conduisant à une intubation et une ventilation assistée en juillet 1999. L'analyse du LBA était positive à CMV (charge virale moyenne, sérologie positive en IgG, négative en IgM) et un traitement par CYMEVAN était institué. La corticothérapie intraveineuse à la dose journalière de 1mg/kg/j, en raison de la récidive du syndrome d'activation macrophagique ne permettait pas d'amélioration clinique ni biologique.

Noa décédait le 15 juillet 1999, à l'âge de 5 ans.

PATIENT 7

EL K. Oma, né le 07 mars 2010

I) ANTECEDENTS

Oma. est le 5ème enfant de parents d'origine marocaine, consanguins (cousins germains). Il a deux frères atteints d'IPD (figure 4). Il n'y a pas eu de diagnostic anténatal.

Oma. est né au terme de 38 semaines d'aménorrhée et 6 jours par césarienne en urgence pour anomalie du rythme cardiaque fœtal, avec un poids de 2820g, une taille de 49cm, et un périmètre crânien de 34,5cm, l'Apgar était à 6 puis 8. Il présentait à la naissance une détresse respiratoire immédiate transitoire d'évolution favorable sans oxygénothérapie, motivant son transfert en Néonatalogie.

II) HISTOIRE DE LA MALADIE

A J3 de vie, les chromatographies des acides aminés sanguins et urinaires posaient le diagnostic d'IPD. L'allaitement maternel était poursuivi avec début d'un traitement par ARGININE 100mg/kg/j.

A J7 de vie, l'enfant est transféré dans le service de maladie métabolique. Un traitement par CITRULLINE 50mg/kg/j était débuté. La radiographie de thorax était normale.

III) EVOLUTION

En septembre 2010 (6 mois) la TDM thoracique montrait un aspect réticulaire très discret du lobe supérieur droit avec des épaississements intra-lobulaires diffus ainsi qu'un discret aspect en verre dépoli.

En décembre 2010 (9 mois) l'analyse du liquide de LBA effectué au cours de la fibroscopie bronchique était en faveur d'une lipoprotéinose alvéolaire modérée. (tableau 7)

Tableau 7. Analyse anatomopathologique du LBA du 16/12/2010

Volume	5ml
Aspect du liquide	Opalescent
Nombre de cellules	220 000/mL
Formule	
macrophages	61%, très souvent de taille augmentée, avec vacuoles cytoplasmiques colorées par le PAS et l'huile rouge
lymphocytes	17%
polynucléaires neutrophiles	22%
Recherche de	
Pneumocystis carinii	-
inclusions virales	-
germes	rares germes associés aux cellules malpighiennes
fer	-
Autres	présence de matériel protéinacé extra macrophagique

En février 2011 (11 mois) Oma n'avait pas de symptômes respiratoires, la TDM thoracique restait inchangée avec principalement des lignes intra septales diffuses et un verre dépoli de basse densité. Les EFR étaient incomplètes mais la CRF était normale (CRF 102%)

En septembre 2011 (18 mois), Oma restait asymptomatique sur le plan respiratoire. L'enregistrement de saturation nocturne était normal. Les EFR montraient une diminution modérée de la CRF (tableau 8). On préconisait une surveillance fonctionnelle (EFR et enregistrement de saturation nocturne) bi-annuelle.

Tableau 8. EFR du patient 7 (en pourcentage de la théorique)

	mai 2011	septembre 2011
CRF	80%	72%
Débit max à la CRF	71%	45%
Crs	101%	97%
CVF	84%	61%
VEM 0,5	81%	72%
Diffusion du CO	159%	142%

CRF : capacité résiduelle fonctionnelle, Crs : compliance du système respiratoire, CVF : capacité vitale fonctionnelle

PATIENT 8

FOF Las, né le 13 janvier 1996

I) ANTECEDENTS

Las. est le quatrième enfant d'une fratrie de 7. Les parents sont d'origine Guinéenne et sont consanguins (cousins germains). Il est le seul enfant atteint.

Il est né au terme de 34SA et 6 jours avec un poids de 2 kg 620, une taille de 48 cm et un périmètre crânien de 34 cm.

II) HISTOIRE DE LA MALADIE

Il était hospitalisé à 5 jours de vie pour retard d'élimination du méconium avec suspicion non confirmée de mucoviscidose (recherche des mutations les plus fréquentes négatives).

Il était hospitalisé à plusieurs reprises entre l'âge de 6 mois et 26 mois pour épisodes infectieux répétés (rhinopharyngites, gastro-entérites, otite moyenne aigüe et une bronchiolite)

En avril 1998, à l'âge de 26 mois et demi, Las. était hospitalisé pour crise convulsive dans un contexte de pneumopathie du lobe supérieur droit. L'examen clinique montrait un retard de croissance staturo-pondérale (poids à -2DS, taille à -1DS et PC à -2DS) et une hépato-splénomégalie motivant la réalisation d'un bilan métabolique. Le diagnostic d'IPD était alors posé et un traitement par CITRULLINE (1g 4 fois par jour), CARNITINE (250mg 4 fois par jour) et régime hypoprotidique (30g de protides par jour) était débuté.

L'évolution se faisait vers une aggravation du retard de croissance staturo-pondérale avec un retard psychomoteur prédominant sur le langage.

III) EVOLUTION

En avril 1998 (2 ans) une fibroscopie bronchique était réalisée en raison de l'évolution clinique et radiologique lente de la pneumopathie du lobe supérieur droit. L'analyse du LBA ne montrait pas de signes de protéinose alvéolaire.

En juillet 2000 (4 ans et demi) Las. était hospitalisé pour détresse respiratoire rapidement progressive, motivant le transfert en Réanimation Pédiatrique. La radiographie de thorax objectivait un syndrome alvéolo-interstitiel diffus hétérogène bilatéral. Une première fibroscopie bronchique objectivait la présence d'Escherichia coli, Klebsiella pneumoniae et Candida albicans, mais l'examen anatomo-pathologique concluait à l'absence d'argument suffisant pour une protéinose alvéolaire. Un deuxième LBA, réalisé 4 jours plus tard, objectivait 80% de macrophages majoritairement spumeux, avec présence de corps protéinacés intra-macrophagique, 5% de lymphocytes et 15% de polynucléaires neutrophiles (tableau 9). L'aspect était en faveur d'une lipoprotéinose alvéolaire.

Il existait également un syndrome d'activation macrophagique biologique non confirmé par le myélogramme et une dénutrition importante.

Malgré une ventilation assistée de plus en plus agressive et une corticothérapie intraveineuse, Las. décédait dans un contexte d'hypoxémie réfractaire le 11 juillet 2000, à l'âge de 4 ans ½.

Tableau 9. Analyses anatomopathologiques des différents LBA réalisés chez le patient 8

	avril 1998	06 juillet 2000	10 juillet 2000
Macrophages	69%	75%	80%
Lymphocytes	26%	5%	5%
Polynucléaires neutrophiles	5%	20%	15%
Fer	6% de sidérophages	25% de sidérophages	-
Autres	-	quelques macrophages PAS+	macrophages PAS +

PATIENT 9

BOU Ben, né le 12 décembre 1994.

I) ANTECEDENTS

Ben. est le 2ème enfant de parents d'origine marocaine, consanguins au second degré. Il a une sœur ainée bien portante.

Il est né au terme de 38 SA avec un poids de 3.920kg, une taille de 52cm, et un périmètre crânien de 36cm. L'Apgar était à 10/10.

II) HISTOIRE DE LA MALADIE

L'IPD était diagnostiquée à l'âge de 9 mois devant une cassure de la courbe staturo-pondérale avec aversion des protéines, anorexie et vomissements.

Il n'y avait pas de signe clinique respiratoire mais la radiographie de thorax montrait un syndrome interstitiel des deux bases. La TDM montrait un épaississement des septa interlobulaires. L'analyse du LBA était en faveur d'une lipoprotéinose alvéolaire. Il existait également une bicytopénie au diagnostic (anémie et thrombopénie). Un régime hypoprotidique était débuté (20g/j) ainsi qu'un traitement par CITRULLINE (3g/j).

III) EVOLUTION

Elle a été marquée par des épisodes itératifs (avril, mai, août 1996) de décompensation respiratoire fébrile, avec oxygénodépendance, à chaque fois dans un contexte infectieux.

Les radiographies de thorax montraient un syndrome alvéolo-interstitiel bilatéral avec bronchogramme aérien et distension thoracique.

Fin août 1996 l'état respiratoire de Ben. s'aggravait sur le plan clinique avec majoration des besoins en oxygène et sur le plan radiologique avec présence d'un syndrome alvéolo-

interstitiel diffus. La présence de cellules géantes mononuclées au LBA faisait évoquer une infection à CMV, et un traitement par CYMEVAN était débuté. Devant la répétition de malaises avec désaturation, l'enfant était intubé et ventilé. La ventilation mécanique était de plus en plus agressive avec échec d'extubation le 06/09/96 et décès de l'enfant le 12/09/96, à l'âge de 21 mois.

Tableau 10. Analyses anatomopathologiques des différents LBA réalisés chez le patient 9

	septembre 1995	août 1996
Macrophages	52%	70%
Lymphocytes	17%	20%
Polynucléaires neutrophiles	31%	10%
Autres	macrophages PAS +, dépôts extra-macrophagiques PAS +	grands macrophages spumeux et quelques cellules géantes mononuclées

PATIENT 10

BOU. J-Ph, né le 05 août 1993

I) ANTECEDENTS

Jea. est le premier enfant de parents d'origine caucasienne, non consanguins et bien portants.

Il est né à terme avec un poids de 3090g, une taille de 50cm, et un périmètre crânien à 36cm, l'Apgar était à 10/10.

II) HISTOIRE DE LA MALADIE

En période néonatale, il présentait un retard d'élimination du méconium, le diagnostic de mucoviscidose était éliminé. Il présentait ensuite une diarrhée chronique responsable d'un infléchissement progressif de la courbe staturo-pondérale à partir de l'âge de 5 mois.

A l'âge de 15 mois, il était hospitalisé pour une crise convulsive généralisée avec hypotonie. Un bilan métabolique était réalisé et le diagnostic d'IPD était posé. Il présentait au diagnostic une néphrocalcinose ainsi qu'un retard de croissance staturo-pondérale important. La radiographie du thorax était normale ainsi que les EFR. Un traitement par régime hypoprotidique, supplémentation par CITRULLINE (5g/j) et CARNITINE (1g/j) était débuté.

En octobre 1995 (26 mois), une nutrition parentérale était débutée devant la persistance du retard staturo-pondéral à -3,5 DS pour le poids et -5DS pour la taille.

Entre février 1997 et septembre 1998, Jea. présentait de nombreuses septicémies sur cathéter central, motivant son changement en novembre 1997.

III) EVOLUTION

En janvier 2000 (6 ans 5 mois), il ne présentait pas de symptômes respiratoires. Les EFR étaient normales.

En 2005 (11 ans ½), Jea. était hospitalisé pour bilan. Il n'avait pas été vu à l'hôpital Necker depuis, mais la nutrition parentérale était réadaptée à Besançon.

- Cliniquement, il ne présentait pas de signe fonctionnel respiratoire.
- La TDM thoracique montrait un épaississement des parois bronchiques associé à quelques images d'épaississements septaux au niveau du lobe moyen ainsi que quelques images en rayon de miel en apical antérieur droit. Il n'y avait pas d'épanchement, pas d'adénopathie médiastinale.
- Les EFR étaient normales.

En 2007 (13 ans ½): Les EFR montraient une diminution des volumes de 30%. Un traitement par hormone de croissance était introduit devant le retard statural important en avril 2007.

En juin 2007 et octobre 2007, Jea. était hospitalisé pour septicémies sur cathéter central. Le myélogramme, réalisé devant la présence de stigmates biologiques d'un syndrome d'activation macrophagique, confirmait ce diagnostic. Un traitement par CICLOSPORINE (2mg/kg/j) et METHYLPREDNISOLONE (2mg/kg/j) était débuté, avec relais per os et décroissance progressive sur un an (fin en octobre 2008)

En février 2008 (14 ans et demi), Jea. était hospitalisé pour altération de l'état général avec amaigrissement et fièvre.

La TDM thoracique était inchangée.

Les EFR mettaient en évidence un trouble ventilatoire restrictif sans trouble obstructif.

Le lavage broncho-alvéolaire était riche en cellules bronchiques, peu inflammatoire, avec corps lipoprotéinacés PAS +.

En 2009 et 2010, tandis que Jea. restait asymptomatique, les bilans respiratoires montraient :

- en TDM une atteinte interstitielle avec un aspect réticulaire et micronodulaire, avec les mêmes images très localisées en rayon de miel du lobe supérieur droit.
- aux EFR un syndrome restrictif pur d'environ 30%.
- Sur l'épreuve d'effort une limitation modérée de l'aptitude aérobie par limitation ventilatoire et musculaire périphérique (déconditionnement).
- Au LBA des macrophages vacuolisés chargés de lipides colorés à l'huile rouge témoignant d'une protéinose alvéolaire.

La CICLOSPORINE était arrêtée en avril 2010.

Lors de la dernière évaluation, en décembre 2011 (18 ans 4 mois), Jea. n'avait pas de gêne fonctionnelle à l'effort ni au repos. Le syndrome restrictif était plus stable aux EFR avec CV 66%, CPT à 70%. Il n'y avait pas de trouble de la diffusion (tableau 11 et figure 6). L'imagerie était également stable, avec quelques plages en verre dépoli, et une seule zone apicale antérieure avec un aspect en rayon de miel.

Tableau 11. Profil évolutif des EFR, patient 10 (en pourcentage de la théorique)

	Mars 2005	Février 2006	Mars 2007	Mars 2008	Février 2009	Mars 2010	Mars 2011	Décembre 2011
CV	**76%**	**67%**	**66%**	**73%**	**71%**	**72%**	**59%**	**66%**
CPT	**78%**	**74%**	**66%**	**78%**	**73%**	**74%**	**63%**	**70%**
CRF He	87%	88%	70%	91%	82%	90%	75%	84%
VR	84%	91%	65%	91%	78%	82%	74%	85%
VEMS	83%	75%	69%	75%	76%	73%	59%	71%
VEMS/CVF	87%	90%	85%	82%	89%	79%	76%	87%
Diffusion CO	N	-	93%	83%	**71%**	103%	96%	142%

CV : capacité vitale, CPT : capacité pulmonaire totale, CRF He : capacité résiduelle fonctionnelle par dilution de l'hélium, VR : volume résiduel, VEMS : volume expiré maximal par seconde, VEMS/CVF : rapport de Tiffeneau, N : normale

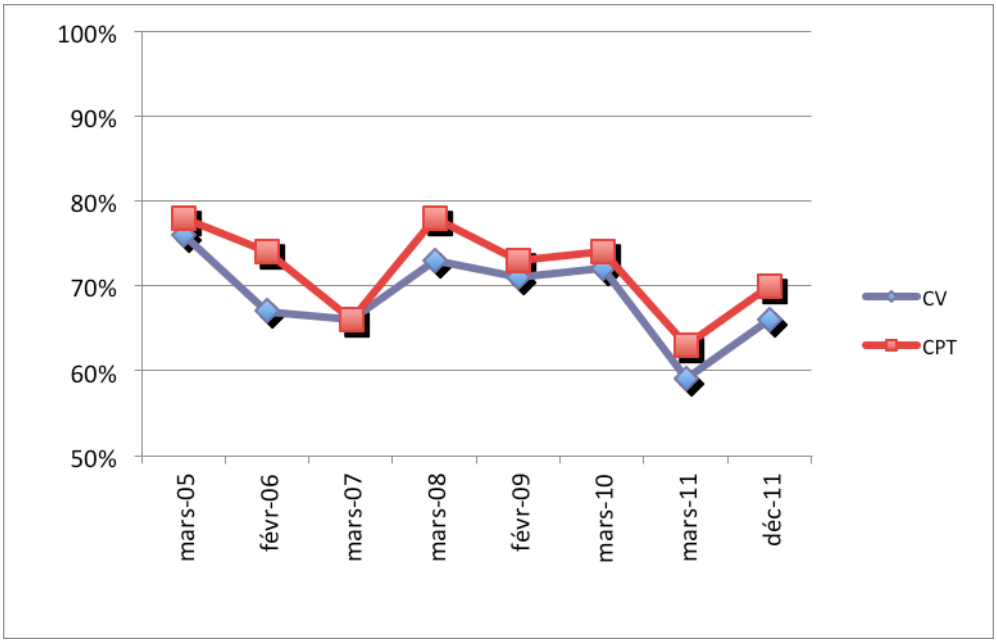

Figure 6. Graphe représentant le profil évolutif de la CV et de la CPT, patient 10

Tableau 12. Analyses anatomopathologiques des différents LBA réalisés chez le patient 10

	février 2008	février 2009	octobre 2009	mars 2010
Macrophages	80%	55%	55%	55%
Lymphocytes	5%	17%	15%	17%
Polynucléaires neutrophiles	15%	28%	30%	28%
Autres	présence de corps lipoprotéinacés	présence de grands macrophages spumeux, colorés à l'huile rouge	présence de grands macrophages spumeux	présence de macrophages vacuolisés, colorés à l'huile rouge

Tableaux 13 et 14. Synthèse des patients 1 à 10

Patient n°	1	2	3	4	5	6	7	8	9	10
Date de naissance	03/03/76	17/01/77	24/06/03	31/01/05	05/08/91	28/06/94	07/03/10	13/01/96	12/12/94	05/03/93
Age au diagnostic d'IPD	18 mois	9 mois	23 jours	anténatal	2 ans	10 jours	3 jours	26 mois	9 mois	15 mois
Type de symptômes respiratoires initiaux	insuffisance respiratoire chronique	dyspnée d'effort	détresse respiratoire aigue	détresse respiratoire aigue	dyspnée d'effort	hémorragie pulmonaire, O2 dépendance	aucun	détresse respiratoire aigue	détresse respiratoire aigue	aucun
Délai d'apparition signes respiratoires	inconnu	13 ans	5 mois	5 mois ½	9 ans	3 ans	_	2 ans ½	12 mois	_
Radiographie initiale (ou lors du Dg d'atteinte respiratoire)	syndrome interstitiel discret	syndrome interstitiel	syndrome interstitiel	syndrome alvéolaire bilatéral	syndrome interstitiel	syndrome interstitiel	normale	syndrome alvéolo-interstitiel diffus	syndrome alvéolo-interstitiel diffus	syndrome interstitiel
TDM initiale	_	syndrome interstitiel microno--dulaire	_	syndrome alvéolaire bilatéral	syndrome interstitiel et kystes sous pleuraux	syndrome interstitiel et bulles sous pleurales (fibrose)	discret syndrome interstitiel	_	syndrome interstitiel	épaississe--ments bronchiques et septaux
Dernière TDM (âge)	_	syndrome interstitiel et fibrose (31 ans)	_	syndrome interstitiel diffus et fibrose (23 mois)	fibrose (19 ans)	syndrome interstitiel et bulles sous pleurales (fibrose) (3 ans ½)	discret syndrome interstitiel (11 mois)	_	syndrome interstitiel (33 mois)	syndrome interstitiel (18 ans ½)

Patient n°	1	2	3	4	5	6	7	8	9	10
EFR	normales	syndrome restrictif	_	normales	syndrome restrictif	normales	normales	_	_	syndrome restrictif
LBA avec PAP durant évolution (O/N)	N	O	O	O	N	O	O	O	O	O
Biopsie durant évolution (O/N) (PAP/ fibrose)	O (PAP et fibrose)	O (PAP)	N	O (PAP et fibrose débutante)	O (PAP et pneumopa--thie à cholestérol)	N	N	N	N	N
Evolution (décédé/vivant)	décédé	vivant	décédé	décédé	vivant	décédé	vivant	décédé	décédé	vivant
Durée de suivi (âge au décès ou recul pour les patients vivants)	10 ans	35 ans	7 mois ½	2 ans	20 ans	5 ans	22 mois	4 ans ½	21 mois	18 ans ½
Traitement reçu	_	corticothé--rapie orale pendant 2 mois	LBA thérapeuti--ques	LBA thérapeuti--ques (5 séries de 4) et 2 bolus de corticoïdes	_	corticothé--rapie IV (SAM)	_	corticothé--rapie IV (suspicion de SAM)		corticothé--rapie orale (SAM)

PAP : protéinose alvéolaire pulmonaire, SAM : syndrome d'activation macrophagique

3) Synthèse des observations (tableaux 13 et 14)

Sur les 10 patients étudiés, six ont été diagnostiqués avant l'âge de 1 an, dont l'un (patient 4) en anténatal, et quatre (patients 2, 3, 6 et 7) du fait de la présence d'un cas index dans la famille.

Trois patients (appartenant à la famille 1) ont eu une recherche génétique qui a retrouvé la mutation W241X sur le gène SLC7A7. La recherche génétique n'a pas été réalisée chez les autres patients de la cohorte.

L'étude de ces 10 patients présentant une atteinte respiratoire de l'IPD a révélé une variabilité intra et interfamiliale, tant sur le plan clinique, radiologique que sur l'évolution de la pathologie.

Sur le plan clinique, le délai d'apparition de signes respiratoires était très variable. Sept patients présentaient des signes respiratoires cliniques. Deux patients (patients 7 et 10) étaient asymptomatiques et pour un patient (patient 1), le délai d'apparition de la maladie respiratoire n'était pas connu, mais l'atteinte respiratoire semblait être chronique, du fait de la présence d'un hippocratisme digital à l'âge de 7 ans (début du suivi à l'hôpital NEM).

Pour trois patients (patients 3, 4 et 9), le début était précoce - avant l'âge de 2 ans - et fatal. Deux autres patients (patients 6 et 8) présentaient une atteinte clinique avant l'âge de 5 ans, et sont également décédés. Deux patients (patients 2 et 5) avaient une atteinte respiratoire tardive (après 10 ans), plutôt chronique, et sont maintenant âgés de 35 ans et 20 ans respectivement.

L'évolution était chronique pour quatre patients (patients 1, 2, 5 et 6), aiguë pour deux patients (patients 8 et 9) avec apparition d'une détresse respiratoire aigue sévère, et subaiguë pour deux (patients 3 et 4) avec une aggravation progressive en quelques mois de la dyspnée avant le décès.

Si nous étudions de plus près les 2 familles représentées par les patients 1 à 7, nous constatons que malgré la présence d'une mutation identique, le phénotype de la maladie respiratoire est très variable. En effet, dans la famille 1, l'atteinte respiratoire s'est révélée vers l'âge de 14 ans chez le père, alors qu'elle a été rapidement fatale chez ses deux enfants. Cela est également constaté dans la famille 2, où le frère ainé a une atteinte interstitielle d'apparition progressive vers l'âge de 11 ans, alors que le cadet est décédé à l'âge de 5 ans. Le dernier enfant de la fratrie, âgé maintenant de 2 ans, n'a pas d'atteinte clinique mais présente un syndrome interstitiel radiologique ainsi qu'un LBA en faveur d'une lipoprotéinose alvéolaire.

Sur le plan radiologique, sept patients avaient eu une TDM, retrouvant initialement un syndrome interstitiel dans 5 cas. Un patient avait initialement un syndrome alvéolaire, au moment d'un épisode aigu, fébrile. Mis d'abord sur le compte d'un épisode infectieux, la persistance de ce syndrome alvéolaire avec épaississement des scissures a fait suspecter une protéinose alvéolaire, confirmée au LBA.

Sur le plan fonctionnel, un syndrome restrictif a été mis en évidence uniquement chez les patients présentant une atteinte chronique. Aucun ne présentait de trouble de la diffusion persistant.

Sur le plan anatomopathologique, une lipoprotéinose alvéolaire a été retrouvée chez tous les patients (8 sur le LBA, 2 sur la biopsie transbronchique). Celle ci pouvait être retrouvée précocement, même en l'absence de signes cliniques respiratoires. La présence d'une fibrose pulmonaire était confirmée chez 2 patients (à l'autopsie chez le patient 1 et à la BTB chez le patient 4). Il est à noter que le patient 5 a une TDM en faveur d'une fibrose, non confirmée à l'anatomopathologie.

Sur le plan évolutif, 6 patients sont décédés dans un tableau d'hypoxémie réfractaire, tous avant l'âge de 10 ans. Parmi eux, deux ont eu des LBA thérapeutiques, n'empêchant pas

l'évolution, et trois ont reçu des corticoïdes intraveineux (pour un syndrome d'activation macrophagique) sans efficacité sur l'atteinte respiratoire.

Quatre patients (dont trois adultes) sont actuellement vivants, et deux sont asymptomatiques (mais avec un recul de moins de 2 ans pour le patient 7)

4) Aspects tomodensitométriques

Les TDM de sept patients étaient disponibles, trois patients (patients 1, 3 et 8) n'ayant pas eu de TDM durant l'évolution de leur maladie.

14 examens tomodensitométriques, de qualité jugée suffisante, ont donc été retenus pour l'étude.

Les résultats de la lecture standardisée de ces examens sont détaillés dans les tableaux 15 et 16.

Le tableau scannographique des différents patients est apparu polymorphe cependant, un certains nombre de lésions étaient fréquemment retrouvées.

4.1 Analyses des TDM

TDM initiale

1) Lésions alvéolaires

- les images en verre dépoli étaient retrouvées sur 5 TDM sur 7. Le verre dépoli présentait une distribution symétrique, diffuse et homogène ou prédominant dans les territoires postérieurs. L'extension des lésions de verre dépoli pouvait être très variable d'un patient à l'autre, avec score de 2 (patient 5), à 24 (patient 2).
- les consolidations existaient sur 4 TDM sur 7. Elles étaient peu fréquentes et peu étendues. Chez le patient 4, de larges plages de consolidation étaient retrouvées sur le premier scanner, probablement en rapport avec un épisode infectieux, le patient ayant présenté au moment du scanner une fièvre prolongée puis une dyspnée secondaire, traitées par antibiothérapie (examen réalisé en fin de traitement).

- Les micronodules n'étaient retrouvés que sur le premier scanner du patient 4, au moment de l'épisode d'allure infectieuse. Les micronodules apparaissaient confluents en larges plages de consolidation péri-hilaires.
- une distension n'était observée que chez un seul enfant (patient 4)

2) Lésions interstitielles

- Epaississement des scissures: elles étaient visibles dans 7 cas sur 7, irrégulières, associées, dans tous les cas sauf un à des lignes intralobulaires sous pleurales au contact.
- Lignes intralobulaires: présentes sur 6 TDM sur 7 au 1er examen, prédominant en périphérie du poumon en sous pleural (figure 7), sans prédilection de zone dans le plan coronal. Chez 4 patients (patients 4, 6, 7 et 9), elles apparaissaient diffuses, responsables d'un syndrome réticulaire diffus.
- L'épaississement interlobulaire n'était retrouvé que chez un patient.

Figure 7. Coupe axiale passant par le lobe moyen, fenêtre parenchymateuse: visualisation de lignes intralobulaires, sous pleurales associées à des lésions microkystiques de même disposition

- Lésions kystiques: présentes sur 5 des 7 TDM étudiées. Il s'agissait de microkystes prédominant en périphérie, en sous pleural, sans prédilection de zone dans le plan coronal mais pouvant également être disposées le long des septa interlobulaires et des axes broncho-vasculaires (figure 8). Des lésions kystiques de plus grandes dimensions étaient également possibles, mesurant jusqu'à 30 mm de diamètre le plus souvent disposées sur plusieurs couches, réalisant un aspect en rayon de miel. Chez un patient (patient 10), une lésion kystique intra-parenchymateuse isolée, à distance des lésions sous pleurales était retrouvée sur les deux examens.

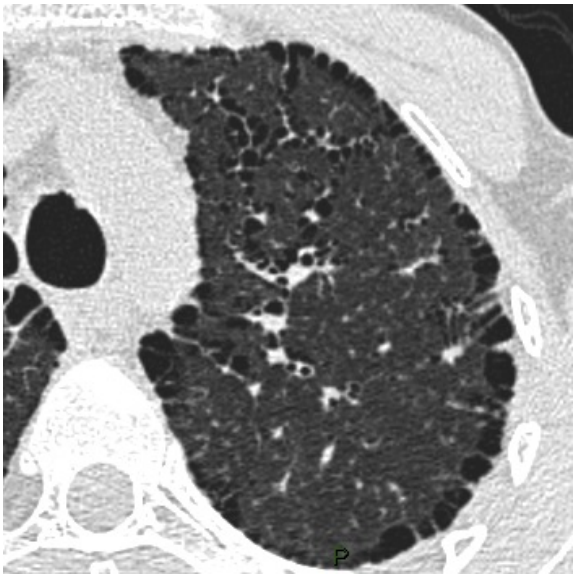

Figure 8. Coupe axiale passant par l'arc aortique, fenêtre parenchymateuse : superposition d'un verre dépoli diffus, homogène et de lésions micro-kystiques, à contenu aérique, disposés en situation sous-pleurale mais également le long des septa interlobulaires et des axes broncho-vasculaires

- un aspect en rayon de miel était présent sur 4 TDM initiales (figure 9).

Figure 9. Coupe axiale passant par la carène, fenêtre parenchymateuse : lésions kystiques de taille variable, de localisation sous pleurale, disposées sur plusieurs rangées dans les régions para-médiastinales, responsables d'un aspect débutant de rayon de miel, signant des phénomènes de fibrose pulmonaire.

3) Lésions bronchiques

- Dilatations des bronches : sur 3 TDM initiales sur 7, quelques dilatations de bronches par traction étaient visibles, de petit calibre, éparses chez des patients présentant par ailleurs des lésions microkystiques ou de rayon de miel.

4) Adénopathies:

Des adénopathies étaient retrouvées sur la 1ère TDM dans 3 cas sur 7. Les formations ganglionnaires apparaissaient ovalaires, d'axe court infra-centimétrique, visibles au niveau de toutes les chaines ganglionnaires médiastinales et hilaires bilatéralement, évoquant plutôt des adénopathies réactionnelles (figure 10).

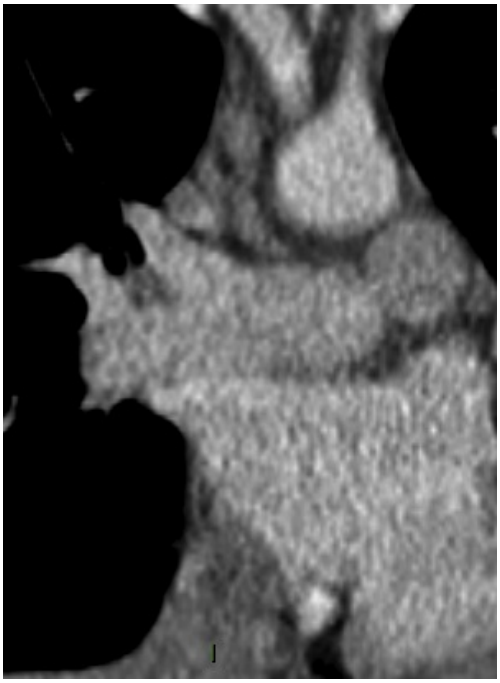

Figure 10. TDM avec injection de produit de contraste, reconstruction coronale passant dans le plan de l'arc aortique: visualisation de formations ganglionnaires ovalaires, d'axe court infracentimétrique au niveau de la fenêtre de Barety.

5) Calcifications:

Un seul patient (n° 5) présentait, sur ses deux examens, des microcalcifications diffuses au niveau du résidu thymique.

TDM « finales»

Elles étaient réalisées en moyenne après 23 mois.

1) Lésions alvéolaires

- les images en verre dépoli étaient retrouvées dans 6 cas sur 7. Le patient 4 a en effet développé ces lésions entre les 2 TDM, réalisées à 18 mois d'intervalle. L'extension restait identique pour 4 patients et s'aggravait chez un patient (patient 9 : score passant de 14 à 22).

- les consolidations n'étaient retrouvées que chez un patient, stables (patient 6). Pour les 3 autres cas elles n'étaient plus observées à la dernière TDM.
- les micronodules n'étaient retrouvés sur aucune des TDM « finale »
- la distension présente initialement chez le patient 4 n'était plus retrouvée.

2) Lésions interstitielles

- Epaississement des scissures : elles persistaient chez tous les patients, associées dans tous les cas à des lignes intralobulaires sous pleurales au contact.
- Lignes intralobulaires : elles étaient également présentes sur les 7 TDM, stables chez ceux dont les lignes intralobulaires préexistaient, et apparaissant dans un cas (patient 4, avec score passant de 0 à 24).
- L'épaississement interlobulaire n'était retrouvé que dans 1 cas sur 7 : cette lésion a disparu dans un cas (patient 9) et est apparue dans un autre (patient 10)
- Lésions kystiques : présentes sur 6 des 7 TDM étudiées, elles sont apparues dans un cas (patient 4) et étaient relativement stables pour les autres.
- Aspect en rayon de miel : toujours présent chez 4 cas sur 7, stables chez 3 patients et se majorant dans un cas (patient 2).

3) Lésions bronchiques

- Dilatations des bronches : toujours présentes sur 3 des 7 TDM finales.

4) Adénopathies :

elles étaient présentes sur 4 des 7 TDM. Elles apparaissaient chez le patient 4 où elles étaient volumineuses, diffuses, non compressives, homogènes.

Tableau 15. Etude des tomodensitométries thoraciques, patients 2, 4, 5 et 6

Patient n°	2		4		5		6	
Dates TDM / Lésions élémentaires	N°1 (21/04/04)	N°2 (08/04/08)	N°1 (26/07/05)	N°2 (11/01/07)	N°1 (13/12/07)	N°2 (06/07/10)	N°1 (18/10/97)	N°2 (13/02/98)
Verre dépoli	24	24	0	21	2	2	16	16
Consolidation	1	0	12	0	0	0	1	1
Micro-nodules	0	0	5	0	0	0	0	0
Epaississements interlobulaires	0	0	0	0	0	0	0	0
Lignes intralobulaires	6	6	0	24	6	6	24	24
Epaississements des scissures	oui	oui	oui	oui	oui	oui	oui	oui
Lésions kystiques	8	10	0	6	7	7	8	8
Rayons de miel	1	3	0	0	4	4	10	10
DDB par traction	4	4	0	0	1	1	2	2
Distension	non	non	oui, antérieure	non	non	non	non	non
Adénopathies	<10mm	<10mm	non visibles	>10mm	<10mm	<10mm	non	non

DDB : dilatation des bronches

Tableau 16. Etude des tomodensitométries thoraciques, patients 7, 9, et 10

Patient n°	7		9		10	
Dates TDM / Lésions élémentaires	N°1 (15/09/10)	N°2 (07/02/11)	N°1 (19/09/95)	N°2 (18/04/96)	N°1 (06/03/07)	N°2 (26/07/11)
Verre dépoli	4	4	14	22	0	0
Consolidation	0	0	4	0	0	0
Micro-nodules	0	0	0	0	0	0
Epaississements interlobulaires	0	0	4	0	0	6
Lignes intralobulaires	24	24	18	18	4	6
Epaississements des scissures	oui	oui	oui	oui	oui	oui
Lésions kystiques	6	6	0	0	4	4
Rayons de miel	0	0	0	0	1	1
DDB par traction	0	0	0	0	0	0
Distension	non	non	non	non	non	non
Adénopathies	oui	oui	non	non	non	non

4.2 Synthèse

Les 4 lésions élémentaires les plus fréquemment retrouvées sont l'épaississement des scissures (14/14), les lignes intralobulaires (13/14), les lésions kystiques (12/14) et les images en verre dépoli (11/14)

Tous les patients présentaient des éléments en faveur d'un syndrome interstitiel dès leur première TDM.

Les images en rayon de miel, présentes sur 8 TDM (4 patients), et évocatrices de fibrose pulmonaire, étaient globalement stables. Parmi ces 4 patients (patients 2, 5, 6 et 10), aucun n'a eu de confirmation anatomopathologique de fibrose. En effet, 2 n'ont pas de eu de biopsie et 2 ont eu une BTB ne retrouvant pas de fibrose. A noter que le patient 10 a un score de 1 pour cette lésion, ne témoignant donc pas d'une fibrose diffuse.

Chez les patients n° 5, 6, 7 et 10, aucune évolution significative n'était perceptible par notre analyse entre les deux examens réalisés respectivement à 30 mois, 4 mois, 5 mois et 52 mois d'intervalle.

Chez le patient n° 2, on note entre les deux examens (intervalle de 48 mois), une disparition de l'élément de consolidation précédemment visible et une discrète majoration de l'extension des lésions kystiques et du rayon de miel.

Les deux examens réalisés chez le patient n°4 (intervalle de 18 mois) apparaissent très différents cependant, ces deux examens ont été vraisemblablement réalisés en période infectieuse.

Chez le patient n° 9, on note une discrète majoration des opacités en verre dépoli, une disparition des consolidations et des épaississements des septa interlobulaires, cependant, il est à noter que la technique de réalisation des deux examens, réalisés à 7 mois d'intervalle, est très différente.

IV) DISCUSSION

Cette étude met en évidence, malgré son faible effectif, une grande variabilité dans la présentation clinique et l'évolution des patients suivis pour une intolérance aux protéines dibasiques avec atteinte respiratoire. En effet, les signes cliniques vont de l'absence de symptômes à la détresse respiratoire aiguë sévère. L'évolution peut-être aiguë - avec aggravation de la détresse respiratoire en quelques jours - rapidement progressive, ou chronique, à type de dyspnée d'effort. Le délai d'apparition des signes respiratoires est très variable, et au sein d'une même famille, l'évolution peut également être très différente. Les examens complémentaires, notamment la TDM, permettent une évaluation du degré de sévérité de l'atteinte respiratoire et sont également utiles pour le suivi. Dans notre étude, le syndrome interstitiel était toujours présent, soit à la radiographie de thorax, soit, et le plus souvent, à la TDM thoracique. L'existence d'une lipoprotéinose alvéolaire (retrouvée à l'examen anatomopathologique du LBA ou d'une biopsie pulmonaire) était également constante.

L'atteinte respiratoire conditionne le pronostic vital de l'affection. Dans notre étude, six patients décédaient, tous d'une atteinte respiratoire, dont trois dans un contexte fébrile (patient 1, 6 et 9). Les trois autres patients (patients 3, 4 et 8) ont présenté une insuffisance respiratoire rapidement évolutive, secondaire à une protéinose alvéolaire, avec échec des lavages thérapeutiques dans deux cas.

Etant donné la gravité que peuvent représenter les complications pulmonaires, cela nous semblait important de décrire l'atteinte respiratoire de l'IPD et son évolution.

Peu d'études sont rapportées dans la littérature. Les deux principales études qui décrivent plus précisément l'atteinte respiratoire, sont l'une finlandaise datant de 1993, l'autre italienne datant de 1996.

Dans la première, Parto et al. [21] étudient les manifestations respiratoires au cours de l'IPD dans leur cohorte de 31 patients atteints (sur les 38 patients connus d'IPD). Leurs patients étaient séparés en 3 groupes :

- groupe A : insuffisance respiratoire fatale (n=4)
- groupe B : complications respiratoires sévères (n=2)
- groupe C : patients asymptomatiques (n=25)

Les radiographies thoraciques de 25 patients ont pu être étudiées. Soixante p.cent des patients asymptomatiques avaient des signes en faveur d'un syndrome interstitiel. Dix sept patients ont eu une TDM thoracique (parmi eux, quatorze étaient asymptomatiques), quatorze une scintigraphie (12 asymptomatiques), treize des EFR (10 asymptomatiques) et quatre une analyse du LBA (qui n'a pas été détaillée).

Parmi les 14 patients asymptomatiques qui ont eu une TDM et une scintigraphie:

- Quatre avaient une TDM normale et dix avaient des signes qualifiés de « peu spécifiques » (épaissements des septa interlobulaires, bulles d'emphysème, images en verre dépoli, bronchectasies).
- Trois patients avaient une scintigraphie normale, un avait un défaut de perfusion segmentaire et huit un défaut de perfusion pulmonaire diffus. (deux n'ont pas eu de scintigraphie)

Aux EFR, la capacité pulmonaire totale moyenne était à 76,6% (extrêmes :52,3%-107,6%), et la capacité de diffusion était normale avec une moyenne à 116,6% (extrêmes : 82,5%-136%).

La deuxième étude, menée par Santamaria et al [22], est une étude prospective, réalisée sur 9 patients de la cohorte italienne, chez qui ont été réalisés des EFR, une radiographie et une TDM thoraciques et une scintigraphie de ventilation perfusion. Huit patients étaient asymptomatiques et l'un est décédé au cours de l'étude d'une insuffisance respiratoire aigue,

et avait à la TDM une maladie interstitielle diffuse. Six ont eu des EFR, normales. Huit ont pu avoir une TDM et une scintigraphie, normales pour deux patients, et retrouvant des signes en faveur d'un syndrome interstitiel et un défaut de ventilation et/ou de perfusion pour cinq autres patients (une TDM n'était pas interprétable, scintigraphie normale).

D'autres études (case report, études autopsiques, ...) ont été réalisées sur un nombre plus faibles de patients mais ne se limitent pas à l'atteinte respiratoire.

Notre étude est la seule étude récente rapportant de manière détaillée les manifestations respiratoires cliniques, radiologiques, fonctionnelles et anatomopathologiques des patients atteint d'IPD.

1) Principaux résultats

1.1 Hétérogénéité clinique et évolutive

La présentation clinique de nos patients était très variable. En effet, deux (patients 7 et 10) n'avaient pas de symptômes respiratoires, deux (patients 2 et 5) avaient une dyspnée d'effort stable, quatre (patients 1, 3, 8 et 9) présentaient une décompensation respiratoire sévère évoluant vers le décès. Les deux derniers (patients 4 et 6) présentaient une aggravation respiratoire rapidement progressive, évoluant également vers le décès. Cette variabilité clinique est également retrouvée dans la cohorte finlandaise de Parto et al. Parmi les 31 patients décrits, quatre sont décédés d'une atteinte respiratoire, deux ont présenté des complications respiratoires étiquetées « sévères » (insuffisance respiratoire aiguë et hémoptysie chez le premier et décompensations respiratoires répétées chez le second). Vingt-cinq patients étaient asymptomatiques, ce qui représente une proportion plus importante que dans notre étude [21].

On note parmi nos patients que sept sont apparentés : quatre patients au sein de la famille 1 et trois au sein de la famille 2. Ainsi, il est possible de comparer des patients ayant la même atteinte génomique.

Dans la famille 1, les patients 1 et 2, qui sont frères et sœurs, n'ont pas la même évolution clinique mais cela peut être expliqué par le retard de diagnostic chez le patient 1. D'autre part, les symptômes respiratoires sont apparus très tardivement chez le patient 2 (à l'âge de 14 ans) alors que ses deux enfants (patients 3 et 4), présentant donc la même mutation génétique, sont tous les deux décédés précocement (à l'âge de 7 mois ½ et 2 ans respectivement) d'une atteinte respiratoire secondaire à une lipoprotéinose alvéolaire malgré un diagnostic néonatal (patient 3 à J23 de vie) voire anténatal (patient 4).

Dans la famille 2, trois frères (patients 5, 6 et 7) sont atteints d'IPD et l'un (patient 6) est décédé, malgré un diagnostic néonatal à 10 jours de vie. Le patient 5 (cas index de la famille) a été diagnostiqué tardivement mais son évolution clinique respiratoire est plutôt satisfaisante. Le patient 7 a été diagnostiqué précocement du fait des antécédents familiaux, mais présente au LBA, à l'âge de 9 mois, une protéinose alvéolaire sans symptômes respiratoires pour le moment. On constate donc qu'au sein de la même famille, l'évolution est très différente, et cela, malgré un diagnostic très précoce, et un traitement précoce de la maladie métabolique (régime hypoprotidique et supplémentation par CITRULLINE).

L'absence de corrélation génotype-phénotype dans l'IPD est retrouvée dans la littérature, mais est plus particulièrement décrite pour les autres atteintes organiques de cette maladie, notamment le retard de croissance ou l'ostéoporose [1]. En 1993, Di Rocco et al. décrivaient l'évolution sévère de deux patients atteint d'IPD: l'un est décédé à 18 mois d'une atteinte respiratoire, l'autre présentait à l'âge de 4 ans une pneumopathie interstitielle sévère. Ces deux patients avaient deux frères, âgés respectivement de 5 et 2 ans, atteints d'IPD, mais étaient asymptomatiques [13].

Dans notre étude, le délai d'apparition des symptômes respiratoires est très variable, avec des extrêmes allant de 5 mois à 13 ans. Dans la seule étude rapportant les manifestations respiratoires cliniques de l'IPD [21], cette donnée n'est pas précisée.

Dans ce travail, les six patients décédaient d'une cause respiratoire et non d'un déséquilibre de la maladie métabolique. Trois (patients 1, 6, et 9) sont décédés dans un contexte fébrile, à l'âge de 10 ans, 5 ans et 21 mois respectivement. Dans deux cas, on retrouvait la notion d'une pneumopathie à CMV. En effet, la PCR CMV du patient 6 était positive dans le LBA, et pour le patient 9, c'est la présence de cellules mononuclées à l'examen anatomopathologique du LBA qui faisait évoquer cette infection. Le traitement par CYMEVAN se soldait par un échec. Cependant, ces trois patients avaient également une protéinose alvéolaire, diagnostiquée par analyse du LBA (patients 6 et 9) ou retrouvée à l'autopsie (patient 1) mais n'ont pu bénéficier de LBA thérapeutiques. Or il a également été décrit une susceptibilité aux infections chez les patients présentant une protéinose alvéolaire, avec en général des infections par germes inhabituels (Nocardia species, Cryptococcus neoformans, Pneumocystis carinii…) [23] et l'infection à cytomégalovirus a été décrite par un auteur en 1979 [24].

Les trois autres patients (patients 3, 4 et 8) sont décédés à l'âge de 7mois ½, 2 ans et 4 ans ½, suite à une insuffisance respiratoire aiguë ou rapidement progressive, avec présence d'une protéinose alvéolaire à l'analyse du LBA mais avec échec des lavages thérapeutiques dans les deux cas où ils ont été réalisés.

Dans la littérature, il est également retrouvé des cas de décès précoces. Parto et al. rapportent en effet quatre décès secondaires à une insuffisance respiratoire [21]. Tous étaient des enfants âgés de moins de 15 ans, diagnostiqués en moyenne à 5,8 ans (extrêmes de 1 à 10 ans), et décédés à l'âge de 10, 13, 7 et 3 ans. L'analyse histologique du poumon à l'autopsie mettait en évidence une protéinose alvéolaire dans 3 cas et des granulomes de cholestérol dans 1 cas

[25]. En 1995, Parenti et al. rapportent, dans leur série de 9 patients italiens, trois décès à l'âge de 6 ans ½ , 10 ans ½ et 11 ans, dont l'un dans un contexte de surinfection respiratoire, avec, à l'analyse histologique du poumon à l'autopsie, une protéinose alvéolaire. Les causes de décès des deux autres patients ne sont pas connues [26]. Aucune de ces deux séries ne rapportent de pneumopathie à CMV. On constate néanmoins que dans notre série, la moyenne d'âge au décès est plus faible (3,8 ans) contre 8,3 ans pour Parto et al. et 9,3 ans pour Parenti et al.

Pour cinq patients (patients 1, 2, 4, 5 et 6), l'évolution se faisait vers la fibrose pulmonaire diffuse, suspectée devant les anomalies TDM (sauf pour le patient 1). Le patient 10 présente une petite zone avec aspect en rayon de miel, stable, et seul un suivi prospectif permettra de confirmer s'il s'agit d'une fibrose débutante. Dans seulement 2 cas, la fibrose pulmonaire était confirmée à l'examen anatomopathologique (à l'autopsie pour le patient 1 et à la BTB pour le patient 4). Le patient 2 n'a pas eu de nouvel examen anatomopathologique depuis la dernière imagerie évoquant une fibrose et pour le patient 5, la BTB a été réalisée mais ne montre pas de fibrose, ce qui est assez discordant par rapport aux anomalies TDM (images en rayon de miel). Cela peut-être expliqué par le caractère hétérogène de l'atteinte et la réalisation de la BTB en zone « saine».

Les patients 1, 2 et 5 avaient une évolution plutôt chronique, avec l'existence d'une protéinose alvéolaire initiale, ayant évoluée vers la fibrose pulmonaire. On note que malgré l'évolution rapidement progressive du patient 4, les lésions de protéinose alvéolaire pré-existaient et ont également évolué vers une fibrose débutante.

Dans la littérature, il est décrit quelques cas seulement de protéinose alvéolaire idiopathique évoluant vers la fibrose pulmonaire [27, 28, 29]. Concernant les protéinoses secondaires à l'IPD, l'étude autopsique de 4 patients ne montrait pas de signes histologiques de fibrose [25].

A la TDM, Parto et al. objectivaient des « signes de fibrose » (sans précision) pour 8 de leurs patients, alors que ceux ci étaient asymptomatiques, mais l'étude histologique n'a pas été réalisée [21].

1.2 Apports des examens complémentaires

Les examens complémentaires étudiés étaient variés : radiologiques (radiographie de thorax et TDM thoracique), fonctionnels (EFR et épreuve d'effort) et anatomopathologiques (analyse de LBA ou de biopsie pulmonaire par voie trans-bronchiques ou chirurgicale). La scintigraphie de ventilation/perfusion n'était réalisée qu'à une seule reprise chez un patient (patient 2) et était normale.

1.2.1 TDM thoracique

Dans notre étude, trois patients (patients 1, 3 et 8) n'avaient pas eu de TDM durant l'évolution de leur pathologie. Parmi eux, deux (patients 3 et 8) ont eu une évolution respiratoire d'aggravation rapide, avec ventilation mécanique ayant sans doute rendu impossible la réalisation d'une TDM. Quant au troisième patient (patient 1), les données étant manquantes durant une période de 7 ans, les TDM qui ont pu être réalisées n'étaient donc pas disponibles. Cependant, il s'agit du patient ayant le diagnostic le plus ancien (1977), et la TDM n'était pas encore d'utilisation courante. Ce patient n'a sans doute jamais eu de TDM thoracique.

Parmi les sept patients pour lesquels des TDM ont été réalisées, l'imagerie (sous format papier ou numérique) était disponible pour tous mais pour trois patients, la TDM analysée en tant que « TDM initiale » n'était pas la première TDM réalisée chez le patient. En effet, la première TDM disponible pour le patient 2 date de 2004 alors que la première TDM a été réalisée en 1991. Cela a pu entraîner un biais dans l'interprétation de l'évolutivité des lésions

(stabilité des lésions décrite entre 2004 et 2008). Pour le patient 5, nous avons également des données manquantes entre 1993 et 2003, où la première TDM a été réalisée. Malheureusement, celle ci n'étant pas retrouvée, nous avons analysé en TDM « initiale » celle de 2007. Enfin pour le patient 10, la TDM analysée date de 2007 alors qu'il avait eu une première imagerie en 2005. Or ces trois patients sont vivants, et deux ont (ou ont eu) une symptomatologie respiratoire à type de dyspnée d'effort et présentent également une aggravation progressive du syndrome restrictif. Par contre il n'a pas été mis en évidence d'évolutivité des lésions radiologiques mais ceci peut être expliqué par la non disponibilité des premières TDM réalisées.

Pour les quatre patients restants (patients 4, 6, 7 et 9), les TDM analysées sont séparées d'un intervalle inférieur à 18 mois (respectivement 18 mois, 4 mois, 5 mois et 7 mois) et l'évolutivité des lésions était donc difficile à mettre en évidence.

Cependant, il apparaît que, sur toutes les TDM interprétées, la présence d'un épaississement des scissures est constante, quasiment systématiquement associées à des lignes intralobulaires. Dans 85% des cas, on notait la présence de lésions kystiques et dans presque 80% des cas, la présence d'images en verre dépoli.

Dans notre étude, deux patients étaient asymptomatiques mais présentaient en TDM un épaississement des scissures, des lignes intralobulaires et des lésions kystiques. Ces données sont difficiles à comparer à celles retrouvées dans la littérature du fait de notre faible effectif de patients asymptomatiques. Concernant les lésions évocatrices de fibrose, dans notre étude, les images en rayon de miel sont retrouvées dans 57% des cas et les bronchectasies par traction dans 43% des cas, superposables à ce qui est décrit dans la série finlandaise.

En effet, Parto et al., en analysant les données TDM disponibles pour 17 patients suivis pour IPD, retrouvaient, pour les 14 patients asymptomatiques : 4 TDM normales, 8 TDM avec signes en faveur d'une fibrose pulmonaire (accompagnée dans un cas de bulle

emphysémateuse, dans un autre cas d'images en verre dépoli et dans un dernier cas de dilatation de bronches), 1 TDM avec bulle d'emphysème et 1 TDM avec images en verre dépoli. Parmi les 3 patients symptomatiques, 2 avaient une TDM normale. [21]

Santamaria et al. retrouvent, eux, parmi les 7 TDM interprétables (patients asymptomatiques): dans 2 cas, une TDM normale ; dans 4 cas, la présence de kystes sous pleuraux (isolés dans 2 cas et associés à un épaississement interlobulaire dans 2 autres cas) et dans 1 cas des micronodules. [22]

Concernant la scintigraphie de ventilation/perfusion, celle-ci ne semble pas être l'examen de choix pour étudier l'atteinte pulmonaire, car elle apporte peu de renseignement complémentaire par rapport à la TDM. Seul un patient dans notre étude a eu une scintigraphie durant l'évolution de sa maladie, qui était normale. L'étude finlandaise retrouve une scintigraphie anormale (défaut de perfusion) dans tous les cas sauf un où la TDM était anormale [21]. L'étude italienne retrouve 2 scintigraphies normales, un défaut de ventilation dans un cas et un défaut de perfusion dans 5 cas, correspondant aux 5 TDM anormales. Les auteurs suggéraient donc que la présence de kystes, même si elle était peu spécifique, représentait également la destruction parenchymateuse secondaire à l'inflammation alvéolaire [22].

La TDM est donc l'examen de choix pour évaluer l'apparition et l'évolution de la maladie respiratoire ainsi que sa sévérité. En effet, ces données montrent qu'il peut exister des anomalies TDM même chez les patients asymptomatiques. La surveillance de l'évolutivité des lésions à la TDM, si elle est corrélée à l'évolution clinique, impliquerait la poursuite des investigations, notamment anatomopathologiques, plus invasives. De plus l'apparition d'une fibrose pulmonaire est plus facilement détectable en TDM, pouvant conduire à un traitement précoce.

Nous pouvons également comparer nos résultats avec les études portant sur les TDM des protéinoses alvéolaires idiopathiques. Les images en verre dépoli et le comblement alvéolaire sont les lésions les plus fréquemment décrites [30, 31, 32]. Holbert et al. retrouvent, dans leur étude portant sur 139 TDM thoraciques chez 27 patients adultes atteints de protéinose alvéolaire: dans 100% des cas des images en verre dépoli, dans 85% des cas des opacités interlobulaires, dans 78% des cas un comblement alvéolaire, et dans 30% des cas un élément évocateur de fibrose (rayon de miel, distorsion, bronchectasies par traction). L'emphysème et les images intralobulaires étaient moins fréquentes (7%). [33]

Cependant, les signes évocateurs de fibrose (images en rayon de miel, bronchectasies par traction) sont rares chez l'enfant [34]. De plus, l'aspect en « crazy-paving » décrit typiquement dans la protéinose alvéolaire (lignes septales interlobulaires créant dans les zones de parenchyme anormal un aspect de dallage irrégulier polygonal) [35] n'est jamais retrouvé ici.

Ces données suggèrent que l'aspect TDM dans l'IPD, malgré des lésions primitives communes, n'est pas complètement superposable à celui des protéinoses alvéolaires idiopathiques.

1.2.2 EFR

Les EFR sont le plus souvent utiles pour le suivi de la pathologie respiratoire [34]. Dans notre étude, les EFR réalisées chez les patients jeunes (âgés de moins de 10 ans) étaient normales (patients 1, 4, 6 et 7). Le syndrome restrictif apparaissait plus tardivement dans l'évolution de la maladie. De plus, il apparaissait tardivement par rapport aux anomalies radiologiques. En effet, seuls les patients 2, 5 et 10, âgés en fin de suivi de 35, 20 et 18 ans ½ , présentent un syndrome restrictif ainsi qu'une imagerie pathologique (syndrome interstitiel avec ou sans la présence de kystes sous pleuraux). Les patients 4, 6 et 7 ont des EFR normales alors qu'il

existe à la TDM un syndrome interstitiel allant de simples plages de verre dépoli à un aspect de fibrose pulmonaire. Cette donnée est discordante avec l'étude finlandaise où parmi les 13 patients ayant eu des EFR, deux sont symptomatiques mais ont des EFR normales, sept ont un syndrome restrictif avec CPT inférieure à 20% alors qu'ils sont asymptomatiques mais présentent des anomalies radiologiques [21]. Dans l'étude italienne, six patients ont eu des EFR, normales, mais nous ne disposons pas de corrélation avec les anomalies TDM [22].

Une étude récente a analysé la corrélation entre les anomalies TDM (mesurée par TDM « quantitative ») et la fonction pulmonaire chez 38 patients adultes suivis pour une protéinose alvéolaire, traités ou non par LBA thérapeutiques. Ils retrouvent une corrélation entre les paramètres mesurés par TDM « quantitative » (poids pulmonaire total, volume alvéolaire, densité moyenne pulmonaire), et le VEMS et la DLCO. Cette corrélation existe également après lavage thérapeutique [36].

Les anomalies fonctionnelles les plus constantes des protéinoses alvéolaires sont le trouble de la diffusion (diminution de 40 à 50% de la DLCO), l'hypoxémie et l'élévation du gradient alvéolo-artériel en oxygène [35]. Dans notre étude, aucun patient n'avait de trouble de la diffusion persistant (les patients 2 et 10 ont eu à une reprise seulement un DLCO < 80%, se normalisant à l'EFR suivante). L'hypoxémie n'était pas retrouvée non plus et le gradient alvéolo-artériel en oxygène n'a pas été mesuré.

Cependant, chez l'enfant, la mesure de ces paramètres n'est pas réalisée en routine. L'hypoxie sera plutôt détectée par un test d'effort [34].

1.2.3 Anatomopathologie

L'analyse anatomopathologique du LBA est la clé du diagnostic de protéinose alvéolaire [34]. Dans notre étude, tous les patients ont eu cet examen. Pour huit patients, il permettait de diagnostiquer une protéinose alvéolaire. Pour les deux autres patients, c'est l'analyse de la

biopsie transbronchique qui faisait le diagnostic, alors que le LBA n'était pas contributif. Cela peut être expliqué si l'atteinte était hétérogène et le LBA réalisé dans un territoire encore sain, avec un faible taux de matériel lipoprotéinacé. Cependant, il est rare que l'analyse microscopique soit négative [18].

Le délai d'apparition d'éléments anatomopathologiques en faveur d'une protéinose alvéolaire est variable. Chez l'un de nos patients (patient 4), le premier LBA était négatif et le deuxième réalisé 4 mois plus tard était positif, et a fait démarrer un programme de lavages thérapeutiques. Peu d'études rapportent de manière détaillée les résultats anatomopathologiques de tous leurs patients. L'étude finlandaise rapportent les analyses réalisées chez deux de leurs patients symptomatiques (bronchiolite oblitérante et pneumopathie interstitielle à la biopsie pulmonaire pour l'un, LBA normal pour l'autre) et seuls deux patients asymptomatiques ont eu un LBA, normal [21].

Un seul de nos patients a eu une autopsie (patient 1) retrouvant un aspect de protéinose alvéolaire avec fibrose évolutive alors que la biopsie pulmonaire réalisée par voie chirurgicale un an et demi plus tôt mettait en évidence des lésions de pneumopathie sévère avec cristaux d'acides gras. La présence de granulomes de cholestérol a également été décrite dans la littérature [25, 26, 37].

Une augmentation de la concentration des acides aminés dibasiques dans le LBA a été rapportée chez deux patients adultes atteints d'IPD [38] mais n'a pas été plus largement étudié par la suite.

1.3 Des traitements aux résultats variables

Actuellement, le seul traitement de la protéinose alvéolaire dont l'efficacité a été rapportée est le lavage bronchoalvéolaire thérapeutique, mis au point par Ramirez et al. en 1965 [39, 40].

Son but est d'éliminer le matériel lipoprotéinacé intra-alvéolaire et ainsi de restaurer la perméabilité de la membrane alvéolo-capillaire [35].

Dans notre étude, deux patients ont bénéficié de LBA thérapeutiques sur une période de 2 mois pour l'un (à raison d'un à deux par semaine environ) et sur une période de 8 mois pour le second (à raison d'une série (soit 4 lavages) tous les 3 mois environ). Pour les deux patients, ce traitement n'a eu qu'une efficacité très transitoire et se soldait finalement par un échec.

Les données de la littérature ne permettent pas d'affirmer une efficacité constante du lavage thérapeutique dans l'IPD. En effet, Ceruti et al. rapportent le cas d'un patient de 17 ans, atteint d'IPD avec protéinose alvéolaire, chez qui la réalisation d'un LBA thérapeutique a permis une amélioration clinique et radiologique avec un recul de 2 ans [41]. Santamaria et al. rapportent, eux le cas d'un patient pour qui des lavages thérapeutiques, réalisés à deux occasions, n'ont pas été cliniquement efficaces [42].

Dans la série de de Blic de 23 enfants suivis pour protéinose alvéolaire d'origine diverses, 21 bénéficiaient de 2 à 16 sessions de LBA thérapeutiques, permettant une amélioration respiratoire et un gain pondéral pour 15 enfants mais se soldant par un échec pour 3 autres [34].

Quant aux corticoïdes, dans notre étude, ils ne semblaient pas efficaces. Ils ont été utilisés chez trois patients pour traitement du syndrome d'activation macrophagique et n'ont pas eu d'efficacité respiratoire chez les deux patients présentant également une détresse respiratoire. Le patient 2 a reçu deux mois de corticoïdes oraux dont l'efficacité n'a pu être objectivée car le patient n'a pas eu ses explorations en fin de traitement. Le patient 4 a reçu deux bolus de corticoïdes intraveineux devant l'existence d'une fibrose pulmonaire à la biopsie, en plus de lavages thérapeutiques mais décédait de l'aggravation de l'insuffisance respiratoire.

L'efficacité des corticoïdes semble controversée dans la littérature. Di Rocco et al. rapportent deux cas ou la corticothérapie à 1mg/kg/j pendant 6 mois a été inefficace [13] alors que d'autres rapportent son efficacité à fortes doses par voie orale [1, 21] voire par voie inhalée [37].

Une étude rapporte l'échec d'une transplantation pulmonaire chez un patient italien, âgé de 3 ans, avec récidive de la protéinose alvéolaire sur le greffon [42]. Cela a également été décrit pour des protéinoses alvéolaires idiopathiques [43].

1.4 Mécanismes physiopathologiques

La protéinose alvéolaire, caractérisée par l'accumulation de matériel lipoprotéinacé dans les alvéoles, est secondaire à une altération de la clairance pulmonaire du surfactant, contemporaine d'anomalies fonctionnelles du macrophage alvéolaire [35]. Le GM-CSF joue un rôle clé dans l'activation des macrophages alvéolaires. En effet, il a été démontré que des souris dont le gène codant pour le GM-CSF a été désactivé développaient des lésions pulmonaires proches de la protéinose alvéolaire [44]. De plus, les mutations des gènes codants pour les sous-unités α et β du récepteur du GM-CSF entrainent également ce type de lésions. Dans les formes auto-immunes, et seulement dans celles-ci, il a récemment été démontré une altération des fonctions phagocytaires des macrophages alvéolaires, secondaires à la présence d'anticorps anti-GMCSF. Ces anticorps se fixent sur le GM-CSF et empêchent son activité, créant un défaut de clairance du surfactant mais également une diminution des défenses immunitaires [15]. Cependant, les mécanismes physiopathologiques des protéinoses secondaires, notamment l'IPD, n'ont pas été élucidés. Récemment, dans une première étude, l'équipe de Barilli et al, en constatant que les anomalies métaboliques seules n'expliquaient pas l'atteinte multisystémique de l'IPD, a démontré que l'activité du transporteur y+LAT était fortement diminuée dans les monocytes et les macrophages alvéolaires et que l'expression du

SLC7A7 était régulée par le GM-CSF dans les monocytes [45]. La même équipe, dans une deuxième étude en cours de publication [46], a confirmé l'altération des fonctions phagocytaires du macrophage dans l'IPD. Ces données très récentes confirment le rôle central du macrophage alvéolaire dans la physiopathologie de l'atteinte respiratoire, et soulignent également qu'une dysfonction monocytaire généralisée est probablement la clé de la pathogénie de l'IPD.

Cependant, la fréquence d'évolution de la protéinose vers la fibrose pulmonaire dans l'IPD, comparée aux protéinoses idiopathiques, est mal expliquée.

1.5 Atteinte pulmonaire dans d'autres maladies métaboliques

Une atteinte pulmonaire est décrite dans d'autres maladies métaboliques telles que les maladies lysosomales. Il peut s'agir d'une obstruction des voies aériennes supérieures pouvant être responsable d'une hypoxémie chronique dans les mucopolysaccharidoses [47], d'un syndrome hépatopulmonaire dans la maladie de Gaucher [48] ou d'un syndrome bronchique obstructif dans la maladie de Fabry [49]. Dans la maladie de Niemann-Pick, et plus fréquemment dans la maladie de Niemann-Pick de type B et C, il peut exister une maladie interstitielle pulmonaire [50], avec diminution de la DLCO aux EFR et lipoprotéinose par accumulation de cellules spumeuses caractéristiques (cellules de Niemann-Pick) à l'analyse du LBA. L'amélioration après réalisation de lavages thérapeutiques a été rapportée [51, 52]. Cependant, il ne s'agit pas d'une protéinose alvéolaire proprement dite étant donné qu'il s'agit d'une accumulation de cellules de surcharge, qui n'existent pas dans l'IPD. L'IPD est donc la seule maladie héréditaire du métabolisme se compliquant d'une protéinose alvéolaire.

2) Limites de l'étude

La réalisation d'une étude sur une population de faible effectif nous empêchait d'appliquer des tests statistiques, et nous devions nous limiter à une description précise de l'atteinte respiratoire de chaque patient. De plus, un dossier n'a pas été retrouvé, et nous ne savons pas si ce patient présentait une atteinte respiratoire ou non.

L'analyse rétrospective de dossiers ne nous a pas permis de récupérer toutes les données voulues, cliniques ou paracliniques, et certaines données manquaient de précision. Les premières TDM réalisées dans l'évolution de la maladie n'ont pas toutes été retrouvées, et cela a créé un biais dans l'interprétation de l'évolutivité des lésions. Il existait également une perte d'informations liée à l'ancienneté des dossiers, ainsi qu'au transfert de dossiers médicaux d'un hôpital à un autre. Néanmoins, les données ont également été recherchées dans le centre hospitalier où le suivi initial a été réalisé et n'ont pas été retrouvées (patients 1 et 5).

3) Perspectives

L'IPD étant responsable d'une atteinte multisystémique, avec des présentations cliniques très variables, on comprend facilement qu'il puisse exister un retard au diagnostic. De plus, lorsque la présentation est initialement respiratoire, avec un syndrome interstitiel, les premiers diagnostics évoqués ne sont en général pas les causes métaboliques, car peu de maladies métaboliques sont responsables d'une atteinte pulmonaire. Or la CAA, sanguine et urinaire, est un examen facile de réalisation, et doit donc être réalisée chez tous les patients présentant une pneumopathie interstitielle, qu'elle soit aiguë ou chronique.

Lorsque l'IPD est confirmée, l'atteinte respiratoire doit être évaluée dès le diagnostic, avec réalisation d'une radiographie de thorax et d'une TDM ainsi que des EFR. La fibroscopie bronchique et l'analyse du LBA seront réalisées dans un second temps, s'il apparaît des symptômes respiratoires ou si l'un des examens complémentaires est pathologique (présence

d'un syndrome interstitiel, présence d'un syndrome restrictif). La proposition d'un schéma de suivi est difficile, tant l'évolution est variable. Néanmoins, la réalisation de la TDM doit être facile, et répétée, d'autant plus qu'elle peut être réalisée même chez les patients jeunes, et que la dose d'irradiation peut être contrôlée (TDM « low dose »). La généralisation de la TDM quantitative permettra une étude précise de la fonction pulmonaire, notamment chez les patients jeunes chez qui la réalisation d'EFR est souvent difficile (nécessité d'un sommeil calme). Néanmoins, chez les patients symptomatiques, la réalisation des EFR permet un suivi du syndrome restrictif, avec un examen simple, peu coûteux, non invasif et non irradiant. La mesure de la capacité de diffusion du CO doit être systématique de même que les épreuves d'effort dès que l'âge de l'enfant le permettent.

On propose donc un suivi TDM et fonctionnel annuel, avec réalisation d'un LBA en cas d'anomalie de ces examens ou en présence de signes respiratoires, afin de diagnostiquer une éventuelle protéinose alvéolaire. Si elle est présente, le suivi radiologique doit être renforcé, afin de détecter l'apparition d'une fibrose pulmonaire, qui peut être précoce.

Enfin, si des symptômes respiratoires apparaissent, avec anomalies radiologiques et/ou fonctionnelles, le lavage thérapeutique est le traitement de première intention, malgré son efficacité variable.

Les données récentes démontrant une atteinte du macrophage alvéolaire ont fait émettre l'hypothèse que le traitement par GM-CSF, par voie sous cutanée ou inhalée, permettrait une amélioration clinique, comme cela est le cas dans la protéinose alvéolaire idiopathique [53], même si le mécanisme physiopathologique n'est pas identique (présence d'anticorps anti GM-CSF dans la protéinose idiopathique). Barilli et al., suite à leur étude, ont donc administré du GM-CSF par voie inhalée et cela a permis une amélioration respiratoire de leur patient, sans effets secondaires rapportés [46]. Il s'agissait d'un patient adulte mais les doses étant fonction

du poids, cela pourrait être réalisé chez l'enfant. Cependant, aucune étude n'a encore été réalisée chez l'enfant.

Une autre perspective pourrait être la transplantation de moelle osseuse. Evoquée par Santamaria et al. devant l'échec de la transplantation pulmonaire [42], il s'agirait d'une perspective encourageante, non seulement du fait des complications pulmonaires, mais également hématologiques, le syndrome d'activation macrophagique étant également une complication mettant en jeu le pronostic vital dans l'IPD.

V) CONCLUSION

Cette étude avait pour but de décrire l'atteinte pulmonaire dans l'intolérance aux protéines dibasiques, afin de mieux comprendre l'évolution de cette pathologie, dont le pronostic est essentiellement respiratoire.

Malgré son faible effectif, notre étude démontre que l'atteinte pulmonaire est d'une grande variabilité clinique et que son évolution, souvent fatale, est difficile à prévoir et est indépendante de l'évolution de la maladie métabolique. L'existence d'une protéinose alvéolaire étant fréquente, il est nécessaire de la dépister de manière précoce, voire dès le diagnostic. La TDM thoracique est l'examen de choix pour le suivi de l'IPD, complétée par des EFR avec recherche systématique d'un trouble de la diffusion.

Le lavage thérapeutique est le traitement de référence de la protéinose alvéolaire, mais son efficacité dans l'IPD est encore difficile à mettre en évidence. L'atteinte du macrophage alvéolaire est maintenant démontrée, et la perspective d'une greffe de moelle osseuse est un axe de recherche pour les années à venir, afin d'améliorer le pronostic de cette maladie.

VI) REFERENCES BIBLIOGRAPHIQUES

1) Simell O. Lysinuric protein intolerance and other cationic aminoacidurias. In Scriver CR, Beaudet D, Valle D, Sly WS, Childs B, Kinzler K et al. The metabolic and molecular bases of inherited disease. 8th edn. New York:McGraw-Hill,2001;4933-4955
2) Palacin M, Borsani G, Sebastio G. The molecular base of cystinuria and lysinuric protein intolerance. Curr Opin Genet Dev 2001;11:328-335
3) Ducoin H. Etude descriptive de la cohorte des 24 patients français atteints d'intolérance aux protéines dibasiques avec lysinurie. Thèse pour le diplôme d'état de docteur en Médecine, Université de Lille 2, année 2009
4) Borsani G, Bassi MT, Sperandeo MP, De Grandi A, Buoninconti A, Riboni M et al. SLC7A7, encoding a putative permease-related protein, is mutated in patients with lysinuric protein intolerance. Nat Genet 1999;21:297-301
5) Torrents D, Mykkänen J, Pineda M, Feliubadaló L, Estévez R, de Cid R et al. Identification of SLC7A7, encoding y+LAT-1, as the lysinuric protein intolerance gene. Nat Genet 1999;21:293-296
6) Bröer S. Lysinuric protein intolerance: one gene-many problem. Am J Physiol Cell Physiol 2007;293:540-541
7) Sebastio G, Sperandeo MP, Andria G. Lysinuric protein intolerance: Reviewing concepts on a multisystem disease. Am J Med Genet Part C 2011;157:54-62
8) Palacin M, Bertran J, Chillaron J, Estevez R, Zorzano A. Lysinuric protein intolerance: mechanisms of pathophysiology. Mol Genet Metab 2004;81:27-37
9) Parto K, Penttinen R, Paronen I, Pelliniemi L, Simell O. Osteoporosis in lysinuric protein intolerance. J Inherit Metab Dis 1993;16:441-450
10) Tanner LM, Nänto-Salonen K, Niinikoski H , Jahnukainen T, Keskinen P, Saha H et al. Nephropathy advancing to end-stage renal disease : a novel complication of lysinuric protein intolerance. J Pediatr 2007;150:631-634
11) Gordon WC, Gibson B, Leach MTJ, Robinson P. Haemophagocytosis by myeloid precursors in lysinuric protein intolerance. British J Hematol 2007;138:1
12) Duval M, Fenneteau O, Doireau V, Faye A, Emilie D, Yotnda et al. Intermittent hemophagocytic lymphohistiocytosis is a regular feature of lysinuric protein intolerance. J Pediatr 1999;134:236-239

13) DiRocco M, Garibotto G, Rossi GA, Caruso U, Taccone A, Picco P et al. Role of haematological, pulmonary and renal complications in the long-term prognosis of patients with lysinuric protein intolerance. Eur J Pediatr. 1993 May;152:437-440
14) Tanner LM, Näntö-Salonen K, Niinikoski H, Huoponen K, Simell O. Long-term oral lysine supplementation in lysinuric protein intolerance. Metabolism 2007;56:185-189
15) Trapnell BC, Whitsett JA, Nakata K. Pulmonary alveolar proteinosis. N Engl J Med. 2003;349:2527-2539
16) de Baulny H.O, Schiff M, Dionisi-Vici C. Lysinuric Protein Intolerance (LPI): A multi organ disease by far more complex than a classic urea cycle disorder, Molecular Genetics and Metabolism (2012) *[Article in press]*
17) Gonzalez-Rothi RJ, Harris JO. Pulmonary alveolar proteinosis. Further evaluation of abnormal alveolar macrophages. Chest 1986;90:656-661
18) Borie R, Danel C, Debray MP, Taille C, Dombret MC, Aubier M et al. Pulmonary alveolar proteinosis. Eur Respir Rev 2011;20:98-107
19) Beccaria M, Luisetti M, Rodi G, Corsico A, Zoia MC, Colato S et al. Long-term durable benefit after whole lung lavage in pulmonary alveolar proteinosis. Eur Respir J. 2004;23:526-531
20) Hansell DM, Bankier AA, MacMahon H, McLoud TC, Muller NL, Remy J. Fleischner Society: glossary of terms for thoracic imaging. Radiology 2008;246:697-722
21) Parto K, Svedström E, Majurin ML, Härkönen R, Simell O. Pulmonary manifestations in lysinuric protein intolerance. Chest 1993;104:1176-1182.
22) Santamaria F, Parenti G, Guidi G, Rotondo A, Grillo G, Larocca MR et al. Early detection of lung involvement in lysinuric protein intolerance: role of high-resolution computed tomography and radioisotopic methods. Am J Respir Crit Care Med 1996;153:731-735
23) Shah PL, Hansell D, Lawson PR, Reid KB, Morgan C. Pulmonary alveolar proteinosis: clinical aspects and current concepts on pathogenesis. Thorax 2000;55:67-77
24) Ranchod M, Bissell M. Pulmonary alveolar proteinosis and cytomegalovirus infection. Arch Pathol Lab Med 1979;103:139-144
25) Parto K, Kallajoki M, Aho H, Simell O. Pulmonary alveolar proteinosis and glomerulonephritis in lysinuric protein intolerance: case reports and autopsy findings of four pediatric patients. Hum Pathol 1994;25:400-407

26) Parenti G, Sebastio G, Strisciuglio P, Incerti B, Pecoraro C, Terracciano L et al. Lysinuric protein intolerance characterized by bone marrow abnormalities and severe clinical course. J Pediatr 1995;126:246-251
27) Hudson AR, Halprin GM, Miller JA, Kilburn KH. Pulmonary interstitial fibrosis following alveolar proteinosis. Chest 1974;65:700-702
28) Clague HW, Wallace AC, Morgan WK. Pulmonary interstitial fibrosis associated with alveolar proteinosis. Thorax 1983;38:865-866
29) Kaplan AI, Sabin S. Case report: interstitial fibrosis after uncomplicated pulmonary alveolar proteinosis. Postgrad Med 1977;61:263-265
30) Albafouille V, Sayegh N, De Coudenhove S, Scheinmann P, De Blic J et al. CT scan patterns of pulmonary alveolar proteinosis in children. Pediatr Radiol 1999;29:147-152
31) Godwin JD, Müller NL, Takasugi JE. Pulmonary alveolar proteinosis : CT findings. Radiology 1988;169:609-613
32) Lee KN, Levin DL, Webb WR, et al. Pulmonary alveolar proteinosis: high-resolution CT, chest radiographic, and functional correlations. Chest 1997;111: 989–995
33) Holbert JM, Costello P, Li W, Hoffman RM, Rogers RM. CT features of pulmonary alveolar proteinosis. AJR Am J Roentgenol 2001;176:1287-1294
34) De Blic J. Pulmonary alveolar proteinosis in children. Paediatr Respir Rev 2004;5:316-322
35) Delaval P, Brinchault G, Corre R, Jouneau S, Meunier C, Briens E. Lipoprotéinose alvéolaire pulmonaire. Rev Pneumol Clin 2005;61:186-92.
36) Guan Y, et al. Pulmonary alveolar proteinosis: Quantitative CT and pulmonary functional correlations. Eur J Radiol (2011) *[Article in press]*
37) Kerem E, Elepeg O, Shalev RS, Rosenman E, Bar Ziv Y, Branski D. Lysinuric protein intolerance with chronic interstitial lung disease and pulmonary cholesterol granulomas at onset. J Pediatr 1993;123:275-278
38) Hallman M, Maasilta P, Sipila I, Tahvanainen J. Composition and function of pulmonary surfactant in adult distress syndrome. Eur Respir J 1989;2(suppl 3):104-108
39) Ramirez J. Alveolar proteinosis: importance of pulmonary lavage. Am Rev Respir Dis 1971;103:666-678
40) Michaud G, Reddy C, Ernst A. Whole lung lavage for pulmonary alveolar proteinosis. Chest 2009;136:1678-1681

41) Ceruti M, Rodi G, Stella GM, Bolongaro A, Baritussio A, Pozzi E et al. Successful whole lung lavage in pulmonary alveolar secondary to lysinuric protein intolerance: a case report. Orphanet J rare Dis 2007;2:14
42) Santamaria F, Brancaccio G, Parenti G, Francalanci P, Squitieri C, Sebastio G et al. Reccurent fatal pulmonary alveolar proteinosis after heart-lung transplantation in a child with lysinuric protein intolerance. J Pediatr 2004;145:268-272
43) Parker LA, Novotny DB. Recurrent alveolar proteinosis following double lung transplantation. Chest 1997;111:1457-1458
44) Stanley E, Lieschke GJ, Grail D, Metcalf D, Hodgson G, Gall JA et al. Granulocyte/macrophage colony-stimulating factor-deficient mice show no major perturbation of hematopoiesis but develop a characteristic pulmonary pathology. Proc Natl Acad Sci U S A. 1994;91:5592-5596
45) Barilli A, Rotoli BM, Visigalli R, Bussolati O, Gazzola GC, Kadija Z et al. In Lysinuric Protein Intolerance system y+L activity is defective in monocytes and in GM-CSF-differentiated macrophages. Orphanet J Rare Dis. 2010;5:32
46) A. Barilli et al., Impaired phagocytosis in macrophages from patients affected by lysinuric protein intolerance, Mol Genet Metab (2012) *[Article in press]*
47) Wraith JE. Mucopolysaccharidoses and Oligosaccharidoses. In: JM Saudubray, J Fernandes, G van der Bergue, JH Walter. Inborn metabolic diseases. Heidelbergh, Springer, 2006:496-502
48) Grabowski GA. Phenotype, diagnosis and treatment of Gaucher's disease. Lancet 2008;372:1263-1271
49) Rosenberg DM, Ferrans VJ, Fulmer JD et al. Chronic airflow obstruction in Fabry's disease. Am J Med 1980;68:898-905
50) Guillemot N, Troadec C, De Villemeur TB et al. Lung disease in Niemann-Pick disease. Pediatr Pulmonol 2007;42:1207-1214
51) Mendelson DS, Wasserstein MP, Desnick RJ et al. Type B Niemann-Pick disease: findings at chest radiography, thin section CT, and pulmonary function testing. Radiology 2006;238:339-345
52) Nicholson AG, Wells AU, Hooper J, Hansell DM, Kelleher A, Morgan C. Successful treatment of endogenous lipoid pneumonia due to Niemann-Pick Type B disease with whole-lung lavage. Am J Respir Crit Care Med. 2002;165:128-31

53) Seymour JF, Presneill JJ, Schoch OD et al. Therapeutic efficacy of granulocyte-macrophage colony-stimulating factor in patients with idiopathic acquired alveolar proteinosis. Am J Respir Critic Care Med 2001;163:524-531

VII) ANNEXES

Annexe 1 : Fiche de recueil

Atteinte pulmonaire au cours de l'intolérance aux protéines dibasiques

NOM : **Date de naissance**:

PRENOM : **SEXE** :

DATE DE DIAGNOSTIC : **AGE AU DIAGNOSTIC :**

DIAGNOSTIC ANTENATAL □**non** □ **oui**
Si oui, date et modalités :

DECES □**non** □ **oui**
Si oui, date et âge :

CONSANGUINITE □**non** □ **oui**
Si oui, type et arbre généalogique :
Génétique ?

ANTECEDENTS FAMILIAUX :

HISTOIRE DE LA MALADIE :

EVOLUTION CLINIQUE :

EXAMENS REPIRATOIRES :

	Dates	Compte rendu disponible ? ou résultat
Radiographie de thorax		
TDM thoracique		
LBA diagnostique		
EFR		

TRAITEMENT :

- **Corticoïdes** □**non** □ **oui**
  Si oui : dates et modalités
- **LBA thérapeutiques** □**non** □ **oui**
  Si oui : dates et compte rendu anatomopathologique
- **Autres**

Annexe 2 : Abréviations courantes utilisées (par ordre alphabétique)

BTB : biopsies transbronchiques

CAA : chromatographie des acides aminés

CMV : cytomégalovirus

CPT : capacité pulmonaire totale

CV : capacité vitale

CRF He : capacité résiduelle fonctionnelle par dilution de l'hélium

Crs : compliance du système respiratoire

DLCO : diffusion du CO

DS : déviation standard

EFR : explorations fonctionnelles respiratoires

LBA : lavage (ou liquide) broncho-alvéolaire

PAS : periodic acid-schiff

SA : semaines d'aménorrhée

SpO2 : Saturation en oxygène

TDM : tomodensitométrie

VEMS : volume expiré maximal par seconde

VEMS/CVF : rapport de Tiffeneau

VO2max : consommation en oxygène maximale

VR : volume résiduel

Auteur : VALIMAHAMED-MITHA Sarah

Date de soutenance : 12 avril 2012

Titre de la thèse : ATTEINTE PULMONAIRE AU COURS DE L'INTOLERANCE AUX PROTEINES DIBASIQUES : ANALYSE DESCRIPTIVE DE 10 PATIENTS

Thèse, Médecine, Lille, 2012

Cadre de classement : DES de pédiatrie

Mots-clés : intolérance aux protéines dibasiques, protéinose alvéolaire, étude descriptive

Résumé :

Contexte : L'intolérance aux protéines dibasiques (IPD) est une maladie rare, autosomique récessive, due à un défaut de transport des acides aminés dibasiques. Elle responsable d'une atteinte multisystémique mais son pronostic dépend essentiellement de l'atteinte respiratoire, dont la physiopathologie est encore mal comprise et dont l'évolution est très variable selon les études.

Objectifs : L'objectif principal de l'étude était de décrire l'atteinte respiratoire clinique, radiologique et fonctionnelle des patients suivis pour une IPD à l'hôpital Necker Enfants Malades (NEM). Les objectifs secondaires étaient de mieux comprendre l'évolution de cette atteinte afin d'en optimiser la prise en charge.

Matériels et méthodes : Il s'agissait d'une étude rétrospective. Les patients suivis à l'hôpital NEM pour IPD et ayant une atteinte respiratoire clinique et/ou radiologique et/ou fonctionnelle étaient inclus. Les données anamnestiques, cliniques, paracliniques étaient recueillies. Les tomodensitométries (TDM) ont fait l'objet d'une analyse spécifique avec relecture du premier et dernier examen TDM de chaque patient par un radiologue entraîné, afin de décrire l'évolutivité des lésions.

Résultats : Dix patients étaient étudiés. L'évolution clinique ainsi que le délai d'apparition de la maladie respiratoire étaient variables. Six patients décédaient (tous d'une atteinte respiratoire), deux étaient asymptomatiques et deux avaient une évolution plutôt chronique. Tous les patients avaient à un moment donné du suivi au moins un examen anatomopathologique (lavage broncho alvéolaire ou biopsie) en faveur d'une protéinose alvéolaire. Trois patients présentaient un syndrome restrictif aux EFR. Sept patients ont eu une analyse TDM. Il existait au moins un signe en faveur d'un syndrome interstitiel chez tous les patients, et un aspect en rayon de miel évocateur de fibrose pulmonaire chez 4 patients. L'évolutivité des lésions TDM n'a pu être mise en évidence. Deux patients étaient traités par lavages thérapeutiques, sans efficacité. Trois recevaient des corticoïdes à visée hématologique, sans amélioration respiratoire.

Conclusion : L'atteinte pulmonaire de l'IPD est variable sur le plan clinique et son évolution est imprévisible. L'existence d'une protéinose alvéolaire est constante et doit être recherchée. La TDM est l'examen de choix pour suivre l'évolution de cette atteinte. Les EFR ont également un rôle dans le suivi. Le lavage thérapeutique a prouvé son efficacité dans les protéinoses alvéolaires mais son efficacité n'est pas constante dans l'IPD. Le rôle du macrophage alvéolaire dans la physiopathologie est central et la perspective d'une greffe de moelle osseuse dans le traitement de l'IPD doit donc être étudiée.

Composition du Jury :

Président : Monsieur le Professeur F. LECLERC

Assesseurs : Monsieur le Professeur L. VALLEE

Monsieur le Docteur A. DESCHILDRE

Madame le Docteur K. MENTION

Directeur de thèse : Monsieur le Professeur J. de BLIC

[redacted]