UNIVERSITE LILLE 2 DROIT ET SANTE

FACULTE DE MEDECINE HENRI WAREMBOURG

Année 2015

THESE POUR LE DIPLOME D'ETAT

DE DOCTEUR EN MEDECINE

APPORT DE L'ECHOGRAPHIE DANS LA DETECTION DES LESIONS LIGAMENTAIRES ET OSSEUSES DANS LES ENTORSES DE LA CHEVILLE ET DU MEDIO-PIED CHEZ L'ENFANT

Présentée et soutenue publiquement le 24/04/15 à 14 heures

Au Pôle Formation

Par Anne-Sophie BILLARD

JURY
Président :
Madame le Professeur Anne COTTEN

Assesseurs :
Madame le Professeur Nathalie BOUTRY
Monsieur le Docteur François DUBOS
Monsieur le Docteur Eric NECTOUX

Directeur de Thèse :
Monsieur le Professeur Xavier DEMONDION

Liste des abréviations

TFAI	Ligament tibio-fibulaire antéro-inférieur
TFA	Ligament talo-fibulaire antérieur
CF	Ligament calcanéo-fibulaire
LCM	Ligament collatéral médial
TND	Ligament talo-naviculaire dorsal

Table des matières

Résumé **15**

Introduction **17**

Matériels et méthodes **19**
- **1- Population** **19**
- **2- Critères de jugement** **21**
- **3- Imagerie** **23**
- **4- Définitions** **27**
- **5- Prise en charge** **30**
- **6- Statistiques** **32**

Résultats **33**
- **1- Caractéristiques de la population** **33**
- **2- Lésions osseuses** **35**
- **3- Lésions ligamentaires** **49**
- **4- Autres lésions** **57**
- **5- Consultation de contrôle à 3 semaines** **58**
- **6- Imagerie complémentaire** **59**
- **7- Prise en charge thérapeutique** **61**

Discussion **63**

Conclusion **89**

Références bibliographiques **90**

Annexes **95**
- **Annexe 1 : Guide écho-anatomique de la cheville et du médio-pied** **95**
  - 1- Exploration de la région dorsale de la cheville et du médio-pied 95
  - 2- Exploration de la région latérale de la cheville et du médio-pied 100
  - 3- Exploration de la région médiale de la cheville et du médio-pied 112
  - 4- Exploration de l'interligne articulaire tarso-métatarsien (ou de Lisfranc) 118
- **Annexe 2 : Fiche radiographique et échographique** **120**
- **Annexe 3 : Fiche d'information** ..... Error! Bookmark not defined.
- **Annexe 4 : Formulaire de consentement** ..... Error! Bookmark not defined.

RESUME

CONTEXTE :

Les traumatismes de la cheville de l'enfant représentent un grand nombre de consultations aux urgences.

OBJECTIF :

Evaluer l'apport de l'échographie, examen accessible, peu coûteux, et non-irradiant dans les entorses de la cheville et du médio-pied chez l'enfant.

METHODE :

Notre étude prospective a inclus 121 enfants âgés d'au moins 5 ans, s'étant présenté aux urgences pédiatriques pour un traumatisme isolé et aigu de la cheville. Chaque enfant a bénéficié initialement d'un bilan radiographique (au moins 4 incidences : face, profil, face rotation interne et pied de ¾) et d'une échographie des structures ostéo-articulaires et musculo-ligamentaires de la cheville et du médio-pied.

RESULTATS :

L'échographie a mis en évidence 4 fractures **(**3,3%) et 17 avulsions osseuses (14,0%) non visualisées en radiographie.

Elle a également permis de différencier des avulsions osseuses aigues de lésions anciennes.

Quarante-huit patients présentaient des lésions ligamentaires (39,7%). Parmi elles, 27 lésions du ligament talo-fibulaire antérieur (22,3%), 8 du ligament calcanéo-fibulaire (6,6%), 11 du ligament collatéral médial (9,1%), 3 du ligament tibio-fibulaire antéro-inférieur (2,5%), 13 des ligaments de l'interligne de Chopart (10,7%), et 5 des ligaments de l'interligne de Lisfranc (4,1%). Quinze enfants présentaient des entorses pluri-ligamentaires (12,4%).

CONCLUSION :

Dans les entorses de la cheville chez l'enfant l'échographie permet un diagnostic plus précis des lésions et par conséquent une optimisation de la prise en charge thérapeutique.

INTRODUCTION

Les traumatismes de la cheville de l'enfant sont très fréquents, ils représentent environ 12% des consultations aux urgences pédiatriques (1,2) et 25% de l'ensemble des traumatismes musculo-squelettiques (2,3).

Une prise en charge thérapeutique adaptée de ces traumatismes de la cheville et du médio-pied est nécessaire afin d'obtenir la guérison la plus rapide possible.

En effet, un traitement excessif ou insuffisant peuvent engendrer en période aigue, des thromboses veineuses ou des syndromes de loges en cas d'immobilisation et, à distance, des douleurs chroniques, une instabilité, et autres séquelles cliniques (4–9), des surcoûts financiers (10), ainsi que des conséquences psycho-sociales pour l'enfant (jours d'école manqués, retentissement dans les activités de la vie quotidienne notamment sportives) (11).

Cette prise en charge thérapeutique repose sur les données cliniques ainsi que sur les examens complémentaires.

Le bilan d'imagerie de base des entorses aux urgences est constitué par les radiographies standard (12) même si les incidences réalisées diffèrent selon les centres et les médecins.

Certains auteurs ont étudié l'apport de l'IRM dans les entorses de l'enfant et ont montré son intérêt dans certaines situations particulières (7,8,13–20). Cependant

l'IRM est un examen peu accessible en urgence dans beaucoup de centres, long (nécessité éventuelle d'une sédation chez les plus jeunes enfants) et coûteux.

L'échographie a également été étudiée dans certaines études mais sur un faible nombre de patients et a montré son intérêt dans les entorses de la cheville de l'enfant dans le diagnostic de fractures non mises en évidence en radiographie notamment les fractures de Salter et Harris I ainsi que pour le bilan des lésions ligamentaires (21–24).

L'objectif de notre étude est d'évaluer l'apport de l'échographie dans les traumatismes de la cheville et du médio-pied chez l'enfant.

MATERIELS ET METHODES

1- Population

Notre étude a été mise en place par le service des Urgences Pédiatriques et d'Orthopédie Pédiatrique, en collaboration avec le service de Radiologie Musculo-squelettique et a inclus de manière prospective et consécutive, tous les enfants consultant au service d'accueil des urgences pédiatriques du Centre Hospitalo-Universitaire de Lille (Hôpital Roger Salengro) entre 8h30 et 18h30 du lundi au vendredi, sur une période de 18 mois entre mai 2013 et octobre 2014.

Les critères d'inclusion étaient :

- des enfants entre 5 ans et 15 ans et 3 mois,
- se présentant pour un traumatisme isolé et aigu de la cheville,
- consultation en première intention aux urgences pédiatriques du CHRU de Lille,
- enfant ayant une couverture sociale.

Les critères de non inclusion étaient :

- un antécédent de traumatisme de la même cheville datant de moins de 3 mois,
- un antécédent de chirurgie de la même cheville,
- une maladie osseuse constitutionnelle ou acquise,
- un traumatisme associé touchant une autre région anatomique que la cheville ou le médio-pied,
- un polytraumatisme (plusieurs traumatismes dont un au moins met en danger les fonctions vitales),
- une prise en charge initiale de ce traumatisme dans un autre centre,
- une plaie associée nécessitant une exploration chirurgicale,
- un refus de participer à l'étude.

Les critères d'exclusion secondaire étaient les enfants :

- ayant fugué au cours de la prise en charge,
- n'ayant pas honoré un rendez-vous pour les examens programmés à distance,
- ou désirant sortir de l'étude.

Cette étude a été soumise pour approbation à la Fédération de Recherche clinique. Cette dernière a considéré qu'il s'agissait sur cette cohorte, d'une analyse rétrospective de données issues du soin courant recueillies prospectivement.

2- Critères de jugement

Un interrogatoire et un examen clinique standardisés ont été systématiquement effectués par un urgentiste puis par un interne en chirurgie orthopédique en aveugle et recueillis sur une fiche standardisée.

Les données de l'interrogatoire comprenaient : la date de naissance, le sexe, le poids, la taille, la date et l'heure du traumatisme, les circonstances (activité sportive associative, ludique ou activité non sportive), le mécanisme (choc direct, varus, valgus ou autre), les antécédents de traumatisme de la même cheville, leur date et leur nature (entorse, fracture ou autre), la personne ayant décidé de la venue aux urgences et l'évaluation de la douleur par une Echelle Visuelle Analogique (EVA) au moment de l'examen clinique.

Les données de l'inspection clinique comprenaient : la présence d'un œdème, d'une ecchymose, d'une déformation, d'une plaie ou d'une excoriation de la cheville.

Les données de l'examen clinique comprenaient : l'évaluation des critères d'Ottawa :

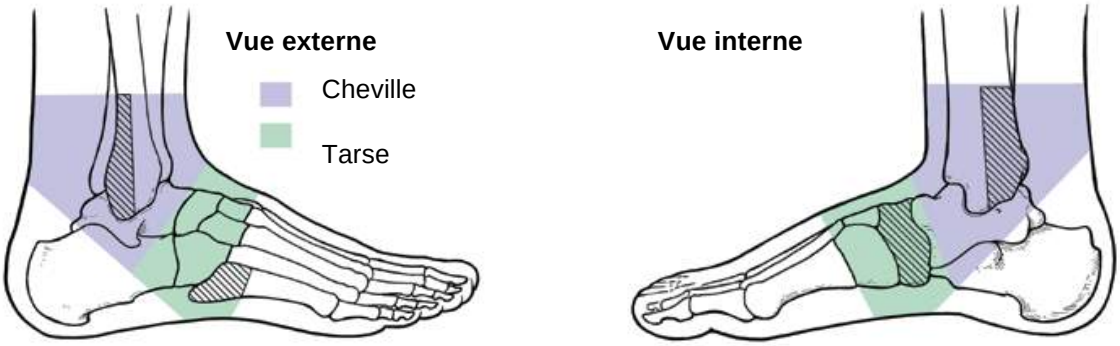

- pour la cheville, l'existence d'une **douleur** de la région malléolaire associée à une incapacité à se mettre en appui immédiatement et au service d'accueil des urgences **(incapacité à faire 4 pas)** ou à une **sensibilité à la palpation osseuse des 6 derniers centimètres du tibia et/ou de la fibula,**

- pour le tarse, l'existence d'une **douleur** de la région du tarse associée à une incapacité à se mettre en appui immédiatement et au service d'accueil des urgences **(incapacité à faire 4 pas)** ou à une **sensibilité à la palpation osseuse de la base du cinquième métatarsien et/ou du naviculaire.**

Une consultation de contrôle à 3 semaines était programmée.

Les données recueillies lors de cette consultation étaient : le nombre de jours d'école manqués, le nombre de jours de congés parentaux, la sensation d'instabilité, la présence d'une douleur lors de la marche ou de la course.

Lors de l'examen clinique, les données recueillies étaient : la présence d'un hématome, d'un œdème, de signes inflammatoires locaux, la douleur à la palpation

d'un faisceau ligamentaire, la douleur en varus/valgus, la douleur lors de la recherche d'un tiroir, la présence d'une laxité en varus ou en valgus et d'un tiroir antérieur.

3- Imagerie

a- Réalisation

- Un bilan radiographique a été réalisé systématiquement le jour de l'admission pour chaque patient après l'examen clinique et après que les examinateurs se soient exprimés sur la probabilité de l'existence d'une fracture.

Celui-ci comprenait au minimum 4 incidences : cheville de face en rotation neutre et rotation interne pour étude du dôme du talus, cheville de profil et pied de ¾.

En cas de douleur et/ou d'œdème prédominant au niveau du médio-pied une cinquième incidence (pied de face) était réalisée.

Les résultats étaient reportés sur une fiche standardisée (***Annexe 2***).

Les critères évalués étaient la présence d'un épanchement liquidien intra-articulaire, une infiltration des parties molles et sa localisation, la présence de fractures ou d'avulsions osseuses et leur localisation (schéma).

- Une échographie de la cheville et du médio-pied a également été réalisée systématiquement à la suite de l'admission et du bilan radiographique par un

radiologue senior, entrainé à l'échographie de cheville, ayant au moins 2 ans d'expérience.

Afin que les patients puissent bénéficier dans le même temps d'une exploration radiographique et échographique, l'inclusion des patients se faisait uniquement du lundi au vendredi de 8h30 à 18h30 (présence de radiologues spécialisés en ostéo-articulaire au Urgences Radiologiques).

L'examen échographique a été réalisé à l'aide d'une sonde linéaire haute fréquence (type18-5 MHz) sur un échographe de type LOGIQ E9 (General Electrics) ou EPIQ 7 (Philips Healthcare).

L'étude échographique de la cheville et du médio pied était standardisée, et les résultats ont été reportés sur une fiche standardisée (***Annexe 2***).

L'étude échographique de la cheville comprenait la recherche d'un épanchement talo-crural, d'une infiltration des parties molles, la présence de fractures (malléoles tibiale et fibulaire), l'étude du TFAI, du plan ligamentaire collatéral latéral (TFA et CF), et du LCM (faisceaux tibio-calcanéen superficiel, tibio-spring, tibio-talaire postérieur profond).

Les tendons fibulaires et les rétinaculums des extenseurs, des fléchisseurs et des fibulaires étaient également étudiés.

L'étude échographique du médio-pied comprenait la recherche d'un épanchement talo-naviculaire, calcanéo-cuboïdien, cunéo-naviculaire, d'une infiltration des parties molles, la présence de fractures (interlignes articulaires transverse du tarse (Chopart) et tarso-métatarsien (Lisfranc) notamment), l'étude des ligaments de l'interligne articulaire transverse du tarse [talo-naviculaire dorsal, bifurqué (faisceau

calcanéo-cuboïdien médial et calcanéo-naviculaire dorsal), calcanéo-cuboïdien latéral], des ligaments naviculo-cunéiformes, et des ligaments dorsaux de l'interligne articulaire tarso-métatarsien (cunéo-métatarsiens et cuboïdo-métatarsiens).

La cheville controlatérale servait éventuellement de comparatif.

L'utilisation du doppler couleur ou puissance était possible.

L'examen échographique était statique et éventuellement dynamique pour l'évaluation du ligament calcanéo-fibulaire ou des tendons fibulaires et de leur rétinaculum supérieur.

La durée de l'examen était environ entre 15 et 20 minutes.

L'illustration de cette étude échographique de la cheville et du médio-pied est détaillée et illustrée en ***Annexe 1***.

- Une IRM de cheville était éventuellement réalisée en période aigue en cas de lésions ligamentaires et/ou osseuses majeures ou à distance en cas de discordance radio-clinique majeure lors de la visite de contrôle à 3 semaines.

Elle était réalisée soit sur une IRM 1,5 Tesla (General Electrics ou Achieva, Philips Healthcare) soit sur une IRM 3 Tesla (Ingenia, Philips Healthcare), soit sur une IRM 1,5 Tesla extrémités (Optima General Electrics) avec une antenne de surface.

Il n'y avait pas de sédation préalable.

Les coupes étaient de 3 mm d'épaisseur (2,5 mm pour les coupes axiales).

Une injection de produit de contraste gadoliné était le plus fréquemment réalisée.

Le protocole comprenait : une séquence sagittale en pondération T2 avec saturation de la graisse (FS), des séquences axiale en pondération T1 et axiale en pondération T2 (ou densité de proton) avec saturation de la graisse, et des séquences axiale et coronale en pondération T1 après injection de gadolinium et saturation de la graisse.

La durée de l'examen était environ entre 20 et 25 minutes.

Les critères évalués étaient reportés sur une fiche standardisée ; ils étaient identiques à ceux de l'échographie avec en plus la recherche de contusions intra-osseuses.

- Un bilan radiographique de contrôle était réalisé lors de la consultation clinique 3 semaines environ après le traumatisme en cas d'échographie initialement positive. Il s'agissait soit d'un contrôle de face sous plâtre ou attelle, soit d'un contrôle sans orthèse avec au moins un cliché de cheville de face et de profil. Des incidences complémentaires (cheville de face en rotation interne, pied de ¾ ou pied de face) étaient éventuellement réalisées selon les données cliniques.

b- Interprétation

Les radiographies étaient interprétées par un radiologue senior spécialisé en imagerie ostéo-articulaire (2 ans d'expérience en imagerie ostéo-articulaire au minimum). Celui-ci réalisait ensuite, dans le même temps, l'examen échographique.

Dans le cadre de notre étude, une relecture du bilan radiographique initial a été réalisée de manière indépendante par 2 radiologues spécialisés en imagerie ostéo-articulaire (20 ans d'expérience et 1 an d'expérience) d'une part en aveugle des données de l'échographie, et d'autre part, en connaissance des anomalies échographiques retrouvées. Ceci afin d'évaluer la concordance entre les différents lecteurs, ainsi que la sensibilité des différentes lectures radiographiques.

La lecture des radiographies était réalisée sur des consoles d'interprétation radiographiques dédiées.

L'IRM était interprétée par un radiologue spécialisé en imagerie ostéo-articulaire (au moins 2 ans d'expérience).

4- Définitions

- Les critères de fracture retenus en échographie étaient la présence d'une rupture ou d'une dépression de la corticale, d'un fragment hyperéchogène à proximité de la corticale ou d'un hématome sous-périosté. En effet dans le cas d'une fracture de Salter et Harris I, le détachement du périoste du cortex adjacent au cartilage de croissance et son extension proximale entraine la formation d'un hématome sous-périosté.

- Les critères de lésions ligamentaires en échographie étaient :
  - Entorse de grade I : aspect épaissi et/ou hypoéchogène du ligament qui reste continu et normalement tendu. Il existe également une perte de l'aspect fibrillaire et éventuellement une hyperhémie en doppler.
  - Entorse de grade II : rupture partielle des fibres ligamentaires se manifestant par une lésion d'un des versants du ligament ou une désinsertion partielle ; à ce stade un épanchement articulaire peut souligner le versant profond du ligament.
  - Entorse de grade III : rupture complète du ligament ou désinsertion ligamentaire par avulsion osseuse avec perte de la tension du faisceau; l'épanchement articulaire peut alors franchir la barrière capsulo-ligamentaire provoquant une infiltration hématique des tissus sous-cutanés (en cas de lésion du TFA par exemple) ou au sein de la gaine des tendons fibulaires (en cas de lésion du CF). L'absence de soulèvement des tendons fibulaires en dorsiflexion et éversion contrariée signe également la rupture du ligament CF.

- Les critères de fracture en IRM étaient la présence d'un trait linéaire distinct en hyposignal sur toutes les séquences, traversant la corticale ou l'os trabéculaire, associé à un éventuel déplacement des fragments osseux et éventuellement à des lésions des parties molles en regard.

Les critères de fracture intéressant le cartilage de croissance (classification de Salter et Harris) étaient un élargissement, un déplacement, et/ou un hypersignal en pondération T2 après saturation de la graisse de celui-ci.

- Les critères de contusion osseuse en IRM étaient la présence d'une zone d'œdème de la moelle osseuse en hyposignal en pondération T1 et en hypersignal en pondération T2 sans trait de fracture associé.

- Les critères de lésions ligamentaires en IRM étaient :

  - Entorse de grade I : aspect épaissi et/ou en hypersignal en pondération T2 du ligament sans rupture.
  - Entorse de grade II : rupture partielle des fibres ligamentaires.
  - Entorse de grade III : rupture complète du ligament (+/- rétraction ligamentaire).

- Lors du contrôle radiographique à 3 semaines, les critères recherchés étaient l'absence de déplacement des fragments osseux en cas de fracture et la présence d'une apposition périostée témoignant de la présence d'une fracture.

5- Prise en charge

Après leur interrogatoire et leur examen clinique, l'urgentiste et l'interne de chirurgie orthopédique ont indiqué leur diagnostic supposé ainsi que le traitement envisagé.

Après la réalisation du bilan d'imagerie initial (radiographies et échographie), le diagnostic retenu et la prise en charge proposée ont été indiqués.

L'éventuelle réalisation d'une IRM en période aigue ou à distance a pu éventuellement modifier le diagnostic et la prise en charge. L'adaptation thérapeutique éventuelle a été relevée.

La consultation de contrôle à 3 semaines et l'éventuelle réalisation de clichés radiographiques ont pu également entrainer une modification du diagnostic et/ou de la prise en charge qui a été également notifiée.

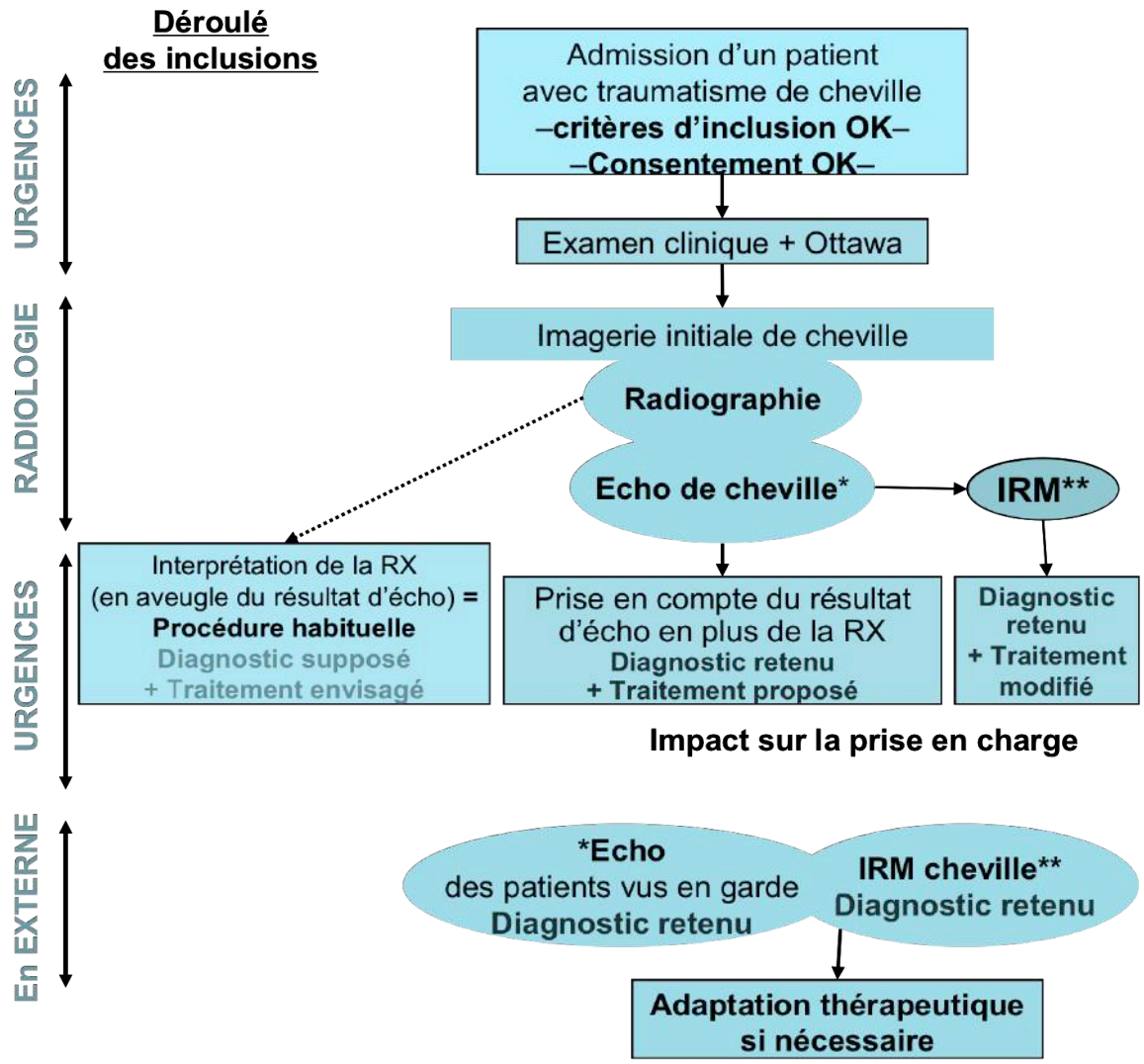

**Reconvoqués en cas de passage en garde*
Plages de consultation prévues dans les 48-72h
***Dans certaines situations cliniques le justifiant (cf. texte)*

Figure 1 : Déroulé de l'étude

Les traitements réalisés étaient :

- soit un traitement symptomatique (protocole RICE : repos, glaçage, surélévation de la cheville lésée et contention de courte durée),
- soit une immobilisation par attelle (type AIR CAST*)
- soit une immobilisation par botte plâtrée ou résine (ou chaussure de Barouk si fracture du médio-pied)

La durée de traitement était variable (de 10 jours à 6 semaines).

Des consignes de repos, de glaçage et d'élévation du membre atteint accompagnaient systématiquement le reste du traitement.

6- Statistiques

Des mesures de moyennes, écarts-types, pourcentages ont été réalisées. Les intervalles de confiance ont été calculés selon la méthode de Wilson avec correction de la continuité.

La concordance inter-observateur a été évaluée grâce au test du Kappa.

RESULTATS

1- Caractéristiques de la population

Entre mai 2013 et octobre 2014, 127 enfants se sont présentés aux urgences pédiatriques, pour un traumatisme de la cheville, entre 8h30 et 18h30 du lundi au vendredi.

Cinq enfants n'ont pu bénéficier d'une échographie et ont donc été exclus.

Un enfant a été exclu en raison d'un antécédent d'entorse de la cheville homolatérale datant de moins de 3 mois.

Ainsi durant la période d'étude de 18 mois, 121 enfants ont été inclus.

Parmi eux il y avait 50 garçons (41,3 %) et 71 filles (58,7 %).

L'âge moyen au moment du traumatisme était de 11,5 ans avec un écart-type de 2,5 ans [9-14] et des extrêmes allant de 5 ans à 15 ans.

Les circonstances de l'accident étaient un **traumatisme sportif** dans 69 cas (57,0 %).

Le mécanisme lésionnel était un mécanisme en valgus dans 20 cas (16,5%), en **varus** dans 80 cas (66,1%), un choc direct dans 11 cas (9,1%) et un mécanisme complexe ou imprécis dans 9 cas (7,4%).

Un antécédent de traumatisme a été retrouvé chez 43 enfants (35,5%) dont 37 entorses et 6 fractures.

La douleur était évaluée en moyenne à 5,26 sur 10 sur l'Echelle Visuelle Analogique (1-10) au moment de l'examen (écart-type de 2,35 [2,91-7,61]).

A l'examen clinique, un œdème de la cheville était présent 81 fois (66,9%), une ecchymose dans 26 cas (21,5%), une déformation dans 2 cas (1,7%), une plaie dans 2 cas (1,7%) et une excoriation dans 1 cas (0,8%).

Soixante-dix patients avaient une sensibilité à la palpation des six derniers centimètres de la malléole fibulaire (57,9%), et 18 patients avaient une sensibilité à la palpation des six derniers centimètres de la malléole tibiale (14,9%).

Vingt-neuf patients avaient une sensibilité à la palpation de l'os naviculaire (24,0%) et 39 de la base du cinquième métatarsien (32,2%).

Soixante patients étaient incapables de faire 4 pas successifs lors de l'examen (49,6%).

Le score d'Ottawa moyen (somme des 5 critères évalués) était de 1,78 sur 5 (écart type de 1,15 [0,63-2,93]).

2- Lésions osseuses

❖ Interprétation initiale

- La lecture initiale des radiographies au moment de leur réalisation a mis en évidence :
  - **4 fractures** (3,3%) : 3 fractures de la base du 5ème métatarsien et une fracture de Salter et Harris II de la fibula,
  - **7 avulsions osseuses** (5,7%) : 5 de la malléole fibulaire, 2 de la malléole tibiale, 1 du talus et 1 du cuboïde,
  - 26 œdèmes des parties molles a été visualisé (21,5%),
  - 14 épanchements liquidiens intra-articulaire talo-crural (11,6%).

- L'examen échographique a retrouvé :
  - **8 fractures** (6,6%) : 3 fractures de la base du cinquième métatarsien, 5 fractures de Salter et Harris (3 fractures de Salter et Harris I de la fibula, 1 fracture de Salter et Harris I du tibia et 1 fracture de Salter et Harris II de la fibula).

    4 fractures n'étaient pas visualisées sur les radiographies (3,3%) et correspondaient aux 4 fractures de Salter et Harris I.
  - **24 avulsions osseuses** des insertions ligamentaires (19,8%).

    17 avulsions n'étaient pas visualisées en radiographie (14,0%).
  - 58 patients présentaient un examen échographique normal (47,9%).

Au total, l'échographie a mise en évidence 21 lésions osseuses (17,3%) non visualisées en radiographie.

Lors de l'interprétation initiale, la sensibilité de la radiographie était donc évaluée dans notre étude à **50%** [IC 95%= 17,4-82,6%] pour la détection des fractures (***Tableau 1***) et à **29,2%** [IC 95% = 13,4-51,3%] pour la détection des avulsions osseuses (***Tableau 2***). La spécificité de la radiographie n'était pas évaluable en raison de la réalisation dans le même temps de la radiographie et de l'échographie et de la réalisation en général d'un unique compte rendu final; par exemple, une suspicion d'avulsion récente en radiographie qui avait été infirmée par l'échographie n'était pas forcément mentionnée dans le compte rendu final.

FRACTURES	Echographie positive	Echographie négative	Totaux
Radiographie positive	4 (VP)	0 (FP)	4
Radiographie négative	4 (FN)	113 (VN)	117
Totaux	8	113	121
	Se = 50% [17,4-82,6%]		

Tableau 1 : Détection radiographique initiale des fractures (gold standard = échographie)

AVULSIONS	Echographie positive	Echographie négative	Totaux
Radiographie positive	7 (VP)	0 (FP)	7
Radiographie négative	17 (FN)	97 (VN)	114
Totaux	24	97	121
	Se = 29,2% [13,4-51,3%]		

Tableau 2 : Détection radiographique initiale des avulsions osseuses (gold standard = échographie)

Figure 2 : Fracture de la base du 5ème métatarsien (décroché cortical)

Figure 3 : Fracture de Salter et Harris de type 2 de la malléole fibulaire (décroché cortical)

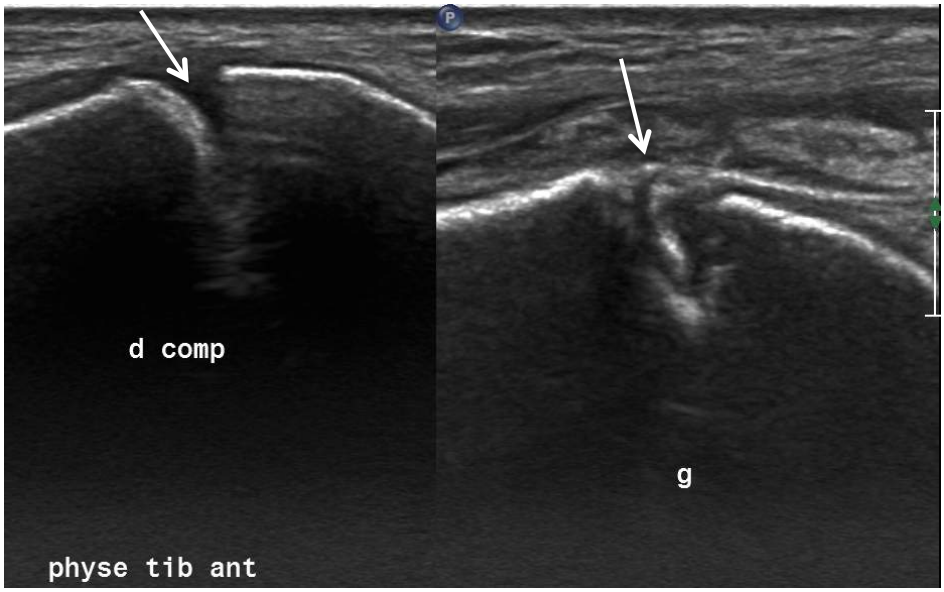

Figure 4: Fracture de Salter et Harris de type I du tibia gauche : irrégularités du cartilage de croissance et infiltration des parties molles en regard par rapport au cartilage controlatéral normal

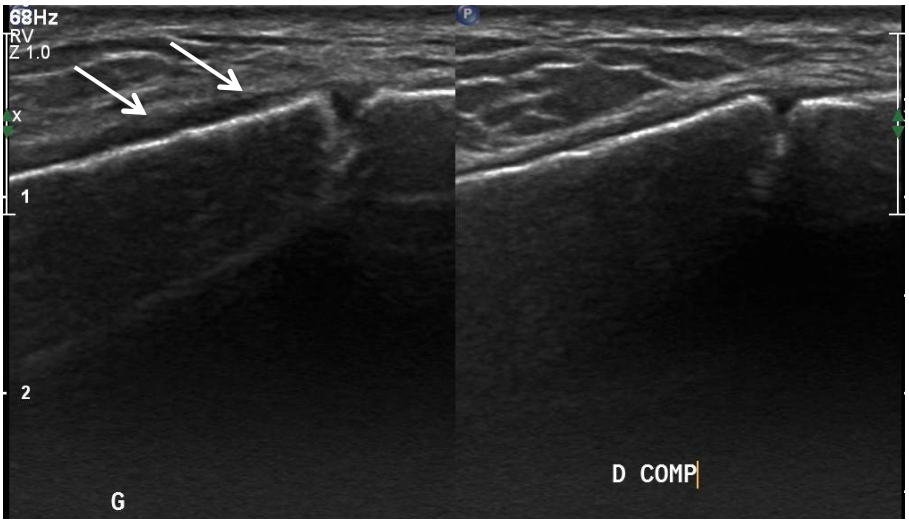

Figure 5 : Fracture de Salter et Harris gauche de type I de la fibula : présence d'un hématome sous-périosté anéchogène le long de la métaphyse fibulaire comparativement au côté controlatéral

Figure 6 : Radiographies de cheville de face, profil, pied de ¾, face en rotation interne, et coupe d'échographie sur le ligament TFA. Les radiographies sont normales. L'échographie montre la présence d'une rupture complète du ligament TFA (lésion de grade III) associée à une avulsion osseuse de son insertion fibulaire.

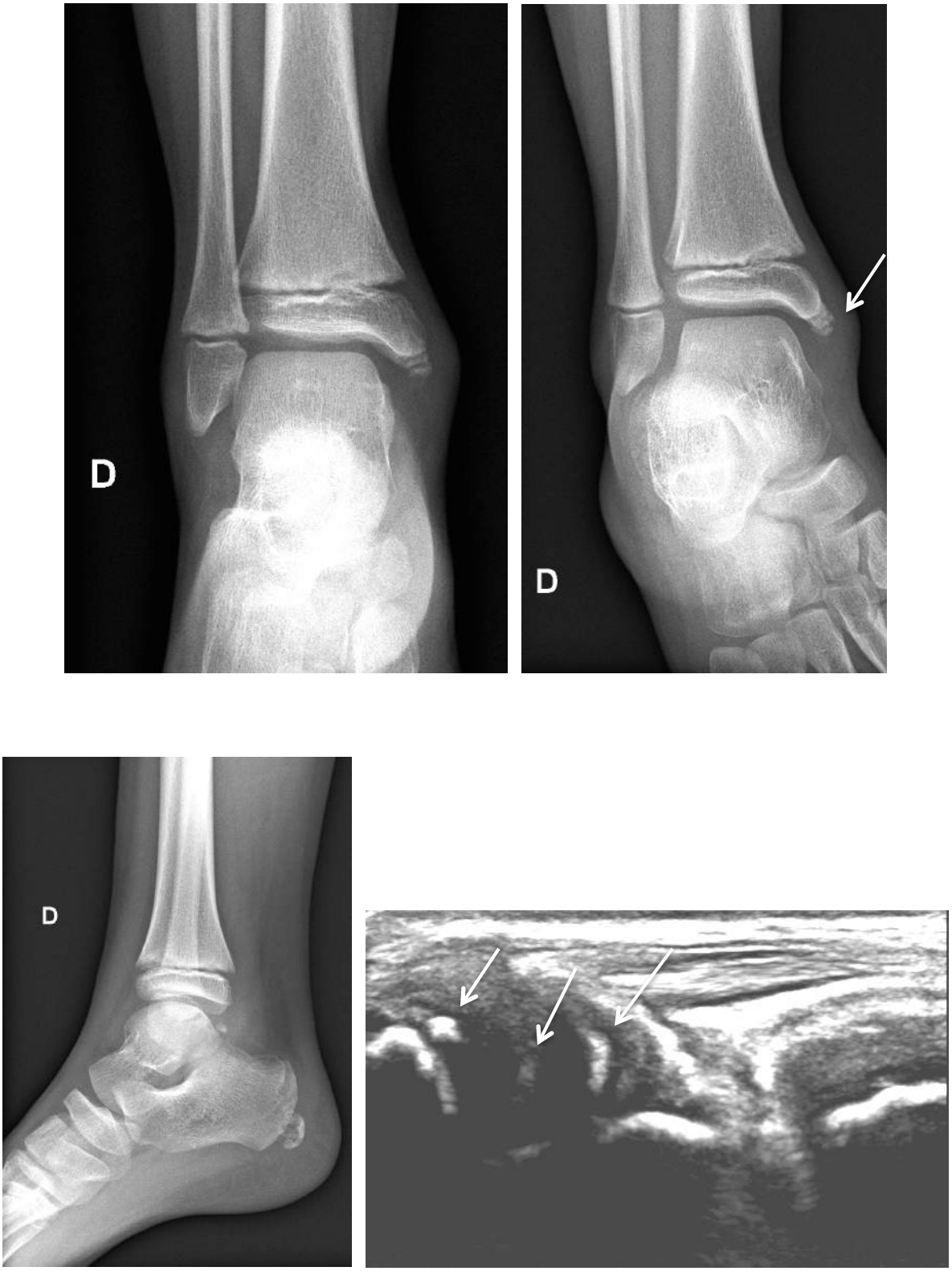

Figure 7 : Radiographies de cheville de face, face en rotation interne, profil et coupe d'échographie sur le LCM. Sur les radiographies, présence d'une ossification en regard de la malléole médiale, d'allure ancienne (fragment corticalisé). L'échographie montre la présence d'une rupture du LCM (lésion de grade III du faisceau tibio-talaire profond) associée à plusieurs avulsions osseuses de petite taille de son insertion tibiale et à une infiltration des parties molles en regard témoignant de la présence d'avulsions aigues surajoutées.

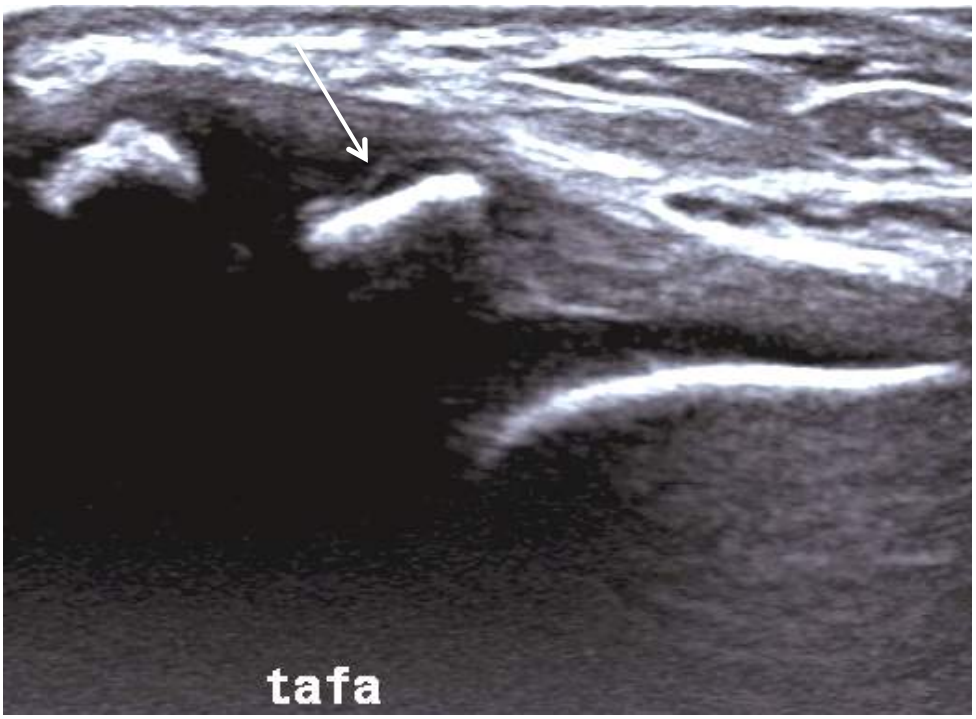

Figure 8: Radiographies de cheville de face en rotation interne et coupe d'échographie sur le ligament TFA. Sur les radiographies, présence d'une avulsion osseuse de l'insertion fibulaire du ligament TFA retrouvée également en échographie.

Figure 9 : Radiographies de cheville de face, profil, pied de ¾, face en rotation interne, et coupe d'échographie sur le ligament TFA. Sur les radiographies, on visualise une probable avulsion de la malléole médiale. L'échographie montre la présence d'une rupture du ligament TFA (lésion de grade III) associée à une avulsion osseuse de son insertion fibulaire. Le LCM est normal et indique le caractère ancien de l'ossification.

❖ Relecture en aveugle

La relecture du radiologue « junior » en aveugle des résultats de l'échographie a mis en évidence :

- **3 fractures** : 2 fractures de la base du 5ème métatarsien et une fracture de Salter et Harris II de la malléole fibulaire,
- **10 avulsions osseuses.**

La relecture du radiologue « senior » a retrouvé :

- **5 fractures** : 2 fractures de la base du 5ème métatarsien, une fracture de Salter et Harris II de la malléole fibulaire, une suspicion de fracture de Salter et Harris de la malléole fibulaire et une fracture ostéochondrale de la partie interne du dôme du talus (non diagnostiquée lors de la lecture initiale des radiographies et lors de la réalisation de l'échographie),
- **8 avulsions osseuses.**

❖ Relecture en connaissance des données de l'échographie

La relecture du lecteur « junior » en connaissance des données de l'échographie a retrouvé :

- **4 fractures** : 3 fractures de la base du 5ème métatarsien et une fracture de Salter et Harris II de la malléole fibulaire dont une non diagnostiquée initialement (fracture de la base du 5ème métatarsien). ***Tableau 3***

  Toutes les fractures décrites sur les radiographies lors de la lecture en aveugle ont été confirmées.

- **9 avulsions osseuses** : 5 de la malléole fibulaire, 1 de la malléole tibiale, 1 du talus, 1 de la base du 5ème métatarsien et 1 du cuboïde dont 3 non diagnostiquées initialement : 1 avulsion de la malléole fibulaire, 1 avulsion de la malléole tibiale et 1 avulsion de la partie latérale du talus. ***Tableau 1***

  Quatre avulsions osseuses décrites sur les radiographies lors de la lecture en aveugle se sont avérées être des lésions anciennes.

Lors de la relecture du lecteur « junior », la sensibilité de la radiographie (en connaissance des données de l'échographie) était donc évaluée à **50%** [IC 95% = 17,5-82,6%] pour la détection des fractures (***Tableau 3***) et à **37,5%** [IC 95% = 19,6-59,2%] pour la détection des avulsions osseuses (***Tableau 5***). Sa spécificité était estimée à **100%** [IC 95% = 95,9-100%] pour les fractures (***Tableau 3***) et à **95,9%** [IC 95% = 89,2-98,7%] pour les avulsions osseuses (***Tableau 5***).

La spécificité est ici calculable en raison de la réalisation des 2 lectures distinctes en aveugle et en connaissance des résultats de l'échographie permettant la mise en évidence de « faux positifs » éventuels de la radiographie.

La relecture du lecteur « senior » en connaissance des données de l'échographie, a retrouvé :

- **5 fractures** : 3 fractures de la base du 5ème métatarsien, une fracture de Salter et Harris II de la malléole fibulaire et une fracture ostéo-

chondrale du dôme du talus dont une non diagnostiquée initialement (fracture de la base du 5ème métatarsien). ***Tableau 4***

Une fracture décrite sur les radiographies lors de la lecture en aveugle s'est avérée être uniquement une irrégularité corticale.

- **8 avulsions osseuses** : 5 de la malléole fibulaire, 1 de la malléole tibiale, 1 de la base du 5ème métatarsien et 1 du cuboïde dont 3 non diagnostiquées initialement : 2 avulsions de la malléole fibulaire et 1 avulsion de la malléole tibiale. ***Tableau 2.***

  Trois avulsions osseuses décrites sur les radiographies lors de la lecture en aveugle se sont avérées être des lésions anciennes.

Lors de la relecture du lecteur « senior », la sensibilité de la radiographie (en connaissance des données de l'échographie) était donc évaluée à **50%** [IC 95% = 17,5-82,6%] pour la détection des fractures (***Tableau 4***) et à **33,3%** [IC 95% = 16,4-55,3%] pour la détection des avulsions osseuses (***Tableau 6***). Sa spécificité était estimée à **99,1%** [IC 95% = 94,5-99,9%] pour les fractures (***Tableau 4***) et à **96,9%** [IC 95% = 90,6-99,2%] pour les avulsions osseuses (***Tableau 6***).

La fracture ostéochondrale du dôme du talus découverte uniquement lors de la relecture du lecteur senior n'a pas été incluse dans le calcul de la sensibilité de la radiographie ***(Tableau 4)*** afin de pouvoir réaliser une comparaison à l'interprétation initiale.

Il y avait une **très bonne concordance** entre les relecteurs concernant l'ensemble des patients en aveugle et en connaissance des données de l'échographie (Kappa respectivement de 94,2% [IC 95% = 88,0-97,4%] et de 98,4% [IC 95% = 93,6-99,7%]). ***Tableau 7.***

Si on analyse uniquement les cas pathologiques, la concordance entre les relecteurs était **modérée** en aveugle (Kappa = 56,3% [30,6-79,3%]) mais elle était **très bonne** en connaissance des données de l'échographie (Kappa = 84,6 % [IC 95% = 53,7-97,3%]). ***Tableau 8.***

Il y avait une **très bonne concordance** entre la lecture initiale des radiographies et le relecteur « junior » concernant l'ensemble des patients en connaissance des données de l'échographie (Kappa = 96,7% [91,2-98,9%]) et une **bonne concordance** concernant uniquement les cas pathologiques (Kappa = 71,4% [42,0-90,4%]). ***Tableau 9.***

Il y avait une **très bonne concordance** entre la lecture initiale des radiographies et le relecteur « senior » concernant l'ensemble des patients en connaissance des données de l'échographie (Kappa = 97,5% [92,4-99,4%]) et une **bonne concordance** concernant uniquement les cas pathologiques (Kappa = 76,9% [46,0-93,8%]). ***Tableau 10.***

FRACTURES	Echographie positive	Echographie négative	Totaux
Radiographie positive	4 (VP)	0 (FP)	4
Radiographie négative	4 (FN)	113 (VN)	117
Totaux	8	113	121
	Se = 50% [17,5-82,6%]	**Sp = 100% [95,9-100%]**	

Tableau 3 : Relecture du radiologue **junior** des fractures osseuses

FRACTURES	Echographie positive	Echographie négative	Totaux
Radiographie positive	4 (VP)	1 (FP)	5
Radiographie négative	4 (FN)	112 (VN)	116
Totaux	8	113	121
	Se = 50% [17,5-82,6%]	**Sp = 99,1% [94,5-99,9%]**	

Tableau 4 : Relecture du radiologue **senior** des fractures osseuses

AVULSIONS	Echographie positive	Echographie négative	Totaux
Radiographie positive	9 (VP)	4 (FP)	13
Radiographie négative	15 (FN)	93 (VN)	108
Totaux	24	97	121
	Se = 37,5% [19,6-59,2%]	**Sp = 95,9% [89,2-98,7%]**	

Tableau 5 : Relecture du radiologue **junior** des avulsions osseuses

AVULSIONS	Echographie positive	Echographie négative	Totaux
Radiographie positive	8 (VP)	3 (FP)	11
Radiographie négative	16 (FN)	94 (VN)	110
Totaux	24	97	121
	Se = 33,3% [16,4-55,3%]	**Sp = 96,9% [90,6-99,2%]**	

Tableau 6 : Relecture du radiologue **senior** des avulsions osseuses

Lésions osseuses	Concordance	Discordance	Total	**Kappa**
Aveugle	114	7	121	**94,2% [88,0-97,4%]**
Non aveugle	119	2	121	**98,4% [93,6-99,7%]**

Tableau 7 : **Concordance globale des relecteurs**

Lésions osseuses	Concordance	Discordance	Total	**Kappa**
Aveugle	9	7	16	**56,3% [30,6-79,3%]**
Non aveugle	11	2	13	**84,6 % [53,7-97,3%]**

Tableau 8 : **Concordance des relecteurs concernant les radiographies pathologiques**

Lésions osseuses	Concordance	Discordance	Total	**Kappa**
Globale	117	4	121	**96,7% [91,2-98,9%]**
Cas pathologiques	10	4	14	**71,4% [42,0-90,4%]**

Tableau 9 : Concordance globale et concernant les radiographies pathologiques entre le relecteur « junior » et le lecteur initial

Lésions osseuses	Concordance	Discordance	Total	**Kappa**
Globale	118	3	121	**97,5% [92,4-99,4%]**
Cas pathologiques	10	3	13	**76,9% [46,0-93,8%]**

Tableau 10 : **Concordance globale et concernant les radiographies pathologiques entre le relecteur « senior » et le lecteur initial**

3- Lésions ligamentaires

- Quarante-huit patients présentaient des lésions ligamentaires (39,7%).

Vingt-quatre patients présentaient des avulsions osseuses de leur insertion (19,8%) dont 17 avulsions non visualisées en radiographie (14,0%) et mises en évidence uniquement lors de l'échographie.

Vingt-cinq patients présentaient des lésions ligamentaires de grade III (20,7%).

Quinze patients présentaient des entorses pluri-ligamentaires (12,4%).

Au sein de ces 15 entorses intéressant plusieurs ligaments :

- 11 intéressaient deux plans ligamentaires
- 4 intéressaient trois plans ligamentaires

Au total, **67 ligaments ont été lésés** chez les 48 enfants présentant des lésions ligamentaires.

Lésions ligamentaires	Nombre	**Patients**	Nombre
1 ligament	33	1 ligament	33
2 ligaments	22	2 ligaments	11
3 ligaments	12	3 ligaments	4
Total	**67**	Total	**48**

Tableau 11 : Lésions ligamentaires par ligament et par patient

Parmi ces 67 lésions ligamentaires, l'échographie a mis en évidence :

- 27 lésions du ligament TFA (22,3%)
    - 7 de bas grade (grade I)
    - 5 de grade II et 15 de grade III soit 20 de haut grade dont 13 avulsions osseuses

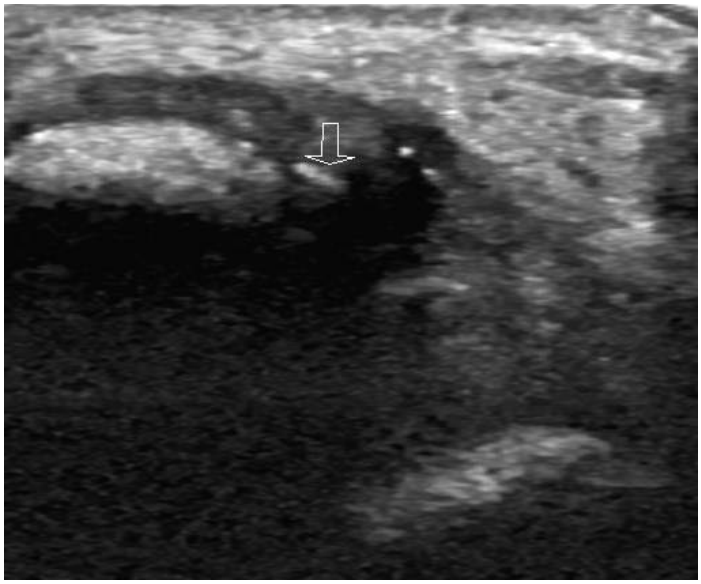

Figure 10 : Lésion du ligament TFA de grade III (rupture complète) avec avulsion osseuse de son insertion fibulaire

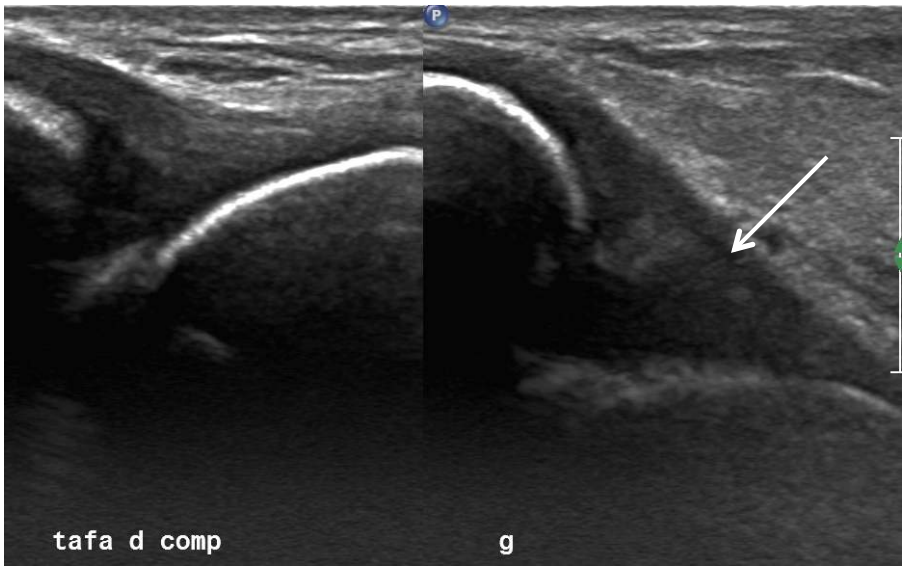

Figure 11 : Lésion du ligament TFA gauche de grade I (aspect épaissi et hypoéchogène)

- 8 lésions du ligament CF (6,6%)
    - Aucune de bas grade (grade I)
    - 7 de grade II et 1 de grade III soit 8 de haut grade dont aucune avulsion osseuse

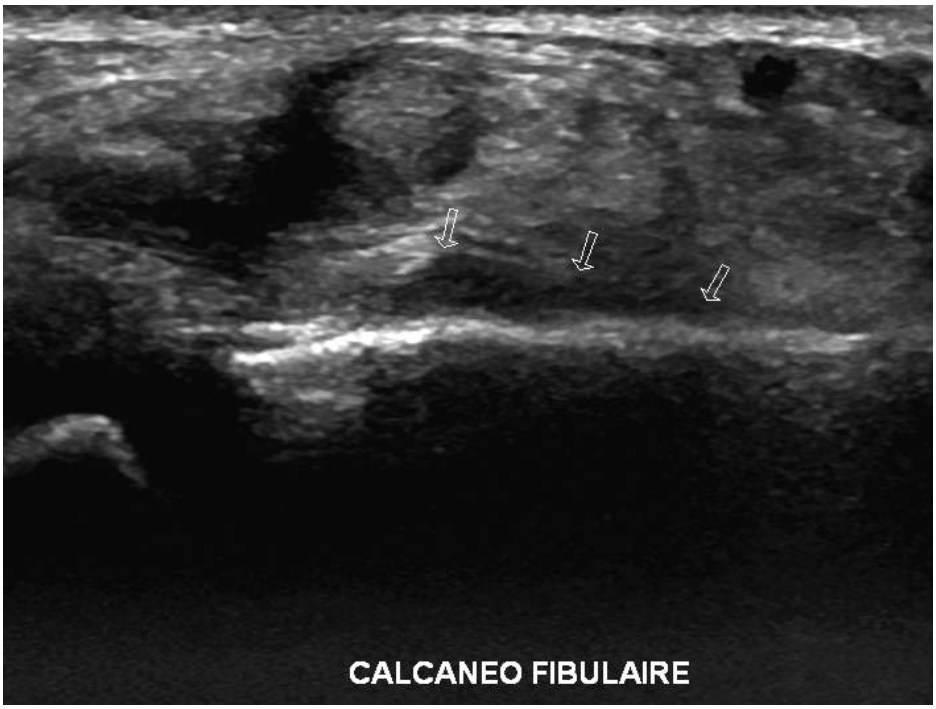

Figure 12 : Lésion du ligament CF de grade III (rupture de son insertion calcanéenne)

- 11 lésions du LCM (9,1%)
    - 4 de bas grade (grade I)
    - 4 de grade II et 3 de grade III soit 7 de haut grade dont 3 avulsions osseuses

Figure 13 : Lésion du faisceau tibio-talaire antérieur profond du LCM de grade I (aspect épaissi et hétérogène mais continu)

- 3 lésions du ligament TFAI (2,5%)
    - Aucune de bas grade (grade I)
    - Aucune de grade II et 3 de grade III soit 3 de haut grade dont 1 avulsion osseuse

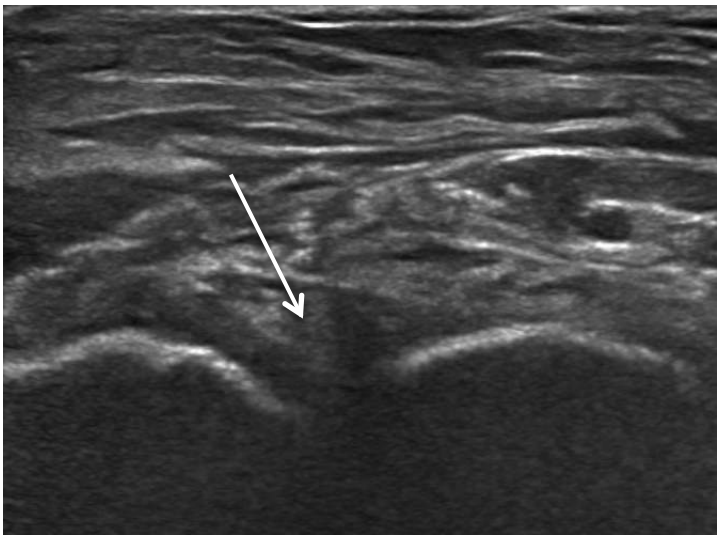

Figure 14 : Lésion du ligament TFAI de grade III (non visualisation du ligament et importante infiltration des parties molles)

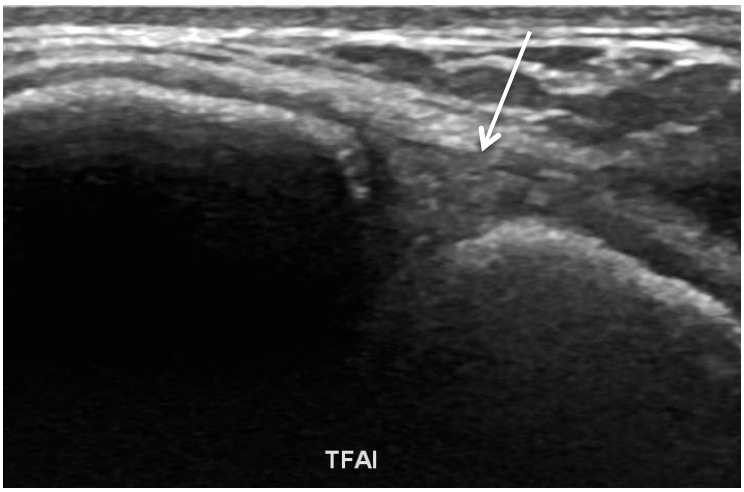

Figure 15 : Figure comparative : ligament TFAI normal

- 13 lésions des ligaments de l'interligne articulaire transverse du tarse ou de Chopart (10,7%)
    - 6 de bas grade (grade I)
    - 3 de grade II et 6 de grade III soit 9 de haut grade dont 5 avulsions osseuses

- Dont 5 lésions du ligament TND : interligne articulaire transverse du tarse supérieur (4,1%)
    - 3 de bas grade (grade I)
    - 1 de grade II et 1 de grade III soit 2 de haut grade dont 1 avulsion osseuse

- Dont 11 lésions du ligament bifurqué et/ou du ligament calcanéo-cuboïdien latéral : interligne articulaire transverse du tarse latéral (9,1%)
    - 4 de bas grade (grade I)
    - 2 de grade II et 5 de grade III soit 6 de haut grade dont 3 avulsions osseuses

- 3 patients présentaient à la fois des lésions de l'interligne articulaire transverse du tarse supérieur et latéral.

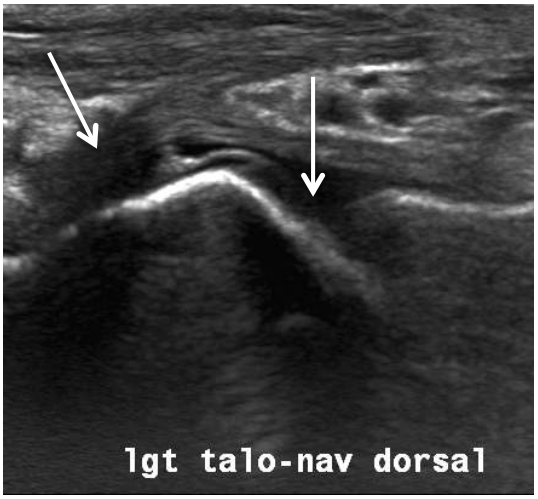

Figure 16 **Figure 17**

Figure 16 : Lésion du faisceau calcanéo-cuboïdien médial du ligament bifurqué de grade III avec avulsion osseuse du rostre du calcanéus

Figure 17: Lésion du ligament TND de grade II (aspect continu du ligament mais avec épanchement intra-articulaire et aspect grêle et hypoéchogène de son insertion talaire)

- 5 lésions des ligaments de l'interligne articulaire tarso-métatarsien ou de Lisfranc (4,1%)
    - 1 de bas grade (grade I)
    - 1 de grade II et 3 de grade III soit 4 de haut grade dont 2 avulsions osseuses

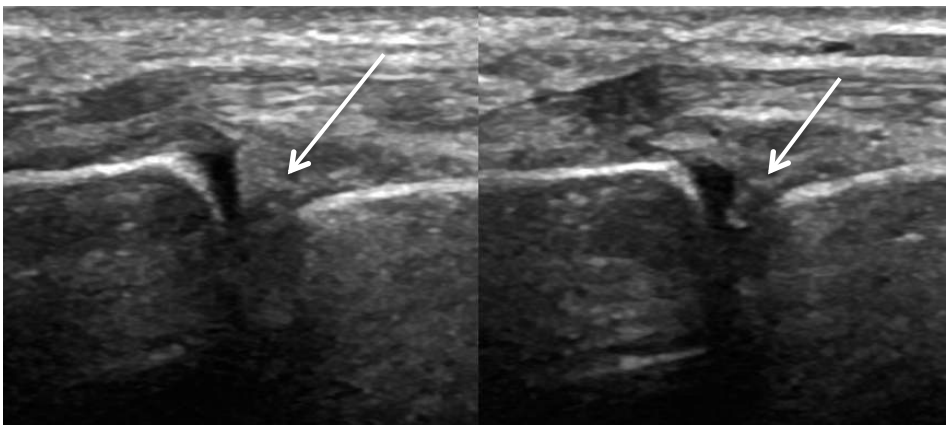

Figure 18: Lésion d'un ligament tarso-métatarsien de grade II (continuité du ligament mais avec présence d'une hémarthrose témoignant de sa rupture partielle).

	Nombre	Grade III	Avulsions osseuses
TFAI	3	3	1
TFA	27	15	13
CF	8	1	0
LCM	11	3	3
Chopart	13	6	5
Lisfranc	5	3	2
Total	**67**	**31**	**24**

Tableau 12 : Détails des lésions ligamentaires

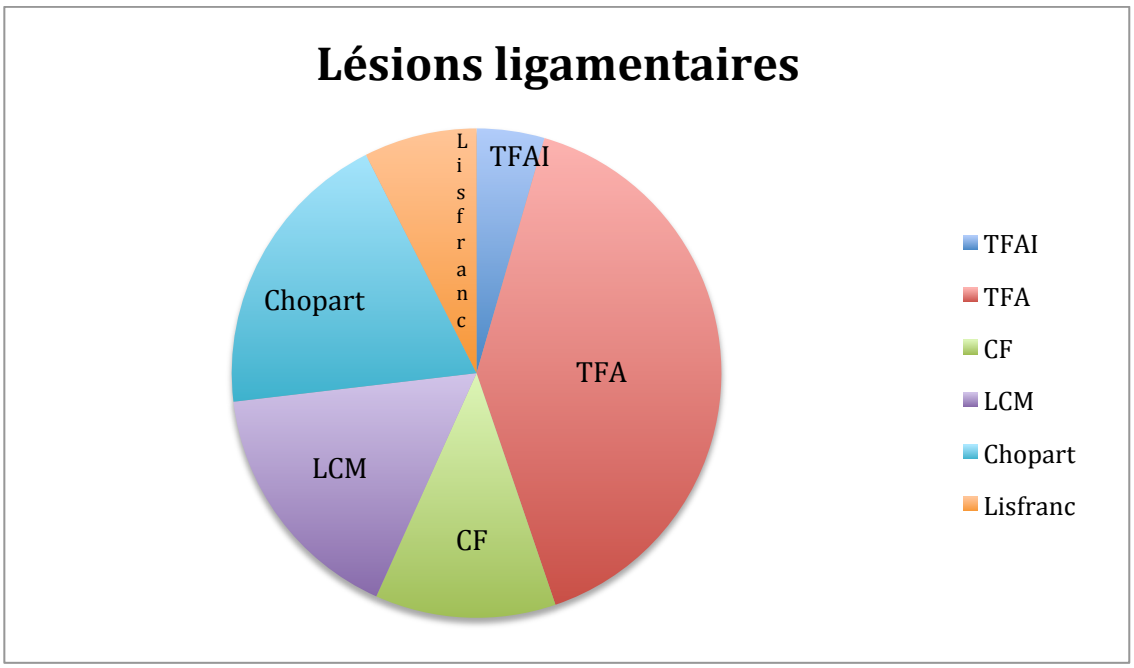

Figure 19 : Répartition des lésions ligamentaires

4- Autres lésions

- En échographie, 20 patients présentaient un épanchement liquidien intra-articulaire talo-crural (16,5%).

- Quatre enfants présentaient une lésion des rétinaculums (3,3%) : 3 du rétinaculum des extenseurs (1 du rétinaculum supérieur et 2 du rétinaculum inférieur), et 1 du rétinaculum inférieur des fibulaires (avec avulsion osseuse de son insertion fibulaire)

- Aucun enfant ne présentait de lésion des tendons des muscles fibulaires. Cependant, 2 enfants présentaient de l'épanchement dans leur gaine dont un présentait une lésion du ligament calcanéo-fibulaire associée.

- Un enfant présentait une infiltration hématique du sinus du tarse (0,08%) associée à la présence d'une entorse des ligaments de l'interligne de Chopart (rupture du ligament bifurqué).

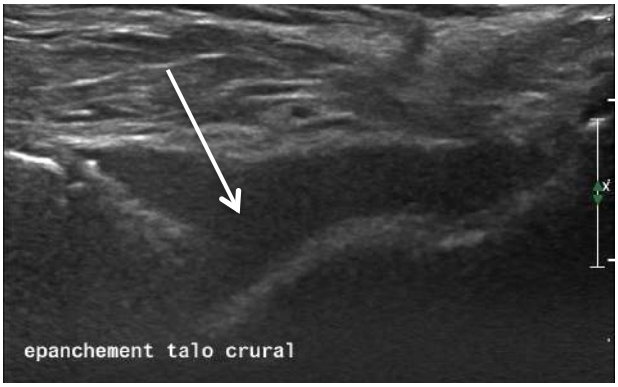

Figure 20

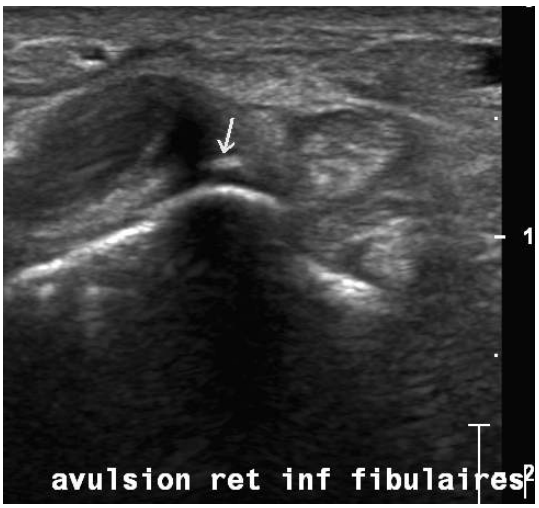

Figure 21

Figure 20 : Epanchement liquidien talo-crutal

Figure 21 : Avulsion osseuse du rétinaculum inférieur des fibulaires

5- Consultation de contrôle à 3 semaines

Soixante-et-un enfants ont bénéficié d'un bilan radiographique de contrôle soit 50,4 %.

Sept radiographies étaient pathologiques (5,8%) :

- Mise en évidence d'une apposition périostée confirmant la présence d'une fracture de la base du 5ème métatarsien détectée en échographie (et en radiographie uniquement a posteriori)
- 2 traits de fractures étaient mieux visibles que sur la radiographie initiale
- 4 avulsions osseuses étaient mieux visibles (une fracture de la base du 5ème métatarsien et une fracture de Salter et Harris II de la fibula)

Concernant les 5 autres fractures diagnostiquées en échographie, les contrôles réalisés étaient uniquement sous plâtre ne permettant pas la détection de fines appositions périostées.

Cinquante-quatre radiographies de contrôle étaient considérées comme normales (88,5%) mais ce chiffre est peu représentatif ; en effet 22 des 61 radiographies de contrôle (36,0%) étaient des contrôles sous plâtre ou sous attelle et étaient d'interprétation de faible sensibilité.

6- Imagerie complémentaire

Un scanner et 5 IRM ont été réalisés.

Un scanner a été réalisé de manière concomitante aux radiographies et à l'échographie chez un enfant qui présentait une entorse de cheville sans lésion osseuse ni ligamentaire visualisée en radiographie ou en échographie, à la recherche d'une petite lésion osseuse traumatique. Il était normal.

Une IRM a été réalisée 8 jours après une entorse du ligament TFA de grade I et des ligaments de l'interligne de Lisfranc de grade III avec micro-avulsions osseuses tarso-métatarsiennes des 3ème et 5ème rayons, pour bilan lésionnel. Elle confirmait la présence d'une entorse des ligaments de l'interligne de Lisfranc de haut grade et pluri-articulaire, d'une rupture du ligament TFA, d'une entorse de bas grade du ligament CF et du LCM ainsi que la présence d'une synovite talo-crurale.

Une IRM a été réalisée 26 jours après une entorse des ligaments de l'interligne de Lisfranc de grade II en échographie (sans avulsion osseuse) pour exploration complémentaire. Elle confirmait la présence d'une entorse modérée des ligaments du versant latéral de l'interligne de Lisfranc (interlignes métatarso-cunéiforme latéral et cuboïdo-métatarsiens) avec anomalies de signal des berges articulaires et épanchements intra-articulaires. Elle mettait également en évidence une fissure du cuboïde.

Une IRM a été réalisée 26 jours après une entorse du ligament TFA de grade III avec avulsion osseuse de son insertion fibulaire, du ligament CF de grade II ainsi qu'un épaississement du rétinaculum inférieur des extenseurs en échographie.

Celle-ci était réalisée en raison de la persistance importante de douleurs. Elle mettait en évidence une entorse du ligament TFA de grade I, l'intégrité du ligament CF et la présence d'une synovite talo-crurale.

Une IRM a été réalisée 14 jours après une entorse de cheville unilatérale chez un enfant présentant des entorses de cheville bilatérales à répétition. L'IRM des 2 chevilles était normale.

Une IRM a été réalisée 2 mois après une entorse de cheville sans lésion osseuse ni ligamentaire visualisée en radiographie ou en échographie chez un patient présentant des douleurs persistantes. Le contrôle radiographique à 3 semaines était normal. L'IRM était également normale.

7- Prise en charge thérapeutique

- Parmi les 121 patients, 31 immobilisations plâtrées ont été réalisées et 1 chaussure de Barouk (26,4%). Parmi celles-ci, sont concernées :
  - la totalité des fractures visualisées en échographie (8/8, 100%),
  - 9 entorses des ligaments de l'interligne de Chopart sur les 13 entorses objectivées (69,2%),
  - 4 entorses des ligaments de l'interligne de Lisfranc sur les 5 objectivées (80,0%),
  - 12 entorses du ligament TFA sur les 27 objectivées (44,4%),
  - 3 entorses du ligament CF sur les 8 objectivées (37,5%),
  - 6 entorses du LCM sur les 11 objectivées (54,5%),
  - 2 entorses du ligament TFAI sur les 3 objectivées (66,7%).

Onze des 15 patients présentant des lésions ligamentaires multiples (73,3%) ont été plâtrés.

Quinze des 24 enfants présentant une entorse avec avulsion osseuse (62,5%) ont été plâtrés.

Quinze des 25 enfants présentant une entorse de grade III (60%) ont été plâtrés.

- Cinquante-neuf enfants ont bénéficié d'une immobilisation par attelle (48,8%) et 30 enfants (24,5%) d'un traitement symptomatique.

La prise en charge thérapeutique n'était pas conditionnée uniquement par le bilan d'imagerie. Elle était d'abord basée sur l'examen clinique de l'enfant et l'estimation de l'observance clinique.

Cependant, en prenant en compte les observations précédentes, l'imagerie complémentaire semble avoir influencer la prise en charge thérapeutique de la manière suivante:

- Fractures :

- Fracture de Salter et Harris de grade II : botte plâtrée pendant 6 semaines,
- Fracture de Salter et Harris de grade I : botte plâtrée pendant 10 jours,
- Fracture de la base du 5ème métatarsien : botte plâtrée ou chaussure de Barouk pendant 3 semaines.

- Entorses graves :

- Entorse du TFAI : botte plâtrée pendant 3 semaines,
- Entorse de l'interligne de Chopart : botte plâtrée pendant 3 semaines,
- Entorse de l'interligne de Lisfranc : botte plâtrée pendant 3 semaines,
- Entorse avec multiples ruptures ligamentaires et/ou avulsions de leurs insertions osseuses : botte plâtrée.

DISCUSSION

- Au sein de la littérature, on retrouve souvent l'affirmation selon laquelle le cartilage de croissance est la structure la plus faible chez l'enfant (6,25).

A la cheville, les cartilages de croissance des extrémités distales de la fibula et du tibia sont considérés comme des structures plus faibles que les os, la capsule articulaire, les ligaments ou les tendons. (21,22) et plus enclins à se léser lors des traumatismes notamment pendant la période de croissance importante de la puberté (6,8).

La plupart du temps, les lésions du cartilage de croissance évoluent positivement avec formation d'un cal osseux et consolidation.

Cependant, dans certains cas et notamment en cas de traitement inadéquat, une mobilité persistante des berges ou le développement de ponts osseux altèrent la consolidation et peuvent conduire à des séquelles irréversibles et importantes.

Une lésion de l'ensemble du cartilage de croissance peut engendrer dans 30% des cas environ (7,25) sa fusion précoce avec un arrêt total de la croissance du membre et être responsable, au membre inférieur, d'une inégalité de longueur des membres inférieurs. Une lésion partielle du cartilage de croissance peut engendrer sa fusion partielle et mener à une angulation du membre ou à une incongruence articulaire (4–9).

Les conséquences à long terme qui en résultent sont dans les 2 cas, une impotence fonctionnelle et un développement prématuré d'arthrose (6,7).

Ces lésions du cartilage de croissance sont donc importantes à détecter précocement par une imagerie précise et adaptée permettant une prise en charge orthopédique appropriée.

- Auparavant, les cas de traumatismes de la cheville avec des radiographies normales, un œdème, une sensibilité péri-malléolaire et l'impossibilité de faire 4 pas, étaient donc souvent considérés comme des fractures de Salter et Harris de type I (6,12,15,26) et conduisaient fréquemment à une immobilisation plâtrée pendant 3 à 4 semaines (15,27).

La mise en évidence par certains auteurs de lésions ligamentaires de la cheville chez l'enfant est relativement récente (14,15,21,28).

Différencier une fracture de Salter et Harris I de la malléole fibulaire distale d'une entorse des ligaments collatéraux externes de la cheville est un véritable challenge. Le mécanisme, l'inspection, l'examen clinique et l'aspect radiographique (normal) sont similaires (15,29).

Cependant leur distinction est importante pour éviter un traitement excessif des entorses ou un traitement insuffisant des fractures. En effet, la prise en charge thérapeutique des fractures de Salter et Harris I ou des entorses est différente. Une entorse (notamment de bas grade) nécessite rarement une immobilisation plâtrée,

mais plus fréquemment une immobilisation courte par attelle ou un traitement fonctionnel avec reprise rapide des activités (15).

Un traitement excessif des traumatismes de la cheville peut engendrer en période aigue des complications à type de thrombose veineuse ou de syndrome de loges en cas d'immobilisation notamment plâtrée.

A long terme, les entorses ou fractures insuffisamment traitées peuvent être à l'origine de douleurs chroniques, d'altération de la mobilité articulaire, d'instabilité persistante (pouvant être source de récidives) mais également de séquelles cliniques notamment en cas de fracture intéressant le cartilage de croissance. Un traitement inadapté est aussi source de surcoûts financiers, ainsi que de conséquences psycho-sociales pour l'enfant (jours d'école manqués, retentissement dans les activités de la vie quotidienne notamment sportives, impact psychologique) (11).

Concernant le coût financier, **Kan et al** (10) ont réalisé une étude rétrospective unicentrique sur la gestion des fractures « occultes » chez les enfants incluant les coûts directs liés à la prise en charge initiale, aux examens complémentaires réalisés et aux traitements préconisés ainsi que les coûts indirects incluant par exemple les pertes de jour de travail pour les parents. Ils ont montré que parmi les 1641 enfants inclus, 51% des patients sans fracture étaient traités de manière excessive (exemple traitement par attelle ou plâtre) et que 29% des patients présentant une fracture étaient insuffisamment traités (absence de traitement, traitement symptomatique (protocole RICE), ou attelle). Ils ont également montré que la réalisation d'une IRM diagnostique n'entrainait pas de différence significative

de coût direct par patient et entrainait même une diminution du coût total en permettant une prise en charge adaptée (-130,4$).

Différencier ces 2 diagnostics différentiels que sont la fracture de Salter et Harris de type I de la fibula et l'entorse des ligaments externes de la cheville est donc primordial afin de réaliser une prise en charge adaptée.

- Pour cela, plusieurs types d'imagerie sont à notre disposition pour étudier la cheville : la radiographie standard, la scintigraphie, le scanner, l'IRM et l'échographie.

1. La radiographie standard

Celle-ci constitue l'imagerie de référence chez l'adulte comme chez l'enfant afin de rechercher des fractures notamment lors de traumatismes de la cheville (12). Plusieurs études ont validé les critères d'Ottawa chez l'enfant (30) (31). La radiographie permet une évaluation adéquate des traumatismes des cartilages de croissance dans la plupart des cas.

Les incidences standard (cheville face et profil, face rotation interne pour dégager le dôme du talus, pied de ¾ +/- de face) peuvent éventuellement être complétées par des clichés comparatifs controlatéraux ou des obliques.

Cependant, les radiographies ont montré un manque de sensibilité dans certains cas ; en effet les fractures de petite taille, non déplacées ou lorsque le rayon directeur est tangentiel à la corticale lésée ne sont pas mises en évidence.

Le cartilage de croissance n'est pas directement visualisé et les lésions isolées de celui-ci sont également de détection difficile (fracture de Salter et Harris I) (7).

2. Radiographiques dynamiques

La réalisation de clichés radiographiques en stress a été proposée (32) mais c'est un examen peu réalisable en période aigue, douloureux et qui doit être réalisé à l'aide de structures automatisées afin d'être interprétable (28). De plus c'est une technique irradiante.

3. Le scanner

Il permet une étude très précise des structures osseuses et présente une très haute sensibilité et spécificité pour la détection des fractures (33–36). C'est un examen rapide, sans sédation nécessaire, même pour les plus jeunes enfants. Il permet des reconstructions dans n'importe quel plan de l'espace à partir d'une unique acquisition.

Cependant c'est un examen irradiant et qui ne permet pas une analyse optimale des structures musculo-ligamentaires ou des parties molles.

De plus l'étude du cartilage de croissance (hypodense) reste difficile en raison de sa non visualisation directe (37).

4. La scintigraphie osseuse

Elle permet la détection d'un foyer de fracture sous la forme d'une hyperfixation (38,39). Elle constitue un examen très sensible mais peu spécifique. Elle est très largement utilisée chez les adultes afin de rechercher une fracture non visualisée en radiographie.

Cependant chez l'enfant, elle est peu utilisée. En effet, l'hyperfixation physiologique intense des radio-marqueurs sur les ostéoblastes au niveau des extrémités des cartilages de croissance peut masquer une fracture sous-jacente (25).

De plus, elle est peu précise et ne permet ni l'étude des structures musculo-ligamentaires, ni des parties molles, ni la recherche d'un épanchement articulaire.

5. L'IRM

L'IRM est également une technique très utile, elle présente de nombreux avantages : non irradiante, non invasive, elle permet une étude précise des structures musculo-tendineuses et ligamentaires, des parties molles, la détection des lésions ostéo-cartilagineuses, des œdèmes ou contusions de la moelle osseuse (15,40) et la recherche d'un épanchement intra-articulaire et/ou d'une synovite. Elle permet également chez les enfants la visualisation directe du cartilage de croissance.

Cependant, c'est un examen coûteux, peu disponible en urgence, pouvant être angoissant chez les patients claustrophobes, et long avec la nécessité éventuelle d'une sédation pour les jeunes enfants.

Toutefois, de nouvelles séquences rapides sont en développement et réduisent largement le temps de l'examen (séquence Turbo Spin Echo).

Plusieurs études se sont intéressées à l'apport diagnostic et pronostic de l'IRM dans les entorses de la cheville chez l'enfant. Leurs conclusions sont divergentes.

a. Certaines études n'ont pas montré d'intérêt à la réalisation systématique d'une IRM

Endele et al (13) ont étudié en IRM 0,25T les lésions osseuses et ligamentaires chez 30 enfants et n'ont pas montré d'intérêt thérapeutique additionnel de l'IRM dans les cas de traumatismes en inversion de la cheville chez l'enfant et ont conclu que le bilan conventionnel clinique, radiographique et échographique était suffisant pour le diagnostic des fractures et des lésions ligamentaires chez l'enfant.

Lohman et al (7) ont comparé l'IRM 1,5T et les radiographies standard pour la détection des lésions osseuses chez 60 enfants de plus de 7 ans ayant eu un traumatisme de la cheville et qui présentaient une forte suspicion clinique de rupture du LLE ou de fracture de Salter et Harris I de la fibula ou du tibia. Ils n'ont pas mis en évidence d'intérêt à la réalisation systématique d'une IRM pour les traumatismes de la cheville chez l'enfant ; en effet, l'incidence de faux négatifs de fracture sur les radiographies standard est faible et aucune fracture complexe n'est manquée. La réalisation d'une IRM n'avait pas montré de changement significatif de thérapeutique ou de pronostic. Son intérêt principal retrouvé était l'élimination de

faux positifs de fracture de Salter et Harris de type I de la fibula diagnostiquée en radiographie standard.

Schneidmueller et al (18) n'ont pas retrouvé de bénéfice thérapeutique de l'IRM concernant une éventuelle prise en charge chirurgicale parmi les 40 enfants inclus (21 traumatismes de la cheville avec 12 informations additionnelles apportées par l'IRM et 6 changements de thérapeutiques orthopédiques).

b. Certaines études ont montré l'intérêt de la réalisation d'une IRM

Launay et al (14) ont étudié en IRM 1,5T les lésions osseuses et ligamentaires chez 102 enfants entre 8 et 15 ans ayant eu un traumatisme de la cheville en torsion. Ils ont montré que l'IRM permettait d'objectiver un grand nombre de lésions osseuses non visualisées en radiographie standard et qu'elle révélait la présence de réelles lésions ligamentaires chez l'enfant. L'IRM présentait selon eux un intérêt dans le cadre d'un bilan d'imagerie plus spécifique notamment dans le cas de douleurs résiduelles.

Stuart et al (16) ont étudié en IRM les lésions osseuses et ligamentaires chez 10 enfants de plus de 6 ans avec œdème et sensibilité de la malléole fibulaire. Ils ont confirmé la présence de lésions osseuses chez les enfants ayant présenté un traumatisme de la cheville en inversion et présentant des radiographies standard normales.

Boutis et al (15) ont étudié en IRM 1,5T les lésions osseuses et ligamentaires chez 18 enfants entre 5 et 12 ans ayant eu un traumatisme de la cheville en inversion avec forte suspicion clinique de fracture de Salter et Harris de type I de la fibula. Ils ont montré que, chez un enfant qui présente une sensibilité et/ou un œdème isolé en regard de la fibula distale, les entorses ligamentaires et les contusions osseuses sont des diagnostics plus fréquents que les fractures de Salter et Harris de type I.

Gufler et al (17) ont étudié en IRM 1T les fractures occultes du cartilage de croissance chez 23 enfants ayant eu un traumatisme articulaire. Ils ont montré que l'IRM était capable de détecter des fractures chez 34,8% des patients qui avaient des signes d'épanchement intra-articulaire et des radiographies négatives toute articulation confondue. Cependant cette étude incluait un faible nombre de patients et n'étudiait pas exclusivement la cheville (seulement 10 traumatismes de la cheville sur 23 patients, 10 traumatismes de l'épaule et 3 du genou).

Carey et al (8) ont évalué l'apport diagnostic de l'IRM 1,5T par rapport aux radiographies chez 14 enfants âgés de 2 jours à 14 ans adressés par le service d'orthopédie dans le cadre d'un traumatisme articulaire avec suspicion clinique de fracture de Salter et Harris. Ils ont montré que l'IRM apportait des informations additionnelles cliniquement importantes. Elle permettait la détection de fractures non visualisées en radiographie, changeait la classification des fractures selon Salter et Harris (amélioration du pronostic) et changeait la prise en charge thérapeutique dans un tiers des cas. Cependant cette étude a inclus un très faible nombre de patients (14 enfants) et surtout des articulations multiples avec

uniquement 4 cas de traumatismes de la cheville (6 traumatismes de l'humérus distal, 2 du radius distal et 2 des plateaux tibiaux).

Herber et al (19) ont montré que l'IRM à bas champ (0,2T) ouverte permettait la détection de lésions ligamentaires et osseuses ainsi qu'un changement de la prise en charge thérapeutique chez 35 enfants sur les 55 enfants inclus.

Iwinska Zelder et al (20) ont montré que l'IRM entrainait un changement de prise en charge thérapeutique chez 4 des 10 enfants inclus, dans le cadre de lésions épiphysaires du tibia distal.

6. L'échographie

L'échographie est une imagerie rapide, accessible, non invasive, non irradiante, de coût relativement modéré et plus confortable que l'IRM sans nécessité de sédation.

Elle permet une analyse précise des structures musculo-tendineuses et ligamentaires, des parties molles, des corticales osseuses, du périoste (hématome sous-périosté) et la recherche d'un épanchement liquidien intra-articulaire ou d'une hémarthrose.

En raison de ses coupes pouvant être multiplanaires, l'échographie peut surpasser les limites de la radiographie standard.

Cependant, ses limites sont :

- Son caractère opérateur-dépendant et également patient-dépendant (différence d'échogénicité). Le paramètre patient-dépendant est plus anecdotique en échographie de cheville étant donné le caractère relativement superficiel de cette articulation.
- L'impossibilité d'analyser la médullaire osseuse et donc de rechercher des contusions osseuses.
- Sa réalisation possiblement un peu difficile en phase aigue compte tenu de l'œdème, de la douleur et de la mobilité articulaire restreinte limitant les manœuvres dynamiques ; celles-ci ne sont cependant pas indispensables à l'évaluation ostéo-ligamentaire.
- Enfin, la difficulté de relecture des images (par exemple par les orthopédistes).

a) Détection des lésions osseuses

➢ *Données de la littérature*

- L'échographie a déjà fait ses preuves dans le diagnostic de fractures non visualisées en radiographie dans **d'autres régions anatomiques** (41–43) comme par exemple le scaphoïde qui est un os d'analyse difficile en radiographie avec de nombreux « faux négatifs » (44).

Cho et al (45) ont également montré que l'échographie des parties molles et des corticales osseuses était très utile pour la détection précoce des fractures des extrémités non visualisées en radiographie, si l'IRM n'était pas disponible.

- **Concernant la cheville, chez l'adulte,** de nombreuses études ont montré l'intérêt de l'échographie pour la détection de fractures non visualisées en radiographie (46–48). L'étude de **Wang et al** (49) a, par exemple, montré l'intérêt de l'échographie pour la détection de ces fractures non visualisées en radiographie dans les traumatismes du pied et de la cheville (découverte de 24 fractures sur 268 patients inclus rétrospectivement soit 9%). L'étude de **Singh et al** (50) a montré l'intérêt de l'échographie dans les traumatismes du ligament collatéral latéral de la cheville concernant la détection de fractures associées :24 fractures visualisées en échographie sur un total de 27 fractures sur les radiographies de contrôle parmi 114 patients inclus prospectivement (23,7%). Ils ont montré une plus grande sensibilité de l'échographie par rapport à la radiographie standard concernant la détection des fractures (88,9% versus 85,2%, et 96,4% en combinant les 2 examens).

Cependant, les auteurs ont utilisé dans leur étude des sondes d'échographie basse fréquence (2 MHz et 5MHz) pouvant diminuer quelque peu la sensibilité de l'échographie par rapport aux sondes hautes fréquences utilisées actuellement pour l'étude des structures tendineuses et ligamentaires.

- Chez l'enfant, plusieurs études incluant un faible nombre de patient ont également souligné l'intérêt de l'échographie dans la détection de fractures de la cheville.

Farley et al (22) ont étudié en échographie, en période subaigue, les lésions osseuses et ligamentaires chez 14 enfants ayant consulté aux urgences pour traumatisme de la cheville en inversion. Ils ont retrouvé en échographie 3 fractures non visualisées en radiographie parmi les patients soit 21,4% (2 fractures de Salter et Harris de type I de la fibula et 1 avulsion osseuse de la malléole tibiale).

Simanovsky et al (23) ont étudié en échographie les lésions osseuses chez 41 enfants ayant eu un traumatisme de la cheville avec suspicion de fracture. Ils ont retrouvé en échographie, 12 fractures de la fibula, non visualisées sur les radiographies initiales, dont 11 ont été confirmées sur les radiographies de contrôle à 3 semaines (1 faux positif) soit une fréquence de 26,8%.

Gleeson et al (21) ont étudié en échographie les lésions osseuses et tendineuses (long fibulaire) chez 40 enfants ayant consulté pour un traumatisme de la cheville en inversion avec œdème et sensibilité péri-malléolaire latérale. Ils ont retrouvé 23 hématomes sous-périostés de la fibula (57,5%).

- *Données de notre étude*

Notre étude a montré que l'échographie permettait de détecter toutes les fractures visualisées en radiographie mais aussi qu'elle était capable d'en déceler un plus grand nombre, de même que les avulsions osseuses des insertions ligamentaires. **Quatre fractures (3,3%) et 17 avulsions (14,0%) non visualisées en radiographie ont été mises en évidence lors de l'échographie soit 21 lésions osseuses (17,3%).** Il faut également préciser que l'ensemble des fractures de Salter et Harris de type I de notre étude, au nombre de 4, correspondaient aux 4 fractures non mises en évidence sur les radiographies.

b) Détection des lésions ligamentaires

- *Données de la littérature*

- Concernant la cheville, **chez l'adulte**, plusieurs études ont montré l'intérêt de l'échographie dans la détection des lésions ligamentaires (51–53) notamment du ligament TFA (47,48,54,55).

Milz et al (56) ont inclus dans leur étude 20 patients ayant eu un traumatisme de la cheville en inversion, et ont comparé l'échographie et l'IRM pour la détection des lésions ligamentaires et leur gradation. Les résultats étaient similaires dans la plupart des cas et les auteurs ont conclu que l'échographie était suffisante pour différencier un ligament normal d'un ligament lésé.

Oae et al (55) ont inclus dans leur étude 34 patients ayant eu un traumatisme de la cheville, et ont comparé les clichés radiographiques en stress, l'échographie et l'IRM dans la détection des lésions du ligament TFA en utilisant comme gold standard l'arthroscopie. Ils ont montré des résultats satisfaisants concernant l'IRM et l'échographie.

- **Chez l'enfant**, il existe peu d'études précises des ligaments de la cheville et du médio-pied en échographie dans la littérature :

Farley et al (22) dans leur étude décrite précédemment, n'ont étudié que les ligaments TFA, CF, TFAI et la membrane inter-osseuse. Ils ont retrouvé 10 lésions ligamentaires sur les 14 enfants inclus (soit 71%) : 5 lésions du ligament TFA (35,7%), 5 lésions du ligament TFAI (35,7%) dont 3 lésions mixtes du ligament TFA et du ligament TFAI (21,4%), et aucune entorse du ligament CF. Les auteurs ont également détecté 4 épanchements intra-articulaires (28,6%) et une lésion de la jonction musculo-tendineuse du court fibulaire (7,1%).

Gleeson et al (21) dans leur étude décrite précédemment, n'ont pas réalisé d'étude des ligaments (sonde de 5 MHz, peu précise pour l'étude des structures ligamentaires et tendineuses) mais ils ont étudié les tendons fibulaires et l'articulation talo-crurale ; ils ont retrouvé sur les 40 patients inclus, 18 œdèmes du tendon du long fibulaire (45%) et 3 épanchements intra-articulaire (7,5%).

- *Données de notre étude*

Notre étude est la première étude incluant un grand nombre de patients et réalisant une étude échographique exhaustive de l'ensemble des ligaments, tendons, retinaculums, corticales osseuses et parties molles de la cheville et du médio-pied.

Nous avons constaté que les lésions ligamentaires étaient largement prédominantes aux fractures de Salter et Harris : **48 patients présentaient des lésions ligamentaires (39,7%),** dont 24 avec avulsions osseuses de leur insertion (19,8%). Quinze enfants présentaient des entorses pluri-ligamentaires (12,4%) et 25 étaient de grade III (20,7%).

Comme chez l'adulte et comme dans les autres études réalisées chez l'enfant, le ligament TFA était le ligament le plus souvent lésé (27 lésions soit 22,3%) (22,56).

Notre étude retrouvait une **fréquence non négligeable d'entorses de l'interligne articulaire transverse du tarse de Chopart et de l'interligne articulaire tarso-métatarsien de Lisfranc** (13 entorses de Chopart soit 10,7% et 5 entorses de Lisfranc soit 4,1%).

Celles-ci sont singulières par le fait qu'elles ont été très peu étudiées et relatées dans la littérature probablement parce qu'elles étaient considérées comme quasiment inexistantes chez l'enfant.

Elles sont également singulières par leur traitement qui est de durée plus longue (6 semaines en général) et basé sur une immobilisation soit plâtrée soit par une attelle

semi-rigide stabilisant le couple de torsion du pied (type attelle FSO Thermoskin™). Ce traitement plus lourd s'explique par le pronostic de récupération moins bon de ces entorses par rapport aux entorses du plan ligamentaire latéral de la cheville. Celles-ci sont donc importantes à dépister pour bénéficier d'une prise en charge adaptée.

Les entorses du LCM étaient également assez fréquentes (11 entorses soit 9,1%).

Par contre, les lésions du ligament CF étaient relativement peu fréquentes par rapport aux autres lésions ligamentaires (8 entorses soit 6,6%).

Peu d'entorse du ligament TFAI ont été mises en évidence (3 entorses soit 2,5%).

Notre étude montre également que l'interprétation des radiographies en connaissance des résultats échographiques améliore la détection de certaines fractures ou avulsions osseuses non visualisées initialement (1 fracture et 3 avulsions osseuses).

Elle permet surtout de différencier des avulsions osseuses aigues de lésions anciennes.

En effet, dans le cas d'avulsions anciennes, les radiographies ne permettent pas toujours une datation de ces avulsions surtout si elles sont de petite taille (visualisation délicate de la corticalisation du fragment) et si le patient présente des douleurs, un œdème clinique +/- radiologique en regard. L'échographie permet dans la plupart des cas de réaliser un diagnostic de certitude grâce à la mise en

évidence d'une **infiltration des parties molles en périphérie du fragment** qui est un excellent signe de son caractère récent.

Dans notre étude, lors de la relecture du radiologue « junior », 4 cas d'avulsions anciennes ont pu être infirmés grâce à l'échographie. Lors de la relecture du radiologue « senior », 3 cas d'avulsions anciennes et 1 cas de suspicion de fracture en radiographie ont pu être infirmés grâce à l'échographie. Cela n'a pas pu être évalué lors de l'interprétation initiale en raison de la présence en général d'un compte rendu unique radiographie/échographie.

Enfin, grâce au travail de relecture par 2 autres radiologues, notre étude permet de pouvoir comparer la sensibilité des différentes lectures radiographiques concernant la détection des fractures et avulsions osseuses.

On constate que la sensibilité des lectures radiographiques concernant la mise en évidence de fractures est **identique** (**50%** [IC 95%= 17,4-82,6%]) pour la lecture initiale, et les relectures du radiologue « junior » et « senior » (relecture en connaissance des données de l'échographie).

De même la sensibilité des lectures radiographiques concernant la mise en évidence d'avulsions osseuses est **relativement proche** (**29,2%** [IC 95% = 13,4-51,3%] pour la lecture initiale, **37,5%** [19,6-59,2%] pour la relecture du radiologue « junior » et **33,3%** [16,4-55,3%] pour la relecture du radiologue « senior » (relecture en connaissance des données de l'échographie).

Les spécificités des relectures des radiologues « junior » et « senior » étaient très bonnes concernant à la fois les fractures (respectivement de **100%** [95,9-100%] et

de **99,1%** [94,5-99,9%]) et les avulsions osseuses (respectivement de **95,9%** [89,2-98,7%] et de **96,9%** [90,6-99,2%]).

La relecture du radiologue senior concernant la mise en évidence des avulsions osseuses, était donc un peu moins sensible mais plus spécifique que la relecture du radiologue « junior ».

En globalité, la concordance des relectures en aveugle ou en connaissance des résultats de l'échographie ou entre les relectures et la lecture initiale était **très bonne** (Kappa supérieur à 90%)

Concernant uniquement les cas pathologiques, la concordance des relectures en aveugle des données de l'échographie était elle **modérée** (Kappa = 56,3% [30,6-79,3%]) mais elle était **nettement améliorée** en connaissance des données de l'échographie (Kappa = 84,6 % [53,7-97,3%]). Elle était **bonne** entre la lecture initiale et chacune des relectures en connaissance des données de l'échographie (respectivement Kappa= 71,4% [42,0-90,4%] pour le radiologue « junior » et Kappa = 76,9% [46,0-93,8%] pour le radiologue « senior »)

Cela souligne également l'intérêt de l'échographie complémentaire permettant une meilleure concordance entre les lectures radiographiques.

- **On constate qu'il existe de nombreuses variations de fréquence des fractures non visualisées en radiographie selon les études :**

- Boutis et al (15) ont retrouvé une fréquence de lésion osseuse de **6%** (aucune fracture de Salter et Harris I et une avulsion osseuse de la malléole fibulaire) parmi les 18 enfants inclus.

- Launay et al (14) ont retrouvé 7 fractures non visualisées en radiographie sur les 102 enfants inclus (une fracture de la malléole fibulaire, 2 fractures de la malléole tibiale, une fracture du talus, une fracture du naviculaire et une fracture du cuboïde) soit **6,8%.**

- Lohman et al (7) ont retrouvé 5 fractures non visualisées en radiographie sur les 60 enfants inclus (une avulsion de la malléole tibiale, une avulsion de la malléole fibulaire, 2 fractures de Salter et Harris II, et une fracture de Salter et Harris III) soit **8,3%.**

- Kan et al (10) ont retrouvé 4 fractures non visualisées sur les radiographies initiales et découvertes a posteriori sur les radiographies de contrôle parmi les 41 enfants ayant présenté un traumatisme de la cheville (9,8%). Si l'on inclue également les traumatismes du pied, 8 fractures ont été découvertes a posteriori parmi les 51 patients soit **15,7%.**

- Sankar et al (29) ont retrouvé au contrôle radiographique à 3 semaines, 7 appositions périostées (6 des malléoles fibulaires et un cas associant malléoles fibulaire et tibiale) non visualisées sur les radiographies initiales, sur les 37 enfants inclus soit **18%.**

- Endele et al (13) ont retrouvé 6 lésions osseuses notables non visualisées en radiographie, sur les 30 enfants inclus soit **20%** dont 3 fractures de Salter et Harris I de la fibula (10%) et 3 avulsions osseuses du ligament TFA (10%).

- Gufler et al (17) ont retrouvé 2 fractures du cartilage de croissance du tibia non visualisées en radiographie, sur les 10 enfants présentant un traumatisme de la cheville soit **20%.**

- Farley et al (22) ont retrouvé 3 fractures non visualisées en radiographie, parmi les 14 enfants inclus soit **21,4%** (2 fractures de Salter et Harris de type I de la fibula et une avulsion osseuse de l'insertion tibiale du LCM).

- Carey et al (8) ont retrouvé un cas de fracture non visualisée en radiographie sur les 4 enfants présentant un traumatisme de la cheville soit **25%**.

- Simanovsky et al (23) ont retrouvé 12 fractures de la fibula non visualisées en radiographie sur les 41 enfants présentant un traumatisme de la cheville dont 11 confirmées sur la radiographie de contrôle à 3 semaines (1 faux positif) soit une fréquence de **26,8%.**

- Stuart et al (16) ont retrouvé 5 fractures de Salter et Harris de type I non visualisées en radiographie sur les 10 enfants inclus soit une fréquence de **50%** (une fracture de la fibula, 2 fractures du tibia, 2 fractures associant fractures de la fibula et du tibia).

- Gleeson et al (21) ont retrouvé 23 hématomes sous-périostés de la fibula sur les 40 enfants inclus soit **57,5%.**

Notre étude a retrouvé 4 fractures (3,3%) et 17 avulsions (14,0%) non visualisées en radiographie et mises en évidence lors de l'échographie parmi les 121 enfants inclus, soit 21 lésions osseuses (17,3%).

- Cette large variation de fréquence des fractures non visualisées en radiographie peut s'expliquer par différents points.

- Premièrement, il existe des différences liées aux critères d'inclusion notamment à l'âge d'inclusion, au mécanisme et à la sévérité du traumatisme.

Par exemple, certaines études ont inclus tous les traumatismes de la cheville à radiographie négative, d'autres études ont inclus les cas limités de suspicion clinique de fracture de Salter et Harris de type I de la fibula (15)).

Chez Stuart et al (16) qui ont mis en évidence un très grand nombre de fractures « occultes », 4 enfants présentaient une lésion du cartilage de croissance tibial et 5 enfants présentaient une lésion des tendons fibulaires, ce qui faisait suspecter des critères d'inclusion différents ou un biais de recrutement par rapport aux autres études.

Chez Carey et al (8), la population incluse était différente des autres études car l'ensemble des 14 patients inclus présentaient des fractures en IRM.

- Deuxièmement, par le gold standard utilisé : IRM ou radiographie de contrôle.

La présence d'une apposition périostée peut être absente par exemple en cas de fracture peu déplacée et peut être ainsi à l'origine de faux négatifs.

Par exemple, dans l'étude de Sankar et al (29), la fréquence plus faible de fractures non visualisées en radiographie par rapport à d'autres études peut être éventuellement expliquée par l'existence de faux négatifs: une fracture de Salter et Harris I non suffisamment déplacée peut ne pas entrainer la formation d'un

hématome sous-périosté (et donc d'une apposition périostée par la suite) ou une déchirure suffisante du périoste métaphysaire (et la formation d'un cal osseux).

Inversement, chez Gleeson et al (21), il existe une très grande fréquence de fractures diagnostiquées mais également un retour rapide des enfants à une activité normale il est donc possible qu'il existe des faux positifs et que tous les hématomes sous-périostés ne correspondent pas à de vraies fractures.

- Troisièmement, la définition des fractures en échographie ou en IRM n'est pas toujours précisée et peut différer entre les études.

- Enfin, les résultats peuvent être influencés par le nombre et l'expérience des opérateurs.

Dans l'étude de Stuart et al (16) par exemple, ayant retrouvé une fréquence très importante de fractures non visualisées sur les radiographies, les auteurs n'ont pas précisé la définition des fractures de Salter et Harris de type I en IRM et les examens ont été interprétés par un seul radiologue sans deuxième lecteur.

- **De même, on constate que selon les études, la fréquence des lésions ligamentaires dans les traumatismes de la cheville présente quelques variations :**

- Farley et al (22) ont retrouvé 10 lésions ligamentaires sur les 14 enfants inclus (soit **71%**) : 5 lésions du ligament TAFA (35,7%), 5 lésions du ligament TFAI (35,7%) dont 3 lésions mixtes du TAFA et du TFAI (21,4%), et aucune lésion du ligament CF.

- Endele et al (13) ont retrouvé 23 lésions du ligament TFA sur les 30 enfants inclus soit **76,7%** dont 2 cas associés à une lésion du ligament CF (6,7%). Ils ont retrouvé aucune lésion du ligament talo-fibulaire postérieur, du LCM ou du ligament TFAI.

- Boutis et al (15) ont retrouvé 14 lésions ligamentaires sur les 18 enfants inclus soit **78%**. Parmi les 14 lésions ligamentaires, il a été mis en évidence 14 lésions du ligament TFA (78%) dont un cas associant une lésion du ligament TFA et du ligament CF (5,6%). Il n'a pas été précisé si les ligaments du médio-pied ont été étudié ce qui peut être expliqué par la symptomatologie d'inclusion qui était exclusivement centrée sur la malléole latérale.

- Launay et al (14) ont retrouvé 25 lésions ligamentaires (plan collatéral médial ou latéral) sur les 102 enfants inclus soit **24,5%**. Parmi ces lésions, il y avait 25 lésions du ligament TFA (24,5%), 3 lésions du ligament CF (2,9%) dont un cas associant une lésion du ligament TFA et du ligament CF, et une lésion du LCM (0,01%). Les ligaments du médio-pied n'ont pas été évalués.

- Stuart et al (16) ont retrouvé 3 lésions ligamentaires (ligament collatéral latéral sans plus de précision) sur les 10 enfants inclus soit **30%.**

- Herber et al (19) ont retrouvé 33 ruptures ligamentaires sur les 55 enfants inclus soit **66%.** Celles-ci intéressaient principalement le ligament TFA : 27 lésions sur 33 soit 54%.

Dans notre étude, 48 patients présentaient des lésions ligamentaires (39,7%). Parmi ces lésions ligamentaires, on retrouve 27 lésions du ligament TFA (22,3%), 8 du ligament CF (6,6%), 11 du LCM (9,1%), 3 du ligament TFAI (2,5%), 13 des ligaments de l'interligne de Chopart (10,7%), et 5 des ligaments de l'interligne de Lisfranc (4,1%). 15 enfants présentaient des entorses pluri-ligamentaires (12,4%).

- Explications de cette disparité de fréquence

Celle-ci s'explique probablement par les différences d'inclusion, le nombre de ligaments analysés ainsi que la technique utilisée et la précision de celle-ci (fréquence de la sonde d'échographie et puissance du champ magnétique de l'IRM).

Par exemple, dans l'étude réalisée par Launay et al (14), il existe une fréquence de lésions ligamentaires nettement plus faible que dans la plupart des autres études. Ceci peut être expliqué par le fait que la botte de résine avait été laissée en place pour l'IRM pouvant éventuellement être source d'artéfacts, d'une mauvaise visualisation des ligaments et d'une sous-estimation des lésions.

❖ Limites de l'étude

La principale limite de notre étude est l'absence de gold standard autre que l'échographie: en effet la réalisation de cliché radiographique de contrôle à 3 semaines n'a pas été systématique (dont un certain nombre de contrôles uniquement sous plâtre ou sous attelle sont non interprétables).

L'idéal aurait été que chaque enfant inclus bénéficie également d'une IRM complémentaire.

CONCLUSION

Notre étude a montré l'intérêt de la réalisation d'une échographie dans les entorses de la cheville chez l'enfant afin de détecter les lésions ligamentaires notamment les lésions des ligaments de l'interligne articulaire de Chopart et de Lisfranc, et d'en évaluer la gravité, afin d'optimiser la prise en charge thérapeutique.

Elle permet également de mettre en évidence des fractures non visualisées en radiographie, un plus grand nombre d'avulsions osseuses des insertions ligamentaires et de différencier des avulsions osseuses aigues de lésions anciennes.

RÉFÉRENCES BIBLIOGRAPHIQUES

1. Cockshott WP, Jenkin JK, Pui M. Limiting the use of routine radiography for acute ankle injuries. Can Med Assoc J. 1983 Jul 15;129(2):129-31.

2. Najaf-Zadeh A, Nectoux E, Dubos F, Happiette L, Demondion X, Gnansounou M, Herbaux B, Martinot A. Prevalence and clinical significance of occult fractures in children with radiograph-negative acute ankle injury. A meta-analysis. Acta Orthop. 2014 Sep;85(5):518-24.

3. Pijnenburg AC, Van Dijk CN, Bossuyt PM, Marti RK. Treatment of ruptures of the lateral ankle ligaments: a meta-analysis. J Bone Jt Surg Am. 2000 Jun;82(6):761-73.

4. Ogden J. The evaluation and treatment of partial physeal arrest. J Bone Jt Surg Am. 1987 Oct;69(8):1297-302.

5. Ecklund K, Jaramillo D. Patterns of premature physeal arrest: MR imaging of 111 children. AJR Am J Roentgenol. 2002 Apr;178(4):967-72.

6. Salter R. Injuries of the epiphyseal plate. Instr Course Lect. 1992;41:351-9.

7. Lohman M, Kivisaari A, Kallio P, Puntila J, Vehmas T, Kivisaari L. Acute paediatric ankle trauma: MRI versus plain radiography. Skelet Radiol. 2001 Sep;30(9):504-11.

8. Carey J, Spence L, Blickman H, Eustace S. MRI of pediatric growth plate injury: correlation with plain film radiographs and clinical outcome. Skelet Radiol. 1998 May;27(5):250-5.

9. Shapiro F. Epiphyseal disorders. N Engl J Med. 1987 Dec;31;317(27):1702-10.

10. Kan JH, Estrada C, Hasan U, Bracikowski A, Shyr Y, Shakhtour B, Hernanz-Schulman M. Management of occult fractures in the skeletally immature patient: cost analysis of implementing a limited trauma magnetic resonance imaging protocol. Pediatr Emerg Care. 2009 Apr;25(4):226-30.

11. Loder RT, Warschausky S, Schwartz EM, Hensinger RN, Greenfield ML. The psychosocial characteristics of children with fractures. J Pediatr Orthop. 1995 Feb;15(1):41-6.

12. Boutis K, Komar L, Jaramillo D, Babyn P, Alman B, Snyder B, Mandl KD, Schuh S. Sensitivity of a clinical examination to predict need for radiography in

children with ankle injuries: a prospective study. Lancet. 2001 Dec;22-29;358(9299):2118-21.

13. Endele D, Jung C, Bauer G, Mauch F. Value of MRI in diagnosing injuries after ankle sprains in children. Foot Ankle Int. 2012 Dec;33(12):1063-8.

14. Launay F, Barrau K, Petit P, Jouve JL, Auquier P, Bollini G. [Ankle injuries without fracture in children. Prospective study with magnetic resonance in 116 patients]. Rev Chir Orthop Reparatrice Appar Mot. 2008 Sep;94(5):427-33.

15. Boutis K, Narayanan UG, Dong FF, Mackenzie H, Yan H, Chew D, Babyn P. Magnetic resonance imaging of clinically suspected Salter-Harris I fracture of the distal fibula. Injury. 2010 Aug;(8):852-6.

16. Stuart J, Boyd R, Derbyshire S, Wilson B, Phillips B.Stuart. Magnetic resonance assessment of inversion ankle injuries in children. Injury. 1998 Jan;29(1):29-30.

17. Gufler H, Schulze CG, Wagner S, Baumbach L. MRI for occult physeal fracture detection in children and adolescents. Acta Radiol. 2013 May;54(4):467-72.

18. Schneidmueller D, Maier M, Mack M, Straub R, Marzi I. [Therapeutic relevance of magnetic resonance imaging in joint injuries in children]. Unfallchirurg. 2005 Jul;108(7):537-43.

19. Herber S, Kreitner KF, Kalden P, Löw R, Berger S, Thelen M. Low-field MRI of the ankle joint: initial experience in children and adolescents using an open 0.2 T MR-system. Rofo. 2000 Mar;172(3):267-73.

20. Iwinska-Zelder J, Schmidt S, Ishaque N, Hoppe M, Schmitt J, Klose KJ, Gotzen L. Epiphyseal injuries of the distal tibia. Does MRI provide useful additional information? Radiologe. 1999 Jan;39(1):25-9.

21. Gleeson AP, Stuart MJ, Wilson B, Phillips B. Ultrasound assessment and conservative management of inversion injuries of the ankle in children: plaster of Paris versus Tubigrip. J Bone Jt Surg Br. 1996 May;78(3):484-7.

22. Farley FA, Kuhns L, Jacobson JA, DiPietro M. Ultrasound examination of ankle injuries in children. J Pediatr Orthop. 2001 Oct;21(5):604-7.

23. Simanovsky N, Lamdan R, Hiller N, Simanovsky N. Sonographic detection of radiographically occult fractures in pediatric ankle and wrist injuries. J Pediatr Orthop. 2009 Mar;29(2):142-5.

24. Simanovsky N, Hiller N, Leibner E, Simanovsky N. Sonographic detection of radiographically occult fractures in paediatric ankle injuries. Pediatr Radiol. 2005 Nov;35(11):1062-5.

25. Rogers L. The radiography of epiphyseal injuries. Radiology. 1970 Aug;96(2):289-99.

26. King. ABC of sports medicine. Management of the acutely injured joint. BMJ. 1994 Jul 2;309(6946):46–9.

27. Kling T. Operative treatment of ankle fractures in children. Orthop Clin North Am. 1990 Apr;21(2):381-92.

28. Vahvanen V, Westerlund M, Nikku R. Lateral ligament injury of the ankle in children. Follow-up results of primary surgical treatment. Acta Orthop Scand. 1984 Feb;55(1):21-5.

29. Sankar WN1, Chen J, Kay RM, Skaggs DL. Incidence of occult fracture in children with acute ankle injuries. J Pediatr Orthop. 2008 Aug;28(5):500-1.

30. Stiell IG, Greenberg GH, McKnight RD, Nair RC, McDowell I, Worthington JR. A study to develop clinical decision rules for the use of radiography in acute ankle injuries. Ann Emerg Med. 1992 Apr;21(4):384-90.

31. A. Leuret, J.P. Sommereisen, J.M. Philippe, C. le Gall, C. Busseuil, F. Carpentier, S. le Goff, P. Atain-Kouadio, O. Fougeras, S. Stempfle, L. Picault. Actualisation 2004 de la conférence de consensus de l'entorse de cheville au service d'urgence, 5ème conférence de consensus Roanne le 28 avril 1995. SFMU; 2004.

32. Chorley JN, Hergenroeder AC. Management of ankle sprains. Pediatr Ann. 1997 Jan;26(1):56-64.

33. Adey L, Souer JS, Lozano-Calderon S, Palmer W, Lee SG, Ring D. Computed tomography of suspected scaphoid fractures. J Hand Surg Am. 2007 Jan;32(1):61–6.

34. You JS, Chung SP, Chung HS, Park IC, Lee HS, Kim SH. The usefulness of CT for patients with carpal bone fractures in the emergency department. Emerg Med J. 2007 Apr;24(4):248–50.

35. Stevenson JD, Morley D, Srivastava S, Willard C, Bhoora IG. Early CT for suspected occult scaphoid fractures. J Hand Surg Eur Vol. 2012 Jun;37(5):447–51.

36. Chapman V, Grottkau B, Albright M, Elaini A, Halpern E, Jaramillo D. MDCT of the elbow in pediatric patients with posttraumatic elbow effusions. AJR Am J Roentgenol. 2006 Sep;187(3):812-7.

37. Murray K, Nixon GW. Epiphyseal growth plate: evaluation with modified coronal CT. Radiology. 1988 Jan;166(1 Pt 1):263-5.

38. Beeres FJ, Rhemrev SJ, den Hollander P, Kingma LM, Meylaerts SA, le Cessie S, Bartlema KA, Hamming JF, Hogervorst M. Early magnetic resonance imaging compared with bone scintigraphy in suspected scaphoid fractures. J Bone Jt Surg Br. 2008 Sep;90(9):1205–9.

39. Querellou S, Moineau G, Le Duc-Pennec A, Guillo P, Turzo A, Cotonea Y, Le Nen D, Salaun PY. Detection of occult wrist fractures by quantitative

radioscintigraphy: a prospective study on selected patients. Nucl Med Commun. 2009 Nov;30(11):862-7.

40. Newberg AH, Wetzner SM. Bone bruises: their patterns and significance. Semin Ultrasound CT MR. 1994 Oct;15(5):396-409.

41. Enns P, Pavlidis T, Stahl JP, Horas U, Schnettler R. Sonographic detection of an isolated cuboid bone fracture not visualized on plain radiographs. J Clin Ultrasound. 2004 Apr;32(3):154-7.

42. Hsu CY, Chiang YP, Liao CT, Hong YC. Sonographic diagnosis of a medial talar avulsion fracture. J Clin Ultrasound. 2013 Dec;41(9):570-3.

43. Lazović D1, Wegner U, Peters G, Gossé F. Ultrasound for diagnosis of apophyseal injuries. Knee Surg Sports Traumatol Arthrosc. 1996;3(4):234-7.

44. Hauger O, Bonnefoy O, Moinard M, Bersani D, Diard F. Occult fractures of the waist of the scaphoid: early diagnosis by high-spatial-resolution sonography. AJR Am J Roentgenol. 2002 May;178(5):1239-45.

45. Cho KH, Lee SM, Lee YH, Suh KJ. Ultrasound diagnosis of either an occult or missed fracture of an extremity in pediatric-aged children. Korean J Radiol. 2010 Feb;11(1):84–94.

46. Ekinci S, Polat O, Günalp M, Demirkan A, Koca A. The accuracy of ultrasound evaluation in foot and ankle trauma. Am J Emerg Med. 2013 Nov;31(11):1551-5.

47. Hsu CC, Tsai WC, Chen CP, Chen MJ, Tang SF, Shih L. Ultrasonographic examination for inversion ankle sprains associated with osseous injuries. Am J Phys Med Rehabil. 2006 Oct;85(10):785-92.

48. Guillodo Y, Riban P, Guennoc X, Dubrana F, Saraux A. Usefulness of ultrasonographic detection of talocrural effusion in ankle sprains. J Ultrasound Med. 2007 Jun;26(6):831-6.

49. Wang CL, Shieh JY, Wang TG, Hsieh FJ. Sonographic detection of occult fractures in the foot and ankle. J Clin Ultrasound. 1999 Oct;27(8):421-5.

50. Singh AK, Malpass TS, Walker G. Ultrasonic assessment of injuries to the lateral complex of the ankle. Arch Emerg Med. 1990 Jun;7(2):90-4.

51. Brasseur J. Ligament pathology of the ankle joint. JBR-BTR. 2003 Apr;86(2):96-101.

52. Mei-Dan O, Kots E, Barchilon V, Massarwe S, Nyska M, Mann G. A dynamic ultrasound examination for the diagnosis of ankle syndesmotic injury in professional athletes: a preliminary study. Am J Sports Med. 2009 May;37(5):1009-16.

53. Woodward S, Jacobson JA, Femino JE, Morag Y, Fessell DP, Dong Q. Sonographic evaluation of Lisfranc ligament injuries. J Ultrasound Med. 2009 Mar;28(3):351-7.

54. Gremeaux V, Coudreuse JM, Collado H, Cohen M, Bensoussan L, Fondarai J, Champsaur P, Viton JM, Delarque A. Comparative study of clinical and ultrasonographic evaluation of lateral collateral ligament sprains of the ankle. J Sports Med Phys Fit. 2009 Sep;49(3):285-91.

55. Oae K, Takao M, Uchio Y, Ochi M. Evaluation of anterior talofibular ligament injury with stress radiography, ultrasonography and MR imaging. Skelet Radiol. 2010 Jan;39(1):41-7.

56. Milz P, Milz S, Steinborn M, Mittlmeier T, Putz R, Reiser M. Lateral ankle ligaments and tibiofibular syndesmosis. 13-MHz high-frequency sonography and MRI compared in 20 patients. Acta Orthop Scand. 1998 Feb;69(1):51-5.

57. Nicolas Sans, Franck Lapègue. Echographie musculo-squelettique. Elsevier-Masson.

58. Vishy Mahadevan, Robert Anderson, Lloyd Williams, Penny Renwick. 3D Atlas of Human anatomy- Interactive Foot and ankle. Primal Pictures;

ANNEXES

Annexe 1 : Guide écho-anatomique de la cheville et du médio-pied

1- Exploration de la région dorsale de la cheville et du médio-pied

- **Positionnement du patient**

Le patient est assis ou allongé sur la table d'examen, genou fléchi entre 45° et 90°, la plante du pied posée à plat.

- **Coupe sagittale médiane sur l'articulation talo-crurale**

Elle recherche un épanchement liquidien intra-articulaire.

A l'état normal, le récessus antérieur de cette articulation est à peine détectable (petit triangle anéchogène) ; en revanche on visualise le cartilage du dôme du talus (fine bande anéchogène) (57).

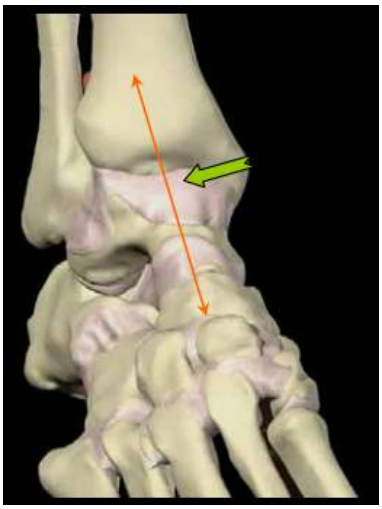

Source (58)

Source : service d'imagerie musculo-squelettique de Lille

Coupe échographique sagittale médiane sur l'articulation talo-crurale

- **Coupe sagittale sur le ligament TND (interligne articulaire transverse du tarse (ou de Chopart) supérieur)**

A partir de la coupe sagittale médiane sur l'articulation talo-crurale, on translate la sonde de quelques centimètres vers l'avant du pied. On visualise alors le ligament TND.

Un traumatisme en **flexion plantaire forcée** peut provoquer une lésion de la capsule de l'articulation talo-naviculaire et du ligament TND.

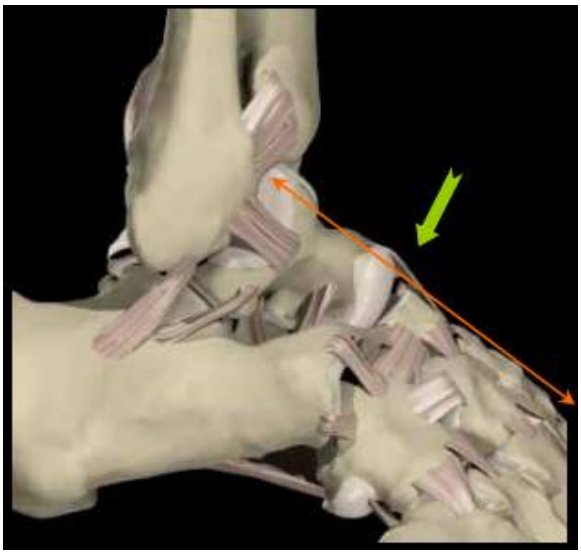

source(58)

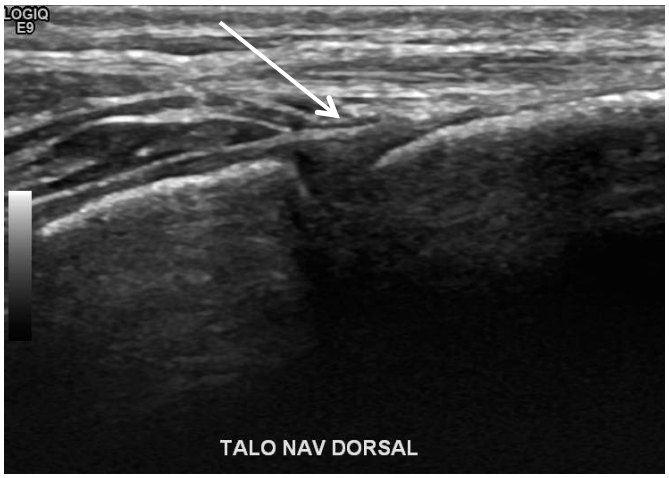

Source : service d'imagerie musculo-squelettique de Lille

Coupe échographique sagittale sur le ligament TND

- **Coupe axiale sur le dôme du talus**

Recherche de lésion ostéochondrale.

Source : service d'imagerie musculo-squelettique de Lille

Coupe échographique axiale sur le coin latéral du dôme du talus

o **Coupe axiale sur les tendons des muscles extenseurs**

On repère de dedans en dehors : le tendon du muscle tibial antérieur (le plus large), le tendon du muscle extenseur propre de l'hallux, et le tendon du muscle long extenseur des orteils.

En superficie, on peut visualiser le rétinaculum inférieur des extenseurs sous la forme d'une fine bande échogène.

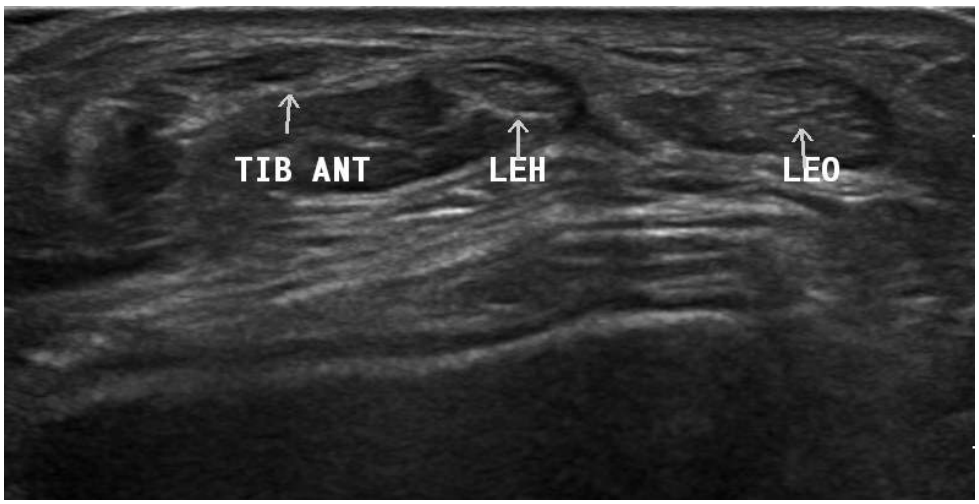

Source : service d'imagerie musculo-squelettique de Lille

Coupe échographique axiale sur les tendons des muscles extenseurs

2- Exploration de la région latérale de la cheville et du médio-pied

- **Positionnement du patient**

On utilise la même position que pour la région dorsale mais en plaçant la cheville en varus pour mettre en tension le ligament TFA.
Pour mettre en tension et étudier au mieux le ligament CF, le patient est tourné sur le côté de façon à poser le pied sur son bord interne et en dorsiflexion (57).

- **Coupe oblique pour l'étude du ligament TFAI**

Le ligament TFAI est oblique en bas et en dehors partant du bord antérieur de l'incisure fibulaire du tibia et se terminant sur le bord antérieur de la malléole fibulaire. Ce ligament est plat et épais. Il présente parfois un faisceau accessoire inférieur, le ligament de Basset.

On place la sonde transversalement sur les 2 os de la jambe, on translate vers le bas et on oblique la sonde vers le bas et l'arrière au niveau des épiphyses tibiales et fibulaires.

L'entorse tibio-fibulaire distale est souvent associée à une fracture malléolaire (fibula ou tibia) mais une lésion isolée est possible. Le mécanisme lésionnel du ligament tibio-fibulaire antérieur est une **éversion** (rotation externe du talus ou abduction directe du talus contre la fibula) (57).

Elle est souvent méconnue, à l'origine de douleurs, de raideur, d'instabilité persistante et d'arthrose talo-crurale car l'instabilité qui en résulte permet une rotation externe du talus.

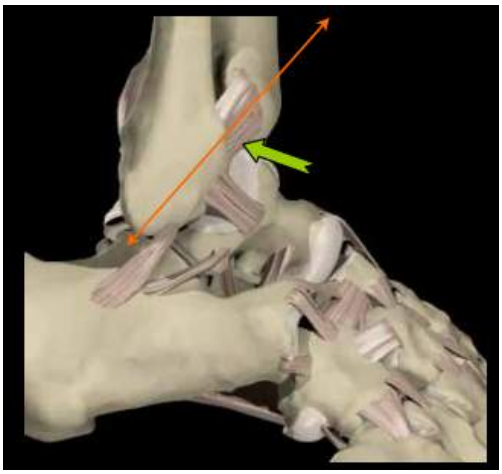

source (58)

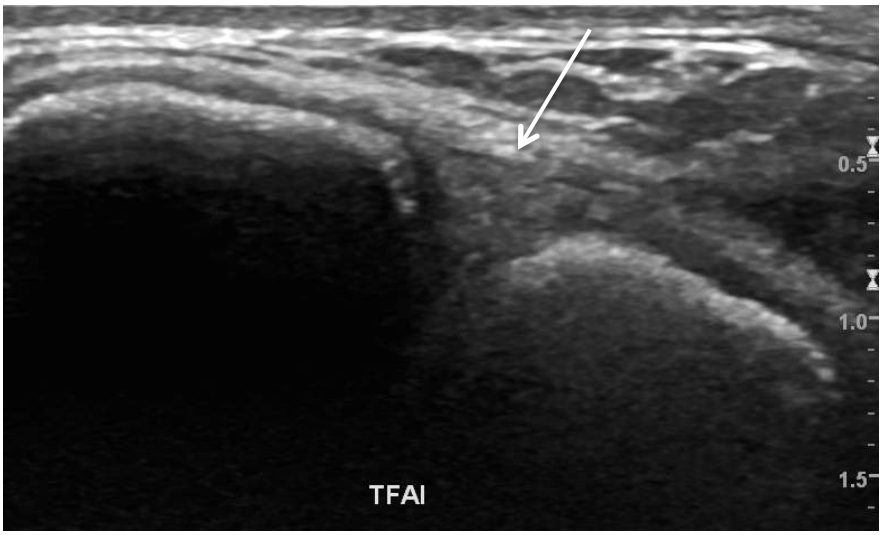

Source : service d'imagerie musculo-squelettique de Lille

Coupe échographique oblique montrant le ligament TFAI

Le ligament tibio-fibulaire postéro-inférieur (TFPI) n'est pas explorable en échographie.

- **Coupe oblique pour l'étude du ligament TFA**

Le ligament TFA constitue le faisceau antérieur du ligament collatéral latéral. Il est oblique en bas, en dehors et en avant, tendu du bord antérieur de la malléole fibulaire à la face latérale du col du talus. Il constitue un frein à la rotation interne et à la translation antérieure du talus.

Pour objectiver le ligament TFA, à partir de la coupe précédente, on repère la pointe de la malléole latérale que l'on prend comme axe de rotation et on pivote la sonde en position quasiment horizontale ; la sonde étant discrètement inclinée en bas et en avant avec comme repère osseux distal le col du talus.

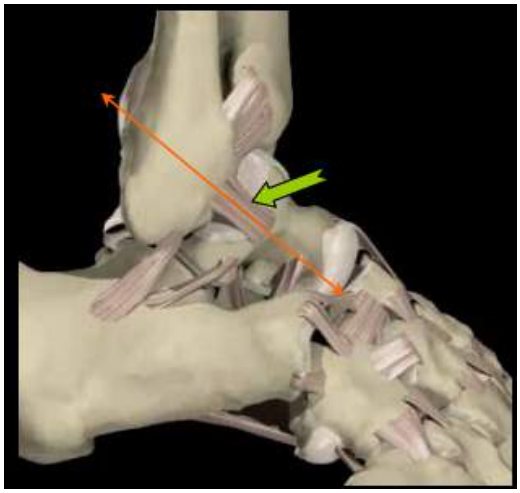

Source (58)

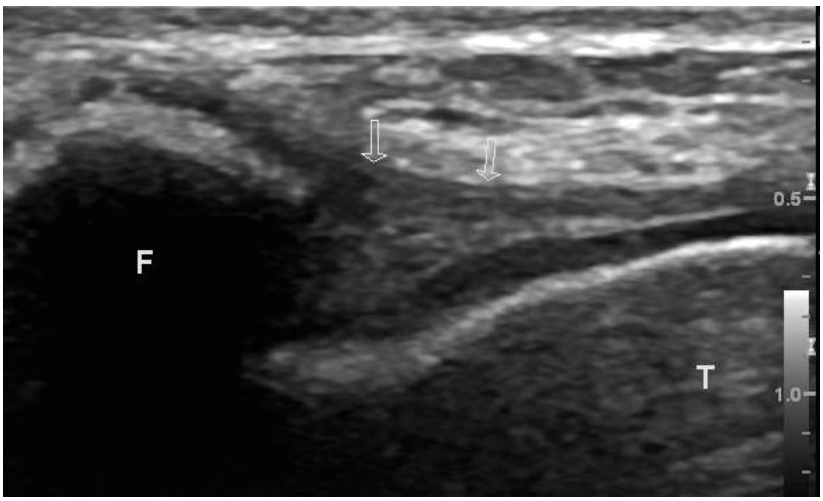

Source : service d'imagerie musculo-squelettique de Lille

Coupe échographique oblique montrant le ligament TFA

- **Coupe oblique pour l'étude du ligament CF**

Le ligament CF constitue le faisceau moyen du ligament collatéral latéral. Il est oblique en bas, en dehors et en arrière, tendu du bord postérieur de la malléole fibulaire à la face postéro-latérale du calcanéus. La tension de ce ligament est maximale en flexion dorsale et diminue progressivement en flexion plantaire. Ce ligament stabilise les articulations talo-crurale et subtalaire en constituant un frein au varus du talus et du calcanéus et en limitant la rotation externe.

Il est concave en avant et sert de soutien aux tendons fibulaires, plus superficiels ; en cas de lésion de son insertion fibulaire, la présence d'un épanchement hématique au sein de la gaine des tendons fibulaires est possible.

Pour objectiver le ligament CF, on repère la pointe de la malléole fibulaire, et on oriente la sonde vers le bas et l'arrière.

En bloquant le pied, on demande au patient de tenter de décoller le bord médial du pied de la table (éversion contrariée) ce qui a pour effet de tendre le ligament et de refouler les tendons fibulaires (57).

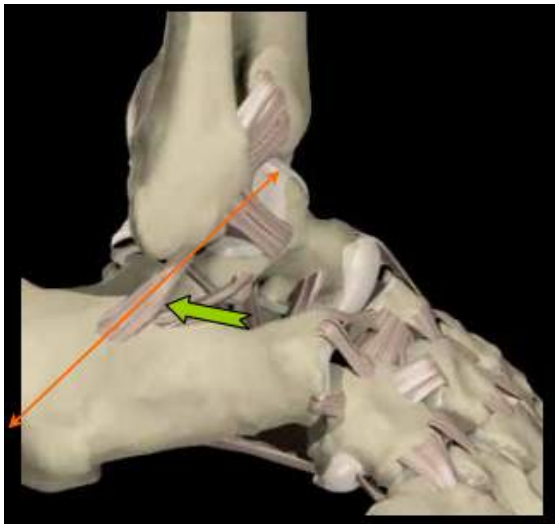

source (58)

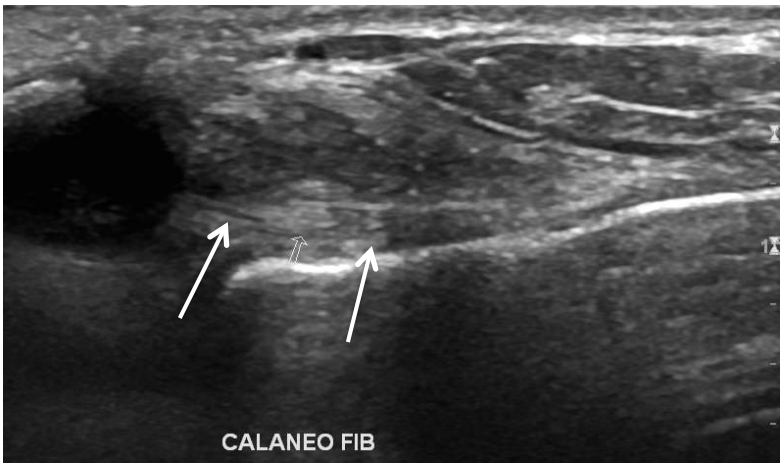

Source : service d'imagerie musculo-squelettique de Lille

Coupe échographique oblique montrant le ligament CF

Le ligament talo-fibulaire postérieur (TFP) constitue le faisceau postérieur du ligament collatéral latéral. Ce dernier n'est pas étudiable en échographie.

En cas d'entorse, en fonction du degré d'**inversion et de flexion**, il y aura successivement recrutement du ligament TFA, du ligament CF puis du rétinaculum supérieur des fibulaires et du ligament TFP.

- **Etude des tendons des muscles fibulaires**

La coupe précédente réalisée en flexion (pour relâcher les tendons) permet de bien les repérer en arrière de la malléole latérale.

Le tendon du muscle court fibulaire présente à ce niveau une forme aplatie, curviligne, il est de topographie plus antéromédiale que le tendon du muscle long fibulaire.

La manœuvre d'éversion contrariée permet de vérifier que ces tendons ne se luxent pas, leur maintien derrière la malléole fibulaire étant assuré par une fine structure échogène : le rétinaculum supérieur des fibulaires.

On les suit ensuite vers le haut et le bas en translatant la sonde de façon à les couper dans leur axe transversal. On analyse également en sous-malléolaire le passage de ces tendons de part et d'autre du tubercule (trochlée) des fibulaires (le tendon du muscle long fibulaire passe en dessous et le tendon du muscle court fibulaire au-dessus).

Le tendon du muscle long fibulaire passe sous le cuboïde (os peroneum fréquent au niveau du changement de direction). Son étude à la face plantaire avant son insertion sur la base du cinquième métatarsien est possible mais difficile (57).

Le tendon du muscle court fibulaire s'insère sur la base du 5ème métatarsien (illustration lors de l'étude de l'interligne transverse du tarse latéral).

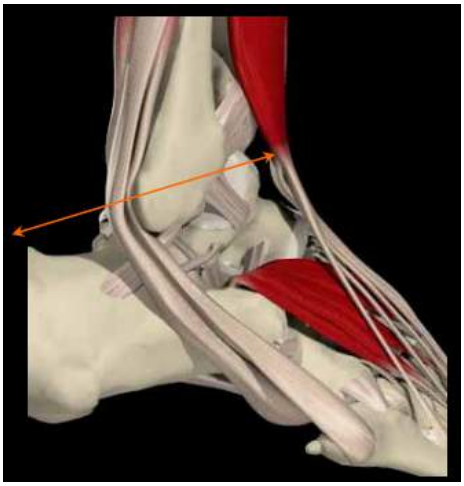

Source (58)

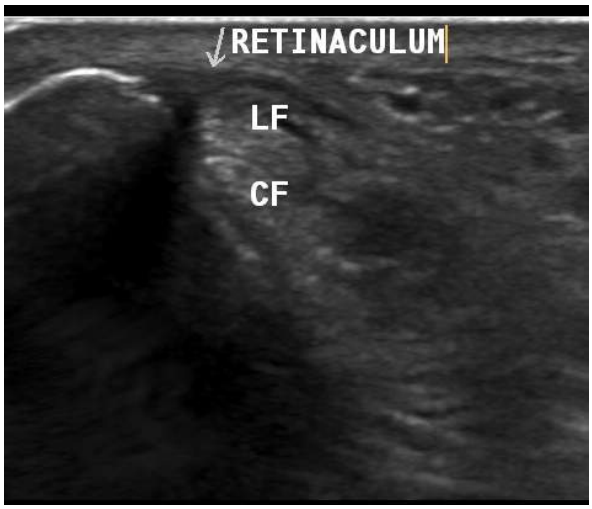

Source : service d'imagerie musculo-squelettique de Lille

Coupe échographique axiale sur les tendons des muscles fibulaires au niveau rétro-malléolaire latéral

- **Coupe longitudinale sur la malléole fibulaire**

Recherche de fractures et étude du cartilage de croissance.

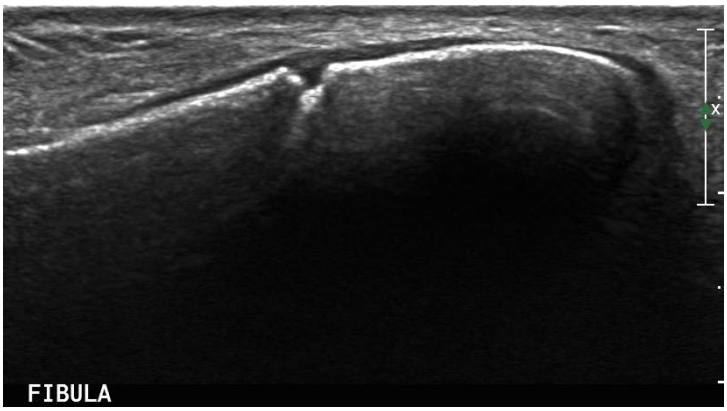

Source : service d'imagerie musculo-squelettique de Lille

Coupe échographique sagittale sur la malléole fibulaire

- **Coupe oblique pour l'étude du sinus du tarse**

Le ligament talo-calcanéen interosseux est situé dans le sinus du tarse, il présente 2 faisceaux :

- Le faisceau antéro-latéral fin mais résistant traversant obliquement le sinus du tarse
- Le faisceau postéro-médial plus court

Ce ligament est difficilement visualisé en échographie.

La coupe échographique permet néanmoins de rechercher un épanchement ou une collection hématique au sein du sinus du tarse.

Afin d'explorer le sinus du tarse, on place la sonde verticalement sur la malléole latérale et on translate celle-ci de 1 cm vers l'avant pour mettre en évidence la joue latérale et le processus latéral du talus ; en descendant verticalement on arrive sur le sinus du tarse comblé par la graisse hyperéchogène.
En pivotant la sonde à 90°, on réalise une coupe horizontale du sinus du tarse avec comme repère osseux antérieur le rostre du calcanéus.

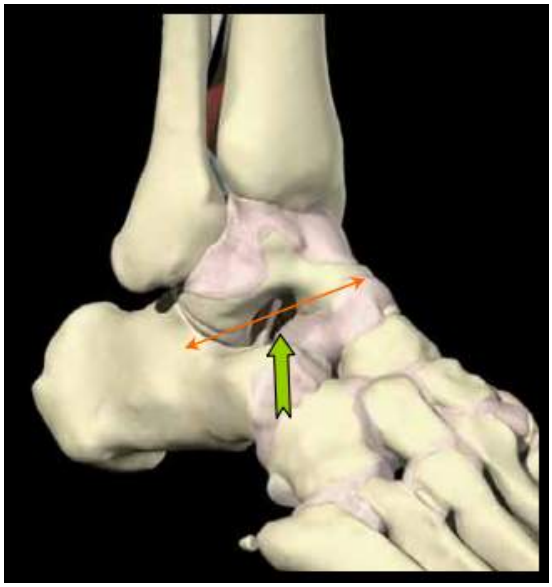

source (58)

Source : service d'imagerie musculo-squelettique de Lille

Coupe échographique oblique montrant le sinus du tarse

- **Coupe longitudinale sur la base du 5ème métatarsien et les ligaments de l'interligne articulaire transverse du tarse (ou de Chopart) latéral**

Plusieurs ligaments composent les moyens de fixité de l'interligne articulaire transverse du tarse latéral :

- Le ligament bifurqué (en Y). Il s'insère à la face dorsale du rostre du calcanéus et se divise en 2 faisceaux, l'un médial qui se dirige en haut vers l'os naviculaire (ligament calcanéo-naviculaire dorsal ou latéral), l'autre latéral horizontal qui se dirige en avant vers le cuboïde (ligament calcanéo-cuboïdien médial).
- Le ligament calcanéo-cuboïdien latéral (ou dorsal) étendu de la face latérale du calcanéus à la face latérale du cuboïde.

Afin d'explorer la base du 5ème métatarsien, on place la sonde de manière sagittale sur la partie externe du pied et on étudie la corticale osseuse et l'insertion distale du tendon du muscle court fibulaire.

Afin d'explorer le ligament calcanéo-cuboïdien latéral, on translate la sonde vers l'arrière du pied et discrètement vers le haut, on visualise ainsi le cuboïde puis la partie externe et basse de l'interligne calcanéo-cuboïdien.

Afin d'explorer le ligament bifurqué, on translate la sonde vers le haut, on visualise le rostre du calcanéus et le faisceau calcanéo-cuboïdien médial du ligament bifurqué d'orientation sagittale et situé en profondeur du muscle court extenseur des orteils.

En obliquant la sonde vers le bas et le dedans on met en évidence le faisceau calcanéo-naviculaire dorsal du ligament bifurqué.

D'un point de vue lésionnel, un mouvement d'**inversion** entraine essentiellement des lésions du ligament bifurqué et de ses insertions osseuses (rostre du calcanéus notamment), du ligament calcanéo-cuboïdien latéral et du plan ligamentaire dorsal. L'entorse de l'interligne articulaire de Chopart peut s'associer à une entorse tarso-métatarsienne latérale (de Lisfranc) ainsi qu'à une entorse des articulations talo-crurale et sub-talaire.

Lors de la lésion d'un ou plusieurs ligaments de cet interligne articulaire, une hémarthrose de l'articulation transverse du tarse (de Chopart) est quasiment systématiquement associée, et dans certains cas une avulsion osseuse.

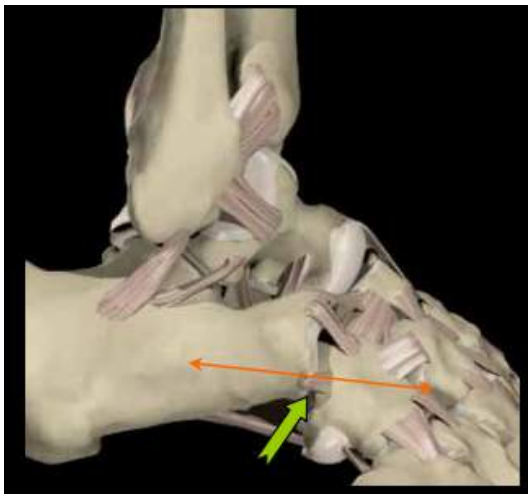

Source (58)

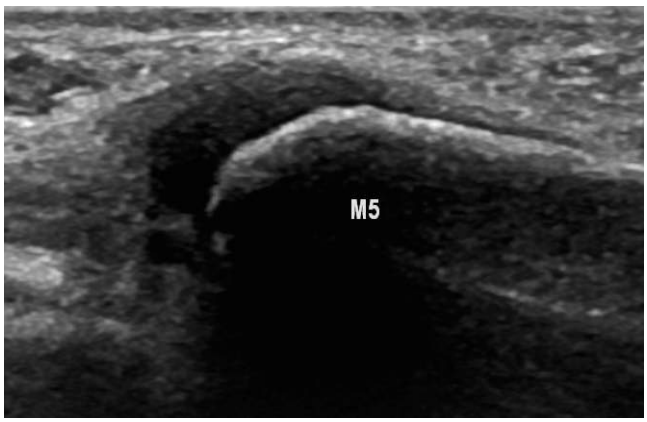

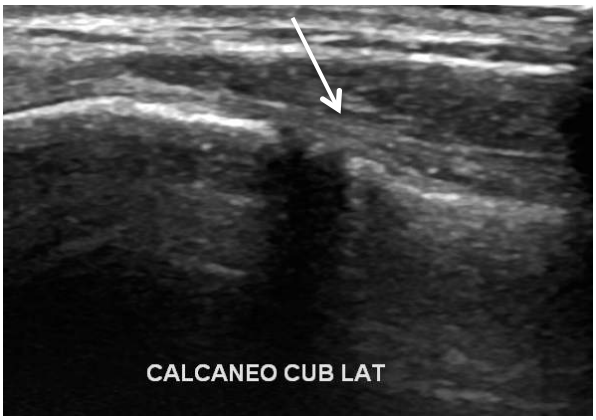

Source : service d'imagerie musculo-squelettique de Lille

Coupe échographique sagittale sur la base du 5ème métatarsien (image de droite) et sur le ligament calcanéo-cuboïdien latéral (image de gauche)

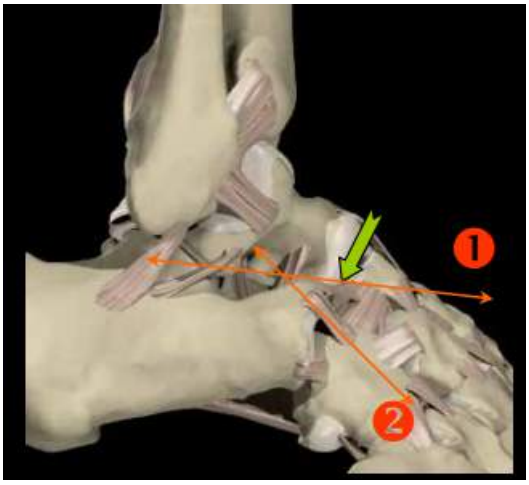

Source (58)

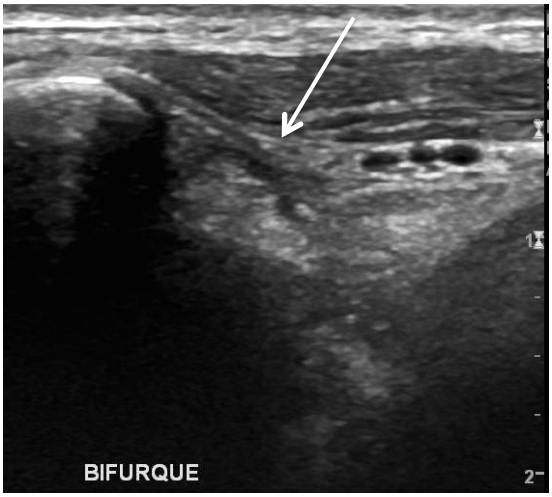

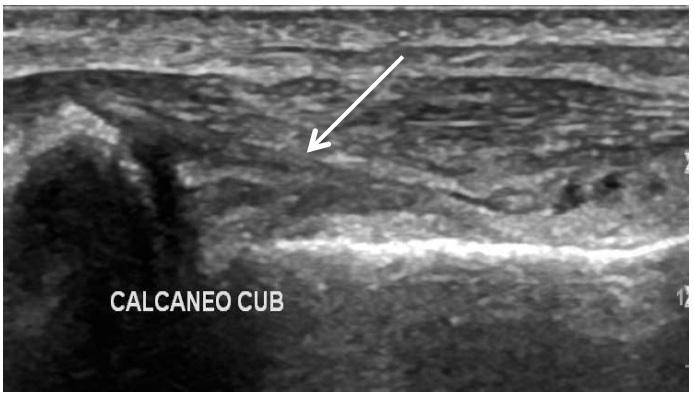

Source : service d'imagerie musculo-squelettique de Lille

Coupe échographique oblique mettant en évidence le faisceau calcanéo-naviculaire du ligament bifurqué (image de gauche) et coupe échographique sagittale sur le faisceau calcanéo-cuboïdien médial du ligament bifurqué (image de droite)

3- Exploration de la région médiale de la cheville et du médio-pied

Elle peut être explorée à partir de la position initiale.

Le LCM est constitué de 2 plans superficiel et profond.

- Le plan profond
  - un **faisceau tibio-talaire antérieur profond** s'insérant sur le col du talus
  - un **faisceau tibio-talaire postérieur profond** s'insérant sur le tubercule postéro-médial du talus

- Le plan superficiel

Celui-ci constitue un plan fibreux triangulaire **continu** appelé **ligament deltoïde** partant de la pointe de la malléole tibiale; on peut cependant individualiser certains faisceaux:

- le ligament tibio-naviculaire
- le ligament tibio-talaire antérieur superficiel ou tibio-spring
- le ligament tibio-calcanéen
- le ligament tibio-talaire postérieur superficiel

Ce ligament deltoïde stabilise la tête du talus.

En réalité, le ligament collatéral médial présente de multiples variations anatomiques.

Le faisceau tibio-talaire postérieur profond semble constant, les ligaments tibio-talaire postérieur superficiel et tibio-talaire antérieur profond sont, en revanche, inconstants.

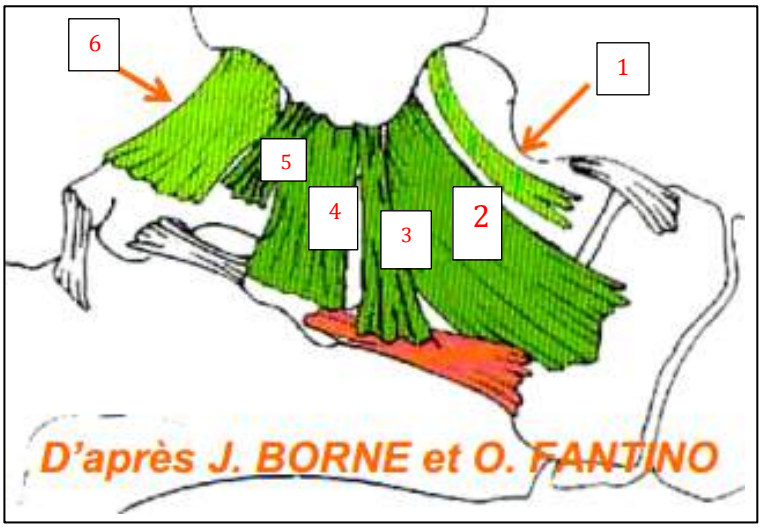

1 - Faisceau tibio-talaire antérieur profond

2 - Faisceau tibio-naviculaire superficiel

3 - Faisceau tibio-spring

4 - Faisceau tibio-calcanéen superficiel

5 - Faisceau tibio-talaire postérieur superficiel

6 - Faisceau tibio-talaire postérieur profond

L'entorse du LCM est rarement isolée (**mécanisme en valgus, rotation latérale**)

Le plus souvent l'entorse du LCM est associée à une entorse du LCL et correspond à une **lésion par « contrecoups ».** En cas **d'inversion marquée**, les faisceaux du ligament collatéral médial peuvent être pris en tenaille entre la malléole tibiale et la joue médiale du talus avec apparition d'un conflit se présentant sous la forme d'une hyperhémie ligamentaire touchant plus particulièrement les faisceaux tibio-talaires antérieur et postérieur (57).

L'entorse du LCM peut également accompagner une fracture de la fibula, une lésion de la syndesmose tibio-fibulaire ou une lésion ostéochondrale de l'articulation talo-crurale.

- **Coupe coronale verticale sur le LCM**

La partie haute de la sonde est placée sur la malléole médiale.

On repère en superficie le tendon du muscle tibial postérieur et en profondeur le faisceau tibio-talaire postérieur profond du LCM.

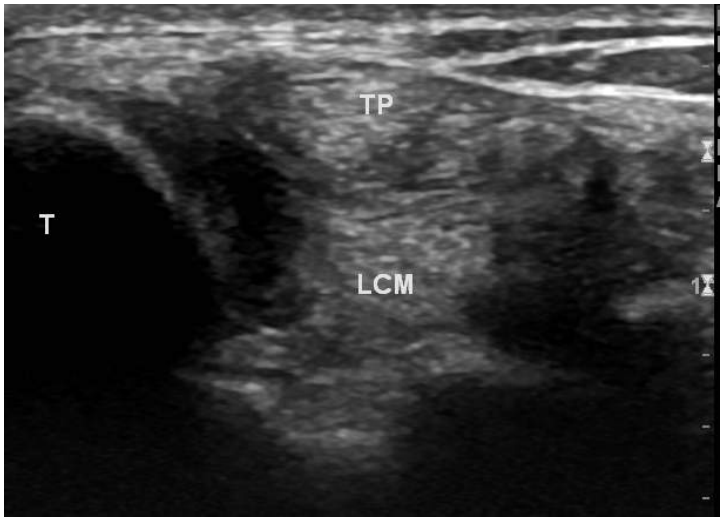

Source : service d'imagerie musculo-squelettique de Lille

Coupe échographique sagittale mettant en évidence le faisceau tibio-talaire postérieur profond du LCM (en profondeur du tendon du muscle tibial postérieur)

o Coupes obliques pour l'étude des autres faisceaux du LCM

A partir de la coupe précédente, on explore les autres faisceaux de ce ligament en obliquant la sonde en avant puis en arrière en prenant pour axe la malléole médiale.

En pivotant la sonde vers l'avant, on met en évidence en premier en superficie, le faisceau tibio-calcanéen superficiel et en profondeur le faisceau tibio-talaire antérieur profond (ces ligaments sont mieux tendus en valgus).

En pivotant encore plus la sonde vers l'avant l'extrémité de la sonde, on visualise le faisceau tibio-talaire antérieur superficiel ou tibio-spring puis le faisceau tibio-naviculaire (mis en tension en flexion plantaire).

En obliquant la sonde vers l'arrière, on met en évidence le faisceau tibio-talaire postérieur profond et superficiel (mis en tension en flexion dorsale).

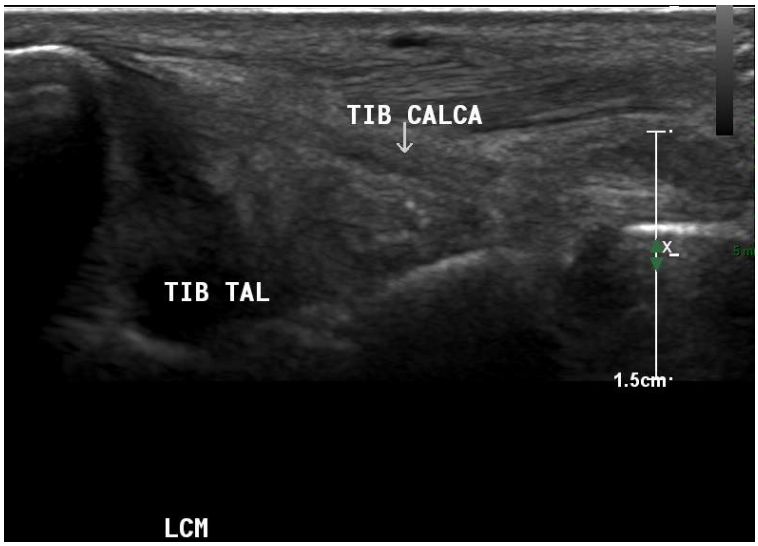

Source : service d'imagerie musculo-squelettique de Lille

Coupe échographique oblique mettant en évidence les faisceaux tibio-calcanéen superficiel et tibio-talaire antérieur profond du LCM

Source : service d'imagerie musculo-squelettique de Lille

Coupe échographique oblique mettant en évidence le faisceau tibio-spring du LCM

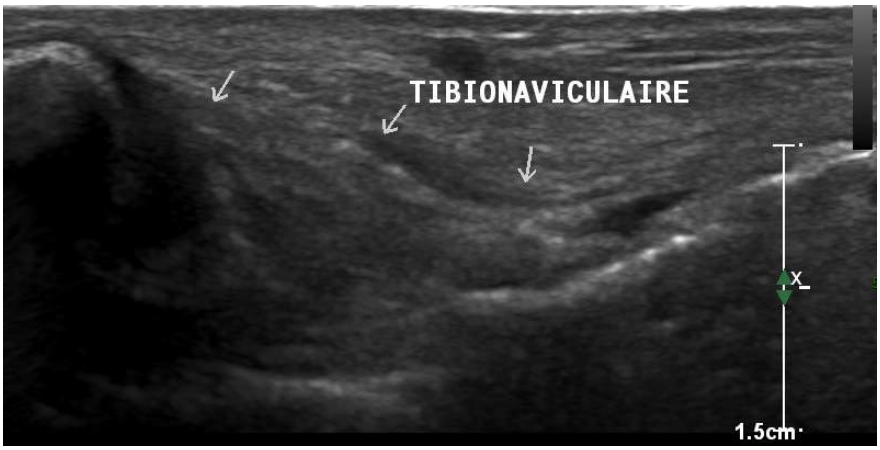

Source : service d'imagerie musculo-squelettique de Lille

Coupe échographique oblique mettant en évidence le faisceau tibio-naviculaire du LCM

- **Coupe longitudinale sur le spring ligament (ligament calcanéo-naviculaire plantaire)**

Ce ligament est tendu du sustentaculum tali à l'os naviculaire ; on le repère juste en profondeur du tendon du muscle tibial postérieur.

Source : service d'imagerie musculo-squelettique de Lille

Coupe échographique sagittale sur le spring ligament

- **Coupe axiale rétromalléolaire médiale**

C'est la coupe de référence pour repérer la partie haute du tunnel tarsien et son contenu permettant de visualiser d'avant en arrière :

- Le tendon du muscle tibial postérieur (TP) ovalaire situé juste en arrière de la malléole médiale recouvert par le rétinaculum des fléchisseurs.
- Le tendon du muscle long fléchisseur des orteils (LFO) plus petit que le précédent
- Les éléments vasculonerveux du tunnel tarsien (artère et veines tibiales postérieures, nerf tibial)
- Le tendon du muscle long fléchisseur de l'hallux.

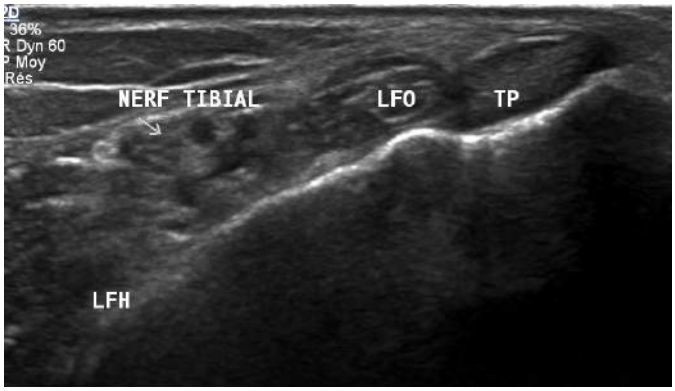

Coupe échographique axiale rétromalléolaire médiale mettant en évidence les tendons des muscles fléchisseurs

4- Exploration de l'interligne articulaire tarso-métatarsien (ou de Lisfranc)

Il existe 7 ligaments tarso-métatarsiens à la face dorsale du pied.

Les 1ère, 3ème, 4ème et 5ème articulations tarso-métatarsiennes ne comportent qu'un ligament dorsal pontant chaque articulation alors que la base du 2ème métatarsien dispose de 3 ligaments dorsaux étendus aux 3 cunéiformes.

Ces ligaments sont relativement faibles.

- **Coupes sagittales sur les interlignes articulaires de Lisfranc**

On réalise des coupes sagittales et obliques sur le versant dorsal des articulations cunéo-métatarsiennes puis cuboïdo-métatarsiennes afin d'étudier les ligaments dorsaux tarso-métatarsiens.

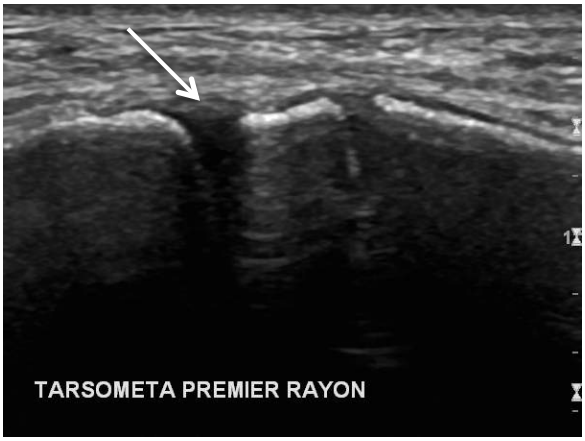

Source : service d'imagerie musculo-squelettique de Lille

Coupe échographique sagittale sur le ligament tarso-métatarsien du 1er rayon

Les traumatismes de l'articulation de Lisfranc peuvent être directs ou indirects, à faible ou haute énergie.

Les mécanismes indirects résultent habituellement d'un **traumatisme axial ou rotatoire sur un pied en flexion plantaire.**

Annexe 2 : Fiche radiographique et échographique

ETUDE *ANKLE*
n° d'inclusion[1]
|__|__|__|

Nom : |__|__|__|__|__|

DDN / Date admission

[2]**coller l'étiquette enfant**

Etude "ANKLE"
Amélioration du diagnostic et de la prise en charge des lésions traumatiques de cheville de l'enfant

FICHE RADIOGRAPHIQUE RADIOLOGUE

Parties molles :

Epanchement liquidien talo-crural	Oui □	Non □
Infiltration des parties molles	Oui □	Non □

Annoter sur le schéma (griser):

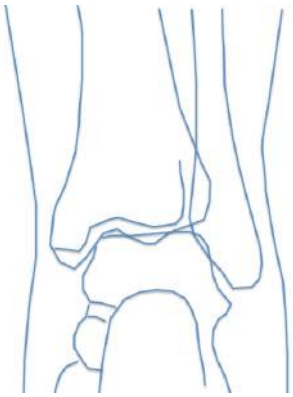

Os :

FRACTURES

Cartilages de croissance :	Oui	Non
Fibulaire	□	□
Tibial	□	□

Type Salter et Harris (entourer) **1**□ **2**□ **3**□ **4**□ **5**□

Nombre de fragments :

Fractures particulières (entourer) Triplane / Tillaux

AVULSION OSSEUSE

Cheville :	Oui	Non
Insertion rétinaculum fibulaire supérieur	□	□
Insertion ligament talo-fibulaire - Fibula	□	□
- Talus	□	□
Insertion ligament collatéral médial	□	□

Chopart		
Insertion ligamentaire bifurqué sur rostre calcanéen	□	□
Insertion ligamentaire talo-naviculaire dorsal -Talus	□	□
- Naviculaire	□	□

Lisfranc

5ème métatarsien (entourer la zone sur le schéma)

- Avulsion avulsion-apophysaire (1)
- Jone's fracture (2)
- Fracture de fatigue (3)

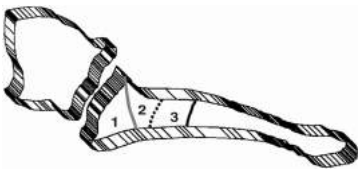

Insertion ligaments cunéo-métatarsiens

1e rayon □
2ème rayon □
3ème rayon □
4ème rayon □
5ème rayon □

Fracture autre, préciser:

Si doute radiographique, préciser :

Nom : |__|__|__|__|__|

DDN / Date admission

[2]**coller l'étiquette enfant**

ETUDE *ANKLE*
n° d'inclusion[1]
|__|__|__|

Etude "ANKLE"

Amélioration du diagnostic et de la prise en charge des lésions traumatiques de cheville de l'enfant

FICHE ECHOGRAPHIQUE ½

CHEVILLE	Oui	Non
Complètement normale :	□	□

Si anomalie :	Oui	Non
Epanchement talo-crural :	□	□

FRACTURES

Cartilages de croissance :	Normal	Lésion
Fibulaire	□	□
Tibial	□	□

Type Salter et Harris (entourer) **1**□ **2**□ **3**□ **4**□ **5**□

Fractures particulières (entourer) Triplane / Tillaux

Fracture autre :	Oui	Non
Si oui préciser :	□	□

PARTIES MOLLES	Oui	Non
Hématome sous-périosté	□	□

Topographie :

Ligaments - Collatéral latéral	N	Rupt partielle	Rupt complète	Avulsion	Séq
Ligament tibio fibulaire antéro-inférieur	□	□	□	□	□
Ligament talo-fibulaire antérieur	□	□	□	□	□
Ligament calcanéo-fibulaire	□	□	□	□	□

Ligaments - Collatéral médial	N	Rupt partielle	Rupt complète	Avulsion	Séq
Ligaments tibio-calc, tibio-spring	□	□	□	□	□
Ligament tibio-talaire postérieur et profond	□	□	□	□	□

Tendons fibulaires	Epanchement	Fissure	Rupture
Long fibulaire	□	□	□
Court fibulaire	□	□	□

5ème métatarsien (entourer la zone sur le schéma)
- Avulsion avulsion-apophysaire (1)
- Jone's fracture (2)
- Fracture de fatigue (3)

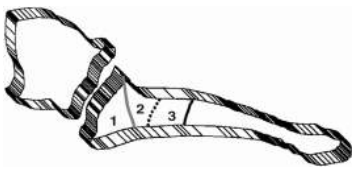

Rétinaculums	N	Rupt partielle	Rupt complète	Avulsion	Séq
- Faisceau > rétinaculum des extenseurs	□	□	□	□	□
- Faisceau < rétinaculum des extenseurs	□	□	□	□	□
- Faisceau > rétinaculum des fibulaires	□	□	□	□	□
- Faisceau < rétinaculum des fibulaires	□	□	□	□	□
- Rétinaculum des fléchisseurs	□	□	□	□	□

FICHE ECHOGRAPHIQUE 2/2

CHOPART	Oui	Non
Complètement normal :	◻	◻

Si anormal :	Oui	Non
Epanchement talo-naviculaire	◻	◻
	Oui	Non
Epanchement calcanéo-cuboïdien	◻	◻
	Oui	Non
Infiltration des parties molles	◻	◻

Ligaments :	N	Rupt partielle	Rupt complète	Avulsion	Séq
- Talo-naviculaire dorsal	◻	◻	◻	◻	◻
- Bifurqué : Faisceau calcanéo naviculaire latéral	◻	◻	◻	◻	◻
Faisceau calcanéo-cuboïdien médial	◻	◻	◻	◻	◻
- Calcanéo-cuboïdien dorsal	◻	◻	◻	◻	◻

Préciser si avulsion insertion :

FRACTURE	Oui	Non
Si oui préciser	◻	◻

LISFRANC	Oui	Non
Complètement normal :	◻	◻

Si anormal :	Oui	Non
Epanchement cunéo-naviculaire :	◻	◻
	Oui	Non
Infiltration des parties molles :	◻	◻

Ligaments naviculo-cunéïformes	Normal	Lésion
- 1er rayon	◻	◻
- 2ème rayon	◻	◻
- 3ème rayon	◻	◻

Ligaments cunéo-métatarsiens:	Normal	Lésion
- 1er rayon	◻	◻
- 2ème rayon	◻	◻
- 3ème rayon	◻	◻
Ligaments cuboïdo-métatarsiens		
- 4ème rayon	◻	◻
- 5ème rayon	◻	◻

Durée de l'examen échographique : _____mn

Diagnostic radiologue 2 après radiographies + échographie :

AUTEUR : BILLARD Anne-Sophie
Date de Soutenance : Vendredi 24 Avril 2015
Titre de la Thèse : Apport de l'échographie dans la détection des lésions ligamentaires et osseuses dans les entorses de la cheville et du médio-pied chez l'enfant.
Thèse - Médecine - Lille - 2015
Cadre de classement : DES de Radiodiagnostic et Imagerie Médicale
Mots-clés : échographie – traumatisme - cheville – enfant – ligaments – fractures – avulsions

Résumé :

CONTEXTE :
Les traumatismes de la cheville de l'enfant représentent un grand nombre de consultations aux urgences.

OBJECTIF :
Evaluer l'apport de l'échographie, examen accessible, peu coûteux, et non-irradiant dans les entorses de la cheville et du médio-pied chez l'enfant.

METHODE :
Notre étude prospective a inclus 121 enfants âgés d'au moins 5 ans, s'étant présenté aux urgences pédiatriques pour un traumatisme isolé et aigu de la cheville. Chaque enfant a bénéficié initialement d'un bilan radiographique (au moins 4 incidences : face, profil, face rotation interne et pied de ¾) et d'une échographie des structures ostéo-articulaires et musculo-ligamentaires de la cheville et du médio-pied.

RESULTATS :
L'échographie a mis en évidence 4 fractures **(**3,3%) et 17 avulsions osseuses (14,0%) non visualisées en radiographie.
Elle a également permis de différencier des avulsions osseuses aigues de lésions anciennes.
48 patients présentaient des lésions ligamentaires (39,7%). Parmi elles, 27 lésions du ligament talo-fibulaire antérieur (22,3%), 8 du ligament calcanéo-fibulaire (6,6%), 11 du ligament collatéral médial (9,1%), 3 du ligament tibio-fibulaire antéro-inférieur (2,5%), 13 des ligaments de l'interligne de Chopart (10,7%), et 5 des ligaments de l'interligne de Lisfranc (4,1%). 15 enfants présentaient des entorses pluri-ligamentaires (12,4%).

CONCLUSION :
Dans les entorses de la cheville chez l'enfant l'échographie permet un diagnostic plus précis des lésions et par conséquent une optimisation de la prise en charge thérapeutique.

Composition du Jury :

Président : Madame le Professeur Anne COTTEN

Assesseurs : Madame le Professeur Nathalie BOUTRY
Monsieur le Docteur François DUBOS
Monsieur le Docteur Eric NECTOUX

Directeur de thèse : Monsieur le Professeur Xavier DEMONDION