UNIVERSITÉ DU DROIT ET DE LA SANTÉ - LILLE 2

FACULTE DE MEDECINE HENRI WAREMBOURG

Année : 2015

THÈSE POUR LE DIPLÔME D'ÉTAT DE DOCTEUR EN MÉDECINE

Trous maculaires : analyse rétrospective, prise en charge et facteurs de succès chirurgical au CHRU de Lille : A propos de 104 cas

Présentée et soutenue le 29 Septembre 2015 à 18H

PAR MARTIN BONNAFOUS

JURY

Président :

Monsieur le Professeur J-F. ROULAND

Assesseurs :

Monsieur le Professeur P. LABALETTE

Monsieur le Professeur P. FAYOUX

Directeur de thèse :

Monsieur le Docteur Y. SERGHINI

AVERTISSEMENT

La Faculté n’entend donner aucune approbation aux opinions émises dans les thèses : celles-ci sont propres à leurs auteurs

RÉSUMÉ

Introduction : La plupart des études concernant la chirurgie du trou maculaire (TM) s'intéressent à la fermeture anatomique. Notre étude a recherché les facteurs associés à un succès fonctionnel de la chirurgie du TM. **Matériels et Méthodes** : Nous avons analysé 104 yeux de 94 patients au cours de cette étude rétrospective monocentrique observationnelle au CHRU de Lille, France. Le succès de la chirurgie était défini par une acuité visuelle (AV) postopératoire de loin supérieure ou égale à 5/10e (≤ 0.3 logMAR) à au moins 6 mois. L'analyse statistique a également été réalisée pour un succès défini par l'AV de près inférieure ou égale à P5. Nous avons aussi recherché si l'AV finale était corrélée à la durée de suivi. **Résultat** : Le stade initial du TM (p= 0,0499), la durée des symptômes supérieure à 4 mois (p=0.0375), la durée des symptômes (p= 0.0305), la taille du trou (p=0.0175), la fermeture postopératoire (p= 0.0042) et l'acuité visuelle préopératoire de loin initiale (p=0.0053) sont associés à un succès de la chirurgie. Le décollement de rétine postopératoire (p=0.0231), le gaz utilisé (p=0.0409) et la fermeture anatomique postopératoire (p=0.0060) sont associés à un succès fonctionnel dans l'AV de près. La durée de suivi est associée à un taux de succès de la chirurgie du TM concernant l'AV de loin (p=0.0025) et de près (p=0.0106). **Conclusion** : La durée des symptômes inférieure à 4 mois, l'acuité visuelle préopératoire de loin conservée, un faible stade du trou, et la fermeture postopératoire sont des facteurs statistiquement associés à un succès de la chirurgie.

Table des matières

I. INTRODUCTION 15

II. GENERALITES ANATOMIQUES 17
A. LE VITRÉ 17
1. Embryologie 17
2. Anatomie 18
B. LA RÉTINE 21
1. Embryologie 21
2. Anatomie 23
C. L'INTERFACE VITRÉORETINIENNE 25

III. RAPPELS CONCERNANT LES SYNDROMES DE TRACTION VITREOMACULAIRES ET LES TROUS MACULAIRES 29
A. HISTORIQUE 29
B. PHYSIOPATHOLOGIE 31
C. ÉPIDEMIOLOGIE 34
D. FACTEURS DE RISQUE 34
E. SYMPTOMATOLOGIE CLINIQUE 35
F. EXAMENS PARACLINIQUES 37
G. CLASSIFICATION 40
1. Nouvelle classification des syndromes de traction vitréomaculaire et des trous maculaires selon l'International Vitreoretinal Traction Study Group 40
2. Ancienne classification biomicroscopique des trous maculaires selon Gass(21), complétée par Gaudric(22) pour la description OCT 44
H. NOMENCLATURE ANATOMIQUE 47
1. Adhérences vitréomaculaires (AVM) 47
2. Tractions vitréomaculaires (TVM) 48
3. Trous maculaires (TM) 50
I. ÉVOLUTION 53
J. DIAGNOSTICS DIFFERENTIELS 53
1. Trou maculaire lamellaire 53
2. Pseudo-trou maculaire 54
3. Autres kystes fovéolaires 55
4. Micro-trou 55
K. CHIRURGIE DU TM 56
1. Indications chirurgicales 56
2. Les colorants peropératoires de l'interface vitréorétinienne 60
3. Déroulement de l'intervention chirurgicale 62
4. Complications chirurgicales 68
5. Résultats de la chirurgie 72

IV. MATERIELS ET METHODES 74

V. RESULTATS 77
A. CARACTERISTIQUES GENERALES 78
1. Caractéristiques générales préopératoires 78
2. Caractéristiques opératoires 80
3. Caractéristiques postopératoires 81
B. ANALYSE STATISTIQUE 90
1. Critère de jugement principal 90
2. Critère de jugement secondaire 91
3. Critère de jugement tertiaire 92

VI. DISCUSSION 93

A. RÉSULTATS PRINCIPAUX 93
1. Critère de jugement principal 93
2. Critère de jugement secondaire 94
3. Critère de jugement tertiaire 95
B. FORCES ET FAIBLESSES DE L'ÉTUDE 95
1. Forces 95
2. Faiblesses 96
C. FORCES ET FAIBLESSES PAR RAPPORT AUX PRÉCÉDENTES ÉTUDES ET DISCUSSION DES DIFFÉRENCES RETROUVÉES 97
D. SIGNIFICATION DE L'ÉTUDE : MÉCANISMES ET IMPLICATIONS POUR LES CLINICIENS 100
VII. CONCLUSION 102

ABREVIATIONS

AMM : autorisation de mise sur le marché

AVM : adhérence vitréomaculaire

AV : acuité visuelle

C2F6 : hexafluoropropane

C3F8 : octafluoropropane

DMLA : dégénérescence maculaire liée à l'âge

DPV : décollement postérieur du vitré

DR : décollement de rétine

EPR : épithélium pigmenté de la rétine

FO : fond d'œil

MER : membrane épirétinienne

MLI : membrane limitante interne

OCT : optical coherence tomography

OMC : œdème maculaire cystoïde

PKE : phakoémulsification

SF6 : hexafluorure de souffre

TM : trou maculaire

TMPE : trou maculaire de pleine épaisseur

TVM : traction vitréomaculaire

I. INTRODUCTION

Le trou maculaire (TM) idiopathique de pleine épaisseur correspond à une déhiscence rétinienne fovéolaire de forme ronde ou ovalaire, qui apparaît plutôt chez la femme de plus de 60 ans et sur un œil ne présentant pas de pathologie particulière (1). La symptomatologie est essentiellement marquée par une baisse d'acuité visuelle modérée à profonde et l'atteinte est bilatérale dans environ 10% des cas selon les études (2).

L'évolution de la tomographie par cohérence optique (OCT) a permis de modifier considérablement l'approche diagnostique des pathologies de l'interface vitréorétinienne. Mais elle a surtout permis de classer en différents stades l'évolution du trou maculaire. Cette classification est d'un intérêt particulier concernant la prise en charge thérapeutique et le pronostic de cette pathologie.

Le traitement du TM repose sur la chirurgie. Celle-ci consiste, classiquement, en la réalisation d'une vitrectomie, plus ou moins pelage de la membrane limitante interne (MLI) associés à un tamponnement interne par gaz fluorés. Le taux de fermeture anatomique est important dans la littérature et de nombreuses études ont recherché les facteurs associés à une fermeture anatomique du TM après chirurgie. Cependant, peu d'études s'intéressent au résultat fonctionnel avec comme objectif postopératoire une acuité visuelle

(AV) supérieure ou égale à 5/10e. De plus il n'y a pas, à notre connaissance, d'études s'intéressant au résultat fonctionnel concernant l'AV de près.

Notre étude monocentrique rétrospective observationnelle a recherché les différents facteurs associés à un succès de la chirurgie du TM défini par une acuité visuelle postopératoire supérieure ou égale à 5/10e au-delà de 6 mois chez tous les patients opérés pour un TM au CHRU de Lille entre Septembre 2008 et Décembre 2014.

II. GÉNÉRALITÉS ANATOMIQUES

A. LE VITRÉ

1. Embryologie

Embryologiquement le vitré provient du mésoderme. Le vitré primitif est opaque, acellulaire et est riche en vaisseaux provenant de l'artère hyaloïde, branche de l'artère ophtalmique. Le vitré secondaire est translucide et remplace le vitré primitif qui est repoussé en avant à partir de la 6e semaine. Il est fait de fibres de collagène avasculaires qui remplissent l'espace vitréen. L'invasion du vitré par les hyalocytes a lieu au 7e mois, provenant du système vasculaire hyaloïdien. À la naissance, seul persiste le canal de Cloquet, reliquat de l'artère hyaloïde étendu de la papille à la capsule postérieure du cristallin (*Fig 1*). Le vitré tertiaire est constitué par des fibres provenant de l'épithélium ciliaire et donne naissance à la zonule (3).

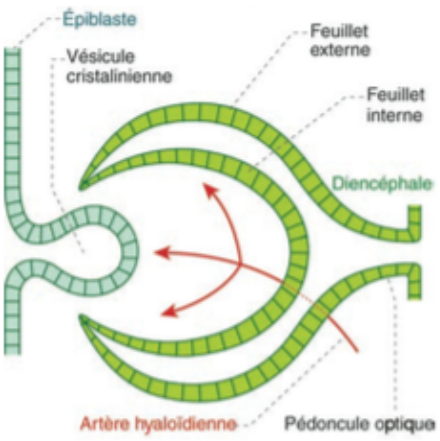

Fig 1 : Cupule optique avec les deux feuillets qui donneront naissance à la neurorétine et à l'épithélium pigmentaire (ophtalmologie pédiatrique, P. de Laage de Meux, masson paris 2003)

2. Anatomie

Le vitré est un gel, il représente 80% du volume de l'œil et est constitué d'eau (98%), de protéines et de constituants de la matrice extracellulaire (2%). Les collagènes II et IX représentent la majeure partie des protéines. Le vitré contient également des collagènes V et XI, de l'acide hyaluronique, ainsi que des chondroitine-sulfates. Les cellules sont peu nombreuses mais on retrouve des fibroblastes et des hyalocytes.

Il mesure dans le sens antéropostérieur 16,5 mm et son volume est de 4 ml sur un œil emmétrope (3).

On décrit classiquement 3 zones anatomiques :

- La zone prérétinienne, qui s'étend de la papille à l'ora serrata. Elle est dense et correspond au cortex vitréen postérieur
- La zone intermédiaire qui répond en dehors au corps ciliaire et à la chambre postérieure (*Fig 2*). Elle est pauvre en structure et semi-liquide
- La zone rétrolentale qui répond à la capsule postérieure du cristallin. Elle est pauvre en structure

La hyaloïde correspond au cortex vitréen qui entoure le corps vitré, on décrit classiquement (*Fig 3*) :

- La hyaloïde antérieure qui recouvre la partie antérieure du corps vitré. Elle se termine au milieu de la pars plana de part et d'autre de la ligne blanche antérieure (limite antérieure de la base du vitré). Elle est très adhérente au cristallin par le ligament de Wieger au niveau

de l'area de Vogt (ou fossette patellaire). Au niveau de la zonule par contre, la hyaloïde antérieure se trouve à distance délimitant le canal de Hannover (4).

- La hyaloïde postérieure qui recouvre la partie postérieure du corps vitré est au contact de la membrane limitante interne (MLI) qui correspond à la lame basale des cellules de Müller. Les adhérences sont plus importantes au niveau de la papille, de la macula, des vaisseaux et de la base du vitré (4).

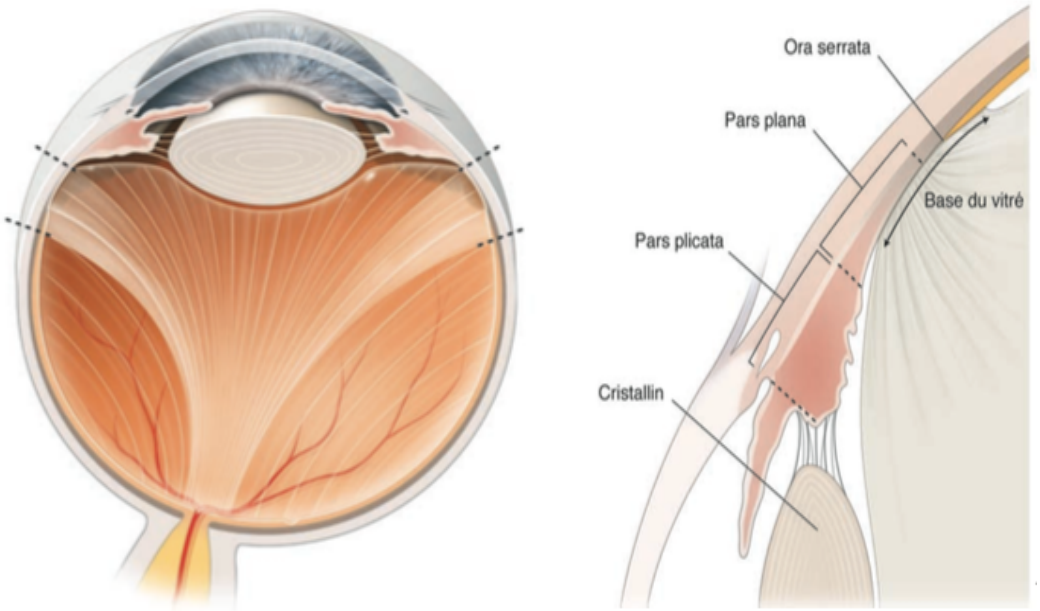

Fig 2 : Vitré et ses attaches vitréorétiniennes et ora serrata (1)

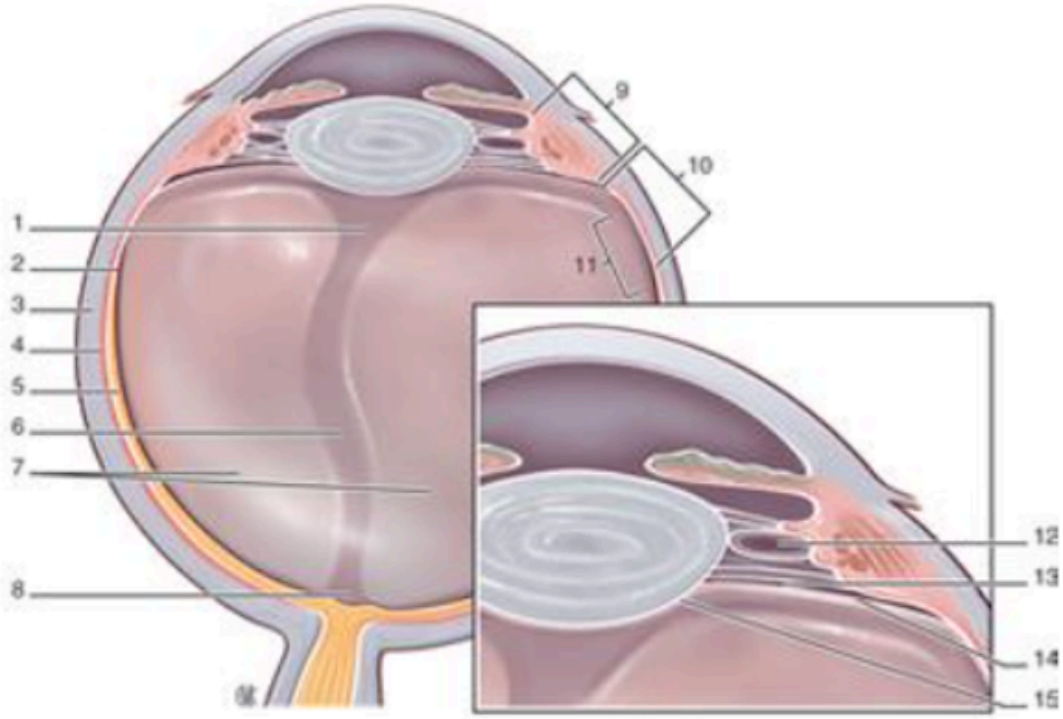

Fig 3 : Représentation schématique de l'anatomie du vitré. 1. Espace de Berger (espace rétrocristallinien d'Erggelet) ; 2. ora serrata ; 3. sclérotique ; 4. choroïde ; 5. rétine ; 6. canal de Cloquet ; 7. vitré secondaire ; 8. aire de Martegiani ; 9. pars plicata ; 10. pars plana ; 11. base du vitré ; 12. canal de Hannover ; 13. canal de Petit ; 14. hyaloïde antérieure ; 15. ligne d'Egger formant le ligament hyaloïdocapsulaire de Wieger. (D'après Schepens CL, Neetens AE, editors. *The vitreous and Vitreoretinal Interface.* New York: Springer Verlag; 1987. p. 20).

B. LA RÉTINE

1. Embryologie

La rétine neurosensorielle dérive du feuillet interne de la cupule optique (*Fig 1*). La différenciation débute très tôt et se poursuit jusqu'à la naissance et même au-delà. Initialement, le feuillet interne de la cupule optique comporte deux couches cellulaires, une externe nucléée dont la migration des noyaux aboutit à l'organisation stratifiée de la rétine neurosensorielle, et une interne anucléée.

À partir de la sixième semaine apparaissent les cellules ganglionnaires qui émettent des prolongements pour former les fibres optiques ; la MLI correspondant aux pieds des cellules de Müller qui deviennent visibles. Les cellules amacrines et les cellules de Müller apparaissent également à cette période (*Fig 4 et 5)*.

Au quatrième mois se différencient les photorécepteurs, les cellules horizontales et bipolaires dans la région du pôle postérieur. Les photorécepteurs acquièrent progressivement leurs caractéristiques : cils, articles externes, synapses, etc...

La macula se développe progressivement : concentration des cônes, rejet des cellules ganglionnaires vers la périphérie. L'aspect de dépression fovéolaire n'apparaît qu'après la naissance (4).

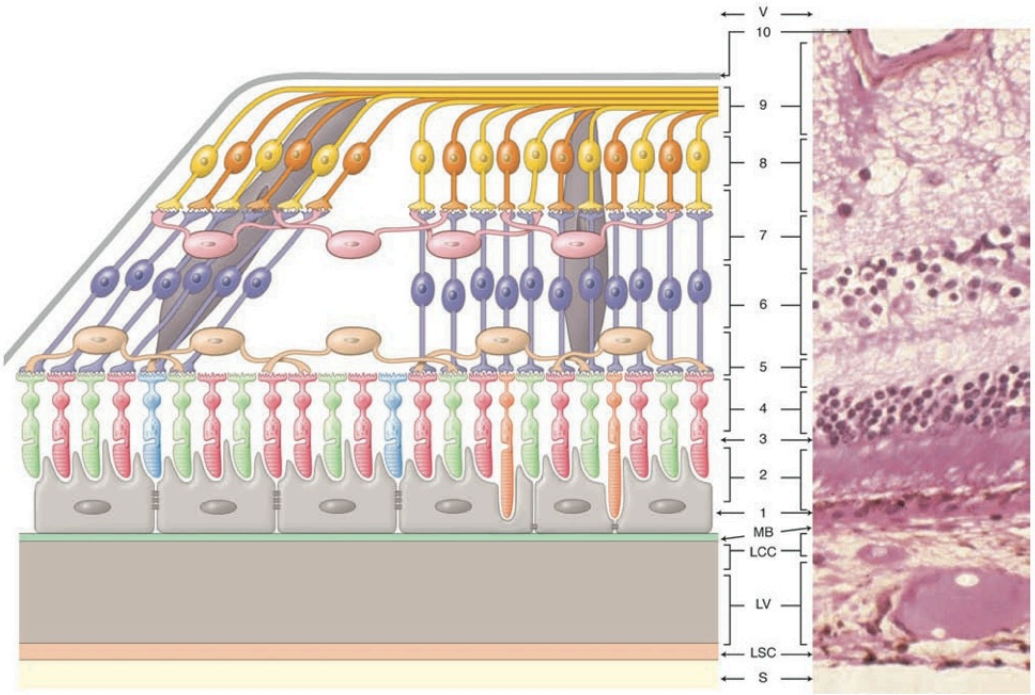

Fig 4 : Couches rétiniennes et distribution des principales cellules rétiniennes.
1. Épithélium pigmentaire rétinien. 2. Articles externes des photorécepteurs. 3. Membrane limitante externe. 4. Couche nucléaire externe (corps cellulaires des photorécepteurs). 5. Couche plexiforme externe. 6. Couche nucléaire interne. 7. Couche plexiforme interne. 8. Couche des noyaux des cellules ganglionnaires. 9. Couche des axones des cellules ganalionnaires. 10. Limitante interne.
Nature des cellules rétiniennes : épithélium pigmentaire, unistratifié et jointif (gris-noir) ; photorécepteurs : cônes (rouge, vert, bleu ciel) et bâton- nets (orange) ; cellules horizontales (jaune) ; cellules bipolaires (autre couleur que orange mais alternance clair et foncé) ; cellules amacrines (rose) ; cellules ganglionnaires (bleu clair et bleu foncé) ; cellules de Müller (brun). Sur la droite, une distribution verticale des cellules gliales (cellules de Müller), bipolaires et ganglionnaires est représentée, correspondant à la rétine périphérique et, à gauche du schéma, il existe une disposition oblique de ces cellules gliales et neuronales de deuxième et troisième ordres, ce qui correspond au bord de la fovéola.
S, sclère ; SC, couche suprachoroïdienne ; C, choroïde ; CC, couche choriocapillaire ; MB, membrane de Bruch ; V, vitré.
(Cliché : laboratoire d'anatomie et de cytologie pathologiques, CHR de Reims, Pr M. Pluot.)

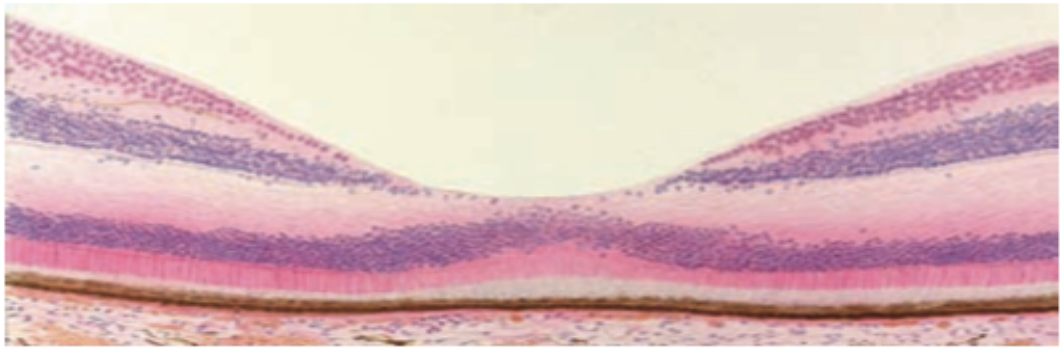

Fig 5 : Coupe histologique de la fovéa

2. Anatomie

La rétine est le tissu neurosensoriel de la vision. C'est une fine couche d'origine neurectodermique qui tapisse l'intérieur du globe oculaire et qui contient les photorécepteurs. Ces derniers sont les cellules sensibles aux stimulations lumineuses et sont hautement différenciés (*Fig 4*).

La rétine permet de transformer un influx lumineux en un signal électrique, transmis par le nerf optique, qui sera ensuite analysé par le cortex cérébral.

La rétine centrale, ou macula, est située au pôle postérieur de l'œil, dans l'écartement des artères rétiniennes temporales supérieure et inférieure (branches de l'artère centrale de la rétine). Elle comprend la fovéola, la fovéa, la région maculaire et mesure 5 à 6 mm de diamètre (*Fig 6*).

- La fovéola correspond à une dépression centrale de la fovéa, située à 2 diamètres papillaires en dehors du bord temporal de la papille. Elle a un diamètre de 200 à 300 µm.
- **La fovéa est une zone elliptique de 2 mm de large pour 1 mm de hauteur. Elle comprend la fovéola au centre et le clivus qui borde latéralement la dépression fovéolaire**. Son aspect légèrement jaunâtre est dû à la présence d'un pigment xanthophylle. Les capillaires rétiniens s'arrêtent à 200 µm du centre de la fovéola, limitant ainsi une aire avasculaire centrale de 400 µm de diamètre.

- La région paramaculaire est formée par la fovéa. Les régions parafovéale et péri-fovéale entourent la fovéa.

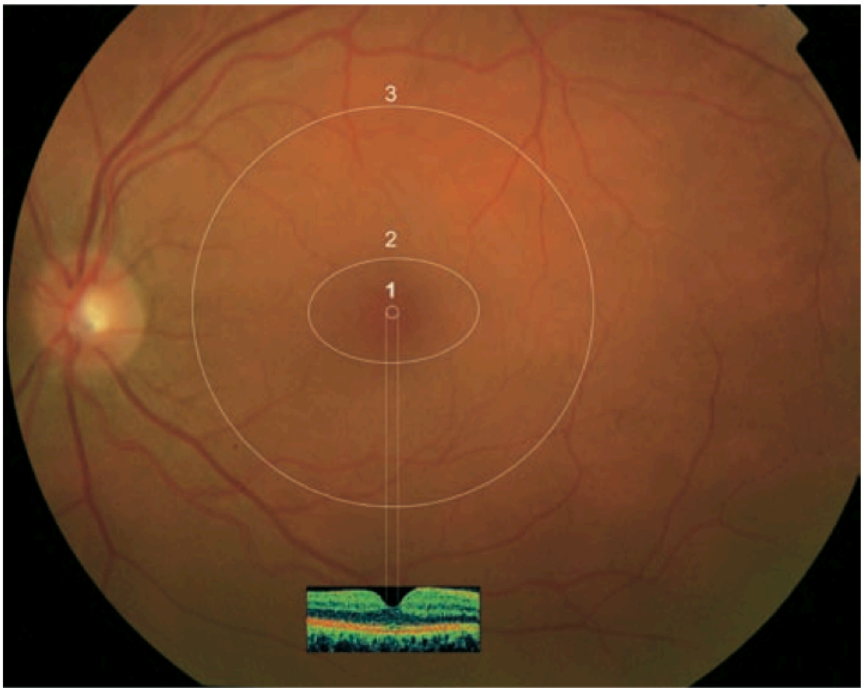

Fig 6 : Cliché couleur du fond d'œil montrant les limites de 1 la fovéa, 2 la fovéola, et 3 la macula (5)

La rétine périphérique prolonge la rétine centrale et s'étend à l'ora serrata ou extrême périphérie.

C. L'INTERFACE VITRÉORETINIENNE

Elle constitue une unité fonctionnelle. La MLI de la rétine correspond aux pieds des cellules de Müller qui sont des cellules gliales de soutien. La MLI est en étroite relation avec le vitré. En effet, les fibres de collagène du vitré sont fixées de manière tangentielle à la MLI par des protéines de la matrice extra-cellulaire (fibronectine, laminine) de la papille à la base du vitré. La MLI se poursuit à la surface de la papille en formant la MLI de Elschnig dépendant des astrocytes papillaires (*Fig 4*). Au niveau de la base du vitré, les fibres de collagène pénètrent directement dans la rétine (*Fig 2*). La MLI est plus épaisse au pôle postérieur (2 à 10 µm) et plus fine en périphérie rétinienne (1 à 2 µm) (4).

L'interface vitréorétinienne se modifie avec le temps. Le changement le plus important correspond au décollement postérieur du vitré (DPV). Il se définit par la séparation du cortex vitréen postérieur de la MLI. Il est secondaire à la liquéfaction du corps vitré. Cette liquéfaction est liée à l'âge, ainsi après 40 ans le volume du vitré liquide augmente constamment pour atteindre la moitié du corps vitré à l'âge de 80 ans (6)(3).

Le DPV se produit plutôt à la soixantaine (7), mais peut survenir plus tôt sur des terrains particuliers (myopie, pathologies du vitré, inflammation, etc…). On considère que le DPV est physiologique tant qu'il ne s'accompagne pas de complications rétiniennes. Johnson a décrit une classification du DPV en fonction du site de décollement (*Tableau 1*) (8).

Stade 1 (*Fig 7 A*)	DPV périfovéolaire avec attache fovéolaire
Stade 2 (*Fig 7 B*)	DPV périfovéolaire sans attache fovéolaire
Stade 3 (*Fig 7 C*)	DPV incomplet avec persistance d'une attache papillaire
Stade 4 (*Fig 7 D*)	DPV complet sans attache papillaire

Tableau 1 : Classification du DPV selon Johnson (8)

Fig 7 : Stades du DPV

Le mécanisme de liquéfaction du vitré est mal connu. Il est probable que le processus de vieillissement entraine la dégradation des glycosaminoglycanes (acide hyaluronique en particulier), en altérant leurs interactions avec les collagènes de types II, IX et XI. La dissolution du complexe acide hyaluronique-collagène entraîne la formation simultanée de vitré liquéfié et l'agrégation des fibrilles de collagène en faisceaux de fibrilles

parallèles. Cette altération des glycosaminoglycanes et des interactions acide hyaluronique-collagène pourrait résulter du métabolisme vitréen et de réactions photochimiques responsables de la libération de radicaux libres (9).

Une autre hypothèse concernant le mécanisme de liquéfaction du vitré impliquerait l'action d'enzymes endogènes, comme les métalloprotéinases (10) qui provoqueraient la destruction enzymatique du réseau de collagène (11).

Dans certains cas, le DPV est incomplet, car le cortex vitréen présente des zones de fixation plus importantes que d'autres. Ceci peut provoquer des complications de l'interface vitréorétinienne telles que :

- Des déchirures rétiniennes si les tractions ont lieu en périphérie : les fibres de collagène pénètrent directement dans la rétine au niveau de la base du vitré en périphérie (*Fig 8*),

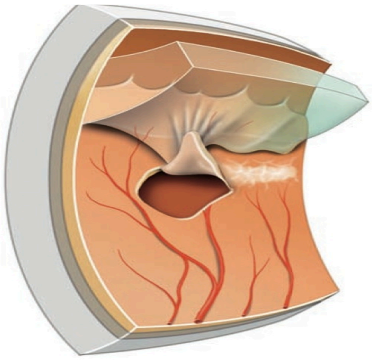

Fig 8 : Schéma d'une déchirure périphérique

- Un syndrome de traction vitréomaculaire si la traction a lieu au niveau de la macula, pouvant conduire à la formation d'un trou maculaire (*Fig 9 et 10*),
- Une membrane épirétinienne, plutôt liée à des tractions tangentielles,… (*Fig 9 et 10*),

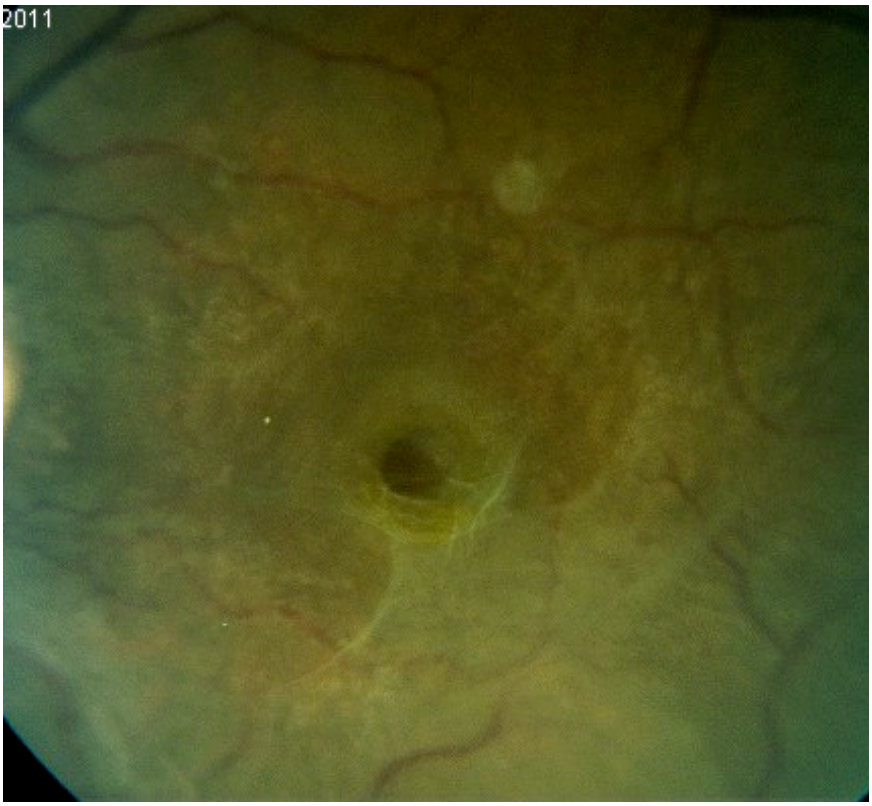

Fig 9 : Photographie du fond d'œil montrant un trou maculaire associé à une traction vitréomaculaire et à une membrane épirétinienne (photos Y. Serghini)

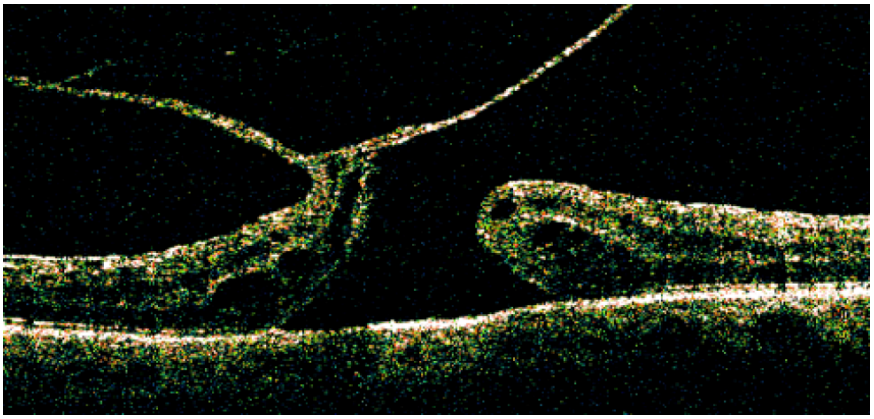

Fig 10 : OCT du même patient montrant un trou macuaire stade 2 associé à une traction vitréomaculaire et à une membrane épirétinienne (photos Y. Serghini)

III. RAPPELS CONCERNANT LES SYNDROMES DE TRACTION VITRÉOMACULAIRES ET LES TROUS MACULAIRES

A. HISTORIQUE

La première description clinique de ce qui semblait être un trou maculaire a été publiée par Knapp en 1869 chez un patient ayant subi un traumatisme oculaire (12). Le terme de « Trou Maculaire » a été utilisé pour la première fois par Ogilvie (13). La physiopathogénie du TM a longtemps été débattue. Les premières théories décrivaient l'évolution d'une dégénérescence kystique maculaire pour expliquer l'apparition du TM (14). Puis Lister a évoqué pour la première fois le phénomène de traction vitréenne (15). Enfin Gass évoqua le fait que les tractions du vitré sur la fovéa étaient plus tangentielles qu'antéropostérieures (16).

Avant 1990, le seul traitement proposé était la photocoagulation laser qui présentait de mauvais résultats. La première chirurgie du trou maculaire a eu lieu en 1991 par Kelly et Wandel (17), et consistait en une vitrectomie par la pars plana avec ablation du cortex vitréén prémaculaire adhérant autour du

trou et un tamponnement interne par un mélange gazeux. À partir de cet instant la pathologie n'était plus incurable. Désormais, le pelage de la MLI, initialement réservée aux TM de taille supérieure à 400 µm, tend à se généraliser chez de nombreux chirurgiens pour des TM de taille inférieure à 400 µm du fait d'un taux d'échec de fermeture moins important (18). La chirurgie permet aujourd'hui d'obtenir une amélioration anatomique avec fermeture du trou maculaire dans **75 à 90% des cas** selon les études (19).

L'avènement de l'OCT permettra aux ophtalmologistes de décrire les différents syndromes de traction vitréomaculaire et de procéder à leur classification. Les premiers stades OCT du TM ont été décrits par Hee et al (20). Mais ce fut Gaudric qui proposa une description de l'évolution et de la formation en différentes étapes. Gass proposa une classification biomicroscopique (21) (*Tableau 5*) qui fut ensuite complétée par Gaudric pour faire correspondre chaque stade biomicroscopique à un stade OCT (22). L'OCT a depuis supplanté l'examen biomicroscopique dans le diagnostic et la classification des TM. Une nouvelle classification clinico-anatomique a vue le jour récemment pour évoluer en même temps que les avancées en imagerie ainsi que les nouveaux traitements (*Tableaux 2, 3 et 4*). Désormais, on distingue les adhérences vitréomaculaires (AVM) des tractions vitréomaculaires (TVM), et le trou maculaire est individualisé en tant qu'entité à part entière, plus ou moins associé à une TVM.

B. PHYSIOPATHOLOGIE

Les TM primaires sont le résultat du décollement postérieur du vitré partiel avec persistance d'une attache vitréomaculaire. Le DPV est un phénomène physiologique asymptomatique qui débute aux alentours de la quatrième décennie (7). Il débute au niveau de la macula autour de la fovéola et se détache de proche en proche jusqu'au décollement complet, l'attache fovéolaire se détachant en dernier. Certaines zones d'attaches vitréorétiniennes sont plus importantes que d'autres. C'est le cas notamment de la papille, de la macula et des vaisseaux rétiniens avec une prépondérance des adhérences en temporal supérieur (7). Dans de rares cas, ce dernier se complique de trou maculaire lorsque la rétine fovéolaire, plus fine et donc plus fragile, se déforme puis se déchire secondairement aux forces mécaniques de tractions tangentielles exercées par le cortex vitréen anormalement adhérent à la rétine (16)(23)(21). En effet, une poche de vitré liquéfié se formerait en avant de la macula. Ses mouvements, qui suivent les mouvements du globe oculaire, provoqueraient des mouvements de cisaillement et donc une majoration des forces de traction tangentielle au niveau du cortex vitréen. Ces forces seraient les plus fortes à l'endroit où le cortex vitréen serait le plus mince, c'est à dire au niveau de la fovéola (24).

L'évolution naturelle du TM de pleine épaisseur se déroule ainsi (*fig 4*) :

- DPV partiel avec AVM

- TVM provoquant une inversion de l'entonnoir fovéolaire avec présence de kyste(s) fovéolaire(s) : les kystes peuvent être localisés :
    - Dans la rétine externe (anciennement stade 1A)
    - Dans la rétine interne (anciennement stade 1B)
    - Dans la rétine interne et externe mais avec conservation du toit du kyste (anciennement stade 1B)
- TM de pleine épaisseur et persistance d'une attache du toit du trou (anciennement stade 2)
- TM de pleine épaisseur avec détachement complet du toit du trou avec ou sans DPV complet (anciennement stade 3 et 4)

Guyer et coll. retrouve une évolution naturelle vers un TM de pleine épaisseur dans 10,5% des cas concernant un TM de stade 1 (25). Cependant une fermeture spontanée du TM peut survenir pour des stades précoces. Les études ont retrouvé un taux de fermeture spontané des TM de stade 1 de 32% (26) à 79% (25), et de stade 2 entre 5 et 10 % (25)(27)(28)(29). Au delà du stade 2, le TM a très peu de chance de se fermer sans intervention chirurgicale (25).

A noter qu'une MER est associée aux TM anciens de pleine épaisseur dans 73% des cas selon Guyer (24) (*Fig 11*). Bien que la physiopathologie de ce phénomène ne soit incomplètement élucidée, il semblerait que leur fréquence augmente avec la taille, le stade et l'ancienneté du TM (30). En effet Cheng retrouve une fréquence de MER associée au TM de l'ordre de 33% dans les stades 2, 67% dans les stades 3 et 82% dans les stades 4 (31). L'hypothèse dominante aujourd'hui est que les pieds des cellules de Müller en

migrant et en proliférant, empêcheraient le vitré de se détacher complètement de son attache maculaire. En effet, une analyse anatomopathologique des MER associées à des TVM a retrouvé la présence de cellules de Müller, d'astrocytes, de fibroblastes, mais aussi des cellules ayant des propriétés contractiles telles que des myofibroblastes, ainsi que du néocollagène et des laminocytes (32). La responsabilité des MER dans la survenue des TM a été envisagée, mais de nombreux arguments s'opposent à cette hypothèse : faible fréquence des MER au stade 1 des TM, protection vis-à-vis des TM dans le cas de DPV qui se compliquent souvent de MER, faible fréquence de l'apparition d'un TM sur des yeux présentant déjà une MER…

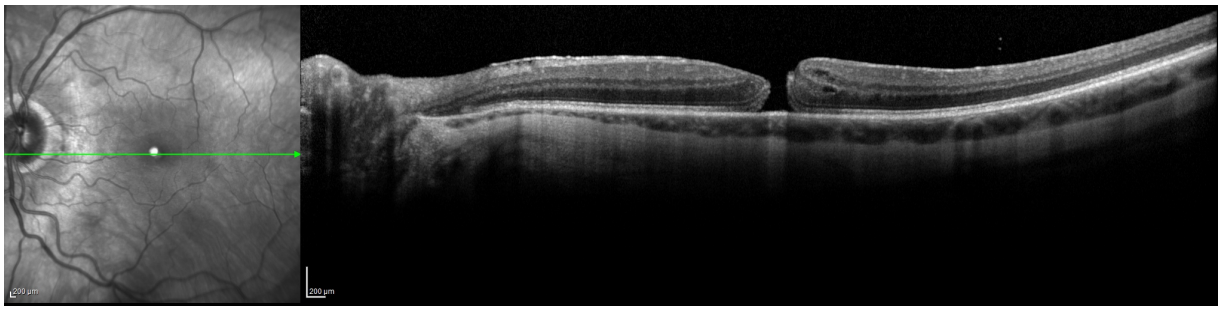

Fig 11 : MER associée à un TM stade 4 (photo : CHRU Lille)

Concernant les TM post-traumatiques (TMPT), le mécanisme est différent en fonction de la présentation. Dans les TMPT immédiats, la lésion survient après une compression brutale suivie d'un étirement de relaxation antéropostérieur provoquant un arrachement de tissu neurorétinien en regard de la fovéa (33). Le vitré n'est quasiment jamais détaché complètement dans cette situation. Dans les TMPT différés, ce serait plutôt la rétraction de la hyaloïde postérieure associée aux tractions vitréorétiniennes, comme dans les

TM idiopathiques, qui seraient responsables de la formation du trou (33). Les TM traumatiques peuvent, plus facilement que les TM primaires, se fermer spontanément, d'autant plus que le TM est petit et que le patient est jeune (34). En première intention, un contrôle clinique à 3 mois est recommandé plutôt qu'une prise en charge chirurgicale (35).

C. ÉPIDEMIOLOGIE

L'incidence du TM est évaluée à 7,8 nouveaux cas par an pour 100 000 habitants et sa prévalence est estimée entre 0,2 et 3,3 pour 1000 habitants (1)(36). Yaoeda retrouve quant à lui une incidence de 0,33% chez les sujets de plus de 55 ans (37) et une prévalence de 0,007% sur une population de 88539 patients.

Le TM est bilatéral dans un peu moins de 12% des cas lors du diagnostic et sa bilatéralisation est retrouvée dans 5 à 16 % des cas (2), voire 32% pour Mc Donnell (38).

D. FACTEURS DE RISQUE

Les facteurs de risque reconnus de cette pathologie sont l'âge supérieur à 65 ans et le sexe féminin avec un sex-ratio de 3,3 femmes pour un homme (1).

D'autres facteurs de risque ne sont pas retrouvés par toutes les études. Il s'agirait de l'HTA, des pathologies cardiovasculaires (39)(40)(41) et de la substitution thérapeutique en œstrogène (42)(38).

L'existence d'une amétropie n'est pas considérée comme un facteur de risque (40)(38)(39).

E. SYMPTOMATOLOGIE CLINIQUE

Les signes fonctionnels sont essentiellement marqués par la baisse d'acuité visuelle, généralement modérée dans les TM de petite taille jusqu'à moins d' 1/20e en cas de scotome central dans les TM de grand diamètre. Les métamorphopsies et les micropsies sont fréquemment un motif de consultation en cas d'atteinte du 2e œil.

Au fond d'œil, la lésion est typiquement ronde ou ovalaire à bords nets au niveau de la fovéa (*Fig 12a, 12b et 13*). Lorsque le TM est de pleine épaisseur, on peut noter une interruption de la fente lumineuse au niveau des bords. On note fréquemment un œdème maculaire cystoïde aux bords du TM, et quelque fois on peut retrouver de petits points blancs jaunâtres sur l'épithélium pigmentaire correspondants à des proliférations focales de l'EPR (40) (*Fig 15 A*). En cas de TM de stade 3 ou 4, on peut voir flotter l'opercule rétinien en avant du trou.

Le chirurgien recherchera également un anneau de Weiss, signant le DPV complet, ainsi que la présence d'une MER.

Fig 12a : Image couleur d'un TM stade 3 (photo : CHRU Lille)

Fig 12b : Tm associé à une rétinopathie diabétique sévère (photo : CHRU Lille)



Fig 13 : Photo d'un trou maculaire post traumatique en lame à fente (photo : CHRU Lille)

F. EXAMENS PARACLINIQUES

- **OCT** : il est devenu l'examen de référence concernant l'étude des TM, si bien que la nouvelle classification ne se base que sur cet examen (*Fig 14*). En effet il permet de :
    - Faire le diagnostic de certitude
    - Mesurer la taille du trou (le diamètre se mesure au centre du trou en mesurant la distance qui sépare les 2 bords du trou au niveau du collet)
    - Classer le TM en différents stades
    - D'éliminer un diagnostic différentiel : pseudotrou, trou lamellaire…
    - Rechercher une MER associée
    - D'évaluer le caractère complet ou non du DPV
    - De suivre l'évolution du TM en pré et postopératoire
    - D'évaluer l'œil adelphe

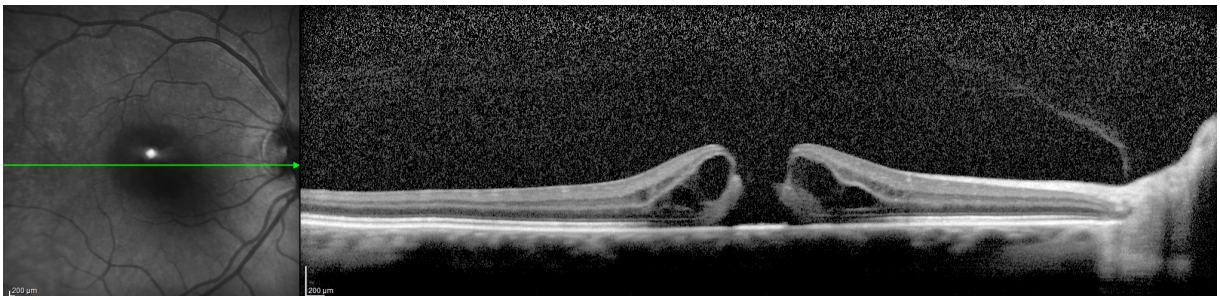

Fig 14 : Image OCT d'un TM de stade 3

- **Photographies du fond d'œil** : en cliché couleur (*Fig 15 A*), en autofluorescence, en filtre vert (*Fig 15 C*) et surtout bleu (*Fig 15 D*), elles

permettent de bien localiser la lésion et de visualiser les lésions associées telles que :

- les points blancs qui correspondent à des proliférations de l'EPR,
- le pigment xanthophylle, normalement contenu dans les couches granuleuses et plexiformes externes, repoussé sur les bords du trou,
- ainsi qu'une éventuelle MER.

- Angiographie à la fluorescéine : n'a aucune utilité dans le diagnostic des TM.

- Échographie : n'apporte pas plus d'informations que l'OCT

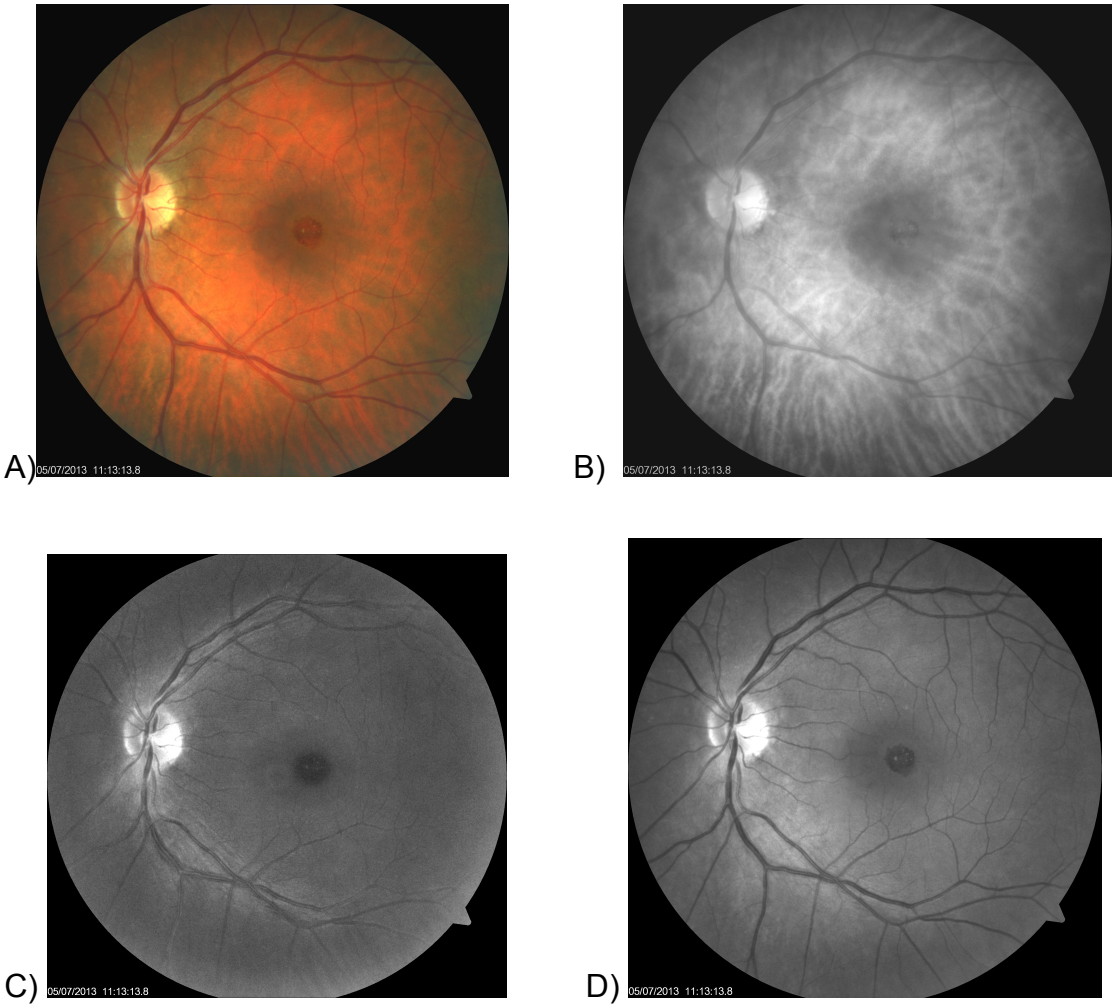

Fig 15: Trou Maculaire stade 3, a)couleur, b) rouge, c) vert, d) bleu *(noter les points blancs au niveau de l'EPR*)

G. CLASSIFICATION

1. Nouvelle classification des syndromes de traction vitréomaculaire et des trous maculaires selon l'International Vitreoretinal Traction Study Group

Type	**Définition OCT**	**Signes associés**	**Symptômes**	**Correspondance Ancienne Classification**
Adhérence Vitréomaculaire AVM (*Fig 17*)	DPV partiel : position du cortex vitréen au dessus du plan de la rétine dans la région fovéolaire Persistence d'une attache vitréenne maculaire dans les 3 mm périfovéolaires Angle aigu entre la hyaloïde postérieure et la surface de la rétine interne périphérique Absence de changement morphologique du contour fovéolaire ou rétine maculaire	Aucun	Aucun	Stade 0

Traction Vitéomaculaire **TVM** (*Fig 18*)	DPV partiel : position du cortex vitréen au dessus du plan de la rétine dans la région fovéolaire Persistance d'une attache vitréenne maculaire dans les 3 mm périfovéolaires Angle aigu entre la hyaloïde postérieure et la surface de la rétine interne Modification du contour fovéolaire ou de la morphologie rétinienne (distorsion de la surface foveolaire, pseudokystes intrarétiniens, DSR, ou association des 3 éléments) Absence de trou maculaire de pleine épaisseur TMPE	Pseudokystes fovéolaires, épaississement maculaire, Diffusion des capillaires rétiniens, Schisis maculaire, OMC, DR.	BAV, Métamorphopsies	Stade 1 si TVM seule Stade 2 si TVM + TMPE petit ou moyen Stade 3 si TVM moyen ou large

Tableau 2 : Nouvelle classification des syndromes de l'interface vitréomaculaire (43)

Type	Définition OCT
AVM	• Focale : Largeur de l'attachement ≤1500µm • Large : Largeur de l'attachement >1500µm • Associée : autre pathologie maculaire (DMLA, OMC,…) • Isolée : pas d'autre pathologie maculaire
TVM	• Focale : Largeur de l'attachement ≤1500µm • Large : Largeur de l'attachement >1500µm • Associée : autre pathologie maculaire (DMLA, OMC…) • Isolée : pas d'autre pathologie maculaire

Tableau 3 : Nouvelle classification des syndromes de l'interface vitréomaculaire

Type	Étiologie
TM Primaire	Idiopathique
TM Secondaire	Traumatisme Myopie (Schisis, staphylome,) Pathologie vasculaire maculaire (DMLA, diabète, télangiectasies, macroanévrismes,) Iatrogénique (Chirurgie du pôle postérieur, accident de laser YAG, etc…)

Tableau 4 : Etiologie des TM

2. Ancienne classification biomicroscopique des trous maculaires selon Gass(21), complétée par Gaudric(22) pour la description OCT

Stade	**Biomicroscopie**	**Interprétation**	**OCT**
Stade 0 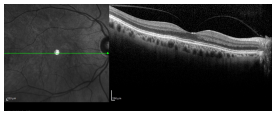			Détachement périfovéolaire de la hyaloïde postérieure avec une fovéa normale ou des modifications mineures dans le contour et la réflectivité de la fovéa
Stade 1A **Menace de TM** 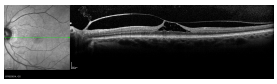	Tâche jaune centrale, Perte dépression fovéolaire, Absence séparation vitréofovéolaire	Détachement précoce de la rétine préfovéolaire	Détachement périfovéolaire de la hyaloïde postérieure. Kyste fovéolaire de la rétine interne et/ou détachement fovéolaire de la ligne des segments externes des photorécepteurs
Stade 1B **Menace de TM** 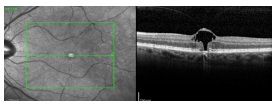	Anneau jaune avec cortex vitréen passant en pont, Perte dépression fovéolaire, Absence séparation vitréofovéolaire	Détachement séreux fovéolaire avec déplacement latéral du pigment xanthophylle *ou* Trou fovéolaire occulte avec un pont de cortex préfovéolaire contracté	Détachement périfovéolaire de la hyaloïde postérieure. Extension du kyste fovéolaire par rupture de la couche des photorécepteurs. « TM Occulte »

Stade 2 **Trou Maculaire** 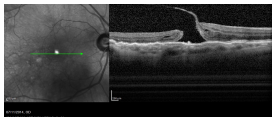	Déhiscence rétinienne ovale excentrique, en « fer à cheval » au bord interne de l'anneau jaune Déhiscence rétinienne ronde, centrale avec bords soulevés, avec ou sans opacité préfovéolaire	Déhiscence dans le cortex vitréen passant en pont au-dessus du trou, pas de perte de rétine fovéolaire Trou avec pseudo-opercule, avec bords soulevés	Trou de taille variable. Ouverture partielle du toit du kyste, l'opercule restant attaché aux bords du trou. Détachement partiel de la hyaloide postérieure, sur laquelle est attachée l'opercule qui contient des éléments rétiniens
Stade 3 **Trou Maculaire** 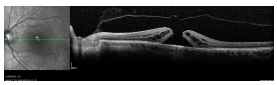	Défect rétinien central, rond, diamètre > 400µm, sans anneau de Weiss, avec bords soulevés, avec ou sans opacité préfovéolaire	Trou avec pseudo-opercule, pas de DPV	Trou de taille variable. Hyaloide postérieure détachée de la surface de la macula, mais encore attachée au disque optique, contenant souvent un opercule
Stade 4 **Trou Maculaire** 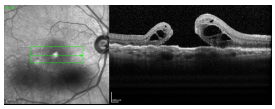	Défect central rond, avec bords soulevés. Anneau de Weiss avec opacité préfovéolaire Points blancs	Trou avec pseudo-opercule, DPV Prolifération de l'EPR	Trou de taille variable avec un DPV complet à l'examen biomicroscopique. La hyaloide postérieure n'est pas visible à l'OCT

Tableau 5 : Classification des TM de Gass complétée par Gaudric

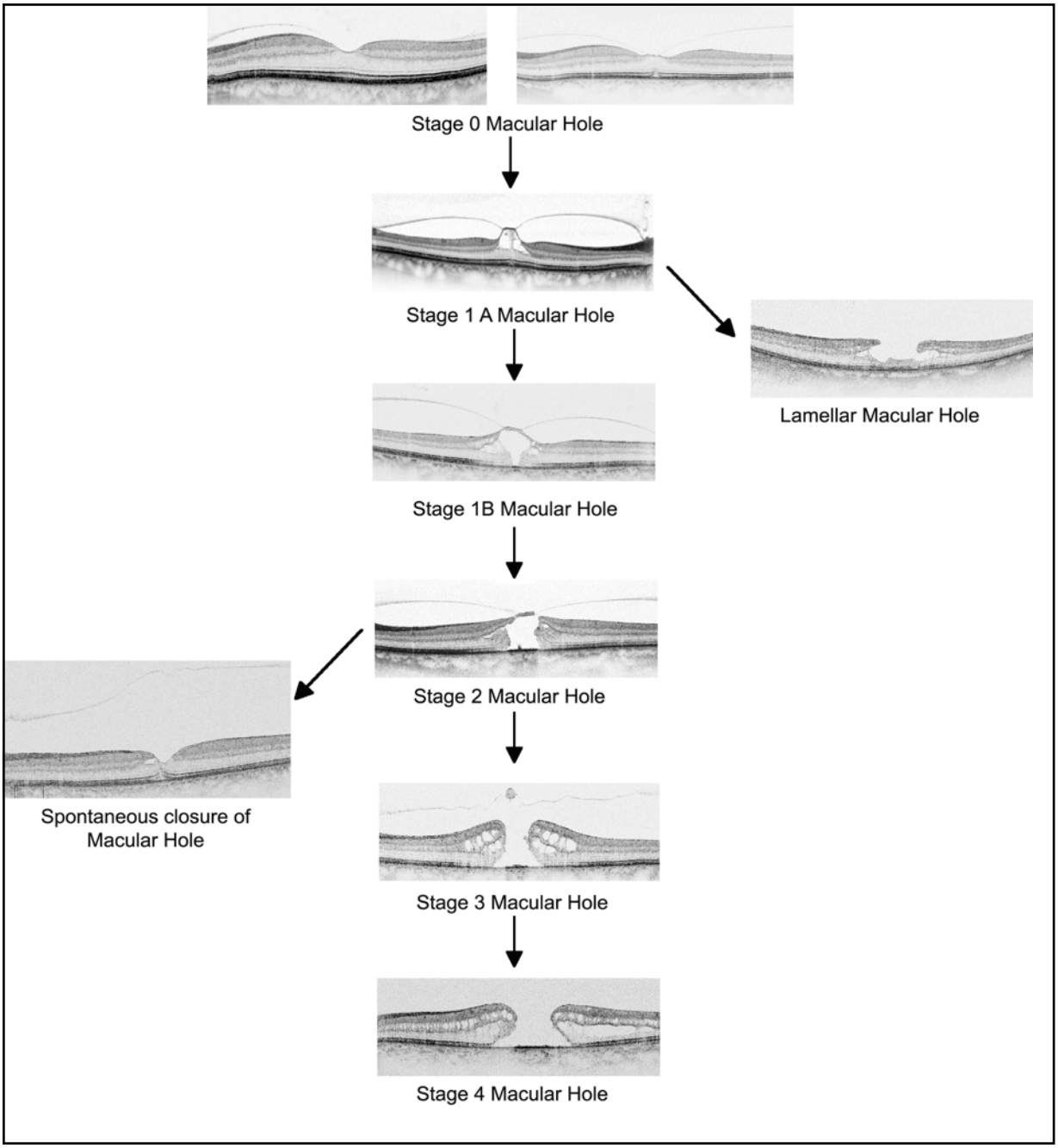

Fig 16 : Evolution du TM selon Gaudric(22)

H. NOMENCLATURE ANATOMIQUE

1. Adhérences vitréomaculaires (AVM)

Elles correspondent à un décollement postérieur du vitré partiel sans perturbation de l'architecture rétinienne. En effet, la hyaloïde postérieure est détachée mais conserve une attache maculaire dans un rayon de 3mm de la fovéa (43). L'AVM est strictement asymptomatique et peut être soit isolée, ou associée à une pathologie rétinienne (DMLA, maculopathie diabétique, etc…). Aucun traitement n'est nécessaire à ce stade.

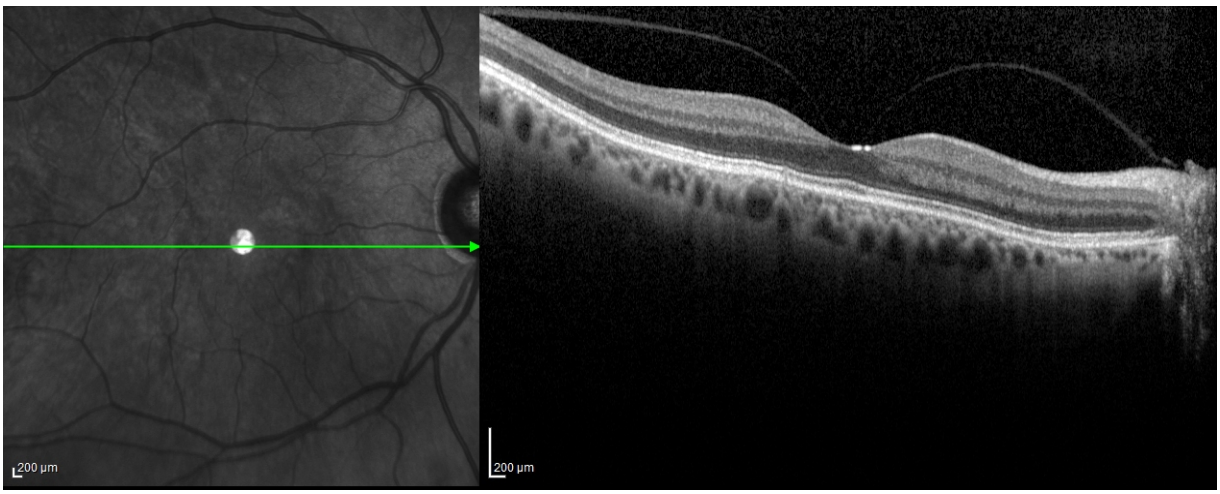

Fig 17 : Adhérence vitréomaculaire focale (à noter l'adhérence fovéolaire et papillaire) (photo : CHRU Lille)

2. Tractions vitréomaculaires (TVM)

Les TVM correspondent, dans la nouvelle classification, à des AVM avec déformation de l'architecture rétinienne. Elles étaient appelées autrefois « syndrome de traction vitréomaculaire » et « menace de trou ».

Elles sont symptomatiques et s'accompagnent le plus souvent de métamorphopsies et/ou de baisse d'acuité visuelle.

Dans la nouvelle classification, la TVM doit remplir les critères suivants :

- décollement périfovéal de la hyaloïde postérieure
- attache maculaire du cortex vitréen dans un rayon de 3 mm de la fovéola
- changements stucturels intrarétiniens, distorsion de la surface fovéale, élévation de la fovéa, ou une combinaison de ces caractéristiques,
- absence de trou de pleine épaisseur.

Désormais la taille de l'adhérence est également importante. La TVM sera focale (< 1500 µm) ou étendue (> 1500 µm). En effet une TVM étendue entrainera volontiers un œdème maculaire, un décollement fovéal ou un schisis maculaire.

On distingue également les TVM avec ou sans membrane épirétinienne, et les formes isolées ou associées à une autre pathologie rétinienne.

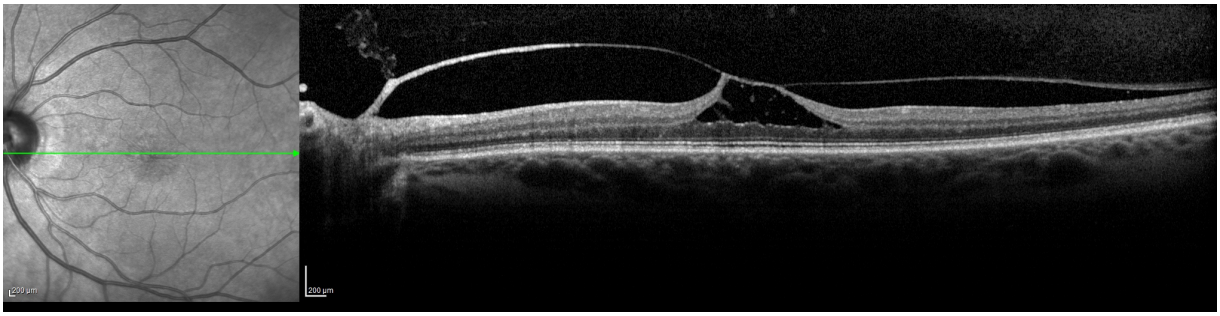

Fig 18 : TVM focale (anciennement Stade 1a) (les kystes intrarétiniens se trouvent dans la rétine interne) (photo : CHRU Lille)

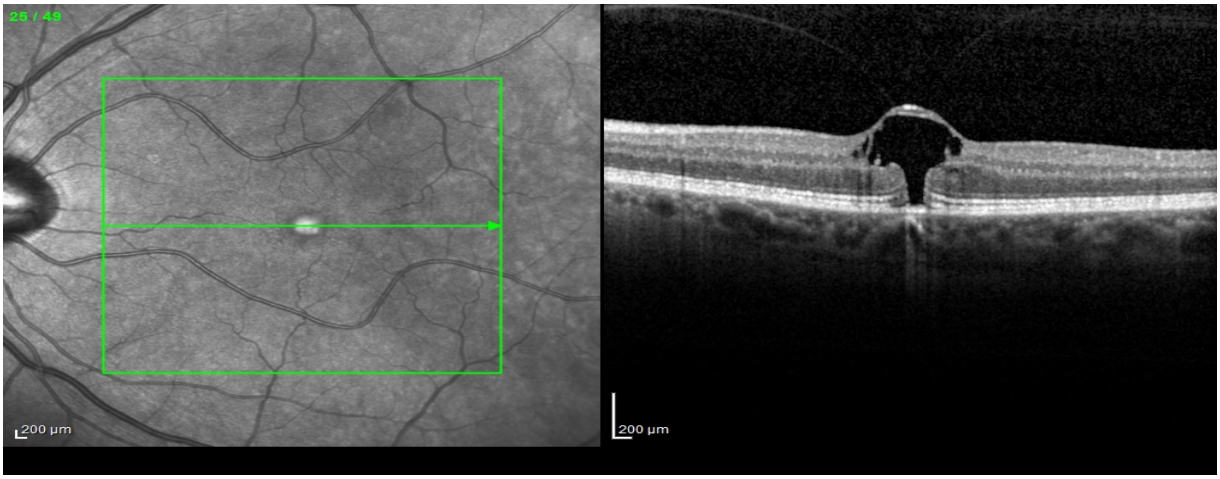

Fig 19 : TVM focale (anciennement stade 1b) (à noter la rupture de continuité de la rétine externe et notamment de la couche des photorécepteurs) (photo : CHRU Lille)

3. Trous maculaires (TM)

Le TM est une déhiscence de la macula au niveau de la fovéola de pleine épaisseur. Cliniquement, on distingue les TM anciens par un liseré pigmenté autour du trou. Il sera associé à une TVM s'il persiste une zone d'adhérence vitréenne (anciennement stade 2). A contrario, le TM sera sans TVM si le vitré est complètement détaché de la macula (anciennement stade 3 et 4).

La taille, ou diamètre, du trou est mesurée au niveau du collet le plus large. Son analyse permet de les classer en trou maculaire (43)

- Petit < 250 µm (*Fig 20*)
- 250 µm ≤ Moyen < 400 µm (*Fig 21*)
- Grand ≥ 400 µm (*Fig 22*)

Le caractère complet du DPV n'est pas mentionné dans la nouvelle classification. Il s'agit pourtant d'une donnée préopératoire essentielle. En effet, lors de la procédure chirurgicale, le chirurgien doit créer le DPV avant de compléter la vitrectomie et d'aborder la rétine maculaire pour un pelage de MLI notamment.

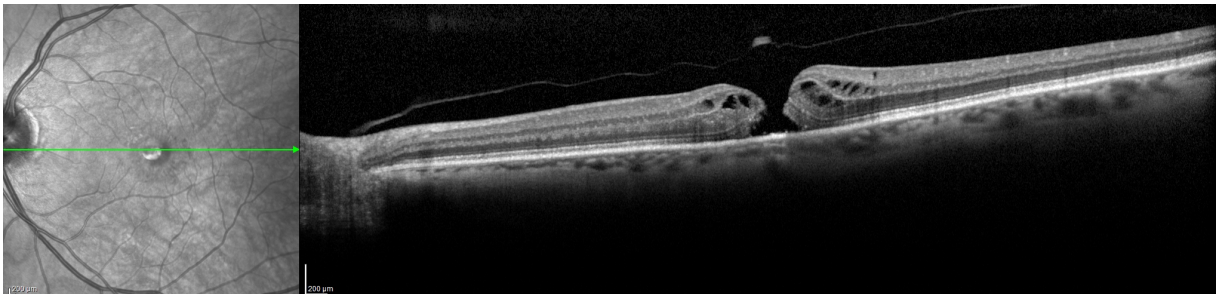

Fig 20 : TM petit (anciennement Stade 3) (photo : CHRU Lille)

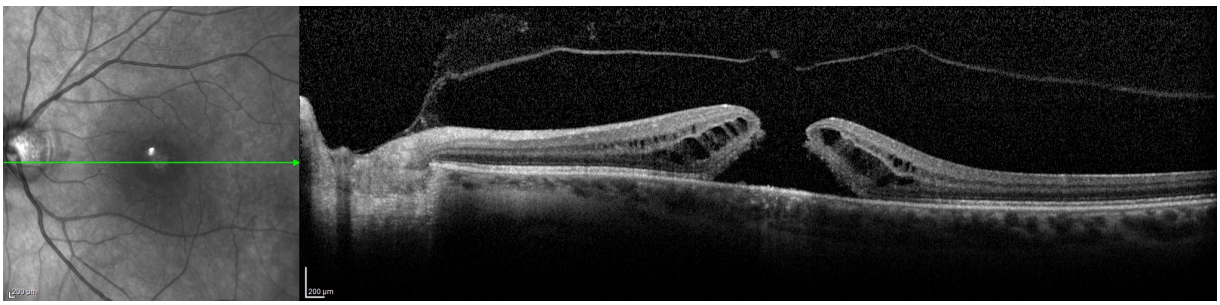

Fig 21 : TM moyen (anciennement Stade 3) (photo : CHRU Lille)

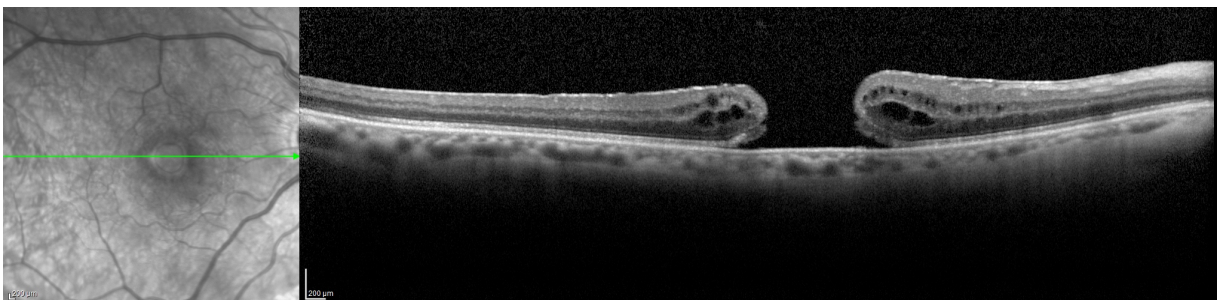

Fig 22 : TM grand (anciennement Stade 4) (photo : CHRU Lille)

Le TM est principalement idiopathique, c'est à dire qu'il survient secondairement à une TVM. On dira que le TM est primaire. Cependant il peut être secondaire à :

- Un traumatisme (*Fig 23*),
- Une MER,
- Une rupture de kyste intrarétinien volumineux, etc…

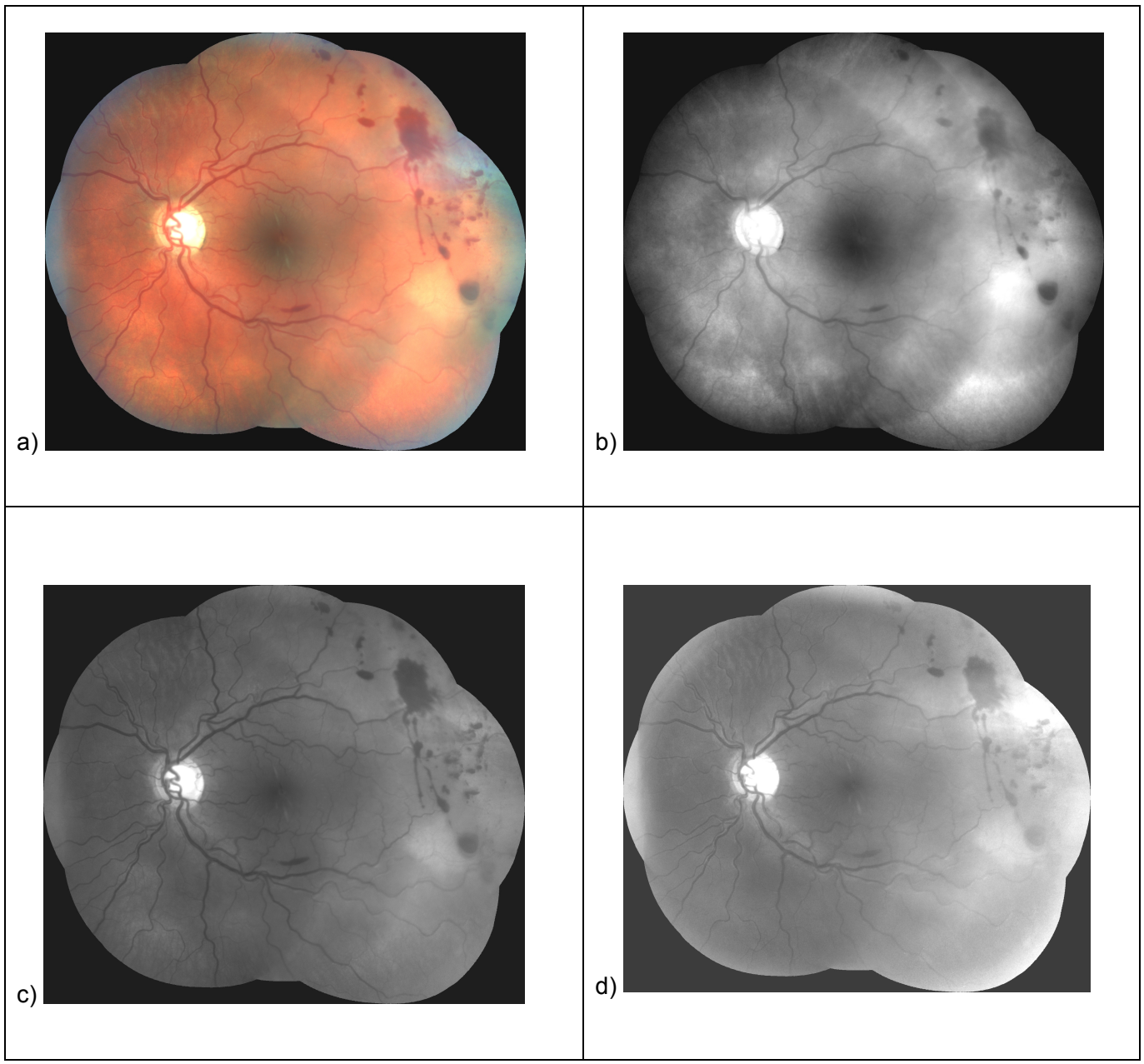

Fig 23: TM secondaire à un traumatisme par capsule de bouteille. Clichés couleur *(a)* et filtres rouge *(b)*, vert *(c)* et bleu *(d)* (photo : CHRU Lille)

I. ÉVOLUTION

Nous avons vu précédemment que les TM de stade 1 évoluent vers un stade ultérieur dans environ 10% des cas. Une fois le TM de pleine épaisseur constitué et en absence de traitement chirurgical, son diamètre a tendance à augmenter au cours du temps (44)(45)(41). L'apparition d'un liseré pigmenté sur les pourtours du TM est alors un marqueur d'ancienneté (45).

L'acuité visuelle est quant à elle rapidement effondrée pour se stabiliser autour de 1/10e dans les TM de taille > 400 µm. Certaines études retrouvent toutefois une AV inférieure à 1/20e dans 13% des cas de trous maculaires évolués (45).

La fermeture spontanée d'un trou maculaire de pleine épaisseur est plus fréquente dans les cas de TM traumatiques (Hyaloïde postérieure non détachée) et lorsque ceux-ci sont de petit diamètre (46).

J. DIAGNOSTICS DIFFERENTIELS

1. Trou maculaire lamellaire

Décrit par Gass en 1975, il correspond à une lésion maculaire qui a, le plus souvent, pour origine une rupture de kyste fovéolaire. Contrairement au TM, ses bords sont fins et aplatis et l'aspect est rarement rond mais plutôt plurilobé. Il n'y a pas de perte complète de substance neurorétinienne au niveau de la couche des photorécepteurs à l'OCT, et le plancher de la fovéa

est aminci de manière irrégulière. Une membrane épirétinienne peut s'y associer (*Fig 24*).

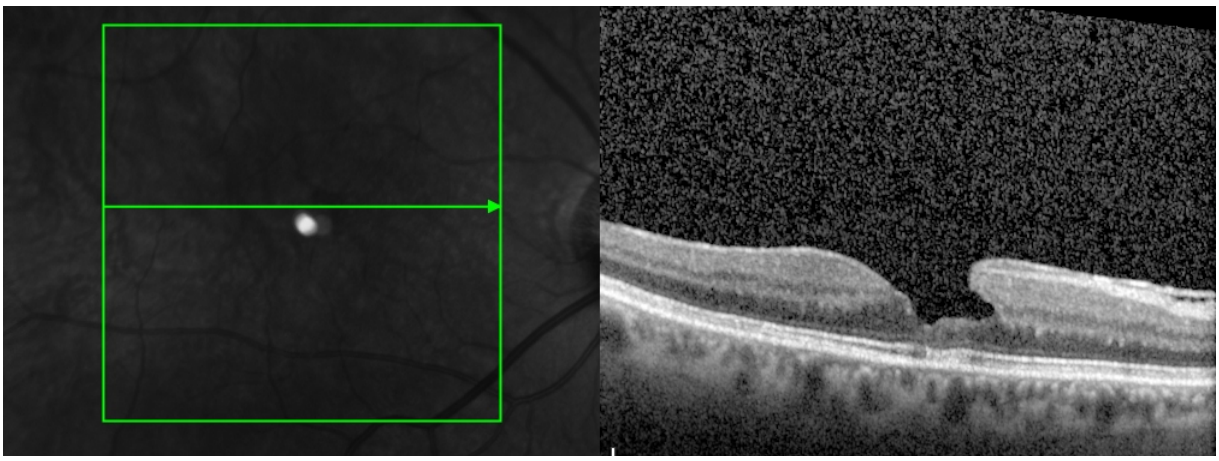

Fig 24 : Trou lamellaire (à noter la présence d'une MER nasale et l'irrégularité du plancher de la fovéola) (photo : CHRU Lille)

2. Pseudo-trou maculaire

Décrit initialement par Allen en 1976, il correspond à une lésion ronde, bien visible à l'examen clinique, qui a pour origine étiologique la contraction centripète d'une MER, provoquant une verticalisation abrupte des bords de la dépression fovéale(47). Il n'y a pas de perte de tissu rétinien et l'épaisseur rétinienne centrale est normale (*Fig 25*).

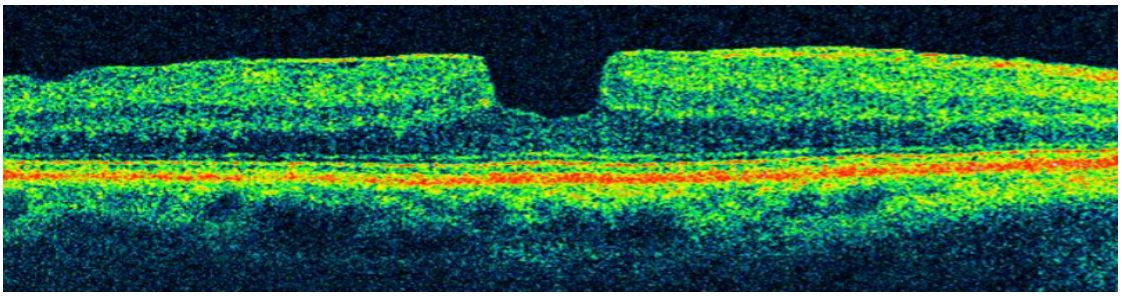

Fig 25 : Pseudotrou maculaire (à noter la MER à la surface de la rétine) (photo : CHRU Lille)

3. Autres kystes fovéolaires

- OMC
- Rétinoschisis juvénile
- Pathologies vasculaires : télangiectasies, néovaisseaux du myope fort…

4. Micro-trou

Décrit par Cairn en 1998, il correspond à une image ronde, rouge sombre, de taille < 150 µm avec interruption de la ligne des photorécepteurs (48). Il pourrait correspondre selon certains auteurs à des TM de pleine épaisseur s'étant spontanément fermés (49), mais d'autres pathologies peuvent donner des images semblables, comme le syndrome des taches blanches évanescentes (MEWDS), la rétinopathie solaire ou la rétinopathie au Poppers®.

K. CHIRURGIE DU TM

1. Indications chirurgicales

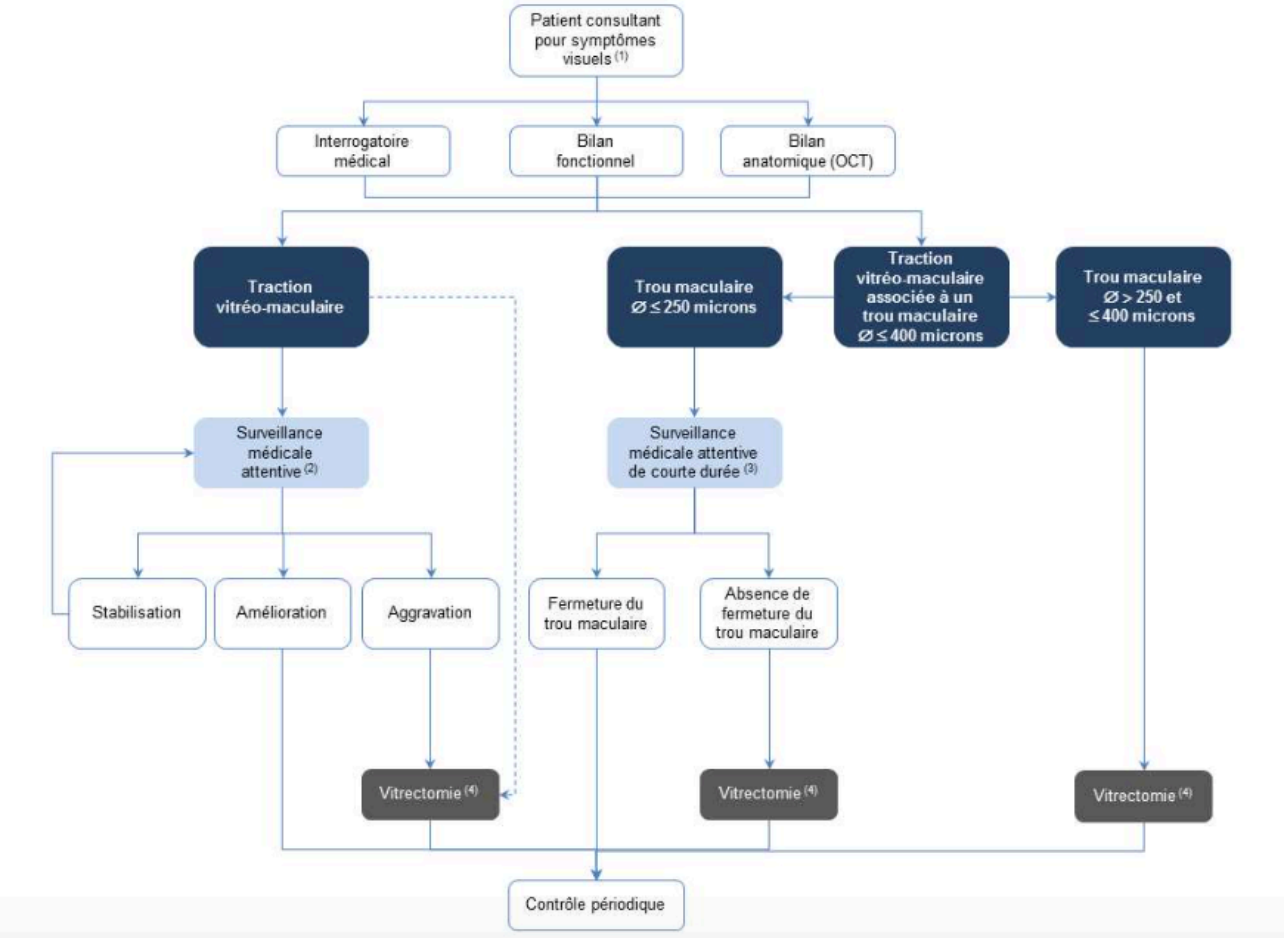

Fig 26 : Arbre décisionnel de conduite thérapeutique face à une TVM selon l'HAS(50)

- **TVM**
    - Les TVM ou menaces de TM peuvent se fermer spontanément dans environ 30% des cas et ne justifient pas toujours une chirurgie par vitrectomie d'emblée. Une simple surveillance permet de constater la levée de la TVM (26).
    - L'indication chirurgicale doit être multifactorielle, basée sur la gêne occasionnée par la TVM, l'aspect OCT (épaisseur rétinienne centrale, altérations rétiniennes externes), le statut cristallinien (risque de cataracte postopératoire non négligeable), les antécédents du patient et son état général. Cependant, en cas d'absence d'amélioration de la TVM au cours du suivi, la vitrectomie ne doit pas être retardée car est plus volontiers associée à une récupération fonctionnelle moindre (45). On considère qu'une vitrectomie s'impose d'emblée en cas d'

      AV < 4 – 5/10e, de syndrome maculaire important, de retentissement sur l'activité socioprofessionnelle ou d'évolution rapide de la symptomatologie (50).
    - Les TVM peuvent constituer, par contre, une indication idéale à un traitement par vitréolyse enzymatique, qu'elles soient isolées ou associées à un TM. Il s'agit de la réalisation d'une injection intraoculaire d'un agent vitréolytique. Procédure réalisée en ambulatoire, moins contraignante mais coûteuse.

      L'ocriplasmine (JETREA®) a une activité protéolytique contre les composants protéiques du corps vitré et de l'interface

vitréorétinienne (par exemple, laminine, fibronectine et collagène), et vise à dissoudre la matrice protéique responsable de l'adhérence vitréomaculaire anormale. La dose recommandée est de 0,125 mg (0,1ml de solution diluée), administrée par injection intra- vitréenne dans l'œil atteint une seule fois en dose unique (50).

Les résultats des études princeps étaient décevants. Les taux de réussite ne dépassaient pas les 30 % (51), le groupe de patients inclus était très hétérogène incluant des TM de grand diamètre, de large AVM et des cas de TVM sur rétinopathie diabétique proliférante.

De nouveaux travaux réalisés sur des cohortes de patients sélectionnés, TVM avec AVM inférieure à 1500 µm et TM de diamètre petit à moderé donnent des résultats plus encourageants (52).

Les différentes études publiées à ce sujet retiennent comme indications les TVM associées ou non à un TM.

En France, l'ocriplasmine, commercialisée sous le nom de JETREA® 0.5 mg/0.2 ml, a obtenu l'autorisation de mise sur le marché (AMM**)** en Décembre 2013 (50). L'indication retenue est la TVM isolée ou associée à un TM dont le diamètre est inférieur ou égal à 400 µm. Le taux de complications, décollement de rétine et infection postopératoire est semblable dans les groupes de patients traités par vitrectomie versus Ocriplasmine (51).

- **TM :**
    - Les petits TM de taille < 250 µm peuvent être surveillés à 3 mois, car ils peuvent se fermer dans 3 à 10% des cas (53). Actuellement, une vitrectomie est le plus souvent proposée et acceptée par le patient en fonction de la gêne visuelle occasionnée et de l'état de l'œil adelphe.
    - Pour les TM de taille ≥ 250 µm, en revanche, la vitrectomie est le traitement de choix (taux de fermeture élevé et récupération visuelle significative) (54)
    - Les trous maculaires de grand diamètre sont de plus en plus opérés. Ils sont classiquement traités par une vitrectomie associée à un pelage large de la MLI et de la membrane épirétinienne, le plus souvent associée, et d'un tamponnement interne de longue durée d'action. Leur taux de fermeture et logiquement plus faible. Il dépend essentiellement de la largeur du TM et de l'ancienneté de celui-ci.
    - La vitréolyse enzymatique n'a l'AMM en France que pour les TM de pleine épaisseur de taille ≤ 400 µm associés à une TVM et ne nécessitant pas de vitrectomie de première intention.

2. Les colorants peropératoires de l'interface vitréorétinienne

De nombreux colorants sont actuellement disponibles pour aider le chirurgien à colorer et à peler la MLI. Le caractère sélectif de la MLI signifie que le colorant ne colore pas les autres structures anatomiques comme les MER notamment.

- **Vert d'indocyanine (ICG)** : colorant à base de tricarbocyanine, il est anionique et hydrophile. Très utilisé en ophtalmologie dans l'étude de la choroïde, il est utilisé la première fois pour colorer le MLI en 2000. Il est très sélectif de la MLI mais est également toxique sur l'EPR et peut entrainer de sévères altérations du champ visuel (55)(56)(57). Son utilisation se fait hors AMM en France. Il est cependant toujours très utilisé dans le monde et notamment aux Etats-Unis. Il devrait toutefois être réservé aux cas où la visualisation de la MLI est insuffisante avec les autres colorants. Il semblerait que le vert d'infracyanine soit moins toxique (58).
- **Brilliant blue® (ou bleu de Coomassie) 0,25mg/ml :** colorant à base de triarylméthane, il est cationique et hydrophile. Il est également sélectif de la MLI, mais la colore moins que l'ICG (59). Il dispose d'une AMM dans la chirurgie du trou maculaire. Selon le fabriquant, toute modification du colorant, notamment avec du soluté glucosé pour le rendre plus lourd, comporte des risques de toxicité. Il est plutôt

recommandé de maintenir le colorant à une température de 4°c avant l'utilisation afin d'augmenter sa masse volumique et donc permettre une concentration maximale au pôle postérieur. A défaut, le fabriquant propose un brilliant blue lourd (association à du deutérium oxyde) empêchant le colorant de se disperser.

- **Bleu de Trypan 0,15% :** colorant anionique à base de colorant azoïque, il est très utilisé dans la chirurgie de la cataracte pour colorer la capsule antérieure du cristallin ou pour colorer l'endothélium cornéen. Il est sélectif des MER et non pas de la MLI (60). Il peut être utilisé soit après échange fluide-air, soit mélangé à du sérum glucosé pour alourdir le mélange et permettre une concentration maximale au niveau du pole postérieur. Il dispose de l'AMM en France.
- **Triamcinolone :** permet, en se fixant au collagène du vitré, de mieux visualiser les résidus vitréens. Ce n'est donc pas, à proprement parlé, un colorant. Dans la chirurgie du trou maculaire, elle peut permettre également de minimiser la réaction inflammatoire locale en stabilisant la barrière hématooculaire (61). La forme commercialisée en France contient un excipient toxique pour la rétine. L'utilisation de la triamcinolone en injection intraoculaire à visée anti-inflammatoire est délaissée de nos jours au profit de la déxamethasone OZURDEX®. A noter que l'utilisation de la triamcinolone n'a pas retrouvé de plus mauvais taux de fermeture comme l'a montré une étude récente (62). Cette molécule est surtout utile à la réalisation d'une vitrectomie la plus complète possible.

3. Déroulement de l'intervention chirurgicale

- **L'anesthésie**

Le mode d'anesthésie la plus utilisé est l'anesthésie locorégionale par injection péribulbaire (63)(64). L'anesthésie générale est réservée aux patients jugés peu compliants en peropératoire (enfants, adultes jeunes stressés, handicap, démence…) ou ayant une contre-indication à l'anesthésie locorégionale (myopie forte, anticoagulation...). Il faudra dans ce cas formellement contre-indiquer l'utilisation de protoxyde d'azote pouvant provoquer l'expansion du gaz injecté en intraoculaire pour le tamponnement en fin de procédure chirurgicale. L'anesthésie topique n'est pas recommandée du fait de la nécessité d'une akinésie durant l'étape du pelage de la MLI.

- **La vitrectomie**

L'abord de la vitrectomie 3 voies (V3V) transconjonctivale grand champ, se fait au moyen de trocarts valvés 23 Gauges (0,6mm), 25G (0,5mm) voire 27G (0,4mm). La voie d'abord en 20G (0,9mm) n'est quasiment plus utilisée. Un trocart permettant de maintenir le flux d'irrigation, le plus souvent fixé en temporal inférieur, les deux autres permettant les manœuvres instrumentales installés à 10h et 2h (sonde d'endo-illumination, sonde de vitrectomie, pince pour le pelage, sonde d'endolaser...)

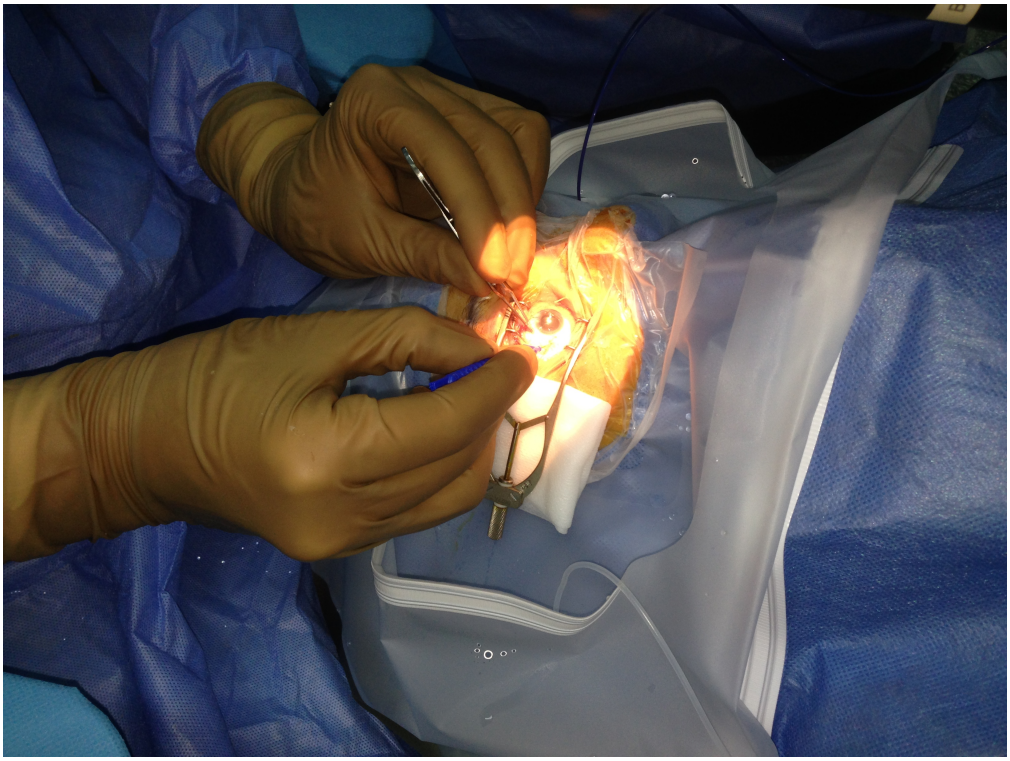

Fig 27 : mise en place du premier trocard destiné à maintenir l'irrigation (photo : Y. Serghini)

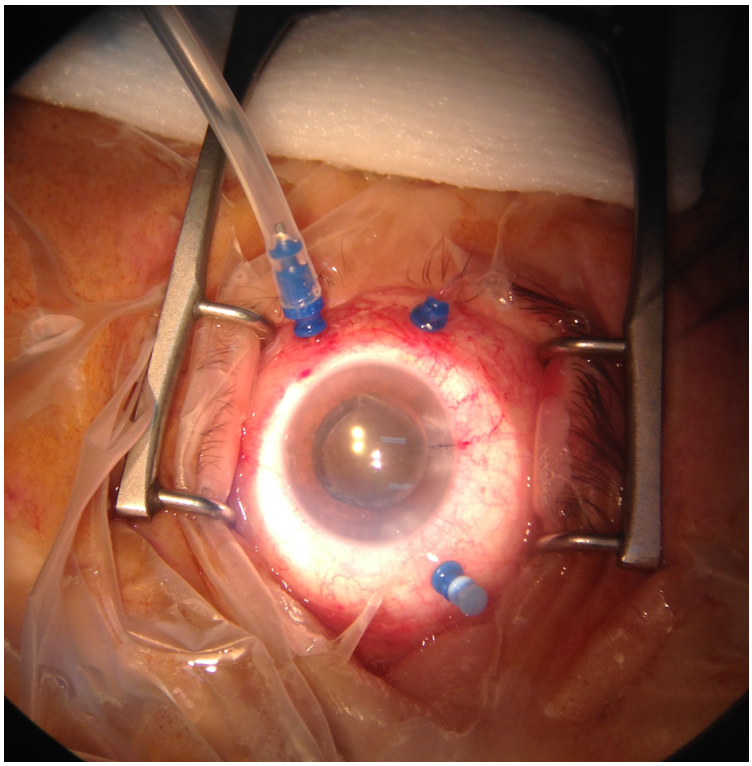

Fig 28 : trocards de vitrectomie 25G en place (photo : Y. Serghini)

La vitrectomie antérieure est initiée, la vitrectomie centrale est ensuite réalisée. Le décollement de la hyaloïde postérieure est effectué à l'aide du vitréotome, en mode aspiration seule. Cette étape est nécessaire dans la chirurgie des TM de stade 2 et 3, la technique consiste à aspirer le cortex vitréen en regard de la papille optique permettant de détacher l'anneau de Weiss et de disséquer, délicatement, le vitré afin de le décoller de proche en proche jusqu'à l'équateur. La visualisation du vitré peut éventuellement être facilitée par l'injection de KENACORT® dans la cavité vitréenne.

La vitrectomie est ensuite complétée en périphérie avec ou sans indentation. La vitrectomie complète présente plusieurs avantages :

- Augmentation du volume de gaz injecté, donc augmentation de la durée de tamponnement
- Absence de phénomènes de traction de la bulle de gaz sur les fibres de vitré résiduel, donc diminution du risque de déchirures rétiniennes, classiquement inférieures, et de décollement de rétine iatrogène.

- **Le pelage**

Ablation de MER éventuelle après coloration au bleu Trypan.

Coloration de la MLI à l'aide d'un colorant peropératoire, au mieux du BRILLIANT BLUE®. Le colorant est injecté à l'aide d'une seringue munie d'une aiguille adaptée au trocart. Le colorant est laissé au contact de la rétine 1 min environ (65).

En cas de TM de taille ≥ 400 µm, pelage de la MLI à l'aide d'une pince. Le pelage débutera à une distance de un diamètre papillaire du bord du trou, en commençant en inférieur, de sorte que les micro-déficits pouvant être liés au traumatisme des couches les plus superficielles de la rétine ne soient pas dans le champ visuel inférieur gênant la lecture, mais dans le champ supérieur masqués par la paupière supérieure (66).

En cas de TM de taille < 400 µm, le pelage de la MLI est controversé du fait de l'efficacité de la vitrectomie + tamponnement seuls, dans la fermeture du trou. De plus, il existe un risque de lésions de la couche des fibres optiques provoquant des microscotomes ainsi que des atteintes à l'examen de l'électrorétinogramme des patients opérés (67). Il apparaît cependant que nombre de chirurgiens pèlent la MLI même si le diamètre du trou est inférieur à 400 µm du fait d'un taux de fermeture anatomique plus important et par crainte de la nécessité d'une ré-intervention (18).

- **Le tamponnement intraoculaire**

- Il se fait par du gaz fluoré expansif, dont le choix se fera en fonction de la durée de tamponnement désirée.
- Cette étape intervient après vitrectomie, réalisation du DPV, pelage de MER et ou de MLI et échange fluide/air.
- Le gaz injecté a une triple action :

  - **Déshydratation** des bords du trou.
  - **Obturation** du TM séparant celui-ci du fluide de la cavité vitréenne évitant de retarder la cicatrisation.

- **Interface** (gaz/rétine) au contact du TM permettant la prolifération des cellules gliales et la fermeture du TM (importance de respecter le positionnement) (68).

- Pour induire un tamponnement efficace, la bulle de gaz doit avoir un volume suffisant pour couvrir la zone à traiter (aire maculaire). Après injection, la bulle se positionne à la partie la plus élevée de la cavité vitréenne. L'arc de contact de la bulle avec la rétine sera d'autant plus court que le globe est myope. Pour un œil de longueur axiale normale (23 mm), une bulle de 0,4 ml a un arc de contact de 90°, alors qu'une bulle de 1 ml a un arc de contact de 110° et une bulle de 2,5 ml un arc de 180°.

- Il n'y a pas de recommandations particulières concernant le type de gaz dont les plus utilisés sont le SF6, le C2F6, le C3F8 et l'air (*Tableau 6*).

GAZ	Taux d'expansion	Délai d'expansion	Délai de résorption totale
SF6	2	2 jours	15 à 17 jours
C2F6	3	2 à 3 jours	30 jours
C3F8	4	2 jours	60 jours

Tableau 6 : Tableau récapitulatif des différents gaz utilisés en ophtalmologie

- En considérant que la plupart des TM se referment en une semaine (69), on préférera utiliser des gaz de courte durée de tamponnement comme le SF6 ou le C2F6 dont la durée de tamponnement maculaire est

respectivement de 7 et 15 jours.

- L'usage d'un tamponnement interne par huile de silicone est délaissé en raison d'une tension de surface bien inférieure à celle des gaz fluorés et de la nécessité d'une deuxième procédure chirurgicale pour la retirer.

▪ Le positionnement postopératoire

Classiquement un positionnement, tête baissée face vers le sol est prescrit. Il s'agit d'une étape essentielle pour certains auteurs et secondaire voire abandonnée pour d'autres (70)(71). Il est admis que pour les TM de petit diamètre, le positionnement n'est pas indispensable, leur fermeture intervenant dans les heures suivant la chirurgie (72). Cependant le décubitus dorsal devrait être déconseillé.

Pour les TM ≥ 400 µm, la position tête baissée vers le sol permet au trou d'être isolé des liquides intraoculaires plus longtemps afin de faciliter la cicatrisation et d'augmenter le taux de fermeture. Dans ces cas, un positionnement d'une durée de 48 heures à 1 semaine est préconisé selon les équipes (73).

4. Complications chirurgicales

- Péropératoires :

  - **Déchirures rétiniennes périphériques** liées à la vitrectomie (5 à 20%) (74)(75). 2 sites principaux sont à surveiller :
    - La base du vitré et les zones de fragilité rétinienne, dégénérescences palissadiques,
    - Les zones d'adhérences vitréorétiniennes paravasculaires notamment, responsables d'hémorragie intravitréenne

  - **Déficits fasciculaires** (23%) liés au pincement des fibres optiques lors du pelage de la MLI (76) (Fig 29)

  - **Hémorragies pétéchiales**, régressent dans les heures suivant la procédure chirurgicale. Liées au pelage de la MLI, elles sont sans conséquences sur la récupération fonctionnelle postopératoire

  - **Altération de la couche des photorécepteurs et de l'EPR** par toxicité des colorants utilisés (ICG+++)

- Postopératoires :
    - **Décollement de rétine** (< 2%) (77). Certaines études retrouvent un nombre important de DR sur des déchirures inférieures (75)(78). Lors d'une procédure de vitrectomie, les déchirures se situent classiquement en arrière des orifices de sclérotomie (le plus souvent au niveau de l'hémirétine supérieure entre les méridiens de 10h et 02h). On peut donc penser que les déchirures inférieures sont secondaires aux tractions exercées par la bulle de gaz de tamponnement sur des reliquats vitréens inférieurs (DPV incomplet). D'où l'intérêt de réaliser une vitrectomie la plus complète possible.

    - **Hypertonie oculaire**, fréquente en post opératoire immédiat. Essentiellement liée à l'expansion du tamponnement interne, elle est le plus souvent contrôlée par un traitement hypotonisant médical.

    - **Déficits du champ visuel** (1 à 23%) (76), pouvant être lié soit à des pincements des fibres optiques en peropératoires, soit à l'hypertonie postopératoire.

- **Réouverture du TM** (5%) (79)(80) notamment à cause des MER. La chirurgie de la cataracte est également suspectée(81)(82)

- **Cataracte** : fonction de l'âge du patient, les études retrouvent une incidence de 32,5% à 1 an(81) à 72% à 3 ans) (83). Chez les patients de plus de 55 ans une chirurgie associant une phacoémulsification à la vitrectomie est de plus en plus réalisée.

- **MER** (2 à 5 %)(78)(82) cette complication est exceptionnelle lorsqu'un pelage de la MLI est effectué.

- **Endophtalmie** : complication la plus redoutée des chirurgiens, elle reste toutefois rare (78)

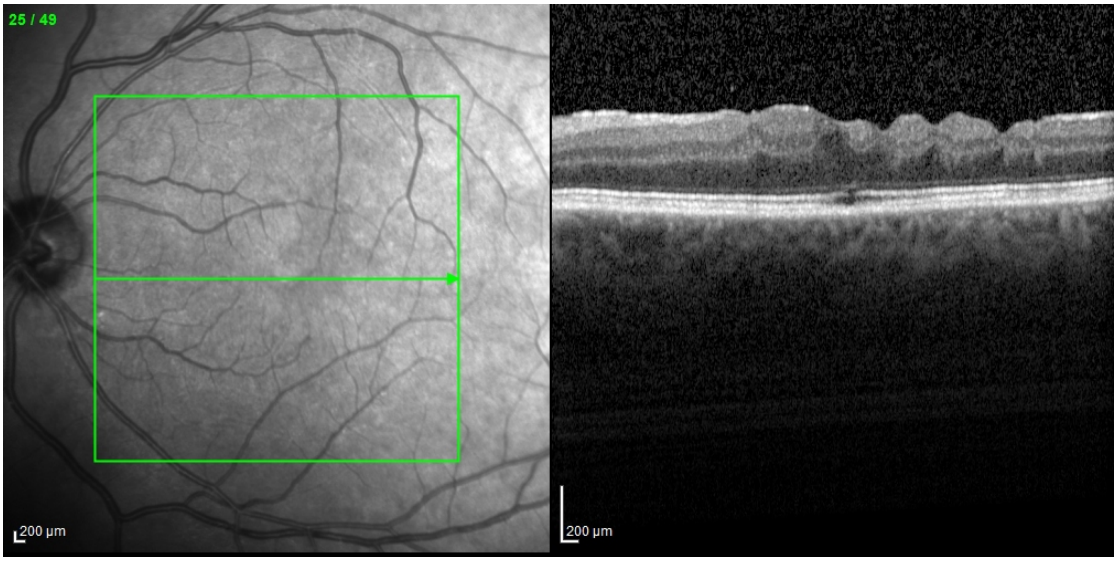

Fig 29 : OCT montrant les déficits fasciculaires de la couche des fibres optiques (Photo Y. Serghini)

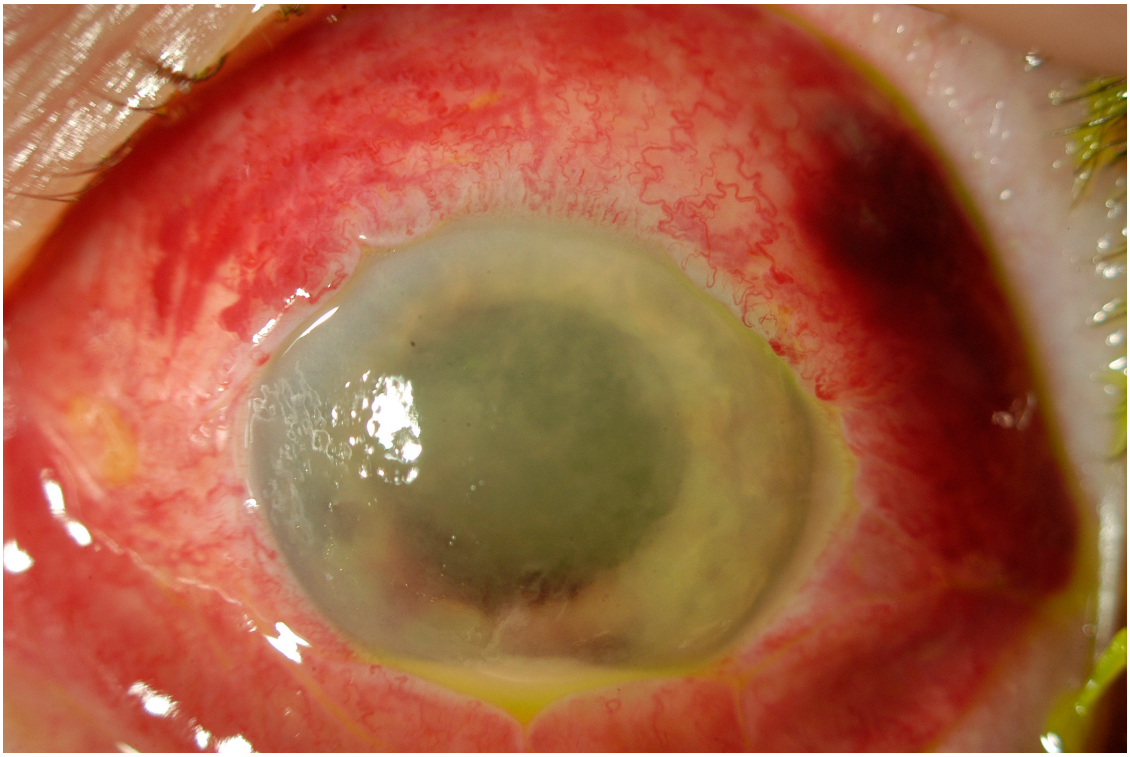

Fig 30 : Endophtalmie postopératoire avec hypopion et membrane cyclitique (Photo Y. Serghini)

5. Résultats de la chirurgie

- **Anatomiques** : le taux de fermeture dans les publications est de l'ordre de 85%. On considère que le TM est refermé lorsque l'EPR n'est plus en contact avec la cavité vitréenne. Une altération de l'EPR et de la couche des photorécepteurs est fréquemment observée. Mais le succès de la chirurgie du TM dépend également de sa taille. En effet après chirurgie, les TM < 400 µm se referment dans 92% contre 56% pour ceux ≥ 400 µm.

- **Fonctionnels** : une étude de Scott retrouve une acuité visuelle postopératoire supérieure à 20/40 dans 58% des cas après chirurgie de la cataracte (accélérée par la vitrectomie). 77% de ces patients ont une amélioration de l'AV de 3 lignes de Snellen par rapport à l'acuité visuelle préopératoire (84). Après la fermeture du TM, il faut noter que les patients opérés présentent une migration du locus de fixation préférentielle du bord du TM à une localisation proche du centre de la fovéola, mais qui n'est jamais centrofovéolaire(5).

- **Pelage de la MLI** : pour les TM < 400 µm, Tadayoni retrouve que le pelage n'est pas associé à une amélioration du taux de fermeture, mais que pour les TM > 400 µm, le pelage de la MLI s'associe significativement à un taux de fermeture supérieur (66). Cependant,

une méta-analyse de 2014 montre que le pelage de la MLI est associé à une augmentation du taux de fermeture des TM sans amélioration de l'AV à 6 mois, ainsi qu'un nombre moins élevé de chirurgies additionnelles(18).

- **Facteurs de mauvais pronostic** : le diamètre ainsi que l'ancienneté du TM sont les facteurs de mauvais pronostic les plus décrits. Les résultats fonctionnels ne sont pas toujours superposables aux résultats anatomiques. En effet un TM ancien et de grand diamètre peut se fermer anatomiquement à l'OCT sans amélioration significative de l'AV. La fermeture des TM dans ce cas, correspond à une cicatrisation gliale plus qu'à un rétablissement de la continuité des différentes couches rétiniennes, notamment les plus externes. L'analyse de la discontinuité et de l'épaisseur de la ligne des photorécepteurs et de celle de la membrane limitante externe ,à l'OCT en post opératoire, constitue un facteur prédictif de récupération visuelle (85).

- **Objectifs** (82) :
  - **> 95** % de fermeture pour des TM < 400 µm
  - **> 85%** de fermeture pour des TM **≥** 400 µm
  - **< 5%** de décollement de rétine postopératoire
  - **> 50%** de patients ayant une AV à 6 mois **≥** 5/10e (à pondérer avec la taille et l'ancienneté)

IV. MATÉRIELS ET MÉTHODES

Nous avons analysé les données concernant 153 yeux ayant été opérés par vitrectomie car atteints de trou maculaire idiopathique de Septembre 2008 à Décembre 2014 au CHRU de Lille, France. Sur cette période 6 chirurgiens différents, tous spécialistes en chirurgie vitréo-rétinienne, ont pratiqué les interventions chirurgicales.

Les patients étaient recrutés grâce aux cahiers d'activité de bloc opératoire référençant le diagnostic « trou maculaire » ainsi qu'avec les références de codages correspondant aux TM utilisés lors de la cotation des actes chirurgicaux (logiciel CORA). Etaient ensuite exclus les TM stade 1A et 1B, les DR sur TM, les trous lamellaires, les pseudotrous et les patients dont le suivi était inférieur à 6 mois. Les données suivantes ont été recueillies : nom, sexe, âge, date d'intervention, coté opéré, taille du trou, stade du trou selon la classification de Gass et Gaudric (21,22), le caractère primaire ou secondaire (trauma, DR), le pelage ou non de la MLI durant l'intervention chirurgicale, la taille du pelage de la MLI, la durée des symptômes, la longueur axiale, l'état de fermeture postopératoire, l'AV de loin et de près avant et après l'intervention, la nécessité d'une réintervention chirurgicale, l'existence de complications postopératoires, l'épaisseur fovéolaire postopératoire, les antécédents de chirurgie de la cataracte préopératoire, la chirurgie de la cataracte postopératoire, la chirurgie combinée phacoémulsification + vitrectomie, le type de tamponnement et la durée de

suivi.

Les OCT utilisés pour l'analyse des données étaient un OCT time domain StratusOCT® (ZEISS®, Allemagne) de Septembre 2008 à Novembre 2012, et un OCT spectral domain Spectralis® (HEIDELBERG ENGENEERING®, Allemagne) de Novembre 2012 à Décembre 2014. La taille du trou était mesurée avec la fonction caliper de l'appareil OCT au niveau du collet du diamètre le plus large du trou. Le stade du trou, l'état de fermeture postopératoire, la présence d'une discontinuité de la couche des PR, l'épaisseur fovéolaire postopératoire étaient déterminés à l'aide de l'OCT. Dans les TM de stade 3 et 4, lorsqu'il était impossible de déterminer le caractère complet ou non du DPV à l'OCT, on recherchait cette donnée dans le dossier patient ou le compte rendu opératoire. Si cette donnée était manquante, le TM était classé stade 3. Le compte rendu opératoire renseignait sur l'existence et la taille du pelage de la MLI, ainsi que sur le type de tamponnement. La longueur axiale de l'œil opéré était mesurée à l'aide soit du biométre non contact IOLMASTER®, soit de l'échographie mode A de l'échographe Aviso® (QUANTEL MEDICAL®, France). Lorsque la durée de suivi au CHU de Lille était inférieure à 6 mois parce que les patients étaient réorientés vers leur ophtalmologiste traitant, les données étaient obtenues par téléphone. Pour les analyses statistiques, les patients étaient répartis en groupes concernant la taille du trou (< 400 µm et ≥ 400 µm), la durée des symptômes (≤ 4 mois et > 4 mois), la longueur axiale de l'œil opéré (< 26 mm et ≥ 26 mm), la meilleure acuité visuelle de loin postopératoire (< 5/10e ou ≥ 5/10e) convertie en logMAR (soit ≤ 0.3 ou > 0.3) pour les analyses statistiques grâce à la formule : AV logMAR=-ln(AV décimale)/ ln10, et la meilleure acuité

visuelle de près postopératoire (≤ P5 et > P5).

Les paramètres qualitatifs sont décrits par la fréquence et le pourcentage. Les paramètres quantitatifs sont exprimés en termes de moyenne et déviation standard. La distribution de la durée de suivi est évaluée par le test de Shapiro-Wilk. Le succès de la chirurgie du trou maculaire est définie par 2 critères de jugement : premièrement, par le seuil de 0.3 logMAR pour la vision de loin, deuxièmement, par le seuil de Parinaud 5 pour la vision de près. La recherche des facteurs associés à un succès de la chirurgie du trou maculaire a été réalisée à l'aide d'un modèle linéaire mixte généralisé. Ce modèle a permis de tenir compte de la corrélation pouvant exister entre les yeux d'un même patient. La durée de suivi, ne suivant pas une loi normale, a été comparée entre le groupe de succès et celui de l'échec de la chirurgie par le test de Mann-Whitney. Le niveau de signification des tests a été fixé à 5%. Toutes les analyses statistiques ont été effectuées à l'aide du logiciel SAS (SAS Institute version 9.3).

V. RÉSULTATS

Entre le 1er Septembre 2008 et le 31 Décembre 2014, 153 patients ont été opérés par vitrectomie pour un trou maculaire au CHRU de Lille, France. 14 yeux n'étaient pas des TM de pleine épaisseur de stade 2 et plus, et 35 patients avaient un suivi inférieur à 6 mois. En tout, 104 yeux de 94 patients ont été sélectionnés (*Fig 31*).

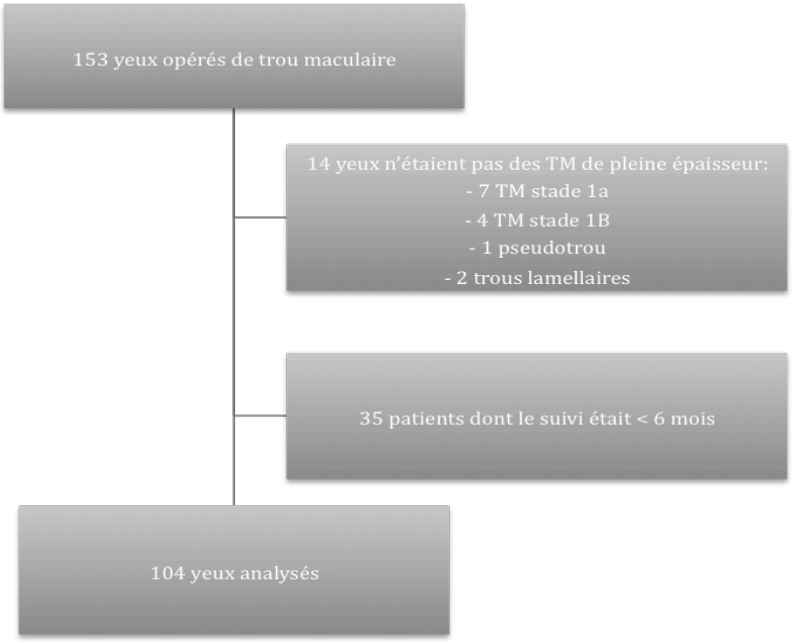

Fig 31 : Diagramme de flux des patients

A. Caractéristiques générales

1. Caractéristiques générales préopératoires

L'âge moyen est de 63.64 ans (+/- 11.81) avec des valeurs allant de 15 à 95 ans. Les femmes représentent 60.6% de l'échantillon (n=63) (*Fig 32a*). La proportion œil droit (52%) et œil gauche (48%) est équivalente (*Fig 32b*).

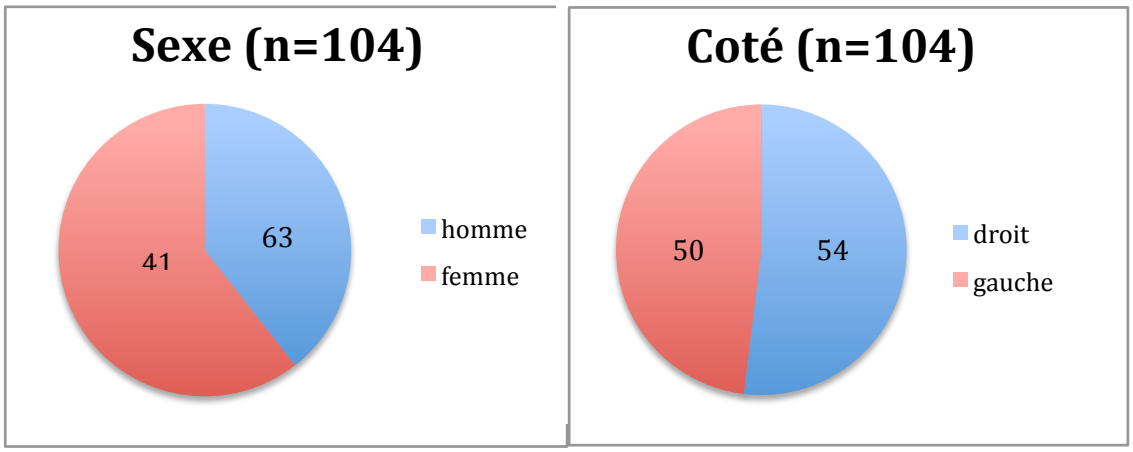

Fig 32a et 32b : Répartition de la population selon le sexe et le coté opéré

Concernant les caractéristiques du TM, la taille moyenne du TM est de 414.28 µm (+/- 199.24) allant de 73 µm à 1233 µm. Il y a plus de TM de taille supérieure ou égale à 400 µm (53.5%) que de TM de taille inférieure à 400 µm (46.5%) (*Fig 33a)*. On retrouve une majorité de TM de stade 3 à 47.1%, 39% de TM de stade 4 et enfin une minorité de TM de stade 2 (15.4%) (*Fig 33b*).

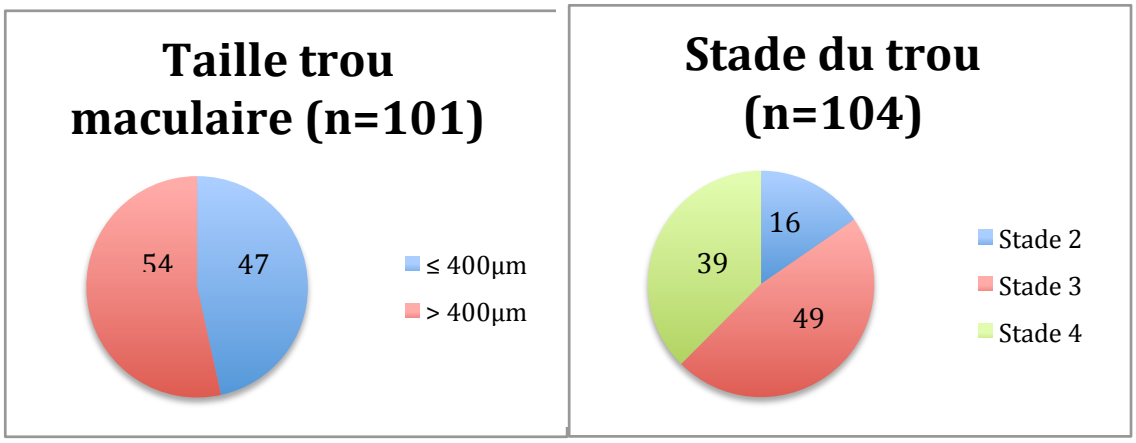

Fig 33a et 33b : Répartition de la population selon la taille du TM et le stade du TM

La durée des symptômes est en moyenne de 7.18 mois (+/- 10.61) allant de 10 jours à 72 mois. 61.4% de l'échantillon présentent des symptômes depuis moins de 4 mois (*Fig 34a)*. A noter qu'une MER est associée au TM dans 37.2% des cas (*Fig 34b*).

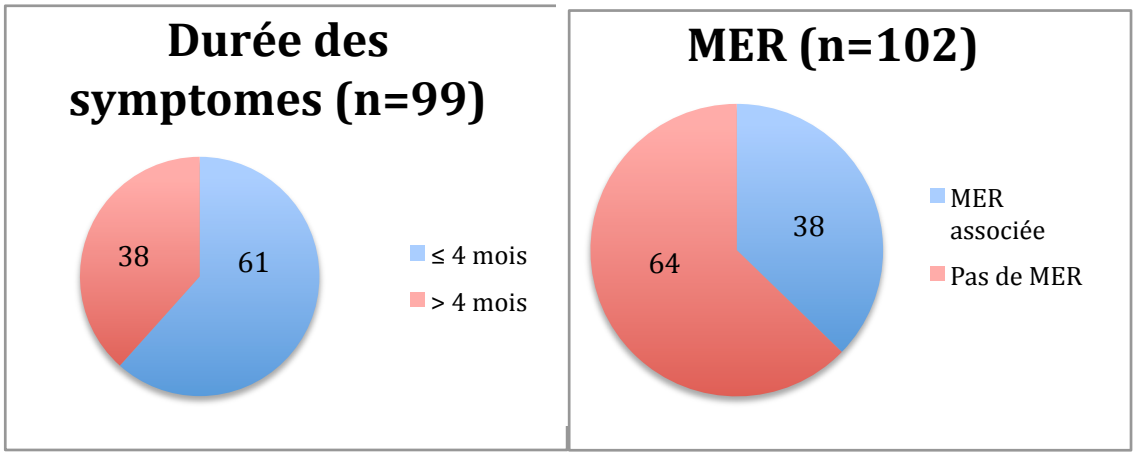

Fig 34a et 34b : Répartition de la population selon la durée des symptômes et la présence d'une MER

Parmi nos patients, la longueur axiale moyenne est de 23.95 mm (+/- 1.86), allant de 20.56 mm à 30.98 mm. Seuls 12.9% présentent une longueur axiale de plus 26 mm (*Fig 35a*) et 25% avaient déjà été opérés de la cataracte (*Fig 35b*).

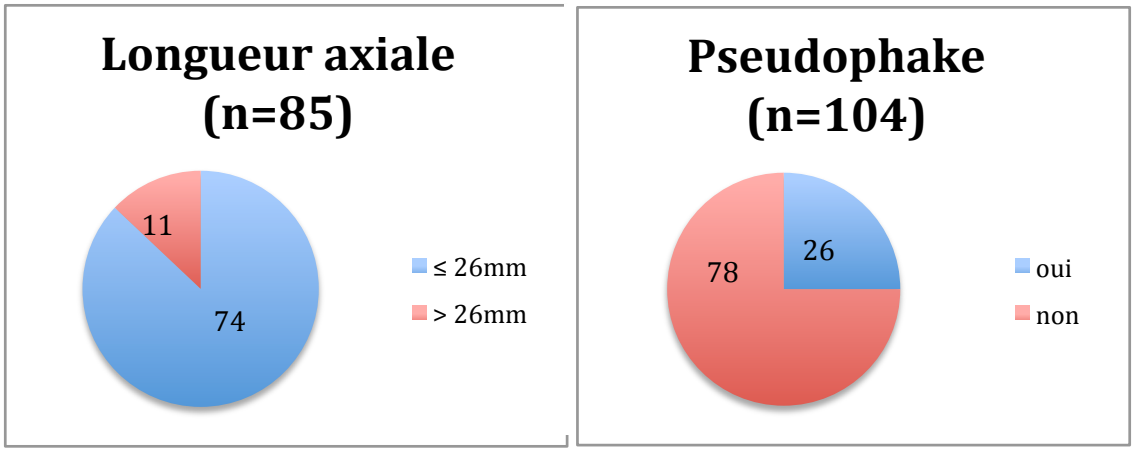

Fig 35a et 35b : Répartition de la population selon la longueur axiale et l'antécédent de pseudophakie

L'AV de loin préopératoire moyenne est de 0.78 logMAR (+/- 0.37) (environ 1.6/10e) avec des écarts allant de 0.4 à 2.3 (environ 4/10e à « voit bouger la main »). L'AV de près préopératoire moyenne, en échelle de Parinaud, était de 7.81 (+/- 3.53) allant de P2 à P20.

2. Caractéristiques opératoires

La majorité des vitrectomies a eu lieu en 23G (68.8%). 26% se sont déroulées en 20G et seulement 5.2% en 25G (*Fig 38*). La chirurgie du TM était combinée avec la chirurgie de la cataracte dans 30.8% des cas (*Fig 36*). Quant au gaz utilisé, le C2F6 était préféré dans 58.6% des cas, le SF6 dans 37.5% et le C3F8 dans 3.9% des cas (*Fig 37*). La MLI n'a pas été pelée dans 11.5% des cas (*Fig 39*).

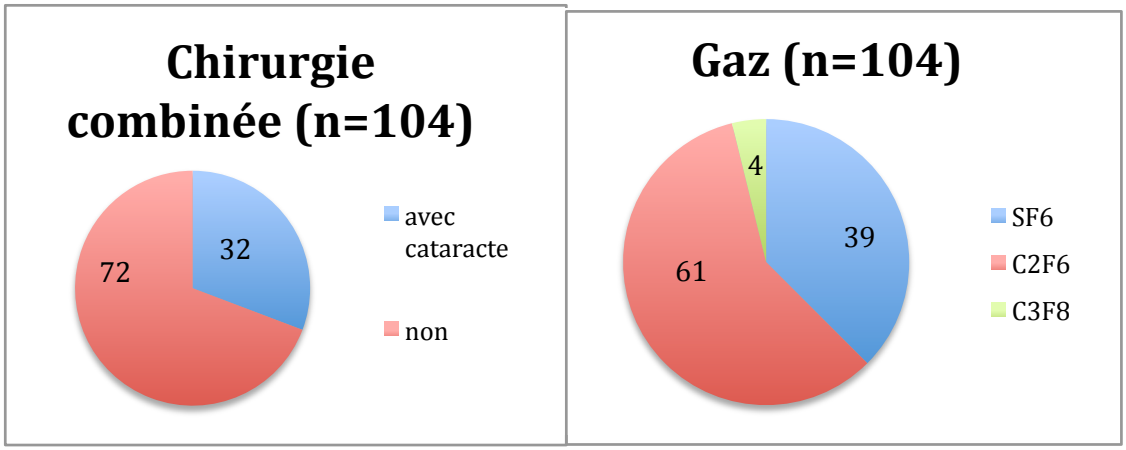

Fig 36 et 37 : répartition de la population selon le caractère combiné à la chirurgie de la cataracte de la chirurgie du TM et selon le type de tamponnement utilisé

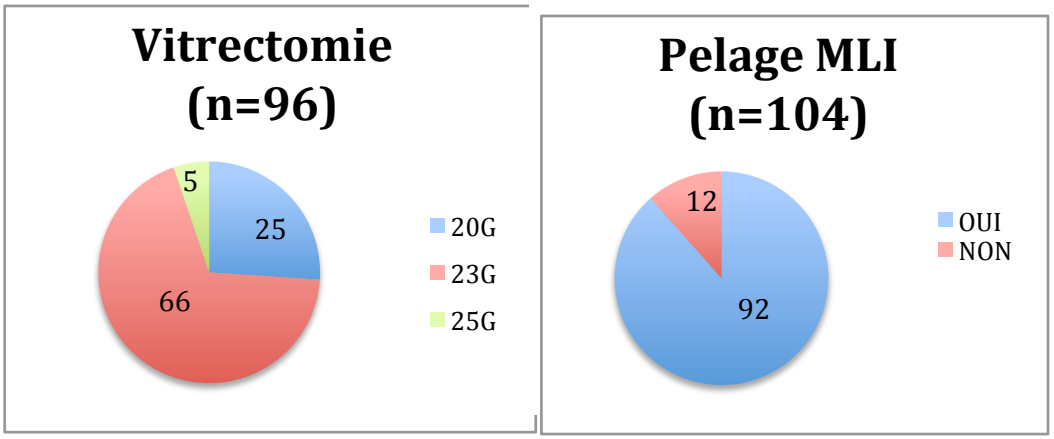

Fig 38 et 39 : répartition de la population selon le type de vitrectomie et le pelage de la MLI

3. Caractéristiques postopératoires

La durée de suivi postopératoire moyenne est de 17.38 mois (+/- 13.36). Le suivi allait de 6 mois minimum à 60 mois pour le maximum.

La fermeture anatomique après une première intervention a eu lieu dans 82.7% des cas (*Fig 42*). Une réintervention chirurgicale, pour une raison autre que la chirurgie de la cataracte, a eu lieu dans 21.1% des opérations (*Fig 41*).

35.6% de nos patients ont par contre été opérés de cataracte au cours du suivi (*Fig 40*).

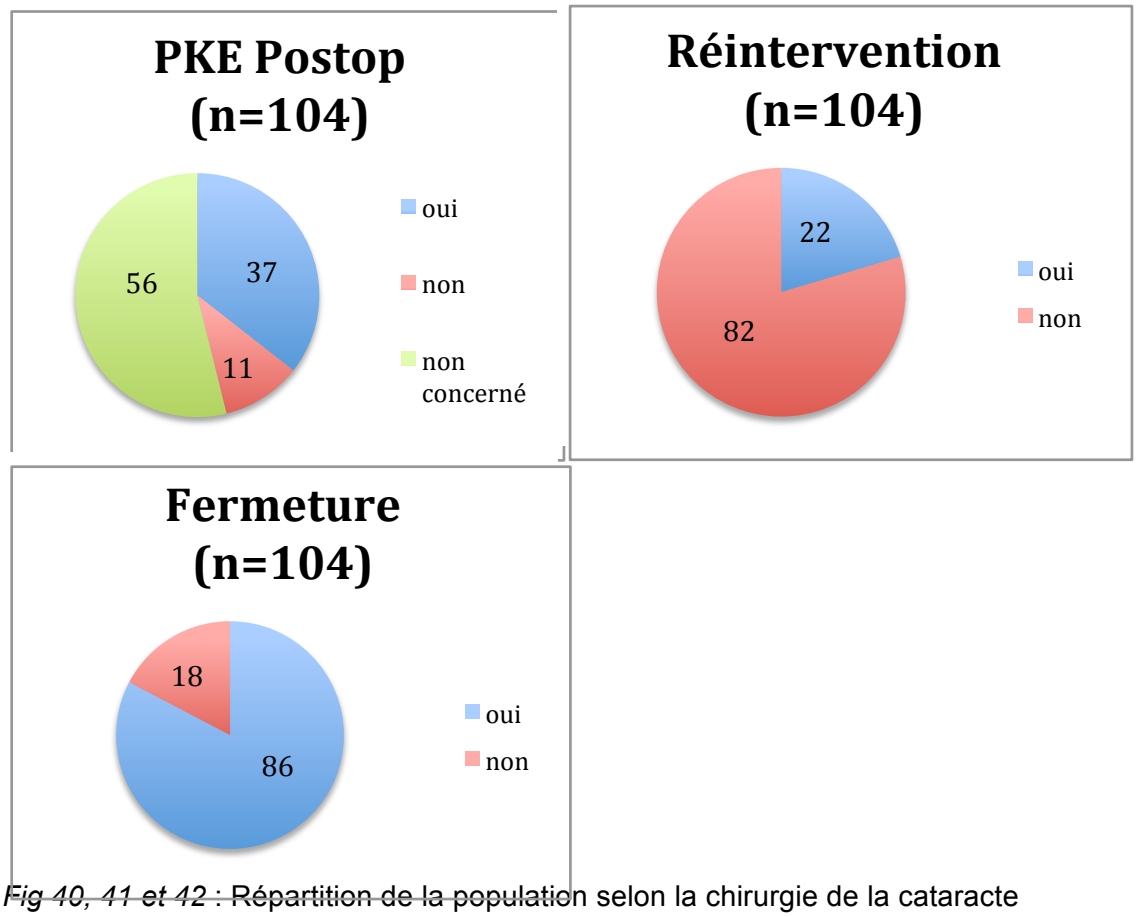

Fig 40, 41 et 42 : Répartition de la population selon la chirurgie de la cataracte postopératoire, une réintervention et la fermeture après une première opération

L'épaisseur fovéolaire postopératoire moyenne est de 197.07 µm (+/- 50.22) allant de 46 à 308 µm.

Concernant les complications postopératoires, nous avons observé une poussée d'hyperpression intraoculaire dans 5.8% des cas (*Fig 45*), avec notamment un épisode de glaucome aigu par fermeture de l'angle, ainsi que la survenue d'un décollement de la rétine dans 7.7% des interventions (*Fig 43*). Sur les 8 DR, tous se sont recollés après intervention chirurgicale mais 2

ont conservé une AV à « voit bouger la main ». Parmi les patients ayant présenté un DR on retrouve un stade 2, deux stade 3 et cinq stade 4 (*Fig 44*).

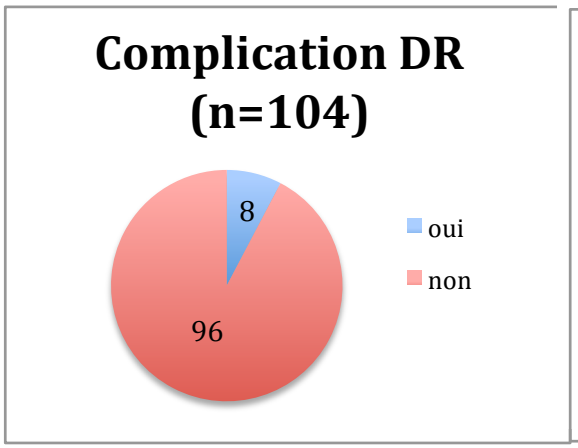

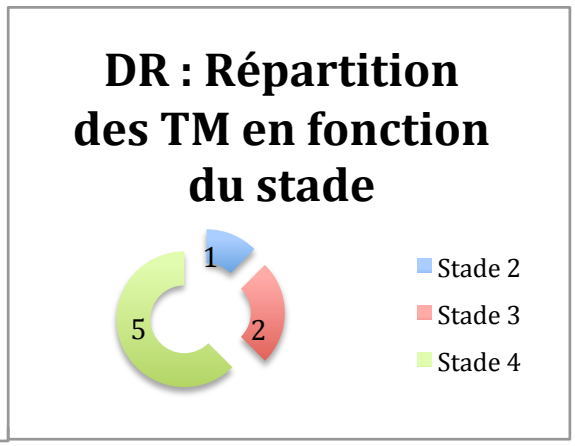

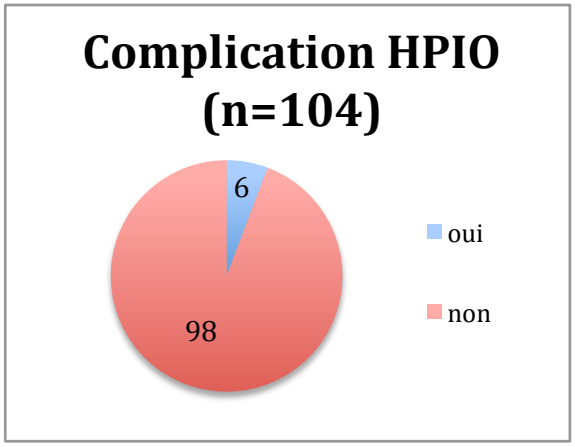

Fig 43, 44 et 45 : Répartition de la population selon la survenue de complication postopératoire à type de DR avec répartition en fonction des stades de TM et d'augmentation de la pression intraoculaire

L'AV de loin postopératoire moyenne est de 0.38 logMAR (+/- 0.39) (environ 5/10e faible) avec des écarts allant de 0 à 1.7 (environ 10/10e à « compte les doigts à 1 mètre »). L'AV de près postopératoire moyenne, en échelle de Parinaud, était de 4.47 (+/- 3.37) allant de P1.5 à P14.

Le taux de fermeture anatomique après une première chirurgie dans notre étude est de 82,69% et respectivement de 81.3%, 89.8% et 75% pour les TM de stade 2 (n=16), 3 (n=49) et 4 (n=39) (*Tableau 7*). Il était de 91% pour les TM ≤ 400 µm et de 72% pour les TM > 400 µm (*Tableau 8*).

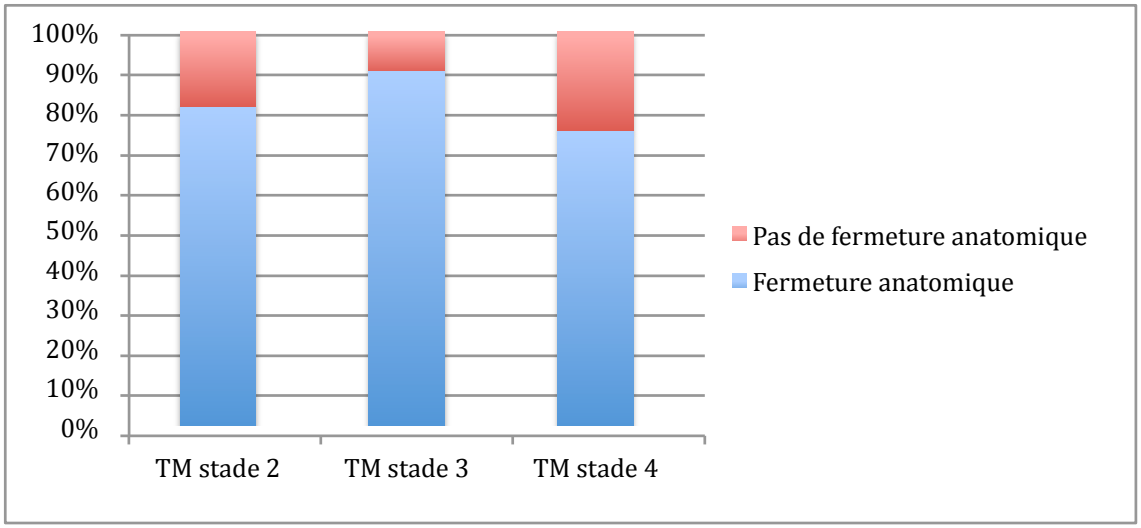

Tableau 7 : Taux de succès anatomique après une première chirurgie en fonction du stade du TM

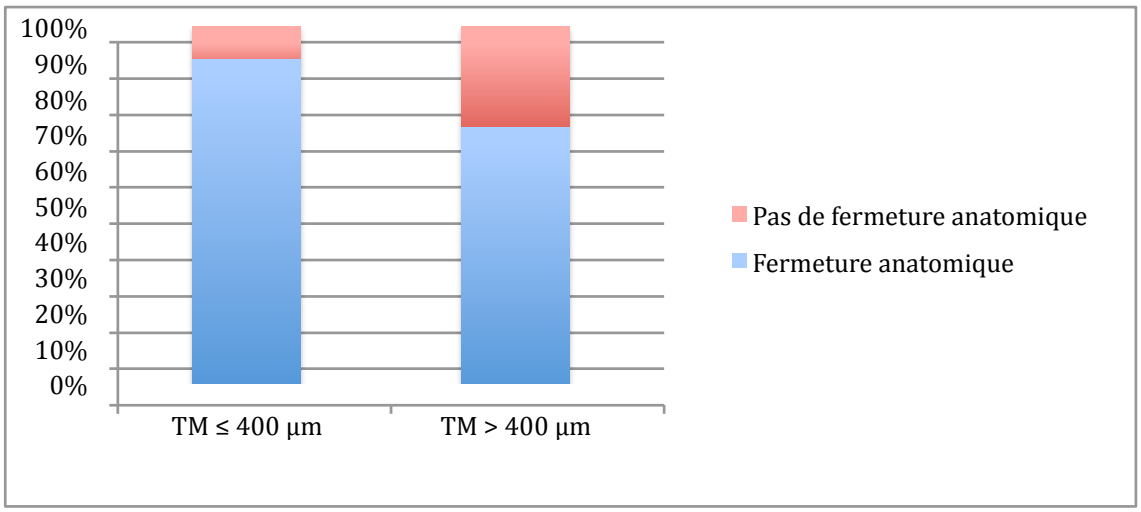

Tableau 8 : Taux de succès anatomique après une première chirurgie en fonction de la taille du trou

Le taux de fermeture finale postopératoire, après réopération des TM ne s'étant pas refermés après une première chirurgie est de 87.8%.

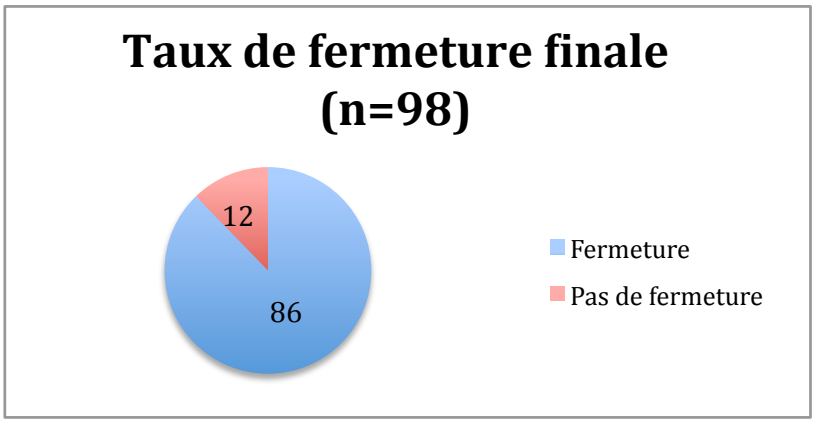

Fig 46 : Taux de fermeture du TM après reprise chirurgicale en cas d'échec de la chirurgie initiale du TM

Le taux de succès concernant le critère de jugement principal (AV de loin) est globalement de 70% et respectivement de 69%, 78% et 54% pour les stades 2, 3 et 4 (*Tableau 9*).

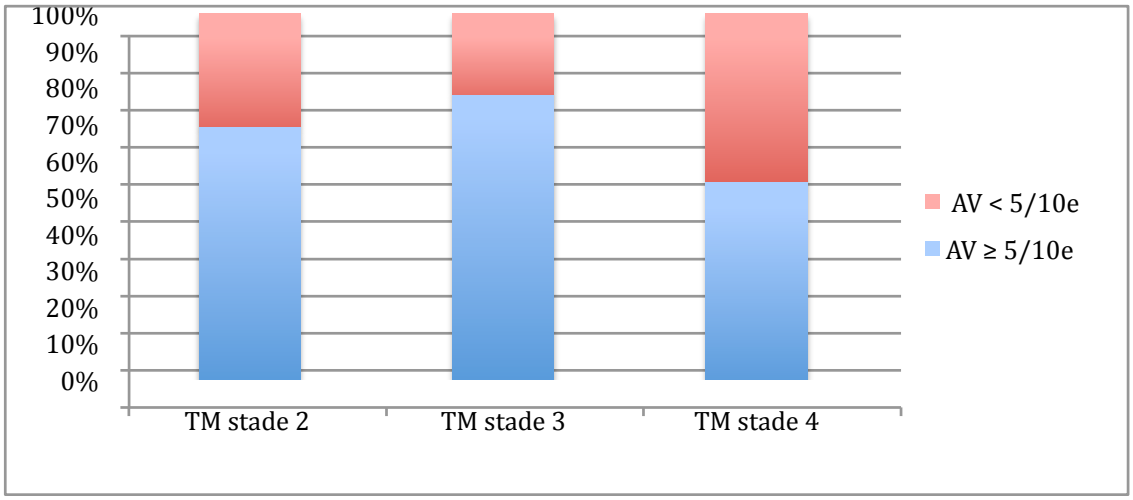

Tableau 9 : Taux de succès fonctionnel en fonction de l'AV de loin

Le taux de succès concernant le critère de jugement secondaire (AV de près) est globalement de 77% (n=94) et respectivement de 79%, 89% et 56% pour les stades 2 (n=14), 3 (n=46) et 4 (n=34) (*Tableau 10*).

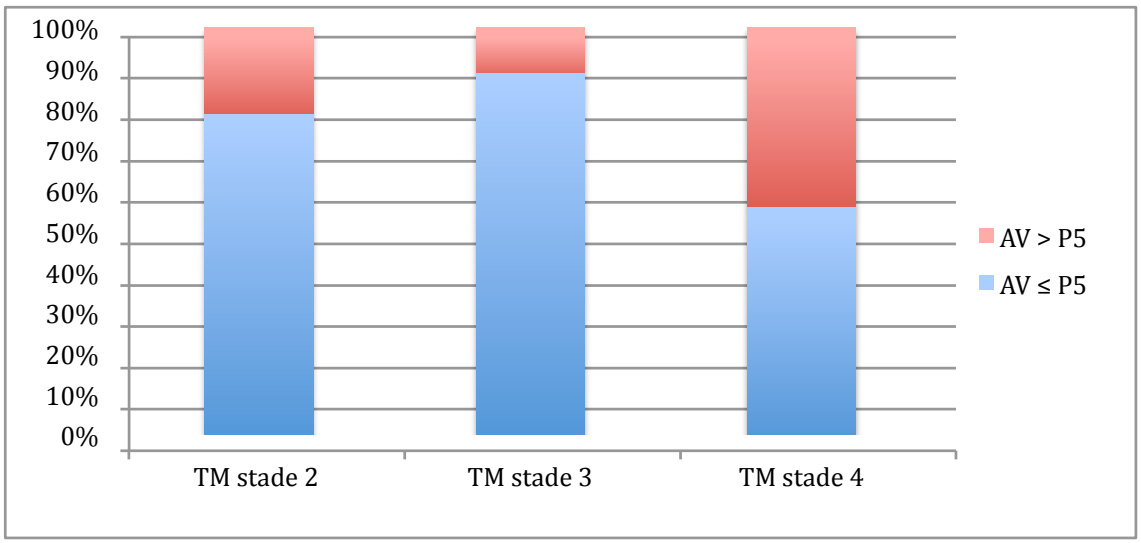

Tableau 10 : Taux de succès fonctionnel en fonction de l'AV de près

Si on s'intéresse à l'AV de loin et de près pré- et postopératoire, on remarque que les patients du stade 2 présentent une AV moyenne de loin plus faible que les stades 3 (0.71 vs 0.67 en logMAR, donc environ 2/10e vs 2.3/10e), et une AV de près similaire (7.25 vs 7.27). Les patients atteints de TM de stade 4 présentent quant à eux des AV nettement plus effondrées en décimale (environ 1/10e) (*Tableau 11 et 12*).

Les tailles des TM étaient différentes en fonction des stades. Pour les stades 2, le diamètre moyen des TM était de 309.18 µm (+/-161.80) avec des valeurs allant de 73 à 616 µm. Concernant les stades 3, le diamètre moyen était de 374.75 µm (+/- 145.7) avec un minimum de 127 µm et un maximum à

756 µm. Pour les stades 4, le diamètre moyen était de 508 µm (+/- 234.23) avec des écarts allant de 171 à 1233 µm (*Tableau 13)*.

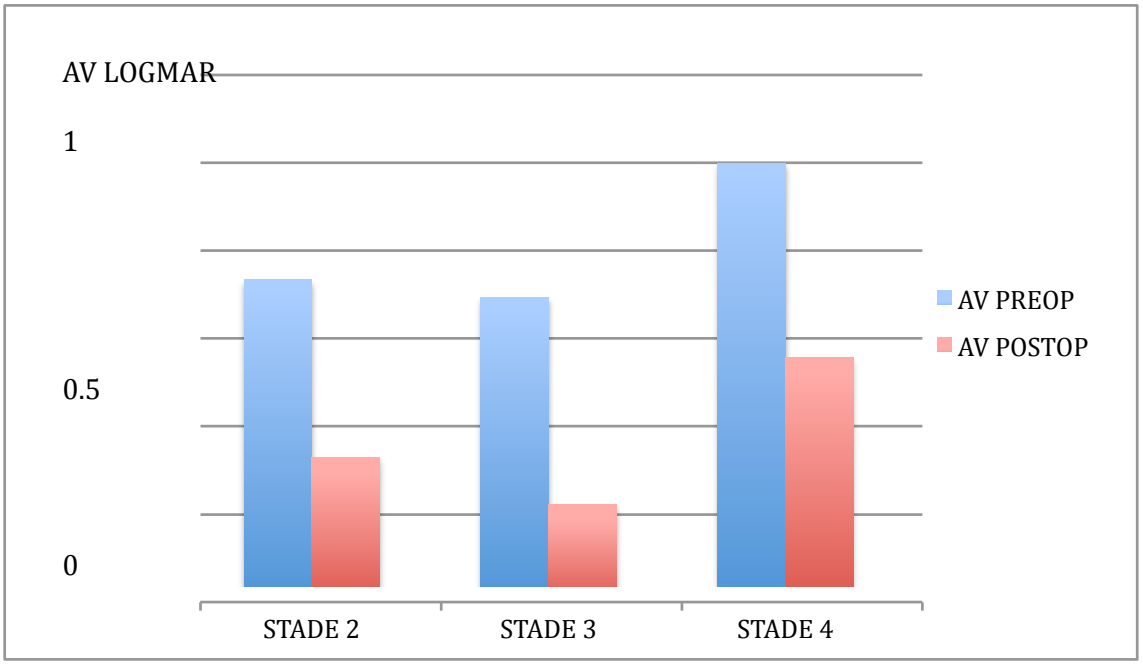

Tableau 11 : évolution de l'AV de loin avant et après chirurgie en fonction du stade du TM

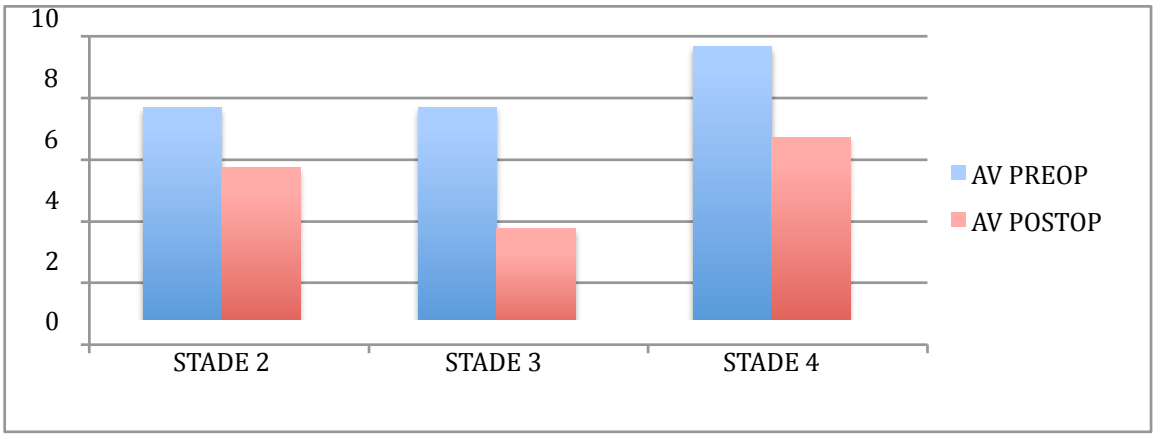

Tableau 12 : évolution de l'AV de près avant et après chirurgie en fonction du stade du TM

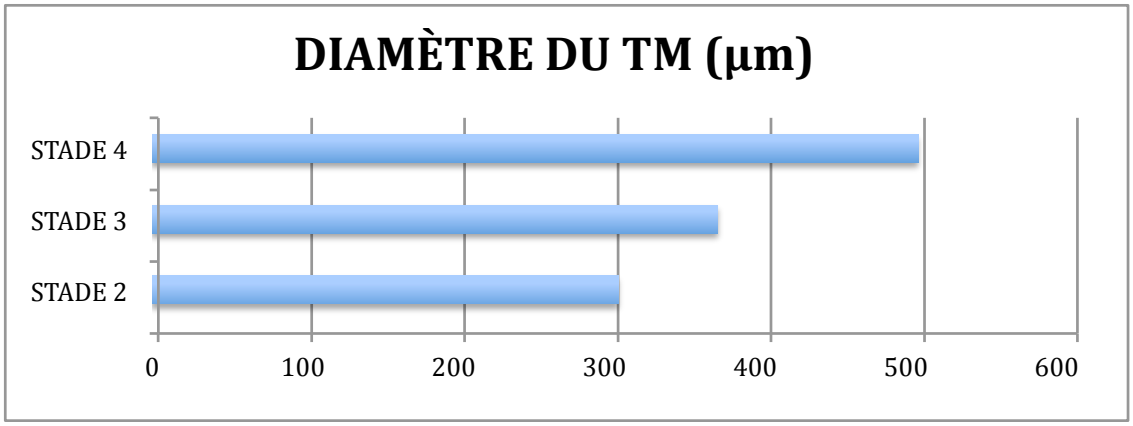

Tableau 13 : Taille moyenne du TM en µm en fonction du stade du TM

Les TM dont la taille est inférieure à 400 µm présentent une AV de loin supérieure à celle des TM dont la taille était supérieure ou égale à 400 µm : en préopératoire 0.65 vs 0.93 (environ 2.3/10e vs 1.2/10e) et en postopératoire 0.29 vs 0.49 (environ 5/10e vs 3/10e) (*Tableau 14*)

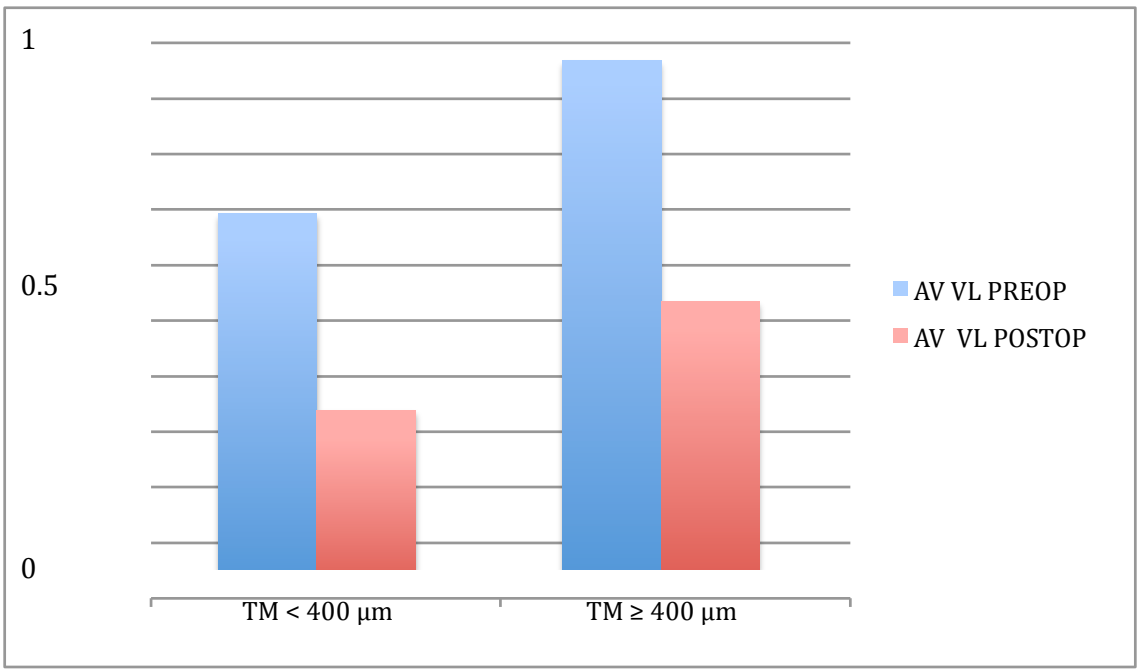

Tableau 14 : description de l'AV de loin pré- et postopératoires en fonction de la taille du TM

Concernant l'AV de près, l'AV est meilleure en pré et postopératoire dans le groupe TM < 400 µm par rapport au groupe ≥ 400 µm : 7.51 vs 8.36 en préopératoire et 4.41 vs 4.72 en postopératoire (*Tableau 15)*.

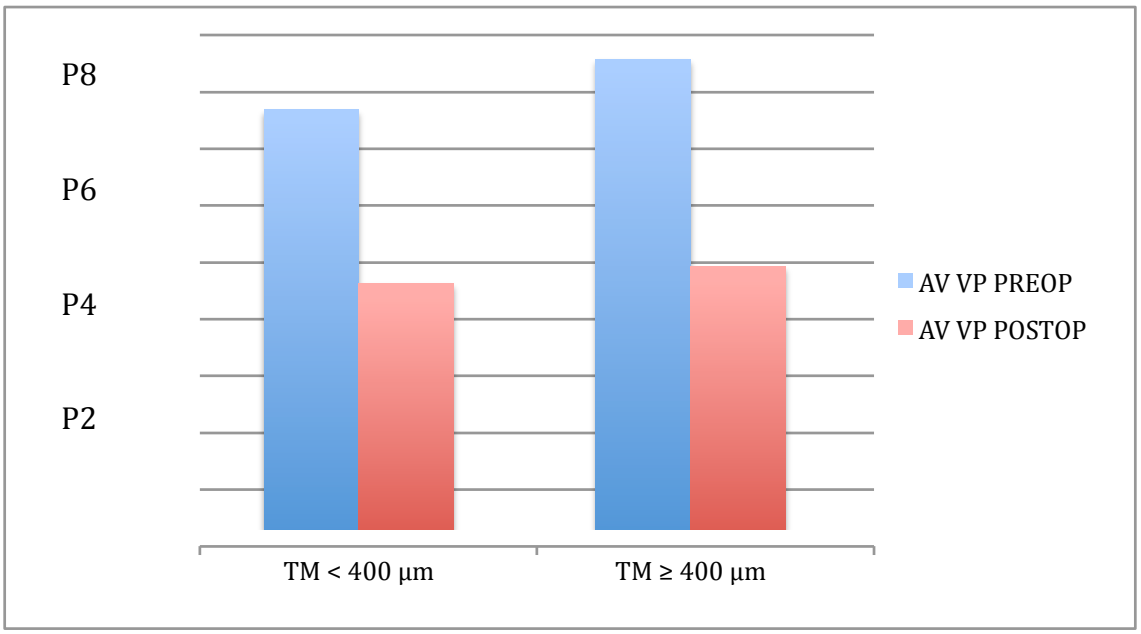

Tableau 15 : description de l'AV de près pré- et postopératoire en fonction de la taille du TM

B. Analyse statistique

1. Critère de jugement principal

L'analyse retrouve comme facteurs associés à un succès de la chirurgie du TM, le stade initial du TM (p=0.0499), la durée des symptômes supérieure à 4 mois (p=0.0375), la durée des symptômes (p= 0.0305), la taille du trou (p=0.0175), la fermeture postopératoire (p= 0.0052) et l'acuité visuelle préopératoire de loin initiale (p=0.0053) (*Tableau 16*).

Facteurs associés à un succès de la chirurgie	**p value (%)**
Stade du TM	**0.0499**
Durée des symptômes ≤ 4 mois	**0.0375**
Fermeture du TM	**0.0052**
Taille trou (µm)	**0.0175**
Durée symptômes (mois)	**0.0305**
AV de loin préopératoire (logMAR)	**0.0053**
MER	0.5818
Sexe	0.8453
Vitrectomie	0.3544
Coté	0.3397
Taille TM ≥ 400 µm	0.1119
Pelage MLI	0.1512
Longueur axiale > 26 mm	0.6837
Complication DR	0.1631
Pseudophakie	0.2439
Chirurgie combinée cataracte	0.8898
Gaz	0.1805
Epaisseur fovéolaire postop (µm)	0.0869
AV de près préopératoire (Parinaud)	0.1171
Age	0.0904

Tableau 16 : Facteurs associés à un succès de la chirurgie du trou maculaire définie par une AV post op en logMAR ≤ 0.3 (*cf Annexe 1 et 2*)

2. Critère de jugement secondaire

Concernant l'acuité visuelle de prés utile, c'est à dire inférieure ou égale à P5, le décollement de rétine postopératoire est associé à un taux de succès moindre (p=0.0231) de même que le type de gaz utilisé (p=0.0409) et la fermeture anatomique postopératoire (p=0.0060) (*Tableau 17*).

Facteurs associés à un succès de la chirurgie	**p value (%)**
Fermeture du TM	**0.0060**
Complication DR	**0.0231**
Gaz	**0.0409**
Pelage MLI	0.0674
Stade du TM	0.0504
MER	0.5646
Sexe	0.1441
Vitrectomie	0.1272
Coté	0.3719
Taille TM ≥ 400 µm	0.9184
Durée des symptômes ≤ 4 mois	0.2034
Longueur axiale > 26 mm	0.8273
Pseudophakie	0.9734
Chirurgie combinée cataracte (n=96)	0.2146
Taille trou (µm)	0.2425
Durée symptômes (mois)	0.4585
Epaisseur fovéolaire postop (µm)	0.5342
AV de loin préopératoire (logMAR)	0.1869
AV de près préopératoire (Parinaud)	0.1912
Age	0.4858

Tableau 17 : Facteurs associés à un succès de la chirurgie du trou maculaire définie par une AV post op (échelle de Parinaud) ≤ 5 (*cf Annexe 3 et 4*)

3. Critère de jugement tertiaire

Une longue durée de suivi est associée significativement à une meilleure AV postopératoire de loin et de près (*Tableau 18*).

	P value
AV vision de loin (LogMAR)	0.0025
AV vision de près (Parinaud)	0.0106

Tableau 18 : Relation entre la durée de suivi postopératoire et l'AV de loin en logMAR postopératoire et l'AV de près postopératoire (*cf Annexe 5 et 6*)

VI. DISCUSSION

A. RÉSULTATS PRINCIPAUX

1. Critère de jugement principal

L'analyse retrouve comme facteurs associés à un succès de la chirurgie du TM, défini par une acuité visuelle de loin postopératoire supérieure ou égale à 5/10e (ou inférieure ou égale à 0.3 logMAR) le stade initial du TM (p=0.0499), d'autant plus marqué que le TM est de stade 3 ou 4, la durée des symptômes supérieure à 4 mois (p=0.0375), la durée des symptômes (p= 0.0305), la taille du trou (p=0.0175), la fermeture postopératoire (p= 0.0052) et l'acuité visuelle préopératoire de loin initiale (p=0.0053).

L'absence d'une MER ne semble pas associée à un taux de succès supérieur (p=0.5818), de même que le sexe (p=0.8453), l'âge (p=0.0904), le coté (p=0.3397), les TM de moins de 400 µm (p=0.1119), le pelage de la MLI (p=0.1512), la longueur axiale supérieure à 26mm (p=0.6837), le décollement de rétine compliquant la chirurgie initiale (p=0.1631), le type de vitrectomie (p=0.3544), le fait que la chirurgie du TM ait eu lieu de manière combinée avec la chirurgie de la cataracte (p=0.8898), le type de gaz utilisé pendant la chirurgie (p=0.1805) et le fait que le patient soit pseudophake (p=0.2439).

2. Critère de jugement secondaire

Concernant l'acuité visuelle de près utile, c'est à dire inférieure ou égale à P5, les résultats sont un peu différents puisque le décollement de rétine postopératoire est associé à un taux de succès moindre (p=0.0231) de même que le type de gaz utilisé de type C2F6 (p=0.0409). La fermeture anatomique postopératoire (p=0.0060) est associée statistiquement au succès de la chirurgie. Le stade du TM apparaît toutefois comme étant à la limite de la significativité (p=0.0504), de même que le pelage de la MLI (p=0.0674).

Les facteurs qui ne semblent pas être associés à un succès de la chirurgie du TM sont la présence d'une MER (p=0.5646), le sexe (p=0.1441), le coté (p=0.3719), la taille du trou supérieure ou égale à 400 µm (p=0.9184), la taille du trou (p=0.2425), la durée des symptômes supérieure à 4 mois (p=0.2034), la durée des symptômes (p=0.4585), la longueur axiale supérieure à 26mm (p=0.8273), le fait que la chirurgie soit combinée (p=0.2146), le diamètre des orifices de sclérotomie (p=0.1272) et le fait que le patient soit pseudophake (p=0.9734).

3. Critère de jugement tertiaire

La durée de suivi est fortement associée à un taux de succès de la chirurgie du TM, que ce soit concernant le critère de jugement principal (p=0.0025), ou concernant le critère de jugement secondaire (p=0.0106).

B. FORCES ET FAIBLESSES DE L'ÉTUDE

1. Forces

Le nombre de patients sélectionnés dans cette étude est dans la moyenne des études publiées. Les cohortes s'intéressant au résultat fonctionnel, et non anatomique, comme critère principal sont rares. Kumar a étudié 62 patients (86), Gupta 132 (87) et Oz 21 (88). Toutefois un échantillon de patient plus important voire une étude prospective seraient statistiquement plus intéressant.

Nous avons essayé d'analyser de nombreux facteurs pouvant être des facteurs associés au succès fonctionnel de la chirurgie du TM. Les dossiers étaient analysés de manière exhaustive afin de recueillir le maximum de données. La plupart des études évaluent les facteurs prédictifs de fermeture anatomique du TM. Le fait de s'intéresser au succès de la chirurgie du point de vue fonctionnel et non pas anatomique nous parait plus intéressant car la finalité de la chirurgie est avant tout d'améliorer l'acuité visuelle et la qualité de vie du patient. La définition du succès de la chirurgie à 5/10e concorde avec

les données de la littérature (87).

Nous avons également étudié les facteurs associés au succès de la chirurgie du TM sur un critère de jugement peu utilisé dans la littérature qui est l'AV de près selon l'échelle de Parinaud.

2. Faiblesses

Les principaux biais de cette étude sont dus au caractère rétrospectif. Le premier concerne la durée de suivi qui est d'un peu plus de 6 ans. Durant cette période, la vitrectomie a évolué. Initialement les sclérotomies étaient réalisées en 20G, puis le 23G et le 25G se sont petit à petit imposés. L'analyse statistique n'a cependant pas retrouvé de différence de résultat concernant le succès de la chirurgie en fonction de ce critère (p=0.3544), ce qu'a également retrouvé Brockmann (89) .

Le principal biais de l'étude est le nombre de sujets ayant été exclus en raison d'un suivi inférieur à 6 mois. Cette faiblesse est due au caractère rétrospectif et à la difficulté d'obtenir des données pour les patients réadressés à leur ophtalmologiste traitant pour des raisons de proximité. En effet on peut penser que ces patients ont été perdus de vue du fait du succès de la chirurgie ne nécessitant pas de suivi au long cours. **Cette donnée est d'autant plus marquée que ces patients étaient opérés de cataracte dans le même temps opératoire.**

Un autre biais concerne le mode de recueil de l'acuité visuelle

postopératoire. Nous avons choisi de recueillir la meilleure AV au delà de 6 mois de suivi. Par conséquent, pour certains patients l'AV postopératoire était celle à 6 mois et pour d'autre cela pouvait être celle de la consultation à 2 ans. Or il est admis que la récupération fonctionnelle après la chirurgie du TM peut encore s'améliorer après 1 an. De plus l'AV était recueillie dans les dossiers en 10e par plusieurs médecins, et convertie ensuite en logMAR. Nous avons donc colligé les données des patients de manière moins précise que si nous avions réalisé une étude prospective avec une AV en logMAR.

La taille moyenne de l'échantillon est également une limite relative. En effet un effectif plus important aurait peut-être pu rendre certaines données significatives comme le pelage de la MLI ou le stade du TM concernant le critère de jugement secondaire.

C. FORCES ET FAIBLESSES PAR RAPPORT AUX PRÉCÉDENTES ÉTUDES ET DISCUSSION DES DIFFÉRENCES RETROUVÉES

Notre échantillon retrouve un taux de bilatéralité de 9.6%, mais parmi les patients recrutés, 11.6% ont présenté une atteinte bilatérale ce qui est comparable aux études de Niwa (2) et Mc Donell (38).

Nous retrouvons un taux de MER de 37.3%, ce qui est inférieur aux publications puisque Guyer retrouve 73% d'associations (25) et Cheung 33 à 82% en fonction du stade (31). Nos patients ayant été analysés sur deux OCTs différents, la mise en évidence d'une fine MER est beaucoup plus difficile sur l'OCT Stratus que sur l'OCT Heidelberg, ce qui a pu minimiser à tort le taux réel de MER.

Le taux de fermeture anatomique est relativement semblable à ceux de la littérature sauf concernant les patients de stade 2. Nous retrouvons 81.3% de fermeture alors que le taux recommandé est de 100% (5). En effet parmi les douze patients de stade 2, trois trous ne se sont pas refermés après une première chirurgie. Un des patients a refusé la réintervention, les autres on été réopérés. Le premier s'est refermé mais la date de contrôle à 6 mois était postérieure à décembre 2014 et n'a donc pas été sélectionné. Le deuxième est décédé après la réintervention.

L'acuité visuelle préopératoire et la taille du trou avec une limite à 400 µm constituent des données statistiquement associées à une amélioration fonctionnelle (90). Nous retrouvons les mêmes résultats dans notre étude à l'exception du seuil à 400 µm.

L'âge (91) (89), la présence d'une MER (89) (92) (93), la pseudophakie (89) ou la chirurgie combinée (89) ne sont pas retrouvés comme étant des facteurs prédictifs de récupération fonctionnelle visuelle utile dans la littérature, tout comme dans notre étude.

En revanche Jaycock (91) et Ulrich (92) ne retrouvent pas la durée des symptômes comme un facteur associé au succès de la chirurgie. Dans notre

étude, nous retrouvons que le délai des symptômes est un facteur statistiquement associé à la réussite de la chirurgie, et un délai supérieur à 4 mois semble être particulièrement associé à un échec chirurgical fonctionnel. Dans les études précédentes, aucun seuil n'était défini.

Nous ne nous sommes pas intéressés à la présence de pseudokystes préopératoire. Yuksel a montré dans son travail qu'il semblerait que les pseudokystes périfovéaux soient associés à un échec anatomique (94).

Concernant le critère de jugement secondaire, nous n'avons pas retrouvé de publications qui s'y intéressaient. Pourtant, la mesure de l'AV de près grâce à l'échelle de Parinaud est tout à fait fiable, validée et reproductible. Notre étude rapporte toutefois des résultats différents concernant le taux de succès. Celui-ci est de 10% supérieur comparé à l'AV de loin concernant les stades 2 et 3. Cette différence n'est pas mise en évidence pour les TM de stade 4.

Hormis la fermeture du TM, les facteurs associés à l'échec fonctionnel de près ne sont pas semblables à ceux responsables d'une récupération limitée de loin. En effet, dans notre étude, la survenue d'un DR postopératoire et l'utilisation d'un tamponnement par C2F6 représentent les deux seuls facteurs de mauvais pronostic visuel de près. Les autres facteurs ne sont pas significatifs, notamment l'AV de loin et de près préopératoires, la durée des symptômes et le stade du trou.

D'autres études s'intéressant à ce critère de jugement voire à l'étude des déficits par micropérimétrie permettraient de valider l'intérêt de l'analyse de l'AV de près après chirurgie du TM.

D. SIGNIFICATION DE L'ÉTUDE : MÉCANISMES ET IMPLICATIONS POUR LES CLINICIENS

Cette étude confirme les données de la littérature concernant les facteurs de risque d'échec fonctionnel de la chirurgie du TM que sont l'acuité visuelle préopératoire, le stade du trou avancé, la taille du trou et la durée d'évolution. Le patient devrait être informé du risque de résultat fonctionnel plus faible en cas de durée d'évolution de la pathologie supérieure à 4 mois, d'acuité visuelle préopératoire effondrée et de TM de grande taille et/ou de stade 4.

Une méta-analyse récente de Su a montré que le pelage de la MLI est un geste associé à un taux de fermeture anatomique et qui n'entraine pas plus de DR(95). Dans notre étude il n'est pas associé à un taux de succès fonctionnel supérieur, ce qui semble conforter l'étude de Spiteri(18). Cette étape chirurgicale permettrait donc de diminuer le nombre de procédures nécessaires à la fermeture du TM.

Récemment, Liu a proposé un index de fermeture anatomique concernant les TMI en fonction de la distance entre l'EPR et les photorécepteurs. De nouvelles études seront nécessaires afin d'évaluer l'utilité clinique de ce paramètre. Un index avait déjà été imaginé par Puliafito, le HFF « hole form factor » ou facteur de forme du trou. Le rapport entre les

dimensions du tissu sous-jacent sur le diamètre de la base du trou devait être un facteur prédictif de succès anatomique supérieur à la taille du trou seule. Ulrich n’avait pas retrouvé cet argument dans son étude(92).

VII. CONCLUSION

Les techniques de prise en charge chirurgicale du trou maculaire ont connu une révolution ces dernières années. Le taux de fermeture des TM avoisine les 100%. Cela pousse le chirurgien rétinovitréen à avoir de nouveaux objectifs, notamment de récupération visuelle postopératoire optimale.

Cette étude s'est intéressée aux facteurs associés au succès de la chirurgie du TM sur une population de 104 yeux de 94 patients au CHRU de Lille. Nous retrouvons comme facteurs associés à une AV postopératoire supérieure ou égale à 5/10e le stade du trou, la durée des symptômes et plus particulièrement une durée inférieure ou égale à 4 mois, une petite taille de trou maculaire, une AV de loin préopératoire conservée et la fermeture postopératoire. La fermeture du trou, l'absence de survenue d'un décollement de rétine postopératoire et l'utilisation de SF6 sont associées à un succès chirurgical défini par l'AV postopératoire de près inférieure ou égale à P5. Dans les deux cas, plus le suivi était long et plus l'AV postopératoire est élevée.

Notre étude confirme les données de la littérature et retrouve que des symptômes évoluant depuis moins de 4 mois sont un facteur associé au succès fonctionnel de la chirurgie.

ANNEXE

	Succès de la chirurgie	Echec de la chirurgie	p value (%)
MER	23 (35.4%)	15 (40.6%)	0.5818
Sexe - Homme - Femme	 26 (38.8%) 41 (61.2%)	 15 (40.54%) 22 (59.46%)	0.8453
Vitrectomie - 20G - 23G	 14 (23.73%) 45 (76.27%)	 11 (34.38%) 21 (65.63%)	0.3544
Coté - Œil droit - Œil gauche	 32 (48.48%) 34 (51.52%)	 22 (59.46%) 15 (40.54%)	0.3397
Stade du TM - 2 - 3 - 4	 10 (14.93%) 39 (58.21%) 18 (28.87%)	 6 (16,22%) 10 (27.03%) 21 (56.76%)	**0.0499**
Taille TM ≥ 400 µm	25 (39.06%)	22 (59.46%)	0.1119
Pelage MLI	62 (92.54%)	30 (81.08%)	0.1512
Durée des symptômes ≤ 4 mois	45 (71.43%)	16 (44.44%)	**0.0375**
Longueur axiale > 26 mm	8 (14.04%)	3 (10.71%)	0.6837
Fermeture du TM	64 (95.52%)	22 (59.46%)	**0.0052**
Complication DR	3 (4.48%)	5 (13.51%)	0.1631
Pseudophakie	14 (20.90%)	12 (32.43%)	0.2439

Chirurgie combinée cataracte - oui - non	21 (31.34%) 46 568.66%)	11 (29.73%) 26 (70.27%)	0.8898
Gaz - SF6 - C2F6	29 (44.62%) 36 (55.38%)	10 (28.57%) 24 (71.43%)	0.1805

Annexe1 : Facteurs associés à un succès de la chirurgie du trou maculaire définie par une AV post op en logMAR ≤ 0.3

	Succès Moyenne (DS)	Echec Moyenne (DS)	P value
Taille trou (µm)	363 (149)	505 (242)	**0.0175**
Durée symptômes (mois)	4.5 (3.9)	11.8 (15.9)	**0.0305**
Epaisseur fovéolaire postop (µm)	204.6 (46.8)	174.8 (54.5)	0.0869
AV de loin Preop (logMAR)	0.67 (0.25)	0.99 (0.45)	**0.0053**
AV de près Préop (Parinaud)	7.35 (3.29)	8.86 (3.89)	0.1171
Age	61.87 (11.36)	66.86 (12.07)	0.0904

Annexe 2 : Résultats des analyses qualitatives associés au critère de jugement principal

	Succès de la chirurgie	Echec de la chirurgie	p value (%)
MER	25 (35.21%)	10 (41.67%)	0.5646
Sexe - Homme - Femme	 25 (34.72%) 47 (65.28%)	 13 (54.17%) 11 (45.83%)	0.1441
Vitrectomie - 20G - 23G	 14 (22.58%) 48 (77.42%)	 10 (43.48%) 13 (56.52%)	0.1272
Coté - Œil droit - Œil gauche	 33 (46.48%) 38 (53.52%)	 14 (58.33%) 10 (41.57%)	0.3719
Stade du TM - 2 - 3 - 4	 11 (15.28%) 42 (58.33%) 19 (26.39%)	 4 (16.67%) 5 (20.83%) 15 (62.50%)	0.0504
Taille TM ≥ 400 µm	30 (43.48%)	11 (45.83%)	0.9184
Pelage MLI	67 (93.06%)	18 (75%)	0.0674
Durée des symptômes ≤ 4 mois	46 (67.65%)	12 (50%)	0.2034
Longueur axiale > 26 mm	51 (86.44%)	16 (84.21%)	0.8273
Fermeture du TM	69 (95.8%)	14 (58.33%)	**0.0060**
Complication DR	2 (2.78%)	6 (25%)	**0.0231**
Pseudophakie	18 (25%)	6 (25%)	0.9734
Chirurgie combinée cataracte (n=96) - oui - non	 23 (31.94%) 49 (68.06%)	 4 (16.67%) 20 (83.33%)	0.2146
Gaz - SF6 - C2F6	 32 (47.06%) 36 (52.94%)	 4 (16.67%) 20 (83.33%)	**0.0409**

Annexe 3: Facteurs associés à un succès de la chirurgie du trou maculaire définie par une AV post op (échelle de Parinaud) ≤ 5

	Succès Moyenne (DS)	Echec Moyenne (DS)	P value
Taille trou (µm)	378.49 (140.04)	433.92 (204.59)	0.2425
Durée symptômes (mois)	6 (9.3)	8.1 (9.2)	0.4585
Epaisseur fovéolaire postop (µm)	199.3 (50.1)	189 (55.8)	0.5342
AV vision de loin Preop (logMAR)	0.72 (0.32)	0.85 (0.38)	0.1869
AV vision de près Préop (Parinaud)	7.4 (3.2)	8.8 (4.4)	0.1912
Age	62.79 (11.27)	64.88 (12.77)	0.4858

Annexe 4: Résultats des analyses des variables quantitatives associées au critère de jugement secondaire

AV vision de loin LogMAR	n	Médiane (Q1 – Q3) (mois)	Moyenne (Déviation standard) (mois)	P value
Succès de la chirurgie	67	9 (6 - 18)	14.97 (12.29)	**0.0025**
Echec de la chirurgie	37	18 (12 - 36)	21.73 (14.25)	

Annexe 5: lien entre la durée de suivi et l'AV postopératoire dans la vision de loin en logMAR et la durée de suivi

AV vision de près	n	Médiane de suivi (Q1 – Q3) (mois)	Moyenne (Déviation standard) (mois)	P value
Succès de la chirurgie	72	10 (6 – 21.5)	15.28 (12.70)	**0.0106**
Echec de la chirurgie	24	18 (10.5 – 32.5)	21.17 (12.99)	

Annexe 6: lien entre la durée de suivi et l'AV postopératoire dans la vision de prés et la durée de suivi

Angle (minute)	Échelles		N° ligne
	Décimale	LogMAR	
0,50	2,00	– 0,3	– 3
0,63	1,60	– 0,2	– 2
0,80	1,25	– 0,1	– 1
1,00	1,00	0,0	0
1,25	0,80	0,1	1
1,60	0,63	0,2	2
2,00	0,50	0,3	3
2,50	0,40	0,4	4
3,15	0,32	0,5	5
4,00	0,25	0,6	6
5,00	0,20	0,7	7
6,25	0,16	0,8	8
8,00	0,13	0,9	9
10,00	0,10	1,0	10
12,50	0,08	1,1	11
16,00	0,06	1,2	12
20,00	0,05	1,3	13

L'échelle LogMAR correspond au logarithme décimal de l'angle et progresse de façon arithmétique. L'échelle décimale et l'angle de résolution (taille des optotypes) suivent une progression géométrique inverse. Une variation de 1 ligne (0,1 unités LogMAR) correspond à une multiplication ou une division par un facteur 1,2589 de l'acuité décimale ou de l'angle ($10^{0,1}$ = 1,2589).

Annexe 7 : Tableau d'équivalence de l'acuité visuelle en logMAR et en décimale

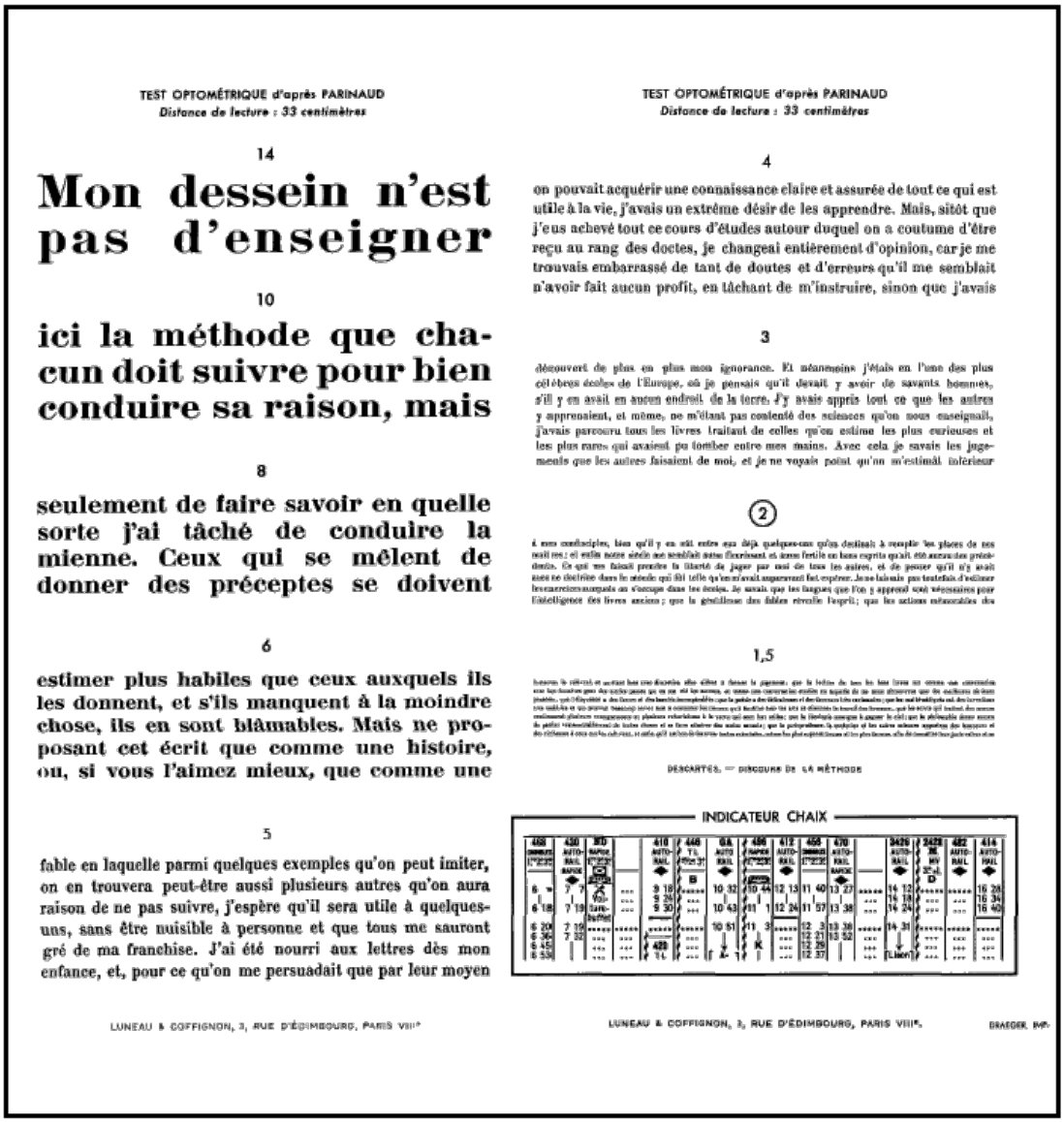

TEST OPTOMÉTRIQUE d'après PARINAUD
Distance de lecture : 33 centimètres

14

Mon dessein n'est pas d'enseigner

10

ici la méthode que chacun doit suivre pour bien conduire sa raison, mais

8

seulement de faire savoir en quelle sorte j'ai tâché de conduire la mienne. Ceux qui se mêlent de donner des préceptes se doivent

6

estimer plus habiles que ceux auxquels ils les donnent, et s'ils manquent à la moindre chose, ils en sont blâmables. Mais ne proposant cet écrit que comme une histoire, ou, si vous l'aimez mieux, que comme une

5

fable en laquelle parmi quelques exemples qu'on peut imiter, on en trouvera peut-être aussi plusieurs autres qu'on aura raison de ne pas suivre, j'espère qu'il sera utile à quelques-uns, sans être nuisible à personne et que tous me sauront gré de ma franchise. J'ai été nourri aux lettres dès mon enfance, et, pour ce qu'on me persuadait que par leur moyen

LUNEAU & COFFIGNON, 3, RUE D'ÉDIMBOURG, PARIS VIIIe

TEST OPTOMÉTRIQUE d'après PARINAUD
Distance de lecture : 33 centimètres

4

on pouvait acquérir une connaissance claire et assurée de tout ce qui est utile à la vie, j'avais un extrême désir de les apprendre. Mais, sitôt que j'eus achevé tout ce cours d'études autour duquel on a coutume d'être reçu au rang des doctes, je changeai entièrement d'opinion, car je me trouvais embarrassé de tant de doutes et d'erreurs qu'il me semblait n'avoir fait aucun profit, en tâchant de m'instruire, sinon que j'avais

3

découvert de plus en plus mon ignorance. Et néanmoins j'étais en l'une des plus célèbres écoles de l'Europe, où je pensais qu'il devait y avoir de savants hommes, s'il y en avait en aucun endroit de la terre. J'y avais appris tout ce que les autres y apprenaient, et même, ne m'étant pas contenté des sciences qu'on nous enseignait, j'avais parcouru tous les livres traitant de celles qu'on estime les plus curieuses et les plus rares qui avaient pu tomber entre mes mains. Avec cela je savais les jugements que les autres faisaient de moi, et je ne voyais point qu'on m'estimât inférieur

2

à mes condisciples, bien qu'il y en eût entre eux déjà quelques-uns qu'on destinait à remplir les places de nos maîtres; et enfin notre siècle me semblait aussi florissant et aussi fertile en bons esprits qu'aucun des précédents. Ce qui me faisait prendre la liberté de juger par moi de tous les autres, et de penser qu'il n'y avait aucune doctrine dans le monde qui fût telle qu'on m'avait auparavant fait espérer. Je ne laissais pas toutefois d'estimer les exercices auxquels on s'occupe dans les écoles. Je savais que les langues que l'on y apprend sont nécessaires pour l'intelligence des livres anciens; que la gentillesse des fables réveille l'esprit; que les actions mémorables des

1,5

DESCARTES. — DISCOURS DE LA MÉTHODE

INDICATEUR CHAIX

LUNEAU & COFFIGNON, 3, RUE D'ÉDIMBOURG, PARIS VIIIe.

BRAEGER, IMP.

Annexe 8 : échelle d'évaluation de l'AV de près de Parinaud

BIBLIOGRAPHIE

1. McCannel CA, Ensminger JL, Diehl NN, Hodge DN. Population-based incidence of macular holes. Ophthalmology. 2009 Jul;116(7):1366–9.
2. Niwa H, Terasaki H, Ito Y, Miyake Y. Macular hole development in fellow eyes of patients with unilateral macular hole. Am J Ophthalmol. 2005 Sep;140(3):370–5.
3. Brasseur. Pathologie du vitré [Internet]. Masson. Paris; 2003 [cited 2015 Jul 22]. Available from: http://www.unitheque.com/Livre/elsevier_-_masson/SFO/Pathologie_du_vitre-5017.html
4. Caputo G. Décollement de Rétine. Masson. Paris; 2011.
5. Cohen S-Y, Gaudric A. Rétine. Medecine Sciences Publication. Lavoisier; 2012.
6. Denlinger JL, Eisner G, Balazs EA. Age-related changes in the vitreus and lens of rhesus monkeys (Macaca mulatta). Exp Eye Res. 1980 Jul;31(1):67–79.
7. Uchino E, Uemura A, Ohba N. Initial stages of posterior vitreous detachment in healthy eyes of older persons evaluated by optical coherence tomography. Arch Ophthalmol Chic Ill 1960. 2001 Oct;119(10):1475–9.
8. Johnson MW. Posterior vitreous detachment: evolution and role in macular disease. Retina Phila Pa. 2012 Sep;32 Suppl 2:S174–8.
9. Ueno N, Sebag J, Hirokawa H, Chakrabarti B. Effects of visible-light irradiation on vitreous structure in the presence of a photosensitizer. Exp Eye Res. 1987 Jun;44(6):863–70.
10. Brown DJ, Bishop P, Hamdi H, Kenney MC. Cleavage of structural components of mammalian vitreous by endogenous matrix metalloproteinase-2. Curr Eye Res. 1996 Apr;15(4):439–45.
11. Aguayo J, Glaser B, Mildvan A, Cheng HM, Gonzalez RG, Brady T. Study of vitreous liquifaction by NMR spectroscopy and imaging. Invest Ophthalmol Vis Sci. 1985 May;26(5):692–7.
12. Knapp H. Über isolirte Zerreissungen der Aderhaut in Folge von Traumen auf derm Augopfel. Arch Augenheilkd 1869 ; 1 : 6-29. Augenheilkd. 1869;
13. Ogilvie F. One of the Results of Concussion Injuries of the Eye - “Holes” at the Macula. Trans Am Ophthalmol Soc. 1900;(20):202–29.
14. Coats G. The Pathology of Macular Holes. 1907. 69 - 97 p.
15. Lister W. Holes in the retina and their clinical significance. Br J Ophthalmol. 1924 Jan;8(1):i4–20.
16. Gass JD. Idiopathic senile macular hole. Its early stages and pathogenesis. Arch Ophthalmol Chic Ill 1960. 1988 May;106(5):629–39.
17. Kelly NE, Wendel RT. Vitreous surgery for idiopathic macular holes. Results of a pilot study. Arch Ophthalmol Chic Ill 1960. 1991 May;109(5):654–9.
18. Spiteri Cornish K, Lois N, Scott NW, Burr J, Cook J, Boachie C, et al. Vitrectomy with internal limiting membrane peeling versus no peeling for idiopathic full-thickness macular hole. Ophthalmology. 2014 Mar;121(3):649–55.
19. Ip MS, Baker BJ, Duker JS, Reichel E, Baumal CR, Gangnon R, et al. Anatomical outcomes of surgery for idiopathic macular hole as determined by optical coherence tomography. Arch Ophthalmol Chic Ill 1960. 2002

Jan;120(1):29–35.
20. Hee MR, Puliafito CA, Wong C, Duker JS, Reichel E, Schuman JS, et al. Optical coherence tomography of macular holes. Ophthalmology. 1995 May;102(5):748–56.
21. Gass JD. Reappraisal of biomicroscopic classification of stages of development of a macular hole. Am J Ophthalmol. 1995 Jun;119(6):752–9.
22. Gaudric A, Haouchine B, Massin P, Paques M, Blain P, Erginay A. Macular hole formation: new data provided by optical coherence tomography. Arch Ophthalmol Chic Ill 1960. 1999 Jun;117(6):744–51.
23. Johnson RN, Gass JD. Idiopathic macular holes. Observations, stages of formation, and implications for surgical intervention. Ophthalmology. 1988 Jul;95(7):917–24.
24. Guyer DR, Green WR, de Bustros S, Fine SL. Histopathologic features of idiopathic macular holes and cysts. 1990. Retina Phila Pa. 2005 Aug;25(5 Suppl):1045–51.
25. Guyer DR, de Bustros S, Diener-West M, Fine SL. Observations on patients with idiopathic macular holes and cysts. Arch Ophthalmol Chic Ill 1960. 1992 Sep;110(9):1264–8.
26. Haouchine B, Massin P, Gaudric A. Foveal pseudocyst as the first step in macular hole formation: a prospective study by optical coherence tomography. Ophthalmology. 2001 Jan;108(1):15–22.
27. Chew EY, Sperduto RD, Hiller R, Nowroozi L, Seigel D, Yanuzzi LA, et al. Clinical course of macular holes: the Eye Disease Case-Control Study. Arch Ophthalmol Chic Ill 1960. 1999 Feb;117(2):242–6.
28. Hikichi T, Yoshida A, Akiba J, Trempe CL. Natural outcomes of stage 1, 2, 3, and 4 idiopathic macular holes. Br J Ophthalmol. 1995 Jun;79(6):517–20.
29. Yuzawa M, Watanabe A, Takahashi Y, Matsui M. Observation of idiopathic full-thickness macular holes. Follow-up observation. Arch Ophthalmol Chic Ill 1960. 1994 Aug;112(8):1051–6.
30. Blain P, Paques M, Massin P, Erginay A, Spielmann AC, Santiago PY, et al. Epiretinal membranes surrounding idiopathic macular holes. Retina Phila Pa. 1998;18(4):316–21.
31. Cheng L, Freeman WR, Ozerdem U, Song MK, Azen SP. Prevalence, correlates, and natural history of epiretinal membranes surrounding idiopathic macular holes. Virectomy for Macular Hole Study Group. Ophthalmology. 2000 May;107(5):853–9.
32. Snead DRJ, James S, Snead MP. Pathological changes in the vitreoretinal junction 1: epiretinal membrane formation. Eye Lond Engl. 2008 Oct;22(10):1310–7.
33. Johnson RN, McDonald HR, Lewis H, Grand MG, Murray TG, Mieler WF, et al. Traumatic macular hole: observations, pathogenesis, and results of vitrectomy surgery. Ophthalmology. 2001 May;108(5):853–7.
34. Yamada H, Sakai A, Yamada E, Nishimura T, Matsumura M. Spontaneous closure of traumatic macular hole. Am J Ophthalmol. 2002 Sep;134(3):340–7.
35. Yamashita T, Uemara A, Uchino E, Doi N, Ohba N. Spontaneous closure of traumatic macular hole. Am J Ophthalmol. 2002 Feb;133(2):230–5.
36. Freeman WR. Vitrectomy surgery for full-thickness macular holes. Am J Ophthalmol. 1993 Aug 15;116(2):233–5.
37. Yaoeda H. [Clinical observation on the macular hole]. Nippon Ganka Gakkai Zasshi. 1967 Sep;71(9):1723–36.

38. McDonnell PJ, Fine SL, Hillis AI. Clinical features of idiopathic macular cysts and holes. Am J Ophthalmol. 1982 Jun;93(6):777–86.
39. Morgan CM, Schatz H. Idiopathic macular holes. Am J Ophthalmol. 1985 Apr 15;99(4):437–44.
40. Aaberg TM, Blair CJ, Gass JD. Macular holes. Am J Ophthalmol. 1970 Apr;69(4):555–62.
41. Morgan CM, Schatz H. Involutional macular thinning. A pre-macular hole condition. Ophthalmology. 1986 Feb;93(2):153–61.
42. James M, Feman SS. Macular holes. Albrecht Von Graefes Arch Für Klin Exp Ophthalmol Albrecht Von Graefes Arch Clin Exp Ophthalmol. 1980;215(1):59–63.
43. Duker JS, Kaiser PK, Binder S, de Smet MD, Gaudric A, Reichel E, et al. The International Vitreomacular Traction Study Group Classification of Vitreomacular Adhesion, Traction, and Macular Hole. Ophthalmology. 2013 Dec;120(12):2611–9.
44. Kim JW, Freeman WR, el-Haig W, Maguire AM, Arevalo JF, Azen SP. Baseline characteristics, natural history, and risk factors to progression in eyes with stage 2 macular holes. Results from a prospective randomized clinical trial. Vitrectomy for Macular Hole Study Group. Ophthalmology. 1995 Dec;102(12):1818–28; discussion 1828–9.
45. Casuso LA, Scott IU, Flynn HW, Gass JD, Smiddy WE, Lewis ML, et al. Long-term follow-up of unoperated macular holes. Ophthalmology. 2001 Jun;108(6):1150–5.
46. Chen H, Chen W, Zheng K, Peng K, Xia H, Zhu L. Prediction of spontaneous closure of traumatic macular hole with spectral domain optical coherence tomography. Sci Rep. 2015;5:12343.
47. Allen AW, Gass JD. Contraction of a perifoveal epiretinal membrane simulating a macular hole. Am J Ophthalmol. 1976 Nov;82(5):684–91.
48. Zambarakji HJ, Schlottmann P, Tanner V, Assi A, Gregor ZJ. Macular microholes: pathogenesis and natural history. Br J Ophthalmol. 2005 Feb;89(2):189–93.
49. Privat E, Tadayoni R, Gaucher D, Haouchine B, Massin P, Gaudric A. Residual defect in the foveal photoreceptor layer detected by optical coherence tomography in eyes with spontaneously closed macular holes. Am J Ophthalmol. 2007 May;143(5):814–9.
50. Haute Autorité de Santé. Synthèse d'avis de la commission de transparence concernant le Jetrea® 0,5mg/0,2ml (ocriplasmine), enzyme recombinante dérivée de plasmine humaine. HAS; 2013.
51. Stalmans P, Benz MS, Gandorfer A, Kampik A, Girach A, Pakola S, et al. Enzymatic vitreolysis with ocriplasmin for vitreomacular traction and macular holes. N Engl J Med. 2012 Aug 16;367(7):606–15.
52. Dugel PU, Regillo C, Eliott D. Characterization of Anatomic and Visual Function Outcomes in Patients With Full-Thickness Macular Hole in Ocriplasmin Phase 3 Trials. Am J Ophthalmol. 2015 Jul;160(1):94–9.e1.
53. Privat E, Tadayoni R, Gaucher D, Haouchine B, Massin P, Gaudric A. Residual defect in the foveal photoreceptor layer detected by optical coherence tomography in eyes with spontaneously closed macular holes. Am J Ophthalmol. 2007 May;143(5):814–9.
54. Fine SL. Vitreous surgery for macular hole in perspective. Is there an indication? Arch Ophthalmol Chic Ill 1960. 1991 May;109(5):635–6.

55. Cheng S-N, Yang T-C, Ho J-D, Hwang JF, Cheng C-K. Ocular toxicity of intravitreal indocyanine green. J Ocul Pharmacol Ther Off J Assoc Ocul Pharmacol Ther. 2005 Feb;21(1):85–93.
56. Uemoto R, Yamamoto S, Takeuchi S. Changes in retinal pigment epithelium after indocyanine green-assisted internal limiting lamina peeling during macular hole surgery. Am J Ophthalmol. 2005 Oct;140(4):752–5.
57. Posselt D, Rahman R, Smith M, Simcock PR. Visual outcomes following ICG assisted ILM peel for Macular Hole. Eye Lond Engl. 2005 Mar;19(3):279–83.
58. Balaiya S, Brar VS, Murthy RK, Chalam KV. Comparative in vitro safety analysis of dyes for chromovitrectomy: indocyanine green, brilliant blue green, bromophenol blue, and infracyanine green. Retina Phila Pa. 2011 Jun;31(6):1128–36.
59. Henrich PB, Priglinger SG, Haritoglou C, Josifova T, Ferreira PR, Strauss RW, et al. Quantification of Contrast Recognizability during Brilliant Blue G- and Indocyanine Green-Assisted Chromovitrectomy. Invest Ophthalmol Vis Sci. 2011 Jun;52(7):4345–9.
60. Feron EJ, Veckeneer M, Parys-Van Ginderdeuren R, Van Lommel A, Melles GRJ, Stalmans P. Trypan blue staining of epiretinal membranes in proliferative vitreoretinopathy. Arch Ophthalmol Chic Ill 1960. 2002 Feb;120(2):141–4.
61. Sakamoto T, Miyazaki M, Hisatomi T, Nakamura T, Ueno A, Itaya K, et al. Triamcinolone-assisted pars plana vitrectomy improves the surgical procedures and decreases the postoperative blood-ocular barrier breakdown. Graefes Arch Clin Exp Ophthalmol Albrecht Von Graefes Arch Für Klin Exp Ophthalmol. 2002 Jun;240(6):423–9.
62. Tewari A, Almony A, Shah GK. Macular hole closure with triamcinolone-assisted internal limiting membrane peeling. Retina Phila Pa. 2008 Oct;28(9):1276–9.
63. Gills JP, Loyd T, Cherchio M. Anesthesia, preoperative, and postoperative medications. Curr Opin Ophthalmol. 1995 Feb;6(1):31–5.
64. Lopatka CW, Sharvelle DJ, Magnante DO. Retrobulbar anesthesia. Ophthalmology. 2002 Jan;109(1):4–5.
65. Enaida H, Hisatomi T, Hata Y, Ueno A, Goto Y, Yamada T, et al. Brilliant blue G selectively stains the internal limiting membrane/brilliant blue G-assisted membrane peeling. Retina Phila Pa. 2006 Aug;26(6):631–6.
66. Tadayoni R, Gaudric A, Haouchine B, Massin P. Relationship between macular hole size and the potential benefit of internal limiting membrane peeling. Br J Ophthalmol. 2006 Oct;90(10):1239–41.
67. Tadayoni R, Paques M, Massin P, Mouki-Benani S, Mikol J, Gaudric A. Dissociated optic nerve fiber layer appearance of the fundus after idiopathic epiretinal membrane removal. Ophthalmology. 2001 Dec;108(12):2279–83.
68. Rosa RH, Glaser BM, de la Cruz Z, Green WR. Clinicopathologic correlation of an untreated macular hole and a macular hole treated by vitrectomy, transforming growth factor-beta 2, and gas tamponade. Am J Ophthalmol. 1996 Dec;122(6):853–63.
69. Jumper JM, Gallemore RP, McCuen BW, Toth CA. Features of macular hole closure in the early postoperative period using optical coherence tomography. Retina Phila Pa. 2000;20(3):232–7.
70. Simcock PR, Scalia S. Phacovitrectomy without prone posture for full thickness macular holes. Br J Ophthalmol. 2001 Nov;85(11):1316–9.
71. Szurman P, Di Tizio FM, Lafaut B, Aisenbrey S, Grisanti S, Roters S, et al.

[Significance of postoperative face-down positioning after surgery for idiopathic macular holes: consecutive case-control study]. Klin Monatsblätter Für Augenheilkd. 2000 Dec;217(6):351–5.
72. Gesser C, Eckert T, Eckardt U, Porkert U, Eckardt C. [Macular hole surgery with air tamponade. Does air suffice for short-term tamponade?]. Ophthalmol Z Dtsch Ophthalmol Ges. 2010 Nov;107(11):1043–50.
73. Mulhern MG, Cullinane A, Cleary PE. Visual and anatomical success with short-term macular tamponade and autologous platelet concentrate. Graefes Arch Clin Exp Ophthalmol Albrecht Von Graefes Arch Für Klin Exp Ophthalmol. 2000 Jul;238(7):577–83.
74. Chung SE, Kim K-H, Kang SW. Retinal breaks associated with the induction of posterior vitreous detachment. Am J Ophthalmol. 2009 Jun;147(6):1012–6.
75. Sjaarda RN, Glaser BM, Thompson JT, Murphy RP, Hanham A. Distribution of iatrogenic retinal breaks in macular hole surgery. Ophthalmology. 1995 Sep;102(9):1387–92.
76. Paques M, Massin P, Santiago PY, Spielmann AC, Gaudric A. Visual field loss after vitrectomy for full-thickness macular holes. Am J Ophthalmol. 1997 Jul;124(1):88–94.
77. Tadayoni R, Vicaut E, Devin F, Creuzot-Garcher C, Berrod J-P, Le Mer Y, et al. A randomized controlled trial of alleviated positioning after small macular hole surgery. Ophthalmology. 2011 Jan;118(1):150–5.
78. Park SS, Marcus DM, Duker JS, Pesavento RD, Topping TM, Frederick AR, et al. Posterior segment complications after vitrectomy for macular hole. Ophthalmology. 1995 May;102(5):775–81.
79. Passemard M, Yakoubi Y, Muselier A, Hubert I, Guillaubey A, Bron AM, et al. Long-term outcome of idiopathic macular hole surgery. Am J Ophthalmol. 2010 Jan;149(1):120–6.
80. Fekrat S, Wendel RT, de la Cruz Z, Green WR. Clinicopathologic correlation of an epiretinal membrane associated with a recurrent macular hole. Retina Phila Pa. 1995;15(1):53–7.
81. Paques M, Massin P, Santiago P-Y, Spielmann AC, Gargasson J-FL, Gaudric A. Late reopening of successfully treated macular holes. Br J Ophthalmol. 1997 Aug 1;81(8):658–62.
82. Duker JS, Wendel R, Patel AC, Puliafito CA. Late re-opening of macular holes after initially successful treatment with vitreous surgery. Ophthalmology. 1994 Aug;101(8):1373–8.
83. Feng H, Adelman RA. Cataract formation following vitreoretinal procedures. Clin Ophthalmol Auckl NZ. 2014;8:1957–65.
84. Scott IU, Moraczewski AL, Smiddy WE, Flynn HW, Feuer WJ. Long-term anatomic and visual acuity outcomes after initial anatomic success with macular hole surgery. Am J Ophthalmol. 2003 May;135(5):633–40.
85. Christensen UC. Value of internal limiting membrane peeling in surgery for idiopathic macular hole and the correlation between function and retinal morphology. Acta Ophthalmol (Copenh). 2009 Dec;87 Thesis 2:1–23.
86. Kumar A, Gogia V, Kumar P, Sehra S, Gupta S. Evaluation of predictors for anatomical success in macular hole surgery in Indian population. Indian J Ophthalmol. 2014 Dec;62(12):1141–5.
87. Gupta B, Laidlaw D a. H, Williamson TH, Shah SP, Wong R, Wren S. Predicting visual success in macular hole surgery. Br J Ophthalmol. 2009 Nov;93(11):1488–91.

88. Oz O, Fudemberg SJ, Cakir B, Jones MP, Levent A. Predictors of success in macular hole surgery with emphasis on the internal limiting membrane (ILM) and ILM peeling. Ophthalmic Surg Lasers Imaging Off J Int Soc Imaging Eye. 2004 Jun;35(3):207–14.
89. Brockmann T, Steger C, Weger M, Wedrich A, Haas A. Risk assessment of idiopathic macular holes undergoing vitrectomy with dye-assisted internal limiting membrane peeling. Retina Phila Pa. 2013 Jun;33(6):1132–6.
90. Freeman WR, Azen SP, Kim JW, el-Haig W, Mishell DR, Bailey I. Vitrectomy for the treatment of full-thickness stage 3 or 4 macular holes. Results of a multicentered randomized clinical trial. The Vitrectomy for Treatment of Macular Hole Study Group. Arch Ophthalmol Chic Ill 1960. 1997 Jan;115(1):11–21.
91. Jaycock PD, Bunce C, Xing W, Thomas D, Poon W, Gazzard G, et al. Outcomes of macular hole surgery: implications for surgical management and clinical governance. Eye Lond Engl. 2005 Aug;19(8):879–84.
92. Ullrich S, Haritoglou C, Gass C, Schaumberger M, Ulbig MW, Kampik A. Macular hole size as a prognostic factor in macular hole surgery. Br J Ophthalmol. 2002 Apr;86(4):390–3.
93. Hirneiss C, Neubauer AS, Gass CA, Reiniger IW, Priglinger SG, Kampik A, et al. Visual quality of life after macular hole surgery: outcome and predictive factors. Br J Ophthalmol. 2007 Apr;91(4):481–4.
94. Yuksel K, Goker YS, Yazici AT, Ozkaya A, Cosar G. Can perifoveal pseudocyst area be a prognostic factor in macular hole surgery?: A prospective study with quantitative data. Medicine (Baltimore). 2014 Dec;93(28):e182.
95. Su J, Liu X, Zheng L, Cui H. Vitrectomy with internal limiting membrane peeling vs no peeling for Macular Hole-induced Retinal Detachment (MHRD): a meta-analysis. BMC Ophthalmol. 2015;15:62.

AUTEUR : BONNAFOUS Martin

Date de Soutenance : Mardi 29 Septembre 2015

Titre de la Thèse : Trous maculaires : analyse rétrospective, prise en charge et facteurs de succès chirurgical au CHRU de Lille : A propos de 104 cas

Thèse - Médecine - Lille 2015

Cadre de classement : DES Ophtalmologie

Mots-clés : Trou maculaire, succès chirurgical, durée de suivi, taille du trou

RESUME : Introduction : La plupart des études concernant la chirurgie du trou maculaire (TM) s'intéressent à la fermeture anatomique. Notre étude a recherché les facteurs associés à un succès fonctionnel de la chirurgie du TM. **Matériels et Méthodes** : Nous avons analysé 104 yeux de 94 patients au cours de cette étude rétrospective monocentrique observationnelle au CHRU de Lille, France. Le succès de la chirurgie était défini par une acuité visuelle (AV) postopératoire de loin supérieure ou égale à 5/10e (≤ 0.3 logMAR) à au moins 6 mois. L'analyse statistique a également été réalisée pour un succès défini par l'AV de près inférieure ou égale à P5. Nous avons aussi recherché si l'AV finale était corrélée à la durée de suivi. **Résultat** : Le stade initial du TM (p= 0,0499), la durée des symptômes supérieure à 4 mois (p=0.0375), la durée des symptômes (p= 0.0305), la taille du trou (p=0.0175), la fermeture postopératoire (p= 0.0042) et l'acuité visuelle préopératoire de loin initiale (p=0.0053) sont associés à un succès de la chirurgie. Le décollement de rétine postopératoire (p=0.0231), le gaz utilisé (p=0.0409) et la fermeture anatomique postopératoire (p=0.0060) sont associés à un succès fonctionnel dans l'AV de près. La durée de suivi est associée à un taux de succès de la chirurgie du TM concernant l'AV de loin (p=0.0025) et de près (p=0.0106). **Conclusion** : La durée des symptômes inférieure à 4 mois, l'acuité visuelle préopératoire de loin conservée, un faible stade du trou, et la fermeture postopératoire sont des facteurs statistiquement associés à un succès de la chirurgie.

Composition du Jury :

Président : Monsieur le Pr J-F. ROULAND

Assesseurs :

Monsieur le Pr P. LABALETTE

Monsieur le Pr P. FAYOUX

Directeur de thèse : Monsieur le Dr Y. SERGHINI