UNIVERSITE DE LILLE

FACULTE DE MEDECINE HENRI WAREMBOURG

Année : 2020

THESE POUR LE DIPLOME D'ETAT
DE DOCTEUR EN MEDECINE

Apport de l'IRM 7 Tesla dans l'épilepsie : revue systématique de la littérature

Présentée et soutenue publiquement le 5 juin 2020 à 16 heures
Au Pôle Formation

Par Julien DE COLO

JURY

Président :

Monsieur le Professeur Jean-Pierre PRUVO

Assesseurs :

Madame la Professeure Sylvie NGUYEN THE TICH
Monsieur le Professeur Nicolas REYNS
Monsieur le Docteur Olivier OUTTERYCK

Directeur de thèse :

Monsieur le Docteur Olivier OUTTERYCK

AVERTISSEMENT

La Faculté n'entend donner aucune approbation aux opinions émises dans les thèses : celles-ci sont propres à leurs auteurs.

REMERCIEMENTS

TABLE DES MATIERES

LISTE DES ABREVIATIONS..... 6

RESUME..... 8

INTRODUCTION :..... 10

MATERIELS ET METHODES..... 15

I. Critères d'inclusion..... 15

II. Stratégies de recherche et source d'information..... 15

III. Inclusion des études..... 18

IV. Recueil et analyse des données..... 18

RESULTATS..... 19

I. Articles inclus..... 19

II. Principaux résultats des études évaluant l'apport de l'IRM 7T pour l'amélioration du taux de détection des lésions épileptogènes chez des patients avec IRM à plus bas champ magnétique normale. 19

III. Principaux résultats des études **évaluant l'apport de l'IRM 7T pour la détection, la caractérisation, et la délimitation des lésions épileptogènes. 26**

DISCUSSION..... 50

I. Apport de l'IRM 7T pour l'amélioration du taux de détection des lésions épileptogènes chez des patients avec IRM à plus bas champ magnétique normale. 50

II. Apport de l'IRM 7T pour la détection, la caractérisation, et la délimitation des malformations du développement cortical. 55

***III.* Apport de l'IRM 7T pour la détection, la caractérisation, et la délimitation des lésions dans l'épilepsie du lobe temporal..... 70**

CONCLUSIONS..... 78

LISTE DES REFERENCES..... 79

LISTE DES ABREVIATIONS

3D	3Dimensions
7T	7Tesla
BOLD	Blood Oxygen Level Dependent
CA	Corne d'Ammon
CE	Commission Européenne
CEST	Chemical Exchange Saturation Transfert
DIR	Double Inversion Reccovery
DTI	Diffusion Tensor Imaging
DNET	Dysembryoplastic Neuroepithelial Tumour
DWI	Diffusion Weighted Imaging
EEG	ElectroEncéphaloGramme
EG	Echo de Gradient
EPI	Echo-Planar Imaging
FDA	Food Drug Association
FLAIR	Fluid Attenuation Inversion Recovery
FSE-IR	Fast Spin Echo Inversion Recovery
FSGR-FSPGR	Fast Spoiled Gradient Echo
GRE	GRadient Echo
GABA	Gamma-AminoButyric Acid
IRM	Imagerie par Résonance Magnétique
IRMf	IRM fonctionnelle
MAP	Morphometric Analysis Program

MDC	Malformations du Développement Cortical
MINIP	Minimum Intensity Projection
MMCD	Mild Malformations of Cortical Development
MP2RAGE	Magnetization-Prepared 2 Rapid Acquisition Gradient Echo
MPRAGE	Magnetization-Prepared Rapid Acquisition Gradient Echo
MRI	Magnetic Resonance Imaging
N	Nombre
NAA	N-Acetyl Aspartate
ROI	Region Of Interest
SEEG	ElectroEncéphaloGraphie intracranienne Stéréotaxique
SB	Substance Blanche
SBA	Surface Based Analyses
SWAN	Susceptibility-Weighted Angiography
SWI	Susceptibility Weighted Imaging
T	Tesla
TEP	Tomographie par émission de postions
TSE	Turbo Spin Echo
VBA	Voxel Based Analyses
WMS	White Matter Suppression

RESUME

Application clinique de l'IRM 7 Tesla dans l'épilepsie : revue systématique de la littérature

Objectif : L'objectif de ce travail était de réaliser une revue systématique de la littérature de l'apport de l'IRM à 7T dans l'épilepsie.

Méthode : L'exploration de la littérature s'est faite sur les bases de données Pubmed et Cochrane, par recherche des articles traitant des applications de l'IRM à ultra-haut champ magnétique dans l'épilepsie. Après inclusion, les articles ont été lus et analysés et les données recueillies ont été reportées et synthétisées dans une grille de lecture systématique.

Résultats : 1717 articles ont été trouvés, parmi ceux-ci 27 ont été inclus et analysés. L'IRM 7T permet d'améliorer le taux de détection des lésions épileptogènes, sur 117 épileptiques avec une IRM à plus bas champ magnétique négatif, l'IRM 7T retrouve des anomalies épileptogènes chez 26, soit 22% des patients. Parmi ces lésions 74% sont des dysplasies corticales focales. Dans les malformations du développement cortical et la sclérose hippocampique la sémiologie est enrichie, la confiance diagnostique est augmentée, et les lésions sont mieux délimitées. Les épilepsies du lobe temporal sans sclérose hippocampique posent toujours des problèmes de diagnostic.

Conclusion : L'IRM 7T améliore le taux de détection et la délimitation des lésions épileptogènes par rapport à l'IRM 3T, surtout pour les dysplasies corticales focales. Sa plus large utilisation pourrait ainsi transformer le quotidien de nombreux malades.

INTRODUCTION :

L'épilepsie touche en France 600 000 personnes et en Europe entre 2,6 et 6 millions de personnes. Au niveau international, l'incidence est de 50 à 100 pour 100 000 habitants soit 60 millions de malades (1). Cela en fait une des affections neurologiques les plus fréquentes. Les répercussions économiques atteignent les 2,6 milliards de dollars par an (2). Surtout, les conséquences humaines sont importantes altérant la qualité et l'espérance de vie des patients. Du fait de sa prévalence et de ses conséquences socio-économiques, l'épilepsie mérite une attention particulière.

Les épilepsies sont un groupe hétérogène de maladies dont les causes sont nombreuses :

- Idiopathique ou génétique
- Non idiopathique acquise :
  - lésionnelle : tumorale, vasculaire, infectieuse, traumatique, malformations du développement cortical (dysplasie corticale focale (FCD), polymicrogyrie, hétérotopie périventriculaire), sclérose hippocampique.
  - non lésionnelle : toxique, métabolique, médicamenteuse.

On distingue les épilepsies focales et généralisées, chez les patients avec une épilepsie partielle, 60 % présentent une épilepsie lésionnelle (3).

Le traitement de choix de première intention repose sur les médicaments antiépileptiques. Mais 1/3 des patients ne répond pas aux traitements médicamenteux disponibles et présentent une épilepsie pharmaco-résistante (1). Celle-ci est définie, selon la haute autorité de santé (HAS), comme « la persistance de crises suffisamment fréquentes ou invalidantes après l'utilisation préalable en monothérapie séquentielle d'au moins 2 médicaments antiépileptiques majeurs de profil pharmacologique différent, et d'au moins une association de 2 médicaments antiépileptiques pendant une durée suffisante pour permettre d'en apprécier l'efficacité ». (4)

Les épilepsies en rapport avec une malformation du développement cortical ou une sclérose hippocampique présentent le taux le plus important de pharmaco-résistance allant de 76 à 89% (3). Pour ces patients, la chirurgie est une option thérapeutique de choix. Et selon une étude de la ligue internationale de lutte contre l'épilepsie, ces pathologies représentent la 1ère cause de chirurgie de l'épilepsie chez l'adulte comme chez l'enfant (48 a 56%) devant les tumeurs (19 à 30%) (5).

Le pronostic pour le contrôle de la maladie est excellent après résection chirurgicale de la lésion épileptogène lorsque celle-ci a bien été identifiée et délimitée en préopératoire : 33% à 80% des patients avec une dysplasie corticale focale ne présentent plus de crise après la chirurgie. Ce taux est d'autant plus important que la résection est complète atteignant alors 80% (5–7). L'enjeu du bilan pré-chirurgical est donc la détection, la localisation et la délimitation précise du foyer épileptogène. Celle-ci repose sur la sémiologie clinique,

l'électroencéphalogramme (EEG), l'imagerie par résonance magnétique (IRM) et dans certains cas la tomographie par émission de postions (TEP) et l'électroencéphalographie intracranienne stéréotaxique (SEEG).

L'imagerie cérébrale par résonance magnétique de part son caractère peu invasif et sa précision anatomique est l'examen de choix pour la détection et la délimitation précise du foyer lésionnel. Elle joue un rôle particulièrement important dans la détection et le bilan pré-chirurgical des épilepsies en rapport avec une malformation du développement cortical ou une sclérose hippocampique. L'identification de la lésion en I.R.M. étant un facteur prédictif majeur de la réussite de la chirurgie (8).

Cependant, 16 à 43% des patients présentant une épilepsie pharmaco-résistante ne présentent pas d'anomalies morphologiques en I.R.M (9,10), rendant la prise en charge plus difficile et moins efficace, car la résection du foyer épileptogène est alors guidée par des examens moins précis et plus invasifs.

Or, l'analyse des pièces histologiques montre que 30 à 50 % de ces patients présentant une I.R.M. négative ont une lésion épileptogène, le plus souvent une dysplasie corticale focale (11). Cela est lié au fait que les anomalies IRM en rapport avec les malformations du développement cortical et la sclérose hippocampique sont souvent subtiles et difficiles à détecter.

Améliorer le taux de détection et la délimitation de ces lésions en IRM est donc cruciale pour la prise en charge et le pronostic de ces patients.

L’augmentation de la puissance du champ magnétique augmente la sensibilité de l’IRM. Les études comparant l’IRM 1.5T et 3T montrent une meilleure détection et caractérisation lésionnelle. Dans la littérature, 5 à 65 % des patients présentant une I.R.M négative à 1,5 T, présentaient des anomalies en IRM à haut champ magnétique 3T (12-15).

La mise en service et la démocratisation des IRM à très haut champ magnétique 7T apparaissent ainsi prometteuses pour le diagnostic et la prise en charge des patients épileptiques présentant une pharmaco-résistance. Plus de 50 machines sont installées dans le monde et celles-ci ont récemment obtenu l’approbation de la FDA et le marquage CE pour l’utilisation de certaines séquences en pratique clinique.

En effet, l’augmentation de la puissance du champ magnétique augmente le rapport signal sur bruit qui est multiplié par 3 à 6 au niveau encéphalique, en comparaison avec des machines de plus bas champ. Cela permet un gain en résolution spatiale et en contraste.

Ce gain permet d’améliorer l’image anatomique morphologique de l’encéphale, ce qui apparaît particulièrement intéressant pour la détection et la caractérisation des lésions épileptogènes les plus subtiles. Il permet également d’améliorer la qualité des séquences avancées. La spectroscopie par résonance magnétique à ultra haut champ magnétique permettrait une meilleure séparation des métabolites. L’imagerie en tenseur de diffusion et la tractographie à 7T permettraient une cartographie plus précise de la microstructure et de l’organisation des fibres de la

substance blanche. L'amélioration de l'imagerie métabolique IRM par transfert de saturation par échange chimique (CEST) pourrait offrir la possibilité de repérer de nouveaux métabolites impliqués dans l'épilepsie (neurotransmetteurs de type glutamate et GABA). La plus grande susceptibilité magnétique améliore l'Imagerie fonctionnelle BOLD. L'ensemble de ces séquences pourraient ainsi, dans un futur proche, aider à la compréhension des mécanismes physiopathologiques, à la détection et à la caractérisation des lésions épileptogènes.

Depuis quelques années, l'implantation d'IRM 7T dédiées à la recherche a permis la réalisation d'études appliquées à l'épilepsie. L'objectif de ce travail est donc de réaliser une revue systématique de la littérature de l'apport de l'IRM à très haut champ magnétique dans l'épilepsie.

Cette revue pourra servir de base de travail, en vue de l'installation d'une telle IRM dans notre région.

MATERIELS ET METHODES

Nous avons réalisé une revue systématique de la littérature. Le travail de recherche et d'analyse a été réalisé par l'auteur de cette thèse.

I. Critères d'inclusion

Les critères d'inclusion étaient les suivant :

- Thème : épilepsie et IRM 7T.
- Date de publication : jusqu'au 1 mars 2020
- Langue : anglais, français.

Il n'y avait pas de critères d'exclusion.

II. Stratégies de recherche et source d'information

L'exploration de la littérature s'est faite par recherche sur plusieurs bases de données qui ont été interrogées avec des équations de recherche représentées dans le tableau 1. L'accès aux bases de données et aux articles s'est effectué grâce à une connexion via le serveur de l'Université de Lille 2.

Tableau 1. Équations de recherche utilisées sur Pubmed et Cochrane.

Pubmed	– (ultra high field mri) OR ultra high field mr) OR 7t mr) OR 7t mri) OR 7 tesla mr) OR 7 tesla mri) OR 7 tesla magnetic resonance imaging) OR 7T magnetic resonance imaging) OR ultra high field magnetic resonance imaging) AND epilepsy : 126 articles. – (ultra high field mri) OR ultra high field mr) OR 7t mr) OR 7t mri) OR 7 tesla mr) OR 7 tesla mri) OR 7 tesla magnetic resonance imaging) OR 7T magnetic resonance imaging) OR ultra high field magnetic resonance imaging) AND hippocampal sclerosis) : 23 articles – (ultra high field mri) OR ultra high field mr) OR 7t mr) OR 7t mri) OR 7 tesla mr) OR 7 tesla mri) OR 7 tesla magnetic resonance imaging) OR 7T magnetic resonance imaging) OR ultra high field magnetic resonance imaging) AND temporal lobe epilepsy) : 38 articles – (ultra high field mri) OR ultra high field mr) OR 7t mr) OR 7t mri) OR 7 tesla mr) OR 7 tesla mri) OR 7 tesla magnetic resonance imaging) OR 7T magnetic resonance imaging) OR ultra high field magnetic resonance imaging) AND mesial temporal sclerosis) : 7 articles – (ultra high field mri) OR ultra high field mr) OR 7t mr) OR 7t mri) OR 7 tesla mr) OR 7 tesla mri) OR 7 tesla magnetic resonance imaging) OR 7T magnetic resonance imaging) OR ultra high field magnetic resonance imaging) AND

	malformations of cortical development) : 14 articles – (ultra high field mri) OR ultra high field mr) OR 7t mr) OR 7t mri) OR 7 tesla mr) OR 7 tesla mri) OR 7 tesla magnetic resonance imaging) OR 7T magnetic resonance imaging) OR ultra high field magnetic resonance imaging) AND cortical dysplasia) : 25 articles – (7T[Title]) OR 7 tesla[Title]) OR seven tesla[Title]) OR ultra high field[Title] : 1484 articles
Cochrane	– #1 (ultra high field mri):ti,ab,kw OR (7t mri):ti,ab,kw OR (7 tesla magnetic resonance imaging):ti,ab,kw OR (mesial temporal sclerosis):ti,ab,kw AND (cortical dysplasia):ti,ab,kw – #2 (ultra high field mri):ti,ab,kw OR (7t mri):ti,ab,kw OR (7 tesla magnetic resonance imaging):ti,ab,kw OR (hippocampal sclerosis):ti,ab,kw AND (temporal lobe epilepsy):ti,ab,kw – #3 (ultra high field mri):ti,ab,kw OR (7t mri):ti,ab,kw OR (7 tesla magnetic resonance imaging):ti,ab,kw OR (epilepsy):ti,ab,kw AND (malformations of cortical development):ti,ab,kw (Word variations have been searched) – Pour un total de 266 articles retrouvés

III. Inclusion des études

L'inclusion de l'étude s'est faite par lecture du titre, puis du résumé et enfin de l'article entier avec sélection de celles répondants aux critères d'inclusion définis.

IV. Recueil et analyse des données

Après inclusion, les articles ont été lus et analysés à la recherche des applications de l'IRM à très haut champ magnétique dans l'épilepsie.

Les données recueillies ont été reportées et synthétisées dans une grille de lecture incluant :

- Titre et auteur
- Séquences et protocole utilisé
- Principaux résultats.

Les articles ont été ainsi séparés en deux grandes catégories :

- Articles évaluant l'apport de l'IRM 7T pour l'amélioration du taux de détection des lésions épileptogènes chez des patients avec IRM à plus bas champ magnétique normale.
- Articles évaluant l'apport de l'IRM 7T pour la détection, la caractérisation, et délimitation des lésions épileptogènes, de manière générale, et de manière plus spécifique dans les malformations du développement cortical et dans l'épilepsie du lobe temporal.

RESULTATS

I. Articles inclus

1717 articles ont été trouvés par les recherches sur PuBmed, et 266 articles par les recherches sur Cochrane. Parmi ceux-ci à la lecture des titres : 37 ont été retenus. Après lecture complète de ces articles : 27 ont été inclus et analysés.

II. Principaux résultats des études évaluant l'apport de l'IRM 7T pour l'amélioration du taux de détection des lésions épileptogènes chez des patients avec IRM à plus bas champ magnétique normale.

Quatre articles ont évalués l'apport de l'IRM 7T pour l'amélioration du taux de détection des lésions épileptogènes en comparaison avec des IRM à plus bas champs magnétique. Leurs principales caractéristiques et leurs principaux résultats

sont résumés dans le tableau 2, et sont synthétisés dans les graphiques 1 et 2. Sur 117 patients avec une IRM 1,5T / 3T négative, l'IRM a détecté une lésion épileptogène chez 26 patients. 20 étaient une dysplasie corticale focale, 3 une sclérose hippocampique, 3 un cavernome et 1 polymicrogyrie.

Tableau 2. Principales caractéristiques et principaux résultats des études évaluant l'apport de l'IRM 7T pour l'amélioration du taux de détection des lésions épileptogènes chez des patients avec IRM à plus bas champ magnétique normale.

7T MRI in epilepsy patients with previously normal clinical MRI exams compared against healthy controls (16)
Population étudiée : - 37 patients avec une épilepsie focale suggérée par la clinique et l'EEG, et une IRM à 1,5 / 3T normale. Et 21 sujets contrôles sains. Protocole / Séquence : - 7T Siemens MAGNETOM : séquences T1 MP-RAGE et MP2RAGE, T2 TSE, FLAIR, SWI, T2 TSE. Principaux résultats : - Apports dans le diagnostic : 25 anomalies potentiellement épileptogènes ont été identifiées à 7T: ➢ Chez 5 patients de manière certaine, confirmées par la chirurgie : 1

polymicrogyrie, 2 scléroses hippocampiques, 1 dysplasie corticale focale, 1 cavernome.

- Chez 3 patients, localisées dans la même zone suspecte cliniquement et très probablement en cause : 1 sclérose hippocampique, 1 dysplasie corticale focale, 1 cavernome.
- Chez 7 patients, localisées dans la même zone suspecte cliniquement mais n'en était pas la cause certaine.
- Et chez 10 patients des lésions potentiellement épileptogènes mais non dans la zone suspecte cliniquement.
- Sur les 8 patients avec des lésions confirmées ou très probablement en causes, 4 n'avaient eu que une IRM 1.5T.
- Pas de différence sur la proéminence des espaces vasculaires chez les sujets épileptiques en comparaison avec les sujets sains.

- Apports dans la prise en charge et le traitement :
  - L'IRM 7T a été utile pour guider la prise en charge chirurgicale chez 9 des 10 patients pour lesquelles une prise en charge chirurgicale a été réalisée.
  - 5 patients étaient libres de toute crise après la chirurgie : 1 cavernome, 1 malformation corticale, 3 scléroses hippocampiques, 1 patient était presque libre de crise (polymicrogyrie).
  - La détection de 7 anomalies a contribué directement à modifier la prise en charge.

Seven tesla MRI improves detection of focal cortical dysplasia in patients with refractory focal epilepsy (17)

-

Population étudiée :

- 40 patients avec une épilepsie focale lésionnelle suspecte, sans anomalie (n = 38) ou avec anomalie supplémentaire suspecte (n= 2) non décelée en IRM à 1,5 / 3T et adressés pour évaluation pré-chirurgicale.

Protocole / Séquence :

- 7T Phillips ACHIEVA. Séquence 3D : T1, T2, FLAIR, T2*, WMS (séquence avec suppression du signal de la substance blanche).

Principaux résultats :

- Sur 38 patients considérés à IRM normale à plus bas champ, 8 patients présentaient des anomalies suspectes de dysplasie corticale focale. Parmi ceux-ci, 6 patients ont été opérés et confirmés histologiquement : 3 FCD type 2, 3 malformation du développement cortical modérée (mMCD). Tous ces patients avaient une IRM 3T de bonne qualité.
- Sur 2 patients suspects d'avoir une pathologie supplémentaire à une sclérose temporale mésiale, 1 patient s'est révélé avoir en plus 1 anomalie suspecte de FCD confirmée histologiquement (mMCD).

7T MRI in focal epilepsy with unrevealing conventional field strength imaging (18)

-

Population étudiée :

- 21 patients avec une épilepsie focale suggérée par la clinique et l'EEG avec une IRM 1,5T et/ou 3T normale.

Protocole / Séquence :

- 7T GE DISCOVERY : 3DT1FSPGR, 3D SWAN, 2D T2 FSE, 2D FSE-IR, 3D FLAIR

Principaux résultats :

- Chez les patients avec une IRM normale à plus bas champ : 6 patients présentaient des anomalies suspectes de dysplasie corticale focale, dont 4 confirmés histologiquement. Deux de ces patients n'avaient eu qu'une IRM a 1,5T.
- Intérêt surtout de la séquence T2*GRE pour l'évaluation de la zone pathologique, et de la séquence FLAIR.

MEG-guided analysis of 7T MRI in patients with epilepsy (19)

Population étudiée :

- 19 patients avec une épilepsie focale avec une magnétoencéphalographie montrant des anomalies épileptiques concordantes avec la clinique et avec une IRM 3T normale.

Protocole / Séquence :

- 7T Phillips ACHIEVA avec séquences 3DT1, 3D FLAIR, T2 TSE et T2*.

Principaux résultats :

- 13 patients ne montraient pas d'anomalie sur l'IRM 7T.
- 6 patients présentaient des anomalies sur l'IRM 7T, concordant avec la clinique :
  - 3 avec une FCD type 2.
  - 3 avec anomalie non spécifique : 1 concordante avec la SEEG, 2 sans preuve SEEG ou histologique d'anomalie a ce niveau .

Graphique 1: Résultats des IRM 7T chez des patients épileptiques avec une IRM à plus bas champ normale

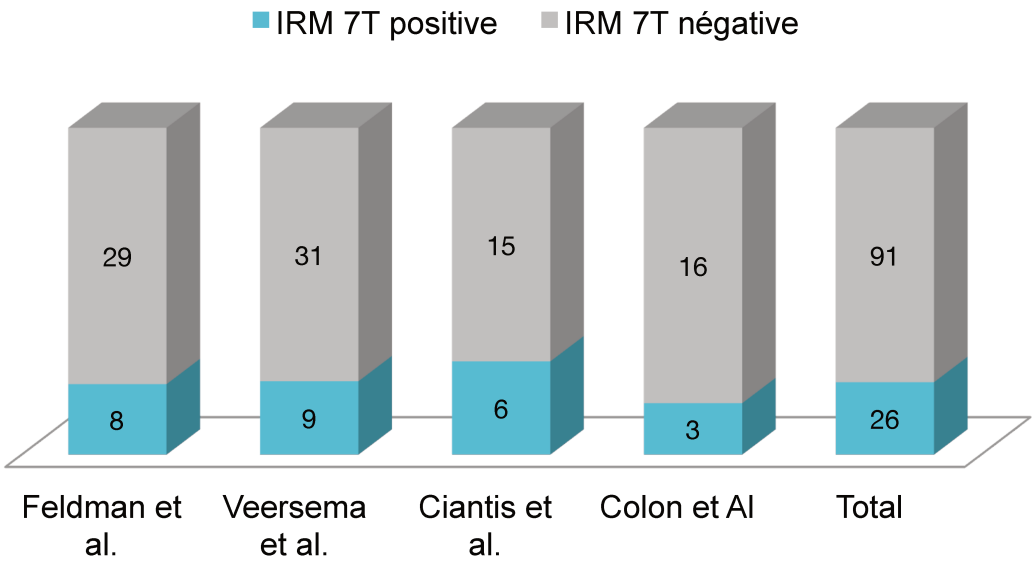

Graphique 2 : Répartition des anomalies à 7T non détéctées à plus bas champ magnétique

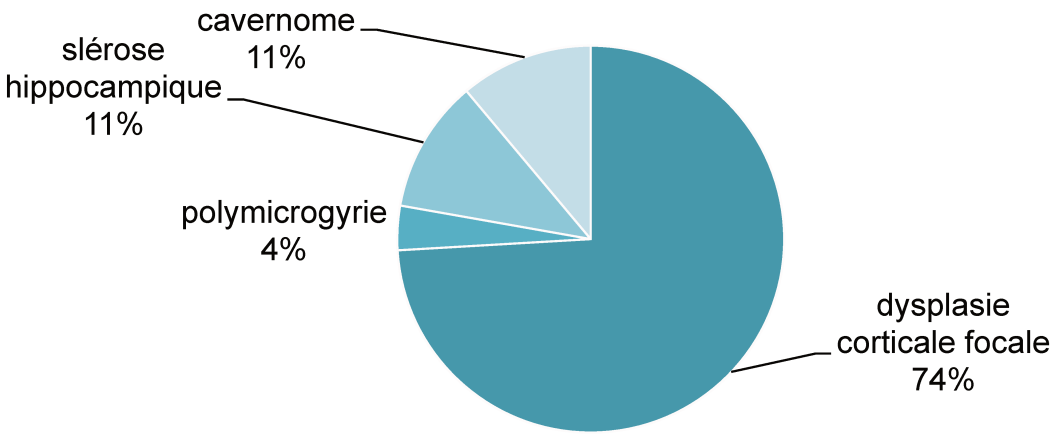

III. Principaux résultats des études évaluant l'apport de l'IRM 7T pour la détection, la caractérisation, et la délimitation des lésions épileptogènes.

23 articles évaluant l'apport de l'IRM 7T pour la détection, la caractérisation et la délimitation des lésions épileptogènes ont été analysés. Leurs principales caractéristiques et leurs principaux résultats sont résumés dans les tableaux 3 (toute lésion épileptogène), 4 (anomalie de développement cortical) et 5 (épilepsie du lobe temporal).

Tableau 3. Principales caractéristiques et principaux résultats des études évaluant l'apport de l'IRM 7T pour la détection, la caractérisation, et la délimitation des lésions épileptogènes de manière générale.

7T MR of intracranial pathology: Preliminary observations and comparisons to 3T and 1,5T (20)
Population étudiée : - 55 patients ayant bénéficié d'une IRM a plus bas champ magnétique (1,5T ou 3T) révélant une pathologie intracrânienne. Protocole / Séquence : - 7T MAGNETOM Siemens avec séquences : axiale et coronale 2D TSE T2, FLAIR, axiale 3D SWI, axiale et sagittale T1 MP2RAGE, T2* GRE. Principaux résultats : - L'ensemble des lésions épileptogènes était plus évident à 7T et notamment les malformations du développement cortical et les scléroses temporales mésiales. Le taux brut de concordance inter-observateur que les lésions étaient plus évidentes à 7T qu'à 1,5 / 3T est de 55%, comparé a 6% que les lésions étaient plus évidentes à 1,5 / 3T qu'à 7T.

Comparison of routine brain imaging at 3T and 7T (21)

-

Population étudiée :

- 10 sujets contrôles volontaires sains et 40 patients avec une pathologie neurologique dont 9 patients avec une épilepsie.

Protocole / Séquence :

- 7T MAGNETOM Siemens : séquences MP2RAGE, 2D T2 TSE , 2D FLAIR , 3D FLAIR , 3D T2* GRE, DWI single shot, DWI resolve, 2D gradient écho EPI (IRM fonctionnelle), 3D T2 TSE, T1 FLASH, 3D DIR.

Principaux résultats :

- Pas de différence statistiquement significative pour le diagnostic des lésions épileptogènes. Pas de lésion supplémentaire décrite.

Presurgical brain mapping in epilepsy using simultaneous EEG and functional MRI at ultra-high field: feasibility and first results (22)

Population étudiée :

- 9 patients avec une épilepsie pharmaco-résistante.

Protocole / Séquence :

- 7T MAGNETOM Siemens : séquence T2* GRE-EPI avec imagerie fonctionnelle BOLD.

Principaux résultats :

- Un « mapping » pré-chirurgical de l'activité épileptique inter-ictal et de l'aire du langage était réalisable.

Tableau 4. Principales caractéristiques et principaux résultats des études évaluant l'apport de l'IRM 7T pour la détection, la caractérisation, et la délimitation des malformations du développement cortical.

Detection superiority of 7T MRI protocol in patients with epilepsy and suspected focal cortical dysplasia (23)
Population étudiée : - 11 patients avec FCD sur une IRM 3T (n = 10) ou 1,5T (n = 1). Protocole / Séquence : - 7T Phillips ACHIEVA : Séquences 3D T1, 3D FLAIR, T2*. Principaux résultats : - Toutes les lésions visibles à 1,5T / 3T étaient visibles à 7T, et elles étaient mieux visibles et mieux délimitées à 7T. Un diagnostic modifié en cavernome. - Détection des lésions surtout sur la séquence FLAIR, et analyse de l'extension des lésions surtout sur la séquence T2*.

Ultra-high field Targeted Imaging of focal cortical dysplasia: The intracortical black line sign in type IIB (24)

-

Population étudiée :

- 12 patients avec une épilepsie focale pharmaco-résistante en rapport avec une FCD prouvée histologiquement : 2 FCD type 1B, 6 FCD type 2B, 4 FCD type IIA.

Protocole / Séquence :

- 7T Discovery MR 950 GR avec séquences : 3D T1 FSGR, 3D FLAIR, 3D SWAN, 2D T2*, 2DT2.

Principaux résultats :

- A 1,5 / 3T : 9 / 12 IRM positive (5 FCD type IIB, 4 FCD type IIA).
- A 7T : 10 / 12 IRM positive (6 FCD type IIB, 4 FCD type IIA).
- Description d'un signe sémiologique intéressant : la séquence SWAN montre chez 5/6 des patients avec une FCD de type IIB : une bande en hyposignal au sein du cortex.
- Les deux patients avec une FCD type 1B qui avaient une IRM négative, avaient un résultat post-opératoire non satisfaisant sur le contrôle des crises alors que 80% des patients avec une IRM positive et une FCD type II avaient un bon contrôle post-opératoire des crises.

7 tesla T2* Weighted MRI as a tool to improve detection of focal cortical dysplasia (25)

-

Population étudiée :

- 6 patients avec une épilepsie réfractaire en rapport avec une dysplasie corticale focale confirmée histologiquement.

Protocole / Séquence :

- 7T Phililips ACHIEVA avec séquences : 3D FLAIR, 3D DIR, 3D T1, 3DT2, 3D T2*.

Principaux résultats :

- Chez 4 patients la séquence T2* retrouvait des hyposignaux T2* linéaires en rapport avec des structures vasculaires dilatées dans les espaces leptoméningés ou sous arachnoidiens au contact de la dysplasie corticale focale, non visibles à 3T.

Ultra high field MR imaging in polymicrogyria and epilepsy (26)

Population étudiée :

- 10 patients ayant une polymicrogyrie précédemment diagnostiqué à 3T.

Protocole / Séquence :

- IRM 7T avec séquences : 3DT1 FSPGR, 3D SWAN, 2D T2* GRE, 2D T2 FSE, 2D FSE IR.

Principaux résultats :

- L'IRM 7T montrait des zones de polymicrogyrie plus extensives chez tous les patients. 4 polymicrogyries qui étaient classées unilatérales à 3T étaient bilatérales à 7T.
- Meilleure délimitation des lésions.
- Intérêt de la séquence T2 GRE et surtout de la séquence SWAN.
- Sémiologie unique bien visible : cortex épais, avec une interface avec la substance blanche ondulée et bordurée d'une fine ligne en hyposignal (« ribbon like ») et surtout des vaisseaux superficiels dilatés bien visibles sur la reconstruction en projection d'intensité minimum (MINIP) de la séquence SWAN, non encore décrit à 3T.

MP2RAGE and susceptibility Weighted imaging in lesional epilepsy at 7T (27)

Population étudiée :

- 7 patients avec une épilepsie lésionnelle pharmaco-résistante : 1 Sclérose tubéreuse de bourneville, 3 FCD, 1 polymicrogyrie, 1 dysplasie neuro-épithéliale (DNET), 1 gangliogliome.

Protocole / Séquence :

- 7T MAGNETOM Siemens avec séquences : 3D T1 MP2RAGE, 3D SWI GRE, axiale DTI (Imagerie en tenseur de diffusion), axiale FLAIR.

Principaux résultats :

- Les séquences 3DT1 MP2RAGE et 3D SWI permettaient de bien détecter et caractériser les lésions.
- Chez 6 patients la séquence 3D SWI retrouvait des hyposignaux linéaires en rapport avec des structures vasculaires dilatées dans les espaces leptoméningés ou sous arachnoidiens au contact.

Type II focal cortical dysplasia: Ex vivo 7T magnetic resonance imaging abnormalities and histopathological comparisons (28)

Population étudiée :

- 13 pièces opératoires obtenues après une chirurgie pour une épilepsie pharmaco-résistante en rapport une dysplasie corticale focale de type II.

Protocole / Séquence :

- Acquisition en pondération T2 à 7T.

Principaux résultats :

- L'hétérogénéité du signal cortical était en rapport avec des agrégats épars de cellules anormales et une désorganisation des fibres du système nerveux central.
- La mesure quantitative du signal T2 par une région d'intérêt (ROI) peut aider à distinguer la zone lésionnelle et péri-lésionnelle.
- La FCD de type IIB était associé à un processus de démyélinisation marquée avec perte importante de fibres nerveuses associé à des cellules anormales, responsable de l'hypersignal de la substance blanche.

Tableau 5. Principales caractéristiques et principaux résultats des études évaluant l'apport de l'IRM 7T pour la détection, la caractérisation, et la délimitation des lésions dans l'épilepsie du lobe temporal.

7T MRI features in control human hippocampus and hippocampal sclerosis : An ex vivo study with histologic correlations (29)
Population étudiée : – 18 scléroses hippocampiques et 15 hippocampes normaux ont été analysés ex vivo sur une IRM 7T et comparer à l'anatomopathologie. Protocole / Séquence : – IRM 7T avec séquences T2 et DTI. Principaux résultats : – Les hippocampes normaux présentaient 7 couches anatomiques individualisables en IRM 7T. Toutes les scléroses hippocampiques présentaient une atrophie et un hypersignal prédominant dans la couche pyramidale, avec seulement 4 couches anatomiques individualisables.

Imaging of patients with hippocampal sclerosis at 7 Tesla: initial results (30)

-

Population étudiée :

- 6 patients avec une sclérose hippocampique connue.

Protocole / Séquence :

- IRM 7T avec séquences T1, T2, T2*, FLAIR.

Principaux résultats :

- La sclérose hippocampique était confirmée chez tous les patients.
- L'imagerie à 7T était réalisable et montrait une résolution élevée des structures hippocampiques in vivo avec plus de détails qu'à 1,5T.

Hippocampal MRS and subfield volumetry at 7T detects dysfunction not specific to seizure focus (31)

Population étudiée :

- 24 patients : 12 patients pré-chirurgicaux avec une épilepsie du lobe temporal (5 patients avec un aspect IRM de sclérose hippocampique, 7 avec une IRM normale ou équivoque) et 12 sujets sains contrôle.

Protocole / Séquence :

- 7T MAGNETOM Siemens avec séquences : SWI et de spectroscopie par IRM.

Principaux résultats :

- Il existait une diminution de volume significative du volume l'aire CA3 et du NAA chez les patients avec épilepsie du lobe temporal mais la volumétrie quantitative des aires hippocampiques et la spectroscopie ne permettaient pas de latéraliser le foyer épileptogène de manière fiable.

Hippocampal sclerosis in temporal lobe epilepsy : Findings at 7T (32)

Population étudiée :

- 11 patients avec une épilepsie du lobe temporal diagnostiquée avec une vidéo-EEG montrant une épilepsie du lobe temporal unilatérale, et une IRM à plus bas champ magnétique montrant une atrophie et/ou un hypersignal hippocampique unilatéral. 3 patients et 2 sujets contrôles ont été exclus en raison de la mauvaise qualité des images.

Protocole / Séquence :

- IRM 7T (Magnex, Oxford, England) avec séquences : 3DT1, T2 coronale.

Principaux résultats :

- Chez l'ensemble des patients avec une sclérose hippocampique, l'hippocampe présentait au moins une anomalie : atrophie (n=7), hypersignal T2 (n=6), aplatissement de la tête de l'hippocampe (n=6), mal-rotation hippocampique.
- L'IRM 7T montrait une atrophie prédominant sur la corne d'Ammon dans sa partie latérale.

Usage of SWI (susceptibility weighted imaging) acquired at 7T for qualitative evaluation of temporal lobe epilepsy patients with histopathological and clinical correlation : an initial pilot study (33)

-

Population étudiée :

- 13 patients pré-chirurgicaux avec épilepsie du lobe temporal pharmaco-résistante.

Protocole / Séquence :

- 7T Siemens avec séquences : Coronale T2* et SWI, T1 MPRAGE.

Principaux résultats :

- Les anomalies IRM à 7T étaient concordantes avec la clinique chez 8 sur 13 patients et avec l'histologie chez 7 des 10 patients opérés. Ces chiffres étaient identiques à 1,5T.

Seven-tesla MRI of hippocampal sclerosis: An in vivo feasibility study with histological correlations (34)

-

Population étudiée :

- 17 patients pré-chirurgicaux avec épilepsie du lobe temporal pharmaco-résistante. 2 ont finalement refusé la chirurgie, 1 a eu une chirurgie de déconnexion, et 1 patient exclu pour une IRM non interprétable.

Protocole / Séquence :

- 7T MAGNETOM Siemens avec séquence coronale T2 FSE.

Principaux résultats :

- 72,5% des examens étaient évaluables de manière excellente ou bonne, 27,5% restaient évaluables.
- La corrélation avec l'anatomopathologie pour la gradation de l'atrophie et des anomalies de signal dans les différentes aires hippocampique était très bonne en particulier dans l'aire CA1 ou la sensibilité et la spécificité étaient de 100%.
- Les performances pour le diagnostic de sclérose hippocampique étaient les suivantes : Spécificité 80 à 100%, Sensibilité 75 à 100%.
- La latéralisation était possible chez tous les patients présentant une sclérose hippocampique confirmée histologiquement (n=8/8).

Investigation of hippocampal substructures in focal temporal lobe epilepsy with and without hippocampal sclerosis at 7T (35)

Population étudiée :

- 13 patients pré-chirurgicaux avec une épilepsie du lobe temporal pharmaco-résistante : 4 ayant une sclérose hippocampique identifiée à plus bas champ, 9 sans sclérose hippocampique identifiée.

Protocole / Séquence :

- 7T Siemens avec séquences : coronale multi-écho écho-gradient avec 6 échos, 3D T1 MPRAGE.

Principaux résultats :

- La volumétrie quantitative montrait que les patients avec une sclérose hippocampique avaient du côté ipsilatéral une atrophie hippocampique plus marquée que les patients contrôles et que les patients sans sclérose hippocampique de manière statistiquement significative et en particulier dans l'aire CA1 et CA4+gyrus dendatus.
- Le volume hippocampique global et dans les différentes aires de l'hippocampe n'était pas statistiquement différent chez les patients sans sclérose hippocampe et chez les patients contrôles.
- Absence de corrélation statiquement significative entre le volume hippocampique et le pronostic post-opératoire.

Structural and functional asymmetry of medial temporal subregions in unilateral temporal lobe epilepsy : A 7T MRI study (36)

Population étudiée :

- 13 patients pré-chirurgicaux avec une épilepsie du lobe temporal unilatéral pharmaco-résistante : 4 avec une sclérose hippocampique, 9 étiquetés non lésionnel. Et 24 sujets contrôles.

Protocole / Séquence :

- 7T Siemens avec séquences : coronale T2, BOLD f-MRI.

Principaux résultats :

- La volumétrie quantitative retrouvait chez les patients avec une sclérose hippocampique une diminution de volume significative dans toutes les aires de l'hippocampe et en particulier dans l'aire CA1 du coté ipsilatéral en comparaison avec le coté controlatéral. Alors que les patients avec une épilepsie du lobe temporal étiquetée non lésionnelle n'avaient qu'une diminution modérée de volume du coté ipsilatéral non statistiquement significative.
- Les patients avec une sclérose hippocampique avaient une diminution de l'activité fonctionnelle de l'hippocampe et en particulier dans l'aire CA1 en comparaison avec le côté controlatéral, alors qu'au contraire les patients avec une épilepsie du lobe temporal étiquetée non lésionnelle avaient une activité augmentée en particulier dans l'aire CA1.

Subfield specific tractography of the hippocampus in epilepsy patients at 7 Tesla (37)

Population étudiée :

- 25 patients avec une épilepsie focale pharmaco-résistante et une IRM 1,5 / 3T négative.

Protocole / Séquence :

- 7T MAGNETOM Siemens avec séquences : 3DT1 MP2RAGE, Tractographie par séquence « high angular resolved diffusion weighted imaging (HARDI) ».

Principaux résultats :

- La tractographie des différentes aires hippocampiques était réalisable chez tous les sujets.
- Chez l'ensemble des patients épileptiques, il existait une diminution significative du degré de connectivité des aires hippocampiques à droite.

7T MR spectroscopic imaging in the localization of surgical epilepsy (38)

Population étudiée :

- 25 patients avec une épilepsie opérée : 9 avec des anomalies hippocampiques asymétriques en IRM, 10 avec des anomalies IRM ou TEP autres qu'une asymétrie hippocampique, 6 sans anomalie IRM.

Protocole / Séquence :

- Séquence de spectroscopie par IRM à 7T.

Principaux résultats :

- La concordance entre les anomalies spectroscopiques et la région reséquée chirurgicalement était significativement corrélée au pronostique : les 14 patients avec résection complète de la région qui présentaient les anomalies métaboliques les plus sévères avaient un bon pronostic post-opératoire, alors que seulement 3 des 11 patients sans résection complète des anomalies métaboliques sévères avaient un bon pronostic.

Seven tesla suceptibility weighted analysis of hippocampal venous structures : Application to magnetic resonance normal focal epilepsy (39)

Population étudiée :

- Patient épileptique suspect d'avoir une épilepsie focale du lobe temporal (n=17) ou néocorticale (n=17) avec une IRM 1,5T / 3T interprétée comme normale. Et 17 sujets contrôles sains.

Protocole / Séquence :

- 7T MAGNETOM Siemens avec séquences : 3D T1 MP2RAGE et SWI.

Principaux résultats :

- La densité de vaisseaux dans les régions hippocampiques était symétrique chez les sujets sains. En revanche, chez les patients avec une épilepsie du lobe temporal il existait une asymétrie de densité avec une diminution de la densité de vaisseaux du coté homolatérale à la zone épileptogène suspecte cliniquement.

Study of the hippocampal internal architecture in temporal lobe epilepsy using 7T and 3T MRI (40)

Population étudiée :

- 39 patients avec une épilepsie du lobe temporal unilatérale diagnostiquée cliniquement et sur l'EEG.

Protocole / Séquence :

- 7T MAGNETOM Siemens avec séquences : Coronale T2 TSE, 3DT1 BRAVO, 3DT1 MPRAGE.

Principaux résultats :

- L'asymétrie de l'architecture interne de l'hippocampe était un bon facteur prédictif de la latéralisation du foyer épileptogène. L'IRM 7T permettait une meilleure analyse de l'architecture interne de l'hippocampe par rapport à l'IRM 3T.
- La mesure quantitative du volume hippocampique était un bon facteur prédictif de la latéralisation du foyer épileptogène. Il n'y avait pas de différence entre l'IRM 7T et l'IRM 3T pour la mesure du volume hippocampique.

Combined 7-T MRI and histopathologic study of normal and dysplastic samples from patients with TLE (41)

Population étudiée :

- 13 pièces opératoires obtenues après une chirurgie pour une épilepsie du lobe temporal pharmoco-résistante en rapport avec une sclérose hippocampique.

Protocole / Séquence :

- IRM 7T avec séquence en pondération T2.

Principaux résultats :

- L'intensité du signal T2 était plus faible dans les zones où la densité de fibre et la densité cellulaire étaient plus importantes et inversement.

Ultra-high field MRI of human hippocampi: Morphological and multiparametric differentiation of hippocampal sclerosis subtypes (42)

Population étudiée :

- 14 pièces opératoires obtenues après une chirurgie pour une épilepsie du lobe temporal pharmoco-résistante.

Protocole / Séquence :

- IRM 7T avec séquence en pondération T2, et imagerie en tenseur de diffusion (DTI)

Principaux résultats :

- La couche pyramidale était plus fine chez les sujets avec une sclérose hippocampique que chez les sujets sains.
- Il était possible de distinguer la sclérose hippocampique de type 1 par une atrophie intéressant toute l'aire CA1, en comparaison avec la sclérose hippocampique de type 2 où l'atrophie de l'aire CA1 reste limitée à la moitié supérieure de cette aire.

DISCUSSION

I. *Apport de l'IRM 7T pour l'amélioration du taux de détection des lésions épileptogènes chez des patients avec IRM à plus bas champ magnétique normale.*

Sur 117 épileptiques avec une IRM à plus bas champ magnétique négatif, l'IRM 7T retrouve des anomalies épileptogènes chez 26, soit 22% des patients.

Ce gain diagnostique est permis par un meilleur rapport signal sur bruit et contraste sur bruit, des acquisitions avec une meilleure résolution spatiale, et une sensibilité aux propriétés de susceptibilité magnétique des tissus plus importante, permettant la détection de ces lésions souvent subtiles. (Figures 1 2 et 3)

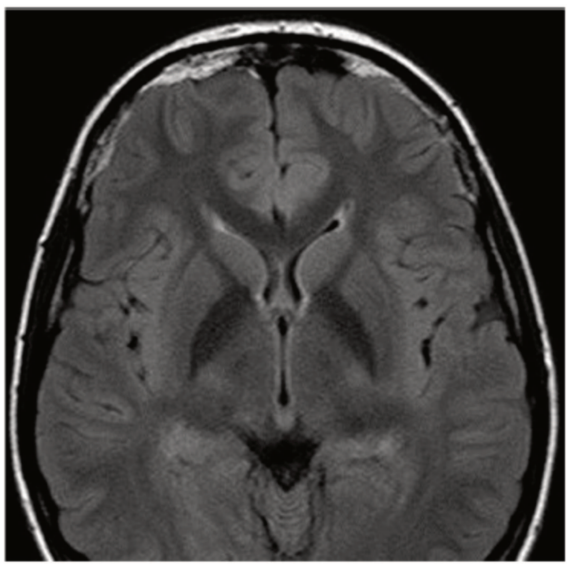

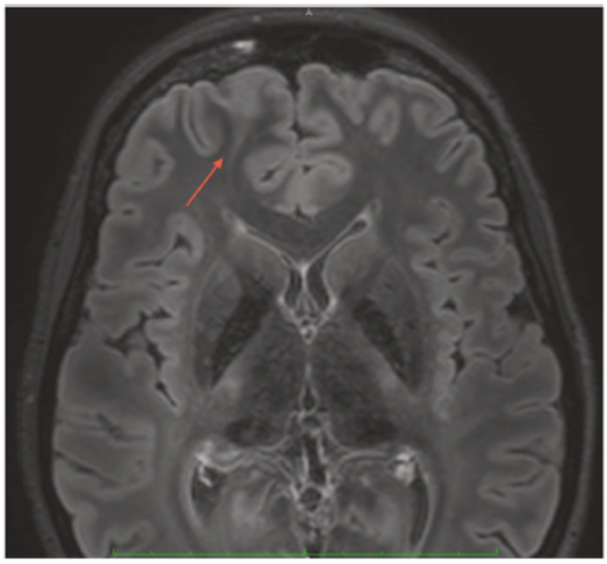

Figure 1. D'après Colon et al. (19). Séquence axiale FLAIR à 3T (à gauche) et a 7T (à droite) chez le même patient. Notez la meilleure définition, le meilleur contraste et la diminution du bruit de l'image à 7T rendant évidente la dysplasie corticale focale frontale antérieure droite (flèche).

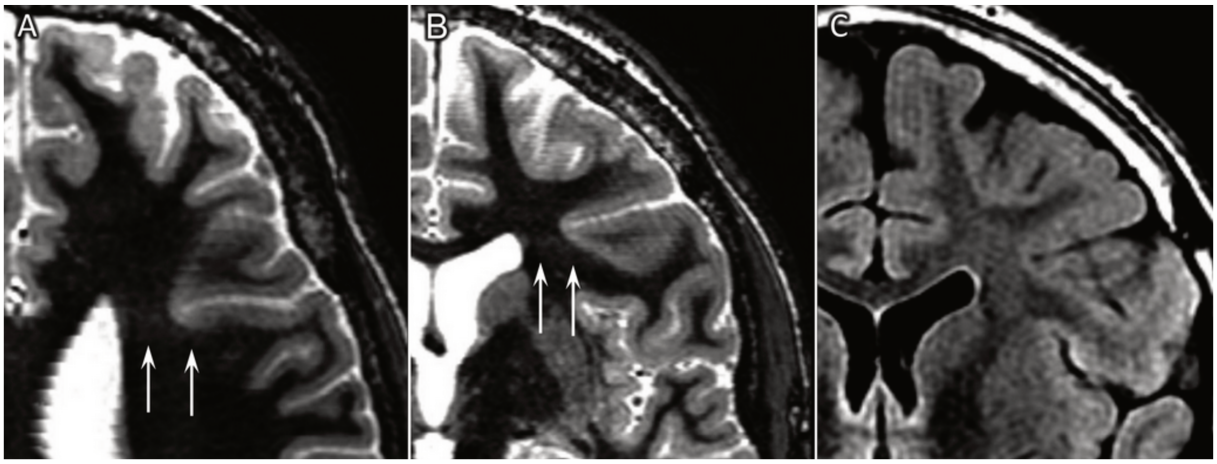

Figure 2. D'après Verseema et al. (17) . Séquence axiale et coronale WMS (avec suppression du signal de la substance blanche) à 7T (A et B) et séquence coronale FLAIR à 3T (C). Notez la meilleure définition et le meilleur contraste de l'image à 7T rendant possible la visualisation d'une très subtile dysplasie corticale focale sous la forme d'un fin hypersignal linéaire de la substance blanche associé à un discret épaississement flou du fond du sulcus au contact, non visible à 3T.

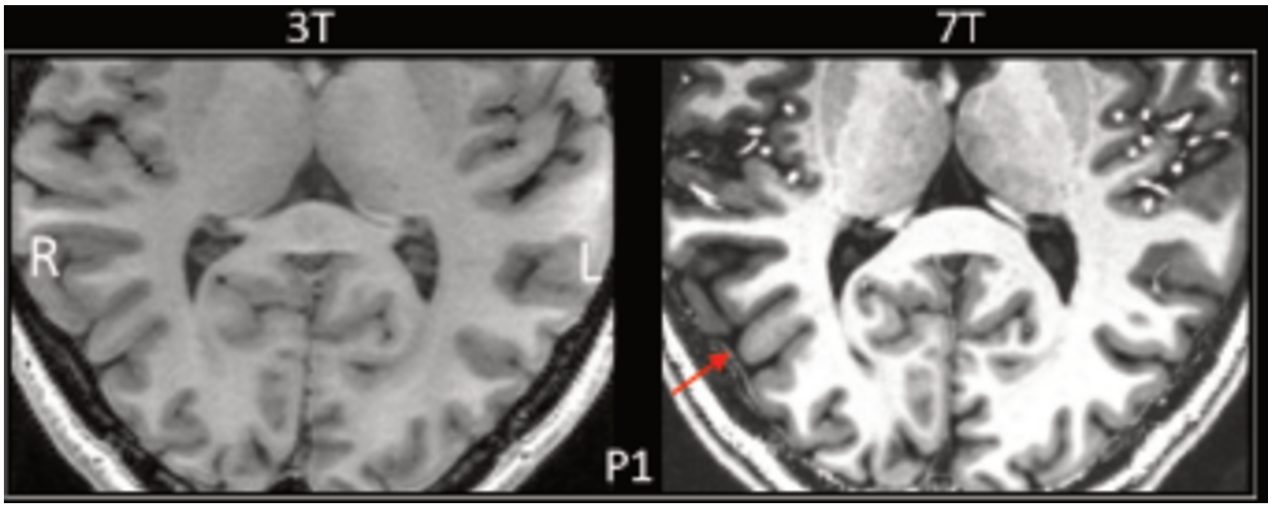

Figure 3. D'après Cong Chen et al. (43) Séquences axiale en pondération T1 à 3 T normale, et à 7T révélant une dysplasie corticale focale (flèche).

Ces chiffres restent inférieurs à ceux retrouvés en anatomopathologie dans la littérature, qui retrouve des lésions épileptogènes chez 30 à 50% des patients avec une IRM normale à plus bas champ magnétique (11). Cela suggère que certaines épilepsies lésionnelles restent non détectables à ultra haut champ magnétique. Ceci est confirmé par l'analyse des pièces anatomopathologiques des patients avec une IRM 7T négative opérés dans ces études : 3 présentaient une FCD et 3 présentaient de la gliose sur 8 patients opérés dont le compte rendu anatomopathologique était disponible. Plusieurs explications pourraient être avancées. L'augmentation des artefacts en rapport avec l'augmentation de la puissance du champ magnétique. Cependant aucun patient n'a été exclu du fait de la mauvaise qualité des images. Il pourrait s'agir d'un manque d'expérience, avec de nouvelles images et une sémiologie plus riche à appréhender. Ou tout simplement de petites lésions non encore accessibles à l'imagerie.

La répartition des pathologies supplémentaires détectées à ultra haut champ magnétique est concordante avec la littérature, avec principalement des dysplasies corticales focales pour 74% des lésions.

Ces études ne permettent pas d'évaluer l'influence de l'IRM 7T sur le nombre faux négatifs. L'augmentation de la qualité des images et la visualisation plus fine des structures anatomiques pourraient s'avérer être à double tranchant, poussant à des diagnostics par excès par la description d'image normale comme pathologique. La démocratisation des machines à 7T et de leur usage permettraient d'augmenter l'expérience de leurs utilisateurs et limiteraient ainsi le nombre de faux-positifs. Il semble également important d'envisager des interprétations par des radiologues expérimentés à ultra-haut champ, lors de réunion de concertation pluridisciplaire où l'IRM serait intégrée de façon globale et multiparamétrique à la pathologie du patient, pour s'assurer de la concordance des images avec la clinique, l'EEG et la TEP.

Ces études bien qu'encourageantes reste limitées du point de vue méthodologique :

- Un faible nombre de patient, mais ce biais n'est pas spécifique des études à 7T sur l'épilepsie. Il s'applique à toutes les études à 7T quelque-soit le champ d'application car il s'agit d'un outil d'imagerie coûteux et encore peu disponible.
- Une absence de comparaison systématique à l'IRM 3T chez certains patients. 6 des 26 patients n'avaient bénéficié que d'une IRM 1,5T, ces lésions auraient peut-être été détectées avec une IRM 3T.

- Une population non représentative de la population générale, puisqu'il s'agit pour la plupart de patient épileptique adressé en centre expert, augmentant ainsi leur probabilité pré-test, mais celle-ci reste représentative de la pratique clinique.
- Une lecture non en aveugle des examens chez certains patients pouvant augmenter artificiellement la sensibilité de l'IRM ; cela dit une interprétation fiable et robuste de tout examen d'imagerie doit se faire à la lumière des autres données cliniques et paracliniques, ce qui est encore plus vrai dans l'épilepsie.
- Un manque de comparaison avec le Gold-standard qu'est l'examen anatomopathologique, 7 des 26 lésions détectées n'ont pas été prouvées histologiquement.

Au delà de ces articles deux résumés d'articles publiés récemment sur le site de la société américaine d'épilepsie, dont l'article complet n'est pas encore publié en ligne, semblent corroborer ces données. Le premier de Wang et al. (44), avec 53 patients épileptiques présentant une IRM 3T négative. Parmi ceux-ci, l'IRM 7T révèle une lésion chez 26 patients, la plupart du temps, une dysplasie corticale focale. Le deuxième de Cong Chen et al. révélant à 7T 2 lésions sur 14 patients avec une IRM 3T négatives. (43)

II. Apport de l'IRM 7T pour la détection, la caractérisation, et la délimitation des malformations du développement cortical.

Les malformations dues à une anomalie du développement cortical (MDC) désignent un large spectre de malformations cérébrales constituées pendant l'embryogenèse.

Parmi celles-ci, les études à ultra haut champ magnétique confirment que la dysplasie corticale focale est la cause la plus fréquente d'épilepsie pharmaco-résistante à IRM négative à bas et/ou haut champ.

La sémiologie IRM à 7T de ces lésions est corrélée à la sévérité des anomalies cytoarchitecturales. Cela explique que les dysplasies corticales focales de type II et en particulier de type IIB qui présentent les anomalies les plus sévères soient les plus souvent détectées. (28)

Cette sémiologie reste la même qu'à plus bas champ magnétique avec une meilleure définition lésionnelle et une richesse des signes plus importantes. Les signes les plus fréquemment retrouvés sont à des degrés variables : (Figure 3, 4, 5, 6)

- Un épaississement cortical.
- Un aspect flou de la jonction substance blanche / substance grise.
- Un hypersignal T2 / FLAIR de la substance grise, de la jonction substance blanche / substance grise, de la substance blanche pouvant s'étendre jusqu'au ventricule (« transmantle sign »).
- Un « pattern » de gyrus/sulcus anormal.
- Une hypoplasie / atrophie segmentaire ou lobaire.

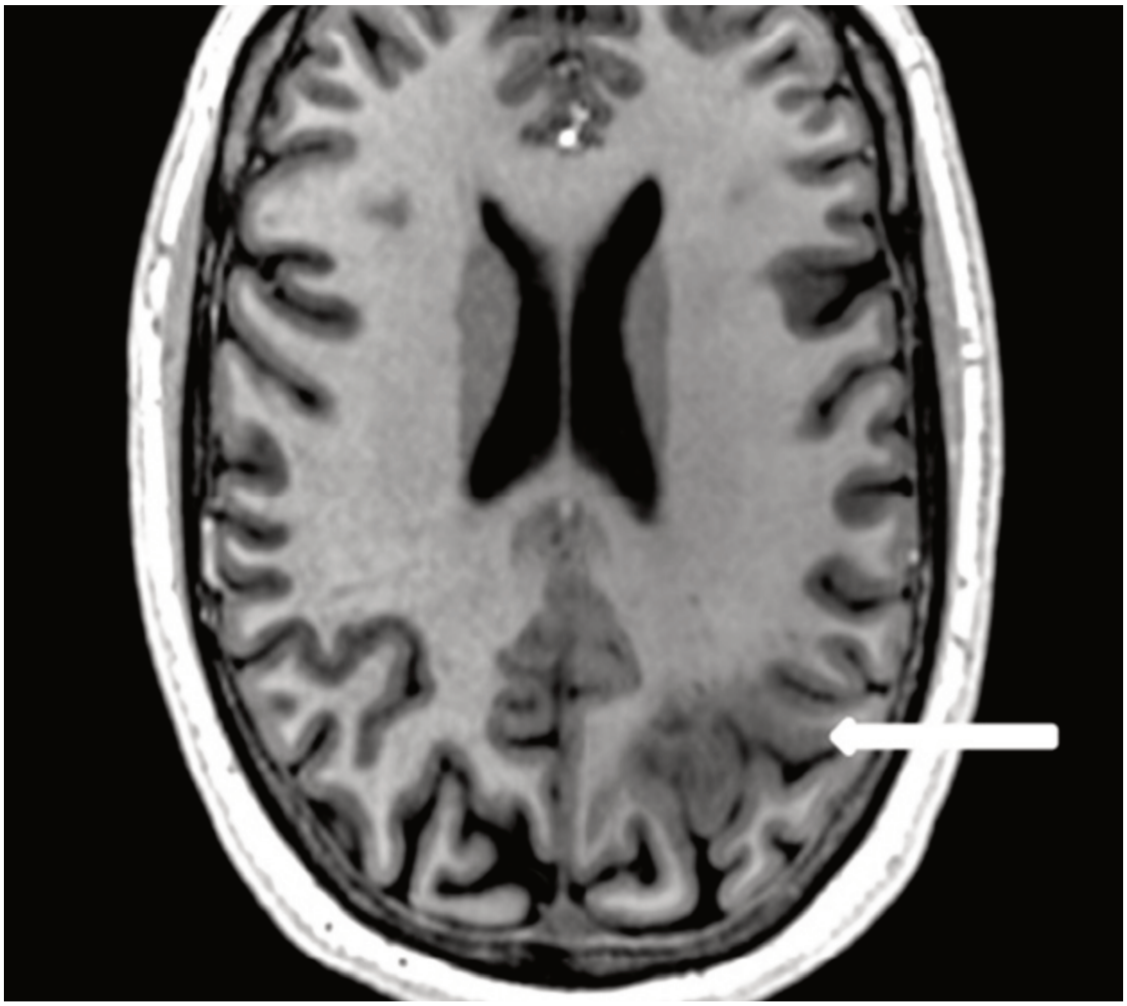

Figure 3 : D'après Colon et Al. (23) Séquence axiale T1 à 7T: Epaississement cortical et aspect flou de la jonction substance blanche / substance grise.

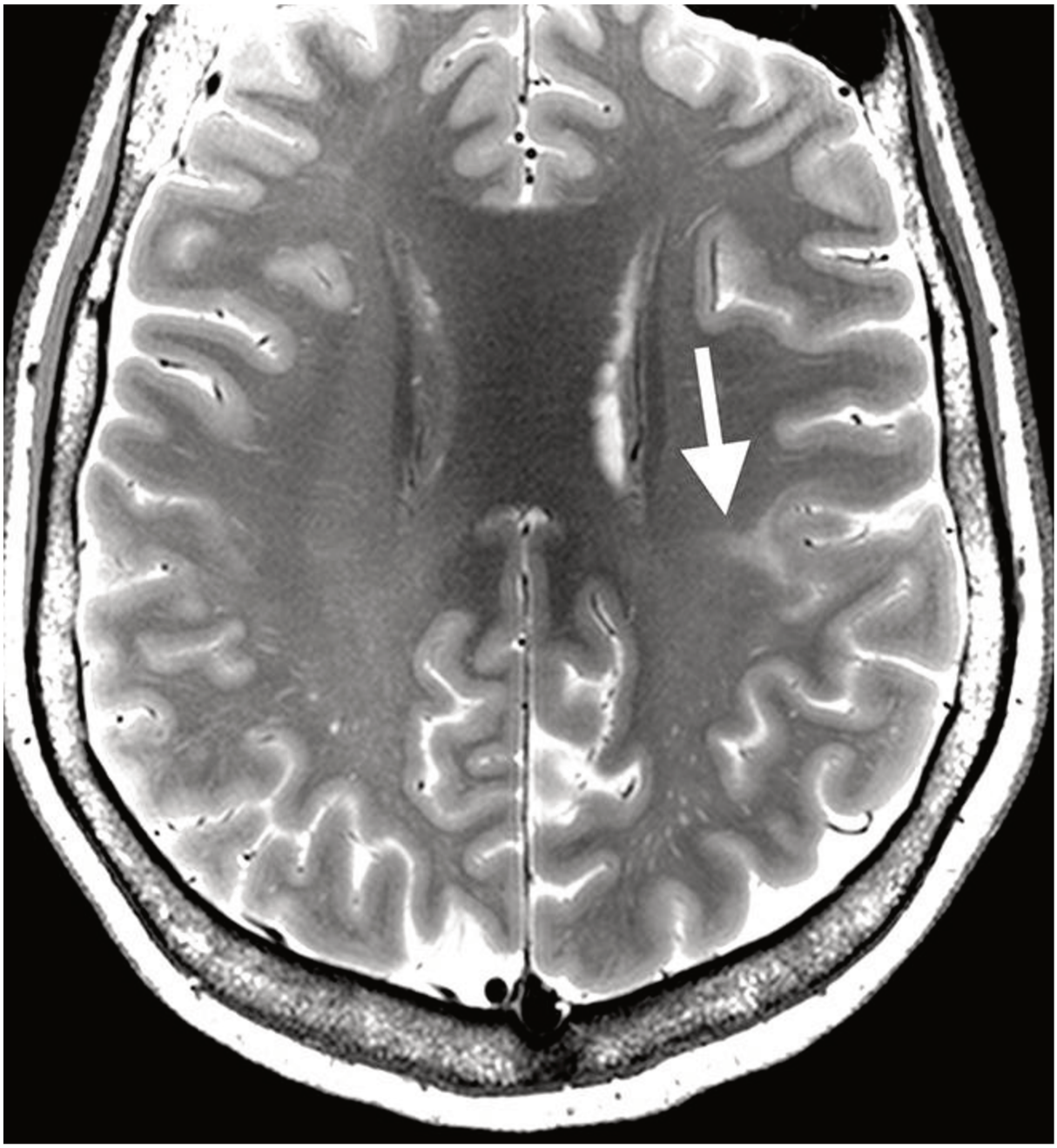

Figure 4 : D'après Colon et Al. (23) Séquence axiale T2 à 7T : Hypersignal T2 de la de la jonction substance blanche / substance grise, s'étendant vers le ventricule (« transmantle sign »)

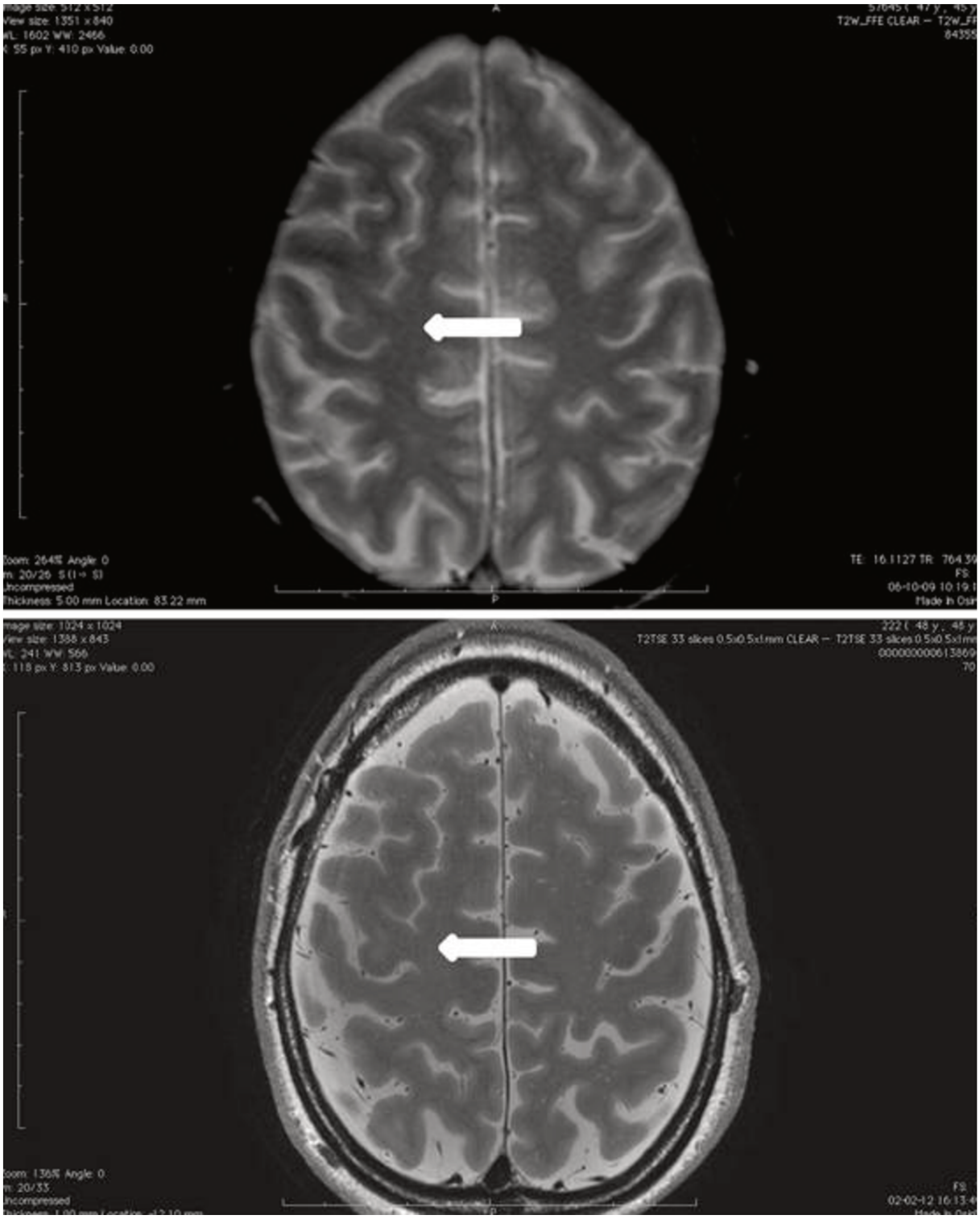

Figure 5 : D'après Colon et Al. (23) Séquence axiale T2 à 3T (haut) et à 7T (bas). Hypersignal T2 de la substance blanche nettement mieux visible à 7T.

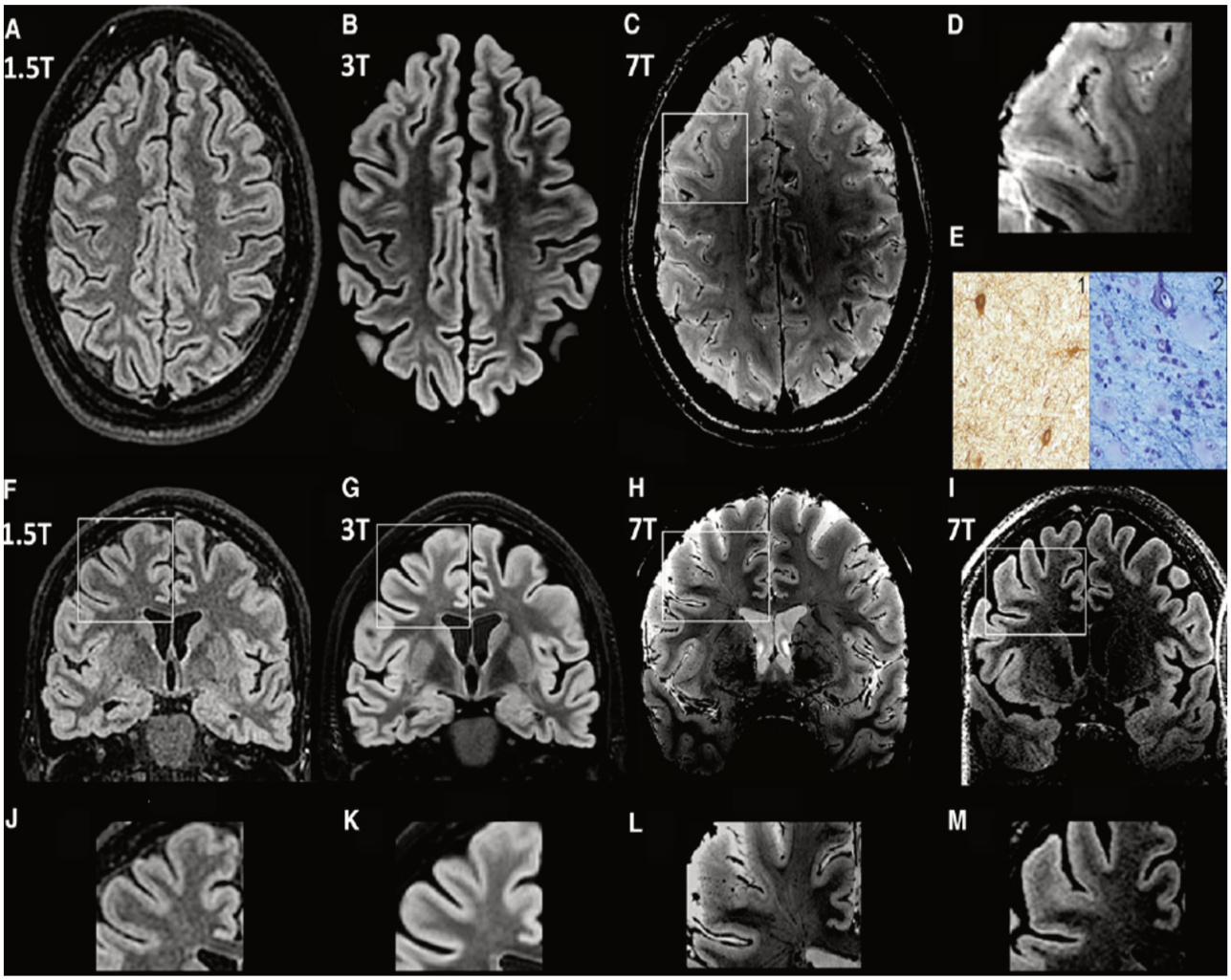

Figure 6 D'après Ciantis et al. (18) A-FJ. 1.5T, Séquence 3D FLAIR avec reconstruction axiale et coronale sans et avec zoom B-G-K. 3T, Séquence 3D FLAIR avec reconstruction axiale et coronale sans et avec zoom C-D. 7T, Séquences 3D SWAN avec reconstruction axiale sans et avec zoom. H-L 7T, Séquence coronale 2D GRE sans et avec zoom. I-M 7T Séquence coronale 3D FLAIR sans et avec zoom E. Coupe anatomopathologique. A 1,5 et 3T, absence d'anomalie structurale en dehors d'un discret hypersignal FLAIR mieux visible en coupe coronale surtout à 3T. L'IRM 7T révèle une richesse sémiologique plus importante avec en plus des anomalies morphologiques révélatrices de FCD : épaississement cortical et aspect flou de la jonction substance blanche / substance grise.

Deux signes sémiologiques non encore décrits à plus bas champ l'ont été en IRM à 7T. Premièrement, des hyposignaux linéaires sur les séquences de susceptibilité magnétique (T2*, SWI) en rapport avec des structures vasculaires dilatées dans les espaces leptoméningés ou sous arachnoidiens au contact de la dysplasie corticale. Ce signe a été retrouvé chez 10 patients présentant une malformation du développement cortical : dans 7 cas de FCD, 1 cas de polymicrogyrie, 1 cas de DNET, et 1 cas de sclérose tubéreuse de bourneville (25-27). La détection de ces anomalies vasculaires au contact de ces malformations pourrait être rendue possible par l'augmentation de l'effet T2* avec l'augmentation de la puissance du champ magnétique. Ce signe pourrait s'avérer particulièrement utile en rendant plus aisé la détection d'anomalie plus subtile. (Figure 7)

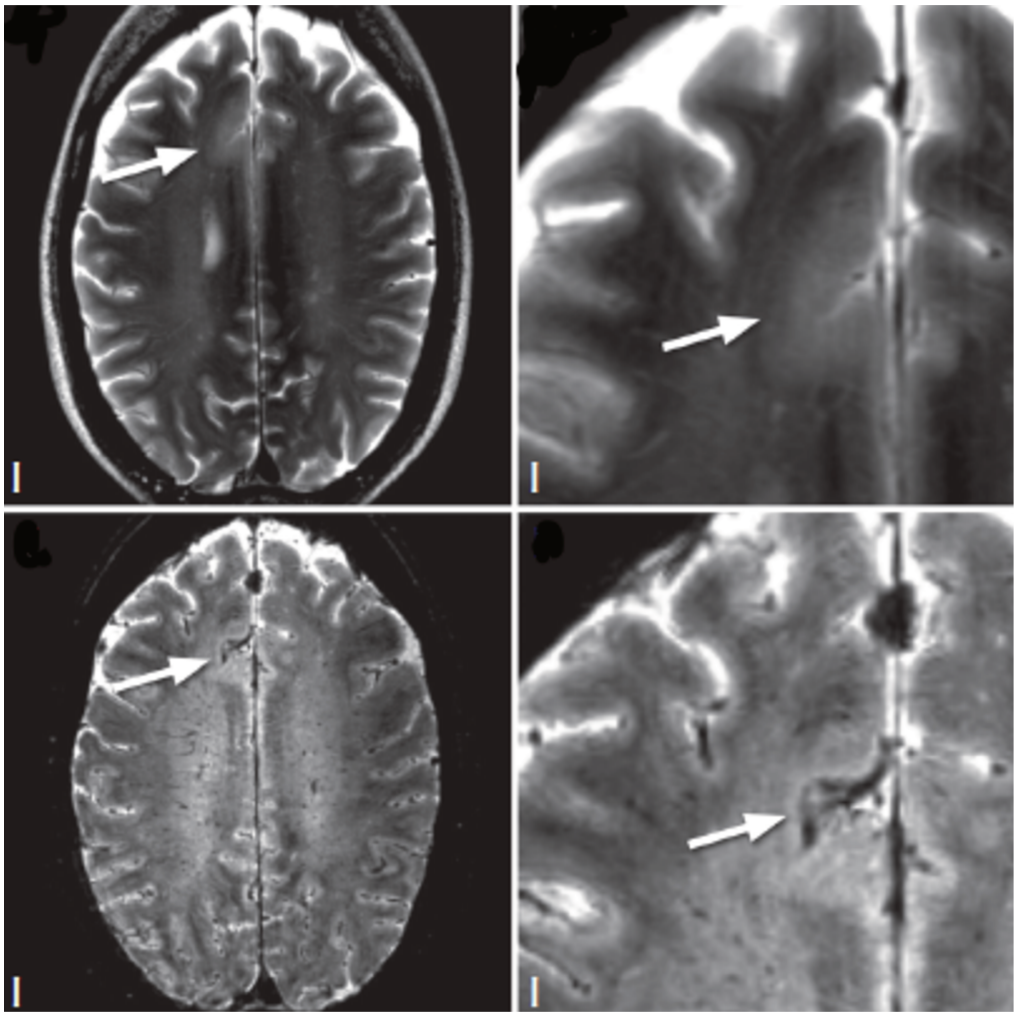

Figure 7 : D'après Veersema et al. (25) **Séquence axiale T2 (haut) et axiale T2* (bas). Dysplasie corticale focale visible en T2 sous forme d'un discret épaississement cortical flou, bien souligné sur la séquence T2* par la présence en plus d'hyposignaux linéaires dans les espaces leptoméningés ou sous arachnoïdiens au contact.**

Deuxièmement, une bande en hyposignal au sein du cortex sur la séquence de susceptibilité magnétique SWAN, décrit dans la FCD de type IIB, permettrait une bonne délimitation lésionnelle pour guider le geste chirurgical, celle-ci étant bien corrélée au pronostic post-opératoire. La résection complète de celle-ci était

associée à un bon pronostic, alors que sa persistance était associée à une évolution défavorable. (24). (Figure 8)

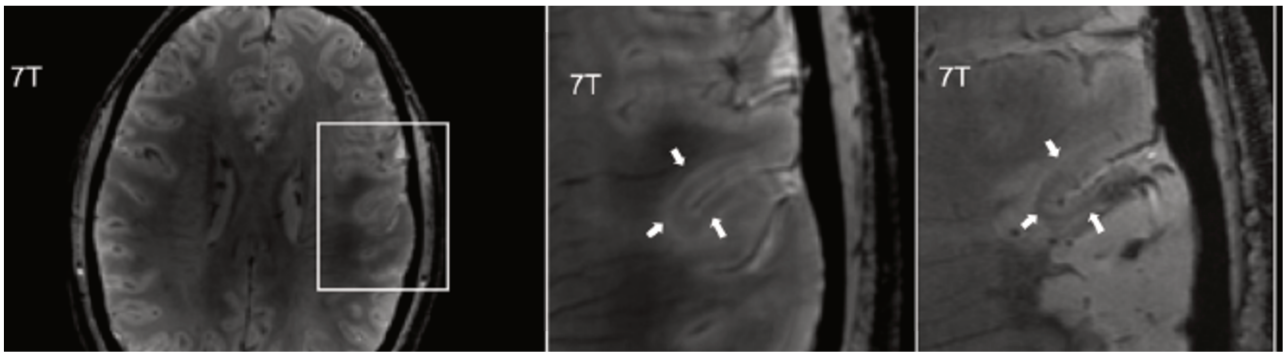

Figure 8 : D'après Bartolini et al. (24) : Patient avec une FCD de type IIB ayant un mauvais contrôle post-opératoire des crises (Engel Classe III). Séquences axiales SWAN à 7T avant et après chirurgie, visualisation d'une bande en hyposignal intra-cortical au sein de la lésion, de résection incomplète et persistante après la chirurgie.

La polymicrogyrie fait partie des malformations du développement cortical parfois difficile à diagnostiquer, et peut être confondue avec une pachygyrie. La sémiologie à ultra haut champ magnétique est également identique avec une meilleure définition des anomalies :

- un cortex plus ou moins épaissi,
- avec une interface avec la SB ondulé fait de multiples petits gyri sans sulci.

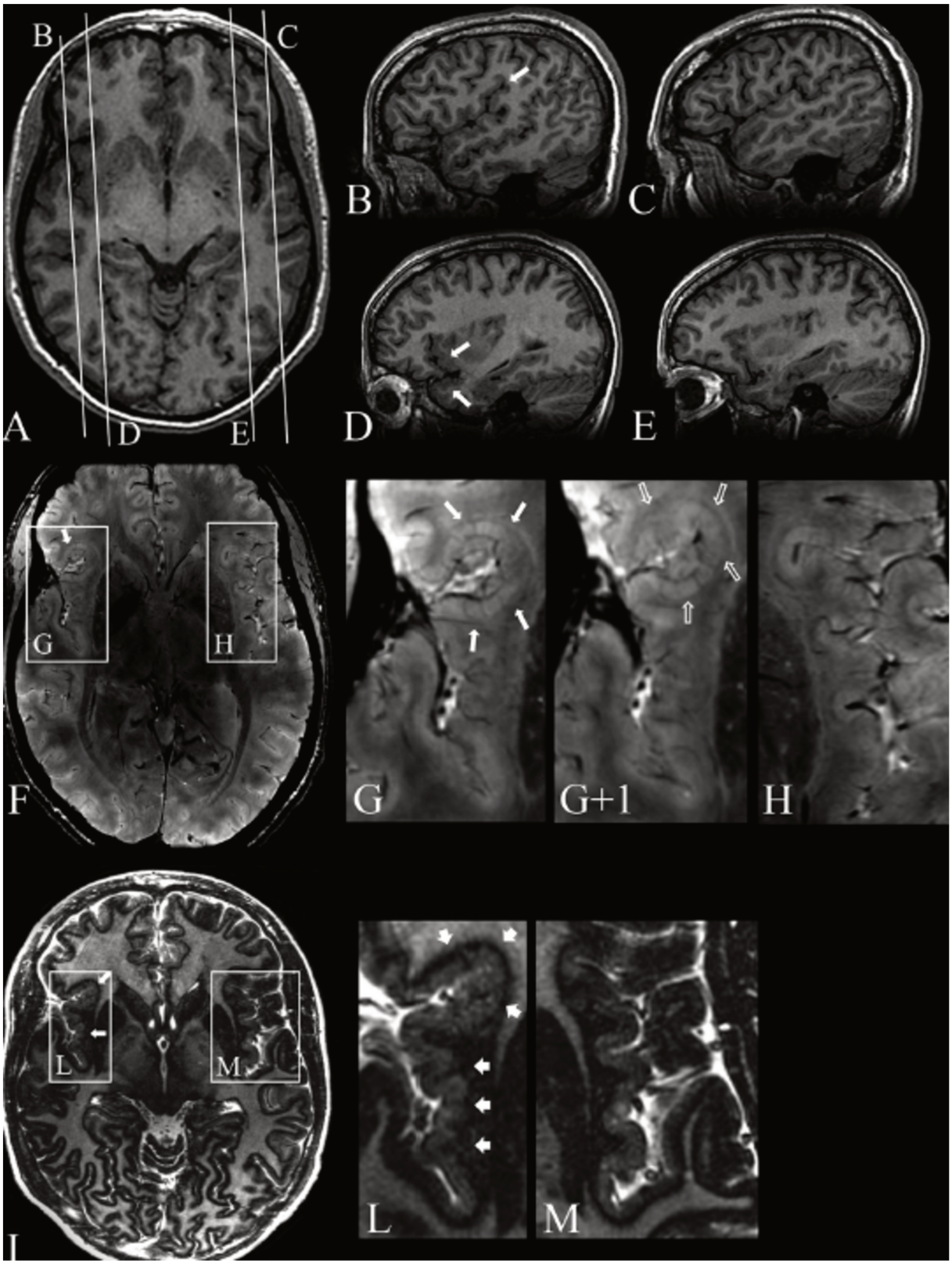

Figure 9 : D'après Ciantis et Al. (26) A-B-C-D Séquence 3DT1 axiale et sagittales à 3T. Discret épaississement du cortex du gyrus frontal inférieur droit et du gyrus temporal supérieur droit. F-G-H. Séquence 3D SWAN axiales

avec et sans zoom et I-L Séquence axiale avec et sans zoom type « tissue border enhancement ». On retrouve le cortex épaissi et surtout, l'excellente résolution des séquences permet de bien visualiser et délimiter le cortex ondulé fait de multiples petits gyri sans sulci.

Tout comme dans la FCD et comme déjà mentionné plus haut, un signe supplémentaire pouvant s'avérer utile pour la détection des lésions a été décrit : présence de vaisseaux superficiels dilatés bien visibles sur la séquence de susceptibilité magnétique type séquence SWAN avec reconstruction en « minimum intensity projection ». (MiniP). (Figure 9) (26)

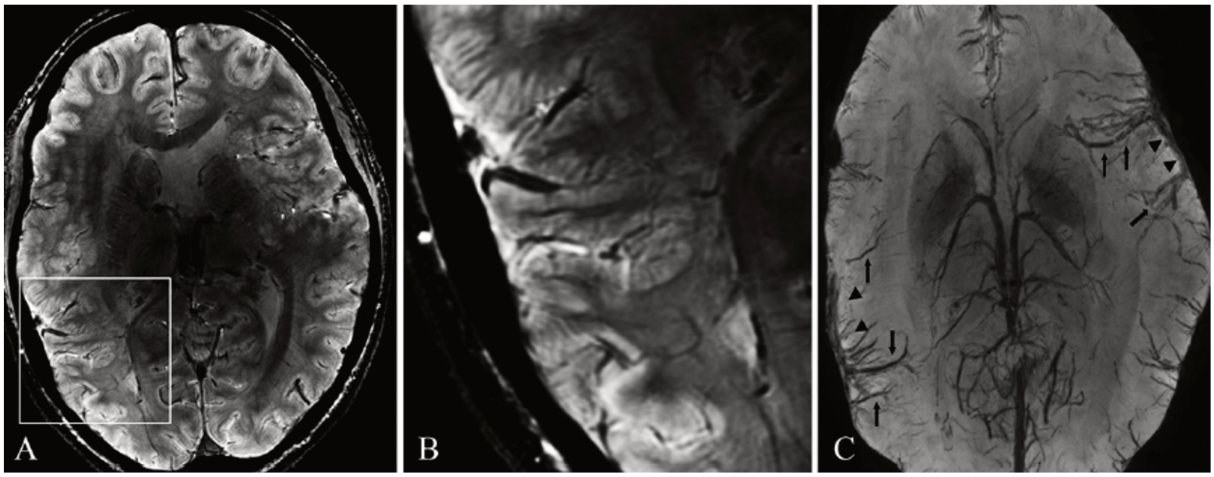

Figure 10 : D'après Ciantis et al. (26). Séquences axiales 3D SWAN (A et B) reconstruite en MinIP (C). Notez la détection aisée et rapide des vaisseaux superficiels dilatés en hyposignal (C), devant attirer l'attention pour une analyse plus fine du cortex sur les séquences natives qui montrent une polymicrogyrie (A et B).

Dans ces malformations, la meilleure définition lésionnelle et la richesse sémiologique plus importante apportée par la puissance du champ magnétique permettent d'améliorer la confiance diagnostic (Figure 11), et la délimitation des lésions. Dans la FCD la transition entre cortex normal et pathologique est mieux caractérisable sur les séquences conventionnelles à 7T qu'à plus bas champ magnétique (23). Dans la polymicrogyrie l'IRM 7T détectait chez leurs 10 patients des zones de polymicrogyrie plus extensives, et chez 4/10 une atteinte bilatérale qui était initialement classée unilatérale en IRM 3T (26). Cela pourrait avoir un impact sur l'amélioration du pronostic post-opératoire en guidant de manière plus précise la chirurgie.

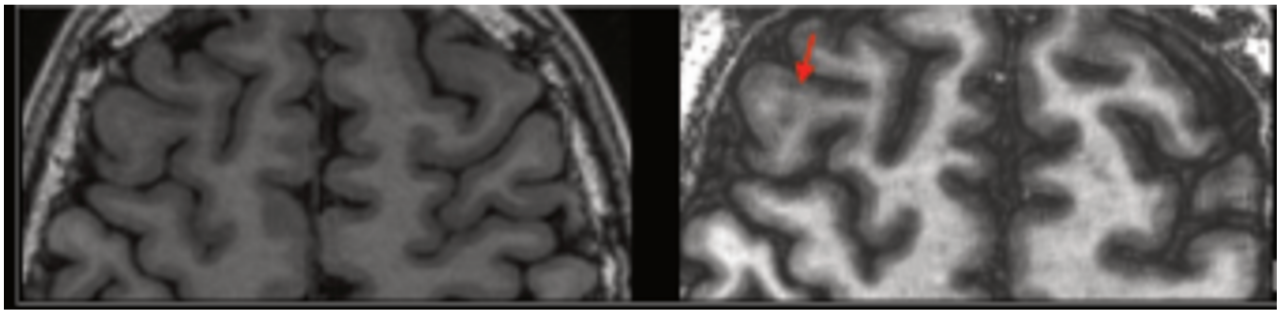

Figure 11. D'après Cong Chen et Al. (43) Séquence axiale T1 à 3 T (à droite) et 7T (à gauche). Dysplasie corticale focale (flèche) dont le diagnostic est porté avec plus de confiance à 7T.

Les séquences morphologiques clefs à ultra haut champ magnétique dans ces pathologies sont la séquence 3D FLAIR pour la détection rapide de certaines lésions (Figure 12). Ainsi que séquences 3DT1 MP2RAGE, et les séquences de susceptibilité magnétique T2* - SWI – SWAN qui permettent une détection de lésions plus subtiles, une meilleur caractérisation et délimitation des lésions (Figure 9 et Figure 13). Les séquences avec suppression du signal de la substance blanche, et

les séquences soulignant l'interface substance blanche / substance grise type « tissue border enhancement » apparaissent également prometteuse pour la détection et délimitation des lésions. (17,26). (Figure 2 et Figure 9) . Les acquisitions doivent être autant que possible réalisées en 3D avec la meilleure résolution spatiale possible offrant le meilleur compromis avec un délai d'acquisition acceptable pour éviter les artefacts de mouvements. En effet, certaines anomalies sont mieux visibles dans certains plans d'acquisitions. Une bonne résolution spatiale permet de s'affranchir d'artefacts de volume partiel pouvant être à l'origine d'un pseudo-épaississement cortical d'un simple gyrus, posant parfois des problèmes de diagnostic différentiel avec une vraie dysplasie corticale focale.

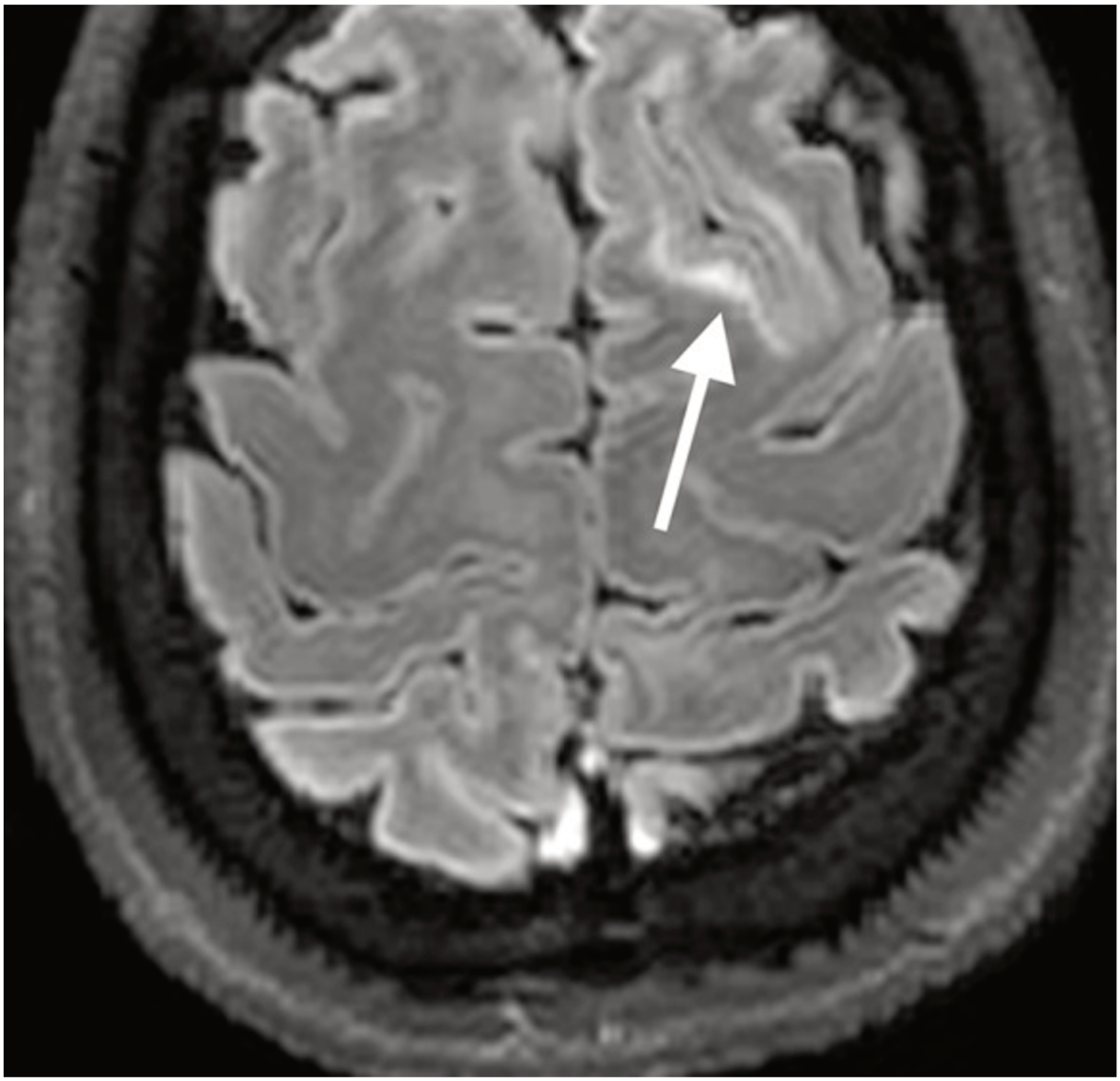

Figure 12 : D'après Colon et Al. (23) Séquence axiale FLAIR à 7T: Hypersignal FLAIR de la substance blanche permettant une détection rapide de la lésion.

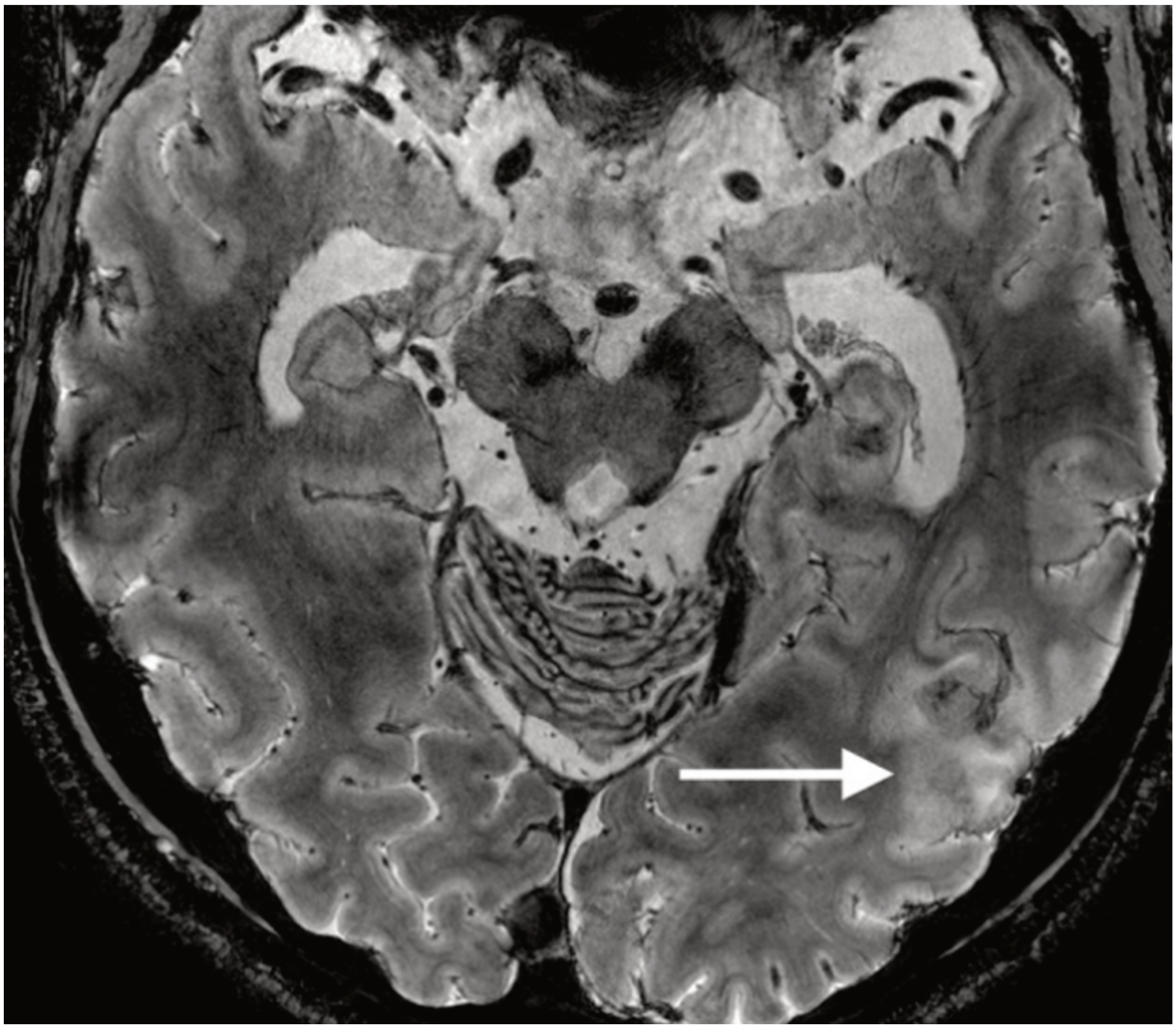

Figure 13 : D'après Colon et Al. (23) Séquence axiale T2* : Epaississement cortical et aspect flou de la jonction substance blanche / substance grise. Notez la bonne visibilité de la structure interne de la lésion et sa bonne délimitation avec le cortex sain adjacent.

Parmi les séquences avancées, l'IRM fonctionnelle utilisant l'effet BOLD est plus sensible en IRM 7T, comparativement à l'IRM 3T. Ainsi elle pourrait s'avérer utile pour la détection de l'activité inter-ictale et, orienter vers l'origine du foyer épileptogéne (22). Surtout elle pourrait permettre la localisation plus précise du cortex éloquent (cortex moteur et aires du langage) (45,46), ce qui apparaît

particulièrement intéressant dans le bilan préopératoire des lésions épileptogènes situées dans ces zones à risques.

A l'heure de l'intelligence artificielle et du « deep learning ». Plusieurs études à plus bas champ magnétique ont montré que des logiciels de détection automatique basés sur l'analyse de la morphométrie surfacique (SBA) du cortex était capable de détecter les dysplasies corticales focales avec une sensibilité de 70% y compris chez des patients avec IRM interprétée comme négative (47-49). D'autres logiciels basés sur l'analyse de la morphométrie du voxel (VBA) par un programme d'analyse morphométrique (MAP) peuvent aider également à la détection. (50,51). (Figure 14). Les acquisitions à 7T de part leurs meilleures résolutions pourraient augmenter leurs performances. Ces logiciels pourraient ainsi être d'une aide précieuse dans la détection des lésions en particulier pour les radiologues les moins expérimentés. D'après Wang et al. (44), le programme d'analyse morphométrique a détecté 22 lésions chez 53 patients avec une IRM 3T interprétée négative.

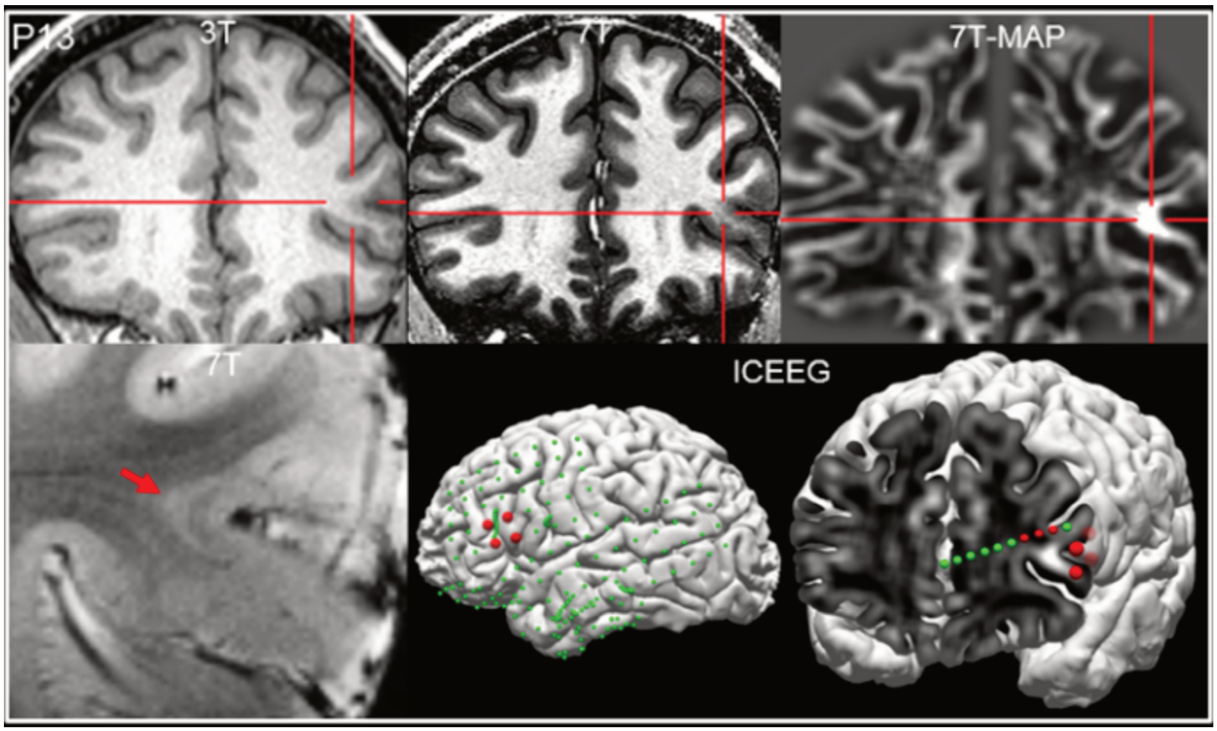

D'après Wang et Al. (44). En haut : Séquence Coronale T1 à 3 et 7T et 7T-MAP. En bas a droite : séquence coronale pondérée en T2. Notez la détection aisée de l'anomalie grâce au logiciel MAP, permettant la bonne visualisation d'une dysplasie corticale focale à 7T sur les séquences morphologique a peine visible à 3T.

III. Apport de l'IRM 7T pour la détection, la caractérisation, et la délimitation des lésions dans l'épilepsie du lobe temporal.

La sclérose hippocampique est la cause la plus fréquente d'épilepsie mésiale du lobe temporal.

L'anatomie de l'ensemble des couches histologiques de l'hippocampe est visible ex-vivo en IRM 7T en pondération T2 (29), cependant in vivo celle-ci ne sont pas individualisables.

La sémiologie IRM à 7T de ces lésions est bien corrélée aux anomalies histologiques, à savoir une perte neuronale avec une atrophie de la corne d'Ammon en particulier dans les aires CA1, CA3 et CA4, et au niveau du subiculum, associée à une gliose (34) . Ces anomalies prédominent au niveau du stratum pyramidal (29) (Figure 14).

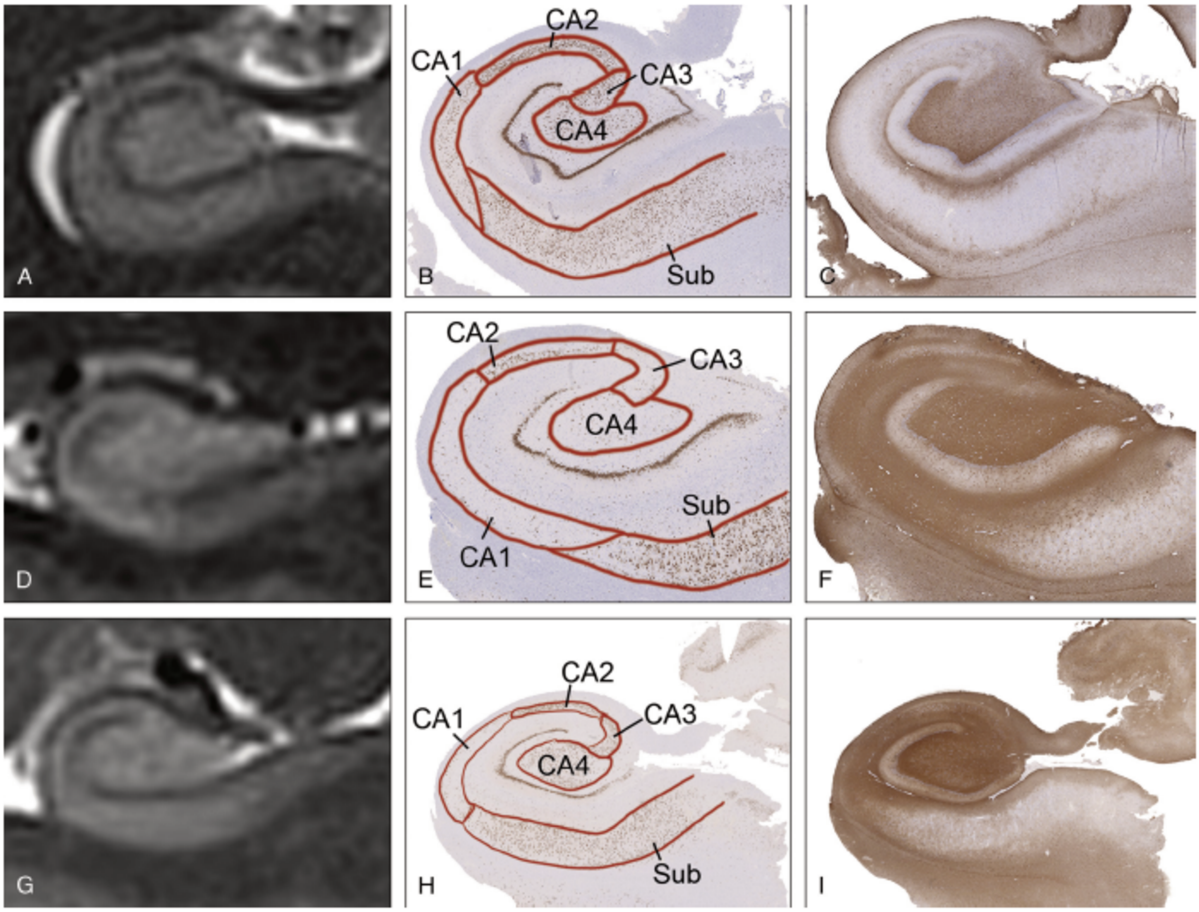

Figure 14. D'après Stéfanits et al. (34) . Séquence coronale T2 en IRM 7T avec correspondance anatomopathologique. A-B-C Hippocampe normal. D-E-F Sclérose hippocampique de type 1 avec atrophie et hypersignal de la corne d'Ammon diffuse épargnant relativement l'aire CA2. G-H-I Sclérose hippocampique de type 2 avec atrophie et hypersignal de la corne d'Ammon atteignant surtout l'aire CA1.

Cette sémiologie reste la même qu'à plus bas champ magnétique avec une meilleure définition lésionnelle. Les signes les plus fréquemment retrouvés sont à des degrés variables (Figure 15, 16, 17)

- Anomalie quantitative : une atrophie hippocampique globale.
- Anomalie qualitative de l'architecture de l'hippocampe : atrophie prédominant en particulier sur l'aire CA1 ; une perte des digitations de la tête de l'hippocampe, un hypersignal T2 / FLAIR de l'hippocampe.
- Un élargissement de la corne temporale du ventricule latéral.
- Une atrophie du fornix et du noyau amygdalien.

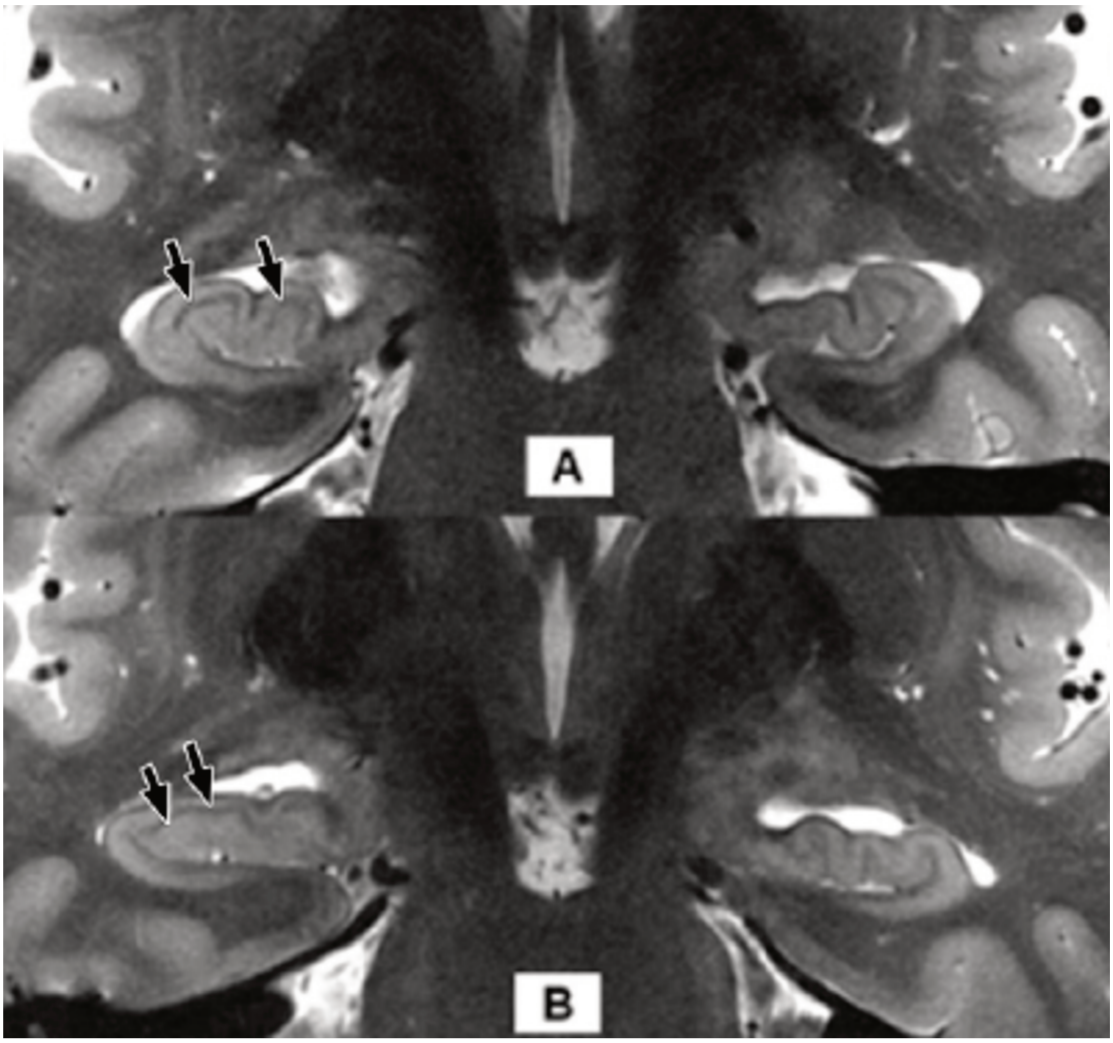

Figure 15 : D'après Henry et al. (32) . Séquences Coronales T2 a 7T. A et B Coupes passant par la tête de l'hippocampe. Notez la bonne visibilité de l'architecture interne de l'hippocampe et en particulier des digitations hippocampiques.

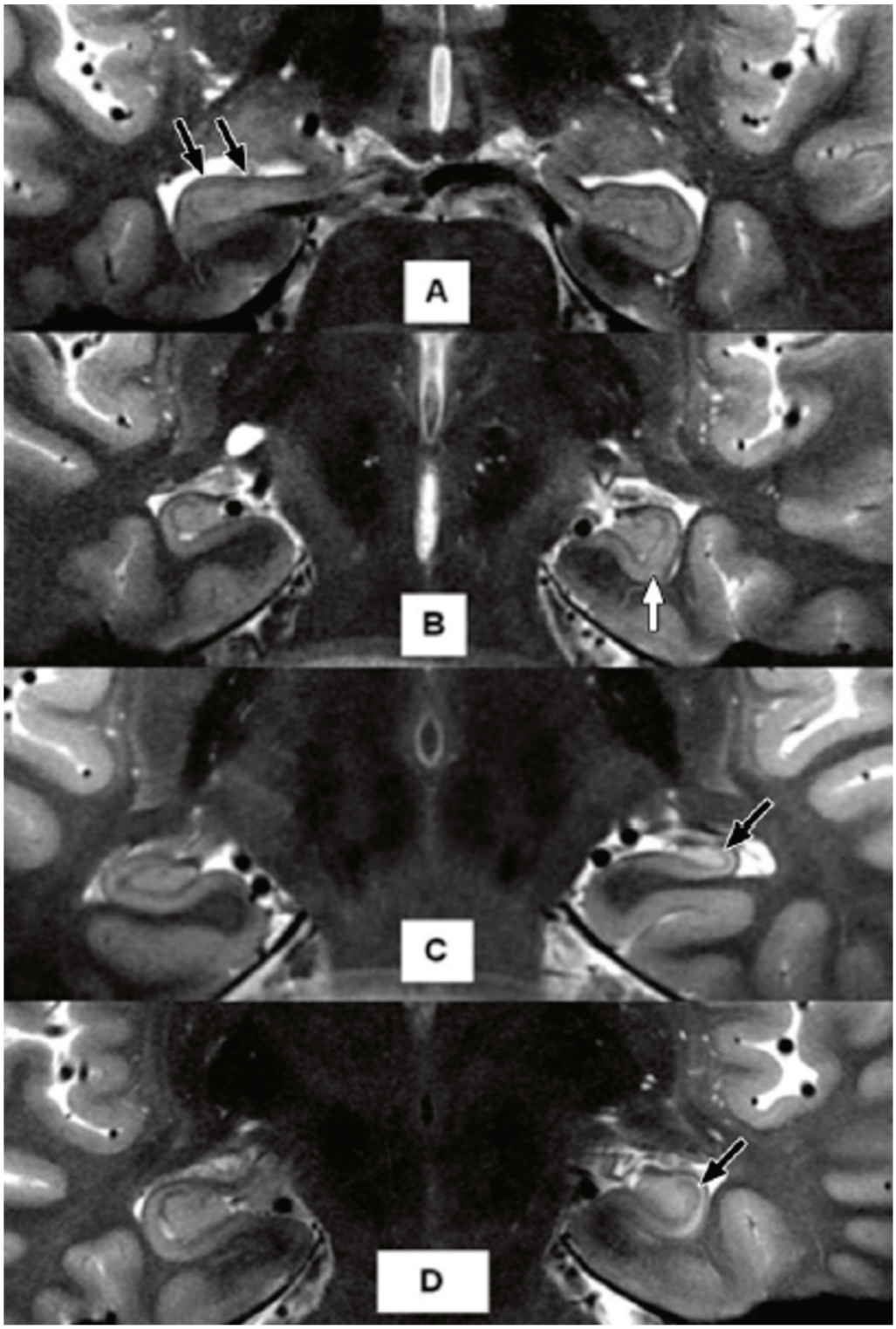

Figure 16 : D'après Henry et al. (32). Séquences coronales T2 chez des patients présentant une sclérose hippocampique. A : Atrophie et perte des digitations hippocampiques. B : Malrotation hippocampique. C et D Atrophie et hypersignal de l'hippocampe.

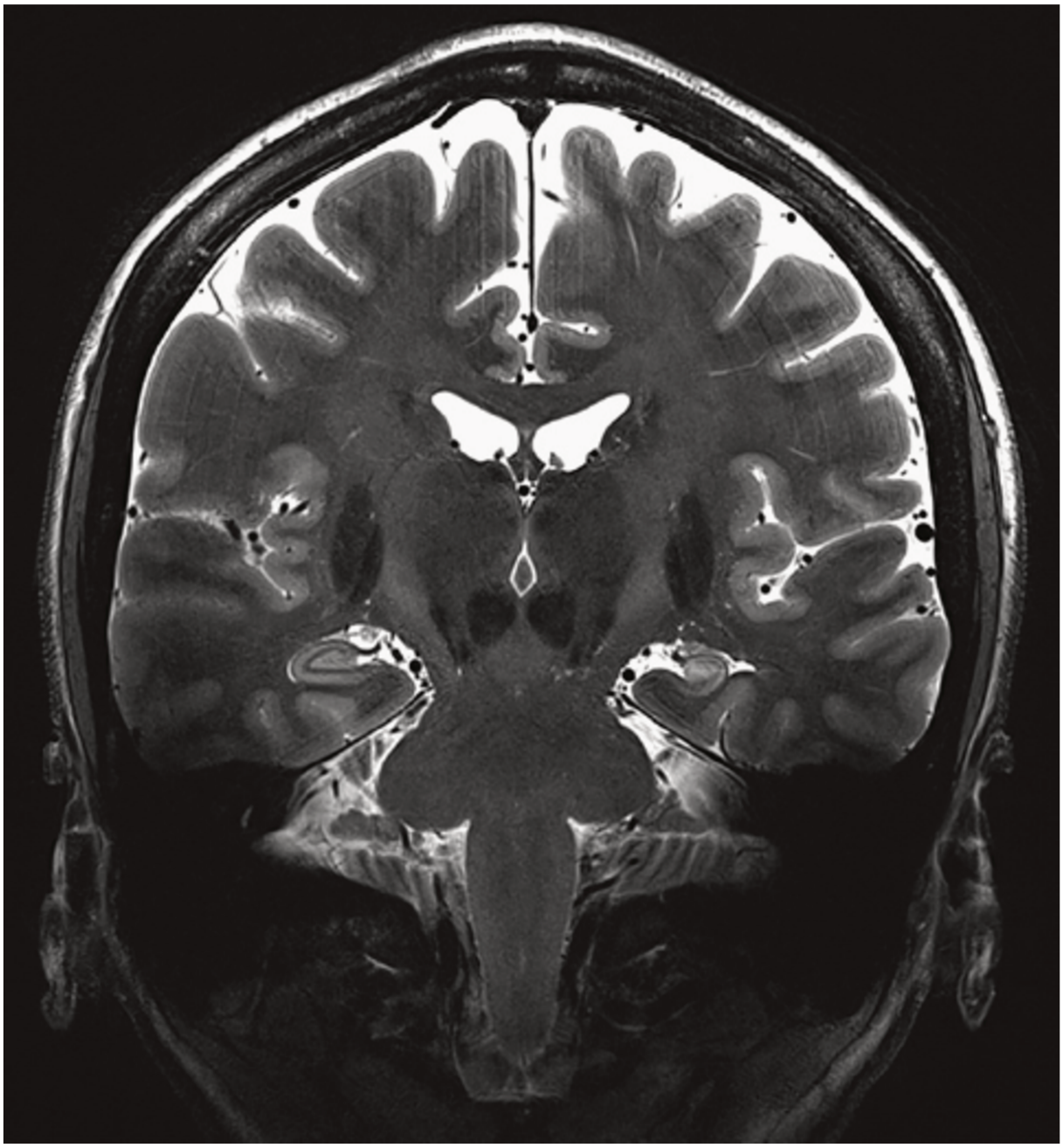

Figure 17 : D'après Stéfanits et al. (34) Séquence coronale T2. Sclérose hippocampique gauche facilement diagnostiquée a 7T.

Ainsi, l'imagerie à ultra haut champ magnétique pourrait permettre de détecter des scléroses hippocampiques légères ou modérées non visualables à plus bas champ, voire de permettre la détermination du type histologique. Sa valeur pronostique reste cependant discutée dans la littérature. (52,53) La confiance diagnostique est également améliorée par la qualité des images (figure 17).

La localisation et la latéralisation du foyer épileptogène joue un rôle clef dans la prise en charge chirurgicale des patients avec une épilepsie du lobe temporal. L'évaluation des anomalies qualitatives et quantitatives lorsqu'il existe une sclérose hippocampique unilatérale typique permet la localisation (34-36). Cependant, l'évaluation systématique de la volumétrie quantitative chez les patients avec une épilepsie du lobe temporal ne permet pas la latéralisation du foyer épileptogène de manière fiable (31). En revanche, les séquences de susceptibilité magnétique avec analyse de la densité vasculaire pourraient faciliter la latéralisation lésionnelle, avec une diminution de la densité de vaisseaux du coté homolatérale (39).

La séquence morphologique clef à ultra haut champ magnétique pour la sclérose hippocampique reste la séquence coronale T2 perpendiculaire au grand axe de l'hippocampe.

Parmi les séquences avancées, la spectroscopie à ultra-champ magnétique est concordante avec les connaissances à plus bas champ magnétique, à savoir une diminution du rapport N-Acetylaspartate (NAA) / Créatine (CR) liée la perte neuronale. Celle-ci pourrait prédire le pronostic post-opératoire : la résection

complète des anomalies métaboliques les plus sévères étant associé à un meilleur pronostic. (38)

L'imagerie fonctionnelle BOLD à 7T suggère que les épilepsies du lobe temporal étiquetées non lésionnelles en IRM ne seraient pas toute dues à des variants précoces de sclérose hippocampique ou à un défaut de sensibilité de l'IRM pour la détection des scléroses hippocampiques. Il pourrait ainsi exister 2 phénotypes différents avec des mécanismes physiopathologiques différents (36). Cela corrobore la littérature grandissante à ce sujet tentant de comprendre les mécanismes physiopathologiques et d'isoler des phénotypes particuliers des patients avec une épilepsie du lobe temporal. (54-56). Cela concorde avec l'analyse histologique des pièces opératoires des patients présentant une épilepsie du lobe temporal avec une IRM négative, retrouvant le plus souvent une dysplasie corticale de type 1 ou de la gliose. (57). L'imagerie fonctionnelle suggère de plus le rôle clef de la zone CA1, chez les patients avec une épilepsie mésiale du lobe temporal sans sclérose hippocampique décelable, qui pourrait servir de cible pour le traitement (36).

CONCLUSIONS

Grâce à une sémiologie mieux dévoilée et enrichie, l'IRM à ultra haut champ magnétique permet d'améliorer le taux de détection des lésions épileptogènes en comparaison avec l'IRM 3T, et en particulier des dysplasies corticales focales. Elle permet également d'améliorer la confiance diagnostique et la délimitation des lésions épileptogènes. Ainsi, intégrée dans une réflexion et une prise en charge globale incluant neurologues et neurochirurgiens, la démocratisation de son utilisation en pratique clinique pourrait transformer le pronostic et le quotidien de nombreux malades présentant une épilepsie pharmaco-résistante.

LISTE DES REFERENCES

1. Épilepsie [Internet]. Inserm - La science pour la santé. Disponible sur: https://www.inserm.fr/information-en-sante/dossiers-information/epilepsie [Consulté le 15 octobre 2019]

2. Principaux repères sur l'épilepsie [Internet]. Disponible sur: https://www.who.int/fr/news-room/fact-sheets/detail/epilepsy [Consulté le 15 octobre 2019]

3. La maladie épileptique • INCR [Internet]. Disponible sur: https://www.incr.fr/les_maladies/la-maladie-epileptique/ [Consulté le 15 octobre 2019]

4. Prise en charge des épilepsies partielles pharmaco-résistantes [Internet]. Haute Autorité de Santé. Disponible sur: https://www.has-sante.fr/jcms/c_272300/fr/prise-en-charge-des-epilepsies-partielles-pharmaco-resistantes [Consulté le 15 octobre 2019]

5. Lerner JT, Salamon N, Hauptman JS, Velasco TR, Hemb M, Wu JY, et al. Assessment and surgical outcomes for mild type I and severe type II cortical dysplasia: A critical review and the UCLA experience. Epilepsia. 2009;50(6):1310-35.

6. A longitudinal study of surgical outcome of pharmacoresistant epilepsy caused by focal cortical dysplasia | SpringerLink [Internet]. Disponible sur: https://link.springer.com/article/10.1007%2Fs00415-016-8274-1 [Consulté le 27

novembre 2019]

7. Téllez-Zenteno JF, Ronquillo LH, Moien-Afshari F, Wiebe S. Surgical outcomes in lesional and non-lesional epilepsy: A systematic review and meta-analysis. Epilepsy Res. 1 mai 2010;89(2):310-8.

8. Leach JL, Miles L, Henkel DM, Greiner HM, Kukreja MK, Holland KD, et al. Magnetic resonance imaging abnormalities in the resection region correlate with histopathological type, gliosis extent, and postoperative outcome in pediatric cortical dysplasia: Clinical article. J Neurosurg Pediatr. 1 juill 2014;14(1):68-80.

9. McGonigal A, Bartolomei F, Régis J, Guye M, Gavaret M, Fonseca AT-D, et al. Stereoelectroencephalography in presurgical assessment of MRI-negative epilepsy. Brain. 1 déc 2007;130(12):3169-83.

10. Wang ZI, Alexopoulos AV, Jones SE, Jaisani Z, Najm IM, Prayson RA. The pathology of magnetic-resonance-imaging-negative epilepsy. Mod Pathol. août 2013;26(8):1051-8.

11. Advances in MRI for « cryptogenic » epilepsies | Nature Reviews Neurology [Internet]. Disponible sur: https://www-nature-com.ressources-electroniques.univ-lille.fr/articles/nrneurol.2010.199 [Consulté le 27 novembre 2019]

12. Knake S, Triantafyllou C, Wald LL, Wiggins G, Kirk GP, Larsson PG, et al. 3T phased array MRI improves the presurgical evaluation in focal epilepsies: A prospective study. Neurology. 11 oct 2005;65(7):1026-31.

13. Nguyen DK, Rochette É, Leroux J-M, Beaudoin G, Cossette P, Lassonde M, et

al. Value of 3.0T MR imaging in refractory partial epilepsy and negative 1.5T MRI. Seizure. 1 oct 2010;19(8):475-8.

14. Zijlmans M, de Kort GAP, Witkamp TD, Huiskamp GM, Seppenwoolde J-H, van Huffelen AC, et al. 3T versus 1.5T phased-array MRI in the presurgical work-up of patients with partial epilepsy of uncertain focus. J Magn Reson Imaging JMRI. août 2009;30(2):256-62.

15. Phal PM, Usmanov A, Nesbit GM, Anderson JC, Spencer D, Wang P, et al. Qualitative comparison of 3-T and 1.5-T MRI in the evaluation of epilepsy. AJR Am J Roentgenol. sept 2008;191(3):890-5.

16. Feldman RE, Delman BN, Pawha PS, Dyvorne H, Rutland JW, Yoo J, et al. 7T MRI in epilepsy patients with previously normal clinical MRI exams compared against healthy controls. PLOS ONE. 19 mars 2019;14(3):e0213642.

17. Veersema TJ, Ferrier CH, Eijsden P van, Gosselaar PH, Aronica E, Visser F, et al. Seven tesla MRI improves detection of focal cortical dysplasia in patients with refractory focal epilepsy. Epilepsia Open. 2017;2(2):162-71.

18. Ciantis AD, Barba C, Tassi L, Cosottini M, Tosetti M, Costagli M, et al. 7T MRI in focal epilepsy with unrevealing conventional field strength imaging. Epilepsia. 2016;57(3):445-54.

19. Colon AJ, Osch MJP van, Buijs M, Grond J v. d., Hillebrand A, Schijns O, et al. MEG-guided analysis of 7T-MRI in patients with epilepsy. Seizure. 1 août 2018;60:29-38.

20. Obusez EC, Lowe M, Oh S-H, Wang I, Jennifer Bullen, Ruggieri P, et al. 7T MR

of intracranial pathology: Preliminary observations and comparisons to 3T and 1.5T. NeuroImage. 1 mars 2018;168:459-76.

21. Springer E, Dymerska B, Lima Cardoso P, Robinson SD, Weisstanner C, Wiest R, et al. Comparison of Routine Brain Imaging at 3 T and 7 T. Invest Radiol. août 2016;51(8):469-82.

22. Grouiller F, Jorge J, Pittau F, van der Zwaag W, Michel CM, Vulliémoz S, et al. Presurgical brain mapping in epilepsy using simultaneous EEG and functional MRI at ultra-high field: feasibility and first results. Magn Reson Mater Phys Biol Med. 1 juin 2016;29(3):605-16.

23. Colon AJ, van Osch MJP, Buijs M, Grond J v. d., Boon P, van Buchem MA, et al. Detection superiority of 7 T MRI protocol in patients with epilepsy and suspected focal cortical dysplasia. Acta Neurol Belg. 2016;116:259-69.

24. Bartolini E, Cosottini M, Costagli M, Barba C, Tassi L, Spreafico R, et al. Ultra-High-Field Targeted Imaging of Focal Cortical Dysplasia: The Intracortical Black Line Sign in Type IIb. Am J Neuroradiol. 1 déc 2019;40(12):2137-42.

25. Veersema TJ, Eijsden P van, Gosselaar PH, Hendrikse J, Zwanenburg JJM, Spliet WGM, et al. 7 tesla T_2*-weighted MRI as a tool to improve detection of focal cortical dysplasia. Epileptic Disord. 1 sept 2016;18(3):315-23.

26. Ciantis AD, Barkovich AJ, Cosottini M, Barba C, Montanaro D, Costagli M, et al. Ultra-High-Field MR Imaging in Polymicrogyria and Epilepsy. Am J Neuroradiol. 1 févr 2015;36(2):309-16.

27. Pittau F, Baud MO, Jorge J, Xin L, Grouiller F, Iannotti GR, et al. MP2RAGE and

Susceptibility-Weighted Imaging in Lesional Epilepsy at 7T. J Neuroimaging. 2018;28(4):365-9.

28. Zucca I, Milesi G, Medici V, Tassi L, Didato G, Cardinale F, et al. Type II focal cortical dysplasia: Ex vivo 7T magnetic resonance imaging abnormalities and histopathological comparisons. Ann Neurol. 2016;79(1):42-58.

29. Coras R, Milesi G, Zucca I, Mastropietro A, Scotti A, Figini M, et al. 7T MRI features in control human hippocampus and hippocampal sclerosis: An ex vivo study with histologic correlations. Epilepsia. 2014;55(12):2003-16.

30. Breyer T, Wanke I, Maderwald S, Woermann FG, Kraff O, Theysohn JM, et al. Imaging of patients with hippocampal sclerosis at 7 Tesla: initial results. Acad Radiol. avr 2010;17(4):421-6.

31. Voets NL, Hodgetts CJ, Sen A, Adcock JE, Emir U. Hippocampal MRS and subfield volumetry at 7T detects dysfunction not specific to seizure focus. Sci Rep [Internet]. 23 nov 2017. Disponible sur: https://www.ncbi.nlm.nih.gov/pmc/articles/PMC5700920/ [Consulté le 19 décembre 2019]

32. Henry TR, Chupin M, Lehéricy S, Strupp JP, Sikora MA, Sha ZY, et al. Hippocampal Sclerosis in Temporal Lobe Epilepsy: Findings at 7 T. Radiology. 1 oct 2011;261(1):199-209.

33. Kwan BYM, Salehi F, Ohorodnyk P, Lee DH, Burneo JG, Mirsattari SM, et al. Usage of SWI (susceptibility weighted imaging) acquired at 7T for qualitative evaluation of temporal lobe epilepsy patients with histopathological and clinical correlation: An initial pilot study. J Neurol Sci. 15 oct 2016;369:82-7.

34. Stefanits H, Springer E, Pataraia E, Baumgartner C, Hainfellner JA, Prayer D, et al. Seven-Tesla MRI of Hippocampal Sclerosis: An In Vivo Feasibility Study With Histological Correlations. Invest Radiol. nov 2017;52(11):666-71.

35. Santyr BG, Goubran M, Lau JC, Kwan BYM, Salehi F, Lee DH, et al. Investigation of hippocampal substructures in focal temporal lobe epilepsy with and without hippocampal sclerosis at 7T. J Magn Reson Imaging. 2017;45(5):1359-70.

36. Shah P, Bassett DS, Wisse LEM, Detre JA, Stein JM, Yushkevich PA, et al. Structural and functional asymmetry of medial temporal subregions in unilateral temporal lobe epilepsy: A 7T MRI study. Hum Brain Mapp. 2019;40(8):2390-8.

37. Rutland JW, Feldman RE, Delman BN, Panov F, Fields MC, Marcuse LV, et al. Subfield-specific tractography of the hippocampus in epilepsy patients at 7 Tesla. Seizure. 1 nov 2018;62:3-10.

38. Pan JW, Duckrow RB, Gerrard J, Ong C, Hirsch LJ, Resor SR, et al. 7T MR spectroscopic imaging in the localization of surgical epilepsy. Epilepsia. 2013;54(9):1668-78.

39. Feldman RE, Marcuse LV, Verma G, Brown SSG, Rus A, Rutland JW, et al. Seven-tesla susceptibility-weighted analysis of hippocampal venous structures: Application to magnetic-resonance–normal focal epilepsy. Epilepsia. 2020;61(2):287-96.

40. Zhang Y, Lv Y, You H, Dou W, Hou B, Shi L, et al. Study of the hippocampal internal architecture in temporal lobe epilepsy using 7 T and 3 T MRI. Seizure. 1 oct 2019;71:116-23.

41. Garbelli R, Zucca I, Milesi G, Mastropietro A, D'Incerti L, Tassi L, et al. Combined 7-T MRI and histopathologic study of normal and dysplastic samples from patients with TLE. Neurology. 29 mars 2011;76(13):1177-85.

42. Gillmann C, Coras R, Rössler K, Doerfler A, Uder M, Blümcke I, et al. Ultra-high field MRI of human hippocampi: Morphological and multiparametric differentiation of hippocampal sclerosis subtypes. PloS One. 2018;13(4):e0196008.

43. https://www.aesnet.org/meetings_events/annual_meeting_abstracts/view/2422146 [Internet]. American Epilepsy Society. Disponible sur: https://www.aesnet.org/meetings_events/annual_meeting_abstracts/view/2422146 [Consulté le 22 mars 2020]

44. https://www.aesnet.org/meetings_events/annual_meeting_abstracts/view/2421251 [Internet]. American Epilepsy Society. Disponible sur: https://www.aesnet.org/meetings_events/annual_meeting_abstracts/view/2421251 [Consulté le 22 mars 2020]

45. Geißler A, Matt E, Fischmeister F, Wurnig M, Dymerska B, Knosp E, et al. Differential functional benefits of ultra highfield MR systems within the language network. NeuroImage. déc 2014;103:163-70.

46. Beisteiner R, Robinson S, Wurnig M, Hilbert M, Merksa K, Rath J, et al. Clinical fMRI: evidence for a 7T benefit over 3T. NeuroImage. 1 août 2011;57(3):1015-21.

47. Hong S-J, Kim H, Schrader D, Bernasconi N, Bernhardt BC, Bernasconi A. Automated detection of cortical dysplasia type II in MRI-negative epilepsy. Neurology. 1 juill 2014;83(1):48-55.

48. Jin B, Krishnan B, Adler S, Wagstyl K, Hu W, Jones S, et al. Automated detection of focal cortical dysplasia type II with surface-based magnetic resonance imaging postprocessing and machine learning. Epilepsia. 2018;59(5):982-92.

49. Mo J-J, Zhang J-G, Li W-L, Chen C, Zhou N-J, Hu W-H, et al. Clinical Value of Machine Learning in the Automated Detection of Focal Cortical Dysplasia Using Quantitative Multimodal Surface-Based Features. Front Neurosci. 2018;12:1008.

50. Wang Z, Jones S, Jaisani Z, Najm I, Prayson R, Burgess R, et al. Voxel-based Morphometric MRI Post-processing in MRI-negative Epilepsies. Ann Neurol. juin 2015;77(6):1060-75.

51. Wong-Kisiel LC, Tovar Quiroga DF, Kenney-Jung DL, Witte RJ, Santana-Almansa A, Worrell GA, et al. Morphometric analysis on T1-weighted MRI complements visual MRI review in focal cortical dysplasia. Epilepsy Res. 2018;140:184-91.

52. Mathon B, Navarro V, Carpentier A, Bielle F, Cornu P, Clemenceau S. Résultats et facteurs pronostiques de la chirurgie de l'épilepsie mésiotemporale associée à une sclérose hippocampique. Neurochirurgie. 1 mars 2017;63:46-7.

53. Deleo F, Garbelli R, Milesi G, Gozzo F, Bramerio M, Villani F, et al. Short- and long-term surgical outcomes of temporal lobe epilepsy associated with hippocampal sclerosis: Relationships with neuropathology. Epilepsia.

2016;57(2):306-15.

54. Muhlhofer W, Tan Y-L, Mueller SG, Knowlton R. MRI-negative temporal lobe epilepsy—What do we know? Epilepsia. 1 mai 2017;58(5):727-42.

55. Coan AC, Morita ME, de Campos BM, Yasuda CL, Cendes F. Amygdala Enlargement in Patients with Mesial Temporal Lobe Epilepsy without Hippocampal Sclerosis. Front Neurol. 2013;4:166.

56. Singh P, Kaur R, Saggar K, Singh G, Aggarwal S. Amygdala Volumetry in Patients with Temporal Lobe Epilepsy and Normal Magnetic Resonance Imaging. Pol J Radiol. 2016;81:212-8.

57. Kogias E, Altenmüller D-M, Klingler J-H, Schmeiser B, Urbach H, Doostkam S. Histopathology of 3 Tesla MRI-negative temporal lobe epilepsies. J Clin Neurosci Off J Neurosurg Soc Australas. janv 2018;47:273-7.

AUTEUR : DE COLO Julien

Date de soutenance : Vendredi 5 juin 2020

Titre de la thèse : Apport de l'IRM 7 Tesla dans l'épilepsie : revue systématique de la littérature

Thèse - Médecine - Lille 2020

Cadre de classement : Radiodiagnostic et imagerie médicale

DES + spécialité : DES de radiodiagnostic et imagerie médicale

Mots-clés : IRM, 7T, 7Tesla, ultra haut champ magnétique, épilepsie, dysplasie corticale focale, polymicrogyrie, malformation du développement cortical, sclérose hippocampique.

Objectif : L'objectif de ce travail était de réaliser une revue systématique de la littérature de l'apport de l'IRM à 7T dans l'épilepsie.

Méthode : L'exploration de la littérature s'est faite sur les bases de données Pubmed et Cochrane, par recherche des articles traitant des applications de l'IRM à ultra-haut champ magnétique dans l'épilepsie. Après inclusion, les articles ont été lus et analysés et les données recueillies ont été reportées et synthétisées dans une grille de lecture systématique.

Résultats : 1717 articles ont été trouvés, parmi ceux-ci 27 ont été inclus et analysés. L'IRM 7T permet d'améliorer le taux de détection des lésions épileptogènes, sur 117 épileptiques avec une IRM à plus bas champ magnétique négatif, l'IRM 7T retrouve des anomalies épileptogènes chez 26, soit 22% des patients. Parmi ces lésions 74% sont des dysplasies corticales focales. Dans les malformations du développement cortical et la sclérose hippocampique la sémiologie est enrichie, la confiance diagnostique est augmentée, et les lésions sont mieux délimitées. Les épilepsies du lobe temporal sans sclérose hippocampique posent toujours des problèmes de diagnostic.

Conclusion : L'IRM 7T améliore le taux de détection et la délimitation des lésions épileptogènes par rapport à l'IRM 3T, surtout pour les dysplasies corticales focales. Sa plus large utilisation pourrait ainsi transformer le quotidien de nombreux malades.

Composition du Jury :

Président : Monsieur le Professeur Jean-Pierre PRUVO

Assesseurs :

Madame la Professeure Sylvie NGUYEN THE TICH
Monsieur le Professeur Nicolas REYNS
Monsieur le Docteur Olivier OUTTERYCK (directeur de thèse)