UNIVERSITÉ DE LILLE

FACULTÉ DE MÉDECINE HENRI WAREMBOURG

Année : 2022

THÈSE POUR LE DIPLÔME D'ÉTAT

DE DOCTEUR EN MÉDECINE

Étude des patients présentant une Scoliose à Début Précoce ayant bénéficié d'un allongement électromagnétique par le système de distraction MAGEC® arrivés en fin de procédure : à propos de 90 patients dans 10 centres universitaires français.

Présentée et soutenue publiquement le 21 Octobre à 18h00
au Pôle Formation

par Nicolas MAINARD

JURY

Président :

Monsieur le Professeur Federico CANAVESE

Assesseurs :

Monsieur le Professeur Raphael VIALLE

Monsieur le Docteur Eric NECTOUX

Monsieur le Docteur Tristan LANGLAIS

Directeur de thèse :

Monsieur le Docteur Damien FRON

AVERTISSEMENT

La Faculté n’entend donner aucune approbation aux opinions émises dans les thèses : celles-ci sont propres à leur auteur.

SERMENT D'HIPPOCRATE

Je promets et je jure d'être fidèle aux lois de l'honneur et de la probité
dans l'exercice de la Médecine.
Je promets et je jure de conformer strictement ma conduite professionnelle
aux principes traditionnels.
Admis(e) dans l'intérieur des maisons, mes yeux ne verront pas ce qui s'y passe, ma
langue taira les secrets qui me seront confiés, et mon
état ne servira pas à corrompre les mœurs, ni à favoriser le crime.

Je garderai le respect absolu de la vie humaine. Même sous la menace, je n'admettrai pas
de faire usage de mes connaissances médicales contre les lois de l'Humanité.

Respectueux(euse) et reconnaissant(e) envers mes maîtres, je rendrai à leurs enfants
l'instruction que j'ai reçue de leurs pairs.
Que les Hommes m'accordent leur estime si je suis fidèle à mes promesses. Que je sois
couvert(e) d'opprobre et méprisé(e) de mes Confrères si j'y manque.

LISTE DES ABRÉVIATIONS

- AVD Arthrodèse Vertébrale Définitive
- AVP Arthrodèse Vertébrale Postérieure
- DS Déviation Standard
- EOS Early Onset Scoliosis: Scoliose à début précoce
- IOA Infection Ostéo-Articulaire
- MCGR Magnetically Controlled Growing Rods : Tiges d'allongement électromagnétiques
- PJK Proximal Junctional Kyphosis: Cyphose jonctionnelle proximale
- SVA Sagittal Vertical Axis
- TGR Traditional Growing Rod: Tiges d'allongement traditionnelles
- Ti Titane
- VBT Vertebral Body Tethering
- VEPTR Vertical Expandable Prosthetic Titanium Rib

TABLE DES MATIÈRES

Résumé commun……..…….**7**

Article 1

«Évolution clinique et radiologique chez les patients traités par tiges d'allongement électromagnétiques ayant terminé le programme distraction. Résultats d'une étude multicentrique française de 90 patients»…….……..…….…….**9**

Article 2

«Résultats cliniques et radiologiques de l'arthrodèse vertébrale définitive chez les patients ayant bénéficié d'un allongement par tiges électromagnétiques. A propos de 66 patients avec un suivi moyen de 5 ans»……..……..….….**30**

Article 3

«L'arthrodèse vertébrale postérieure à la fin du programme d'allongement par tiges électromagnétiques est-elle nécessaire ? Analyse comparative de 66 patients ayant eu une arthrodèse vertébrale définitive et de 24 patients avec les tiges d'allongement in situ».…**51**

Références article 1……..……**68**

Références article 2……..……..…**72**

Références article 3……..……..…**77**

RESUME COMMUN

Contexte: L'arthrodèse vertébrale définitive (AVD) est l'issue classique des patients avec une scoliose à début précoce (EOS) traités par tiges d'allongement électromagnétiques (MCGR). L'AVD peut être remise en cause devant le rapport bénéfice/risque d'une nouvelle intervention chez des patients à risque de complications.

Les objectifs de l'étude étaient d'étudier la procédure d'allongement, l'impact de l'arthrodèse définitive sur l'évolution radiologique ainsi que ses complications et de comparer les patients ayant eu une AVD à ceux ayant gardé les MCGR in situ.

Méthode: Une étude multicentrique rétrospective a été réalisée chez 90 patients traités par MCGR (05/2011-05/2022) ; 66 patients ont eu une AVD post-allongement et 24 ont gardé les MCGR in situ. Une analyse radiologique des paramètres frontaux et sagittaux a été réalisée avant et après la mise en place des MCGR, avant et après l'arthrodèse et au dernier recul.

Résultats: La durée moyenne de suivi était de 66 ± 17,1 mois (25,3-109). L'âge moyen était de 10,1 ± 1,8 ans (5,6-15,5) à la mise en place des MCGR, de 13,5 ± 1,5 ans (9,5-17) au moment de l'AVD et de 15,6 ± 1,79 ans (11,6-20,2) au dernier recul. La durée moyenne du programme d'allongement était de 41,1 ± 15,8 mois (11,2-94,7) pour un allongement total moyen de 26,9 ± 13,2 mm (4-75).

Sur l'ensemble de la prise en charge, la courbure principale a été améliorée de 29% passant de 67,5 ± 23° à 48,1 ± 17° et la hauteur du rachis thoracique à été augmentée de 17% (passant de 179 ± 21 mm à 210 ± 27 mm).

Au moment de l'AVD, les courbures principales et secondaires ont été améliorées de 16,4° et 9° en moyenne ($p<0,001$) et sont restées stables jusqu'au dernier recul. Les distances T1-T12 et T1-S1 ont été augmentées de 8,4 et 14 mm ($p=0,06$ et 0,09).

Il n'existait pas de différence significative concernant l'évolution de la courbure principale, secondaire et la hauteur thoracique sur l'ensemble du suivi entre les patients avec AVD et avec MCGR in situ.

Pendant l'allongement, il y a eu 43,9% de complications, 28,6% ayant entrainé une chirurgie non prévue. Après l'AVD, il y a eu 27% de complications.

Conclusion: Les MCGR permettent de contrôler la progression de l'EOS. L'AVD n'est pas réalisée systématiquement mais permet une correction supplémentaire seulement sur le plan frontal au prix d'un taux de complications et de chirurgies non programmées important. Les patients avec MCGR in situ ont une évolution radiologique comparable à ceux avec AVD.

ARTICLE 1

Titre: Évolution clinique et radiologique chez les patients traités par tiges d'allongement électromagnétiques ayant terminé le programme distraction. Résultats d'une étude multicentrique française de 90 patients

Mots-clefs: Scoliose à début précoce ; Tiges d'allongement électromagnétiques ; Arthrodèse vertébrale postérieure ; Fin de procédure ; Programme d'allongement.

Keywords: Early Onset Scoliosis ; Magnetically controlled growing rod ; Posterior spinal fusion ; Graduation ; Lengthening program.

1.Introduction

Le traitement des enfants ayant une scoliose à début précoce (Early Onset Scoliosis, EOS) est souvent complexe car il doit intégrer la correction de la déformation scoliotique et la prévention de son aggravation mais aussi permettre la croissance de la colonne vertébrale, de la cage thoracique et le développement du système cardiorespiratoire [1].

Les traitements non chirurgicaux sont une solution d'attente pour contrôler temporairement la déformation scoliotique sans interférer avec la croissance de la colonne vertébrale et de la cage thoracique. Cependant, ils n'empêchent pas la progression de la déformation [2,3].

Les techniques chirurgicales basées sur la modulation de croissance (Traditional Growing Rod, TGR et Magnetically Controlled Growing Rods, MCGR) [4] ont pour but de contrôler la progression de la déformation pendant la période de croissance de la colonne vertébrale et de la cage thoracique et ainsi, de retarder l'arthrodèse vertébrale définitive [5–8]. En effet, les patients n'atteignant pas une hauteur du rachis thoracique supérieure à 200-220 mm développent des pathologies pulmonaires restrictives avec une capacité vitale réduite et une syndrome d'insuffisance thoracique dans les formes les plus sévères [8–10].

Le développement des MCGR a réduit le nombre de chirurgies par rapport aux TGR chez les enfants avec une EOS [11]. Les MCGR s'allongent à l'aide d'une télécommande externe qui permet la distraction de la colonne vertébrale de manière non invasive en ambulatoire améliorant la qualité de vie de ces patients [12–15].

Malgré leurs avantages, les MCGR ont aussi des limites et le taux de complications pendant la phase d'allongement n'est pas négligeable. Thakar et al. ont récemment rapporté dans une revue systématique un taux de complications global de 44,5%, avec 33% de chirurgies non prévues dont des échecs de fixation, des faillites de l'implant et des fractures de tige [16].

Le but de cette étude est d'étudier rétrospectivement les patients avec une EOS ayant terminé leur programme d'allongement par MCGR afin d'évaluer les caractéristiques démographiques de la population des patients traités par MCGR et d'analyser l'évolution des principaux paramètres cliniques et radiologiques ainsi que la survenue de complications pendant toute la période d'allongement.

2. Matériels et méthodes

2.1 Patients

Il s'agissait d'une étude multicentrique auprès de 10 centres hospitalo-universitaires français. Nous avons recueilli tous les patients avec une EOS dont le début est inférieur à l'âge de dix ans, quelle qu'en soit l'étiologie [1,17] et ayant bénéficié d'un allongement électromagnétique par le système de distraction MAGEC® (MAGnetic Expansion Control, Nuvasive Specialised Orthopaedics, San Diego, California) entre mai 2011 et mai 2022. Les patients pouvaient avoir bénéficié d'une autre prise en charge au préalable (orthopédique ou chirurgicale). Pour être considérés comme *graduate* (ou patients en fin de procédure), les patients devaient avoir atteint la maturité squelettique et aucune nouvelle intervention dans le cadre de leur pathologie n'était programmée [18]. Les patients dont les tiges ont été explantées avant la fin du programme d'allongement ont été exclus. Ils ont bénéficié d'une analyse à part pour l'histoire clinique et la procédure d'allongement et ont été analysés dans la population totale pour les complications et le nombre de chirurgies s'ils avaient fini leur procédure d'allongement.

Étant donné l'hétérogénéité des EOS vis-à-vis de la présentation clinique ou de la physiopathologie de la déformation, nous avons choisi de les analyser par groupe d'étiologie en séparant neurologique, idiopathique, myopathie, malformative, syndromique et « autre » regroupant les étiologies non classables dans les catégories précédentes.

Il y avait 197 patients bénéficiant de MCGR, 92 patients (46,7%) en cours d'allongement ont été exclus et 15 patients (7,6%) ont nécessité une explantation des tiges avant la fin de la période d'allongement et ont été exclus (Tableau 1). Au total, 90 patients ayant fini leur programme d'allongement ont été inclus (Figure 1).

Tableau 1. Description de l'histoire clinique des patients ayant bénéficié d'une explantation précoce des MCGR sans arthrodèse d'emblée. (IOA: Infection Ostéo-Articulaire ; VEPTR: Vertical Expandable Prosthetic Titanium Rib ; Neuro: Neurologique ; Marlfo: Malformative ; Syndro: Syndromique ; Idio: Idiopathique ; P: Patient ; T: Total)

P	Sexe	Étiologie	Autonomie	Age MCGR (ans)	Age explantation MCGR (ans)	Age dernier recul (ans)	Période d'implantation (mois)	Longueur totale atteinte en mm (Nombre d'allongements)	Complications	Chirurgie après mise en place des MCGR	Maturité squelettique	Age arthrodèse définitive (ans)	Traitement après MCGR
1	F	Neuro	Non marchant	10	12	15	26	48 (6)	1: Conflit cutané proximal	1: Ablation MCGR	OUI	14	Corset
2	M	Neuro	Marchant	11	11	13	4	0 (0)	1: Conflit cutané proximal 2: IOA	1: Ablation 1ère MCGR 2: Ablation 2ème MCGR	NON	-	Corset
3	M	Malfo	Marchant	5	7	9	24	25 (6)	1: IOA 2: IOA 3: Conflit cutané proximal	1: Lavage simple 2: Lavage simple 3: Ablation MCGR	NON	-	Corset
4	F	Neuro	Non marchant	6	7	10	16	0 (0)	1: IOA 2: IOA 3: Conflit cutané proximal	1: Lavage simple 2: Ablation 1ère MCGR 3: Ablation 2ème MCGR	NON	-	Corset
5	F	Syndro	Marchant	8	9	12	11	4 (1)	1: Décrochage distal 2: Fracture de tige 3: IOA	1: Reprise fixation distale 2: Changement 1 tige 3: Ablation MCGR	NON	-	Corset
6	F	Idio	Marchant	10	13	14	40	35 (8)	1: Conflit cutané proximal	1: Ablation MCGR	OUI	14	-
7	M	Neuro	Non marchant	10	12	14	25	15 (4)	1: IOA 2: IOA 3: Conflit cutané proximal	1: Lavage simple 2: Lavage simple 3: Ablation MCGR	OUI	-	Corset
8	M	Idio	Marchant	10	14	17	87	16 (15)	1: Décrochage supérieur 2: Décrochage supérieur	1: Reprise fixation proximale 2: Ablation MCGR	OUI	-	-
9	M	Neuro	Marchant	8	8	16	8	5 (1)	1: Décrochage supérieur 2: Décrochage supérieur 3: IOA	1: Reprise fixation proximale 2: Reprise fixation proximale 3: Ablation MCGR	OUI	15	Corset
10	M	Idio	Marchant	8	10	11	17	14 (5)	1: Décrochage supérieur 2: Décrochage supérieur	1: Reprise fixation proximale 2: Ablation MCGR	NON	-	VEPTR
11	M	Idio	Marchant	9	10	15	17	22 (5)	1: IOA 2: IOA	1: Lavage simple 2: Ablation MCGR	OUI	14	Corset
12	F	Malfo	Marchant	11	14	17	27	5 (1)	1: Fracture tige	1: Ablation MCGR	OUI	-	-
13	F	Neuro	Non marchant	10	10	13	9	4 (1)	1: Fracture tige 2: Décrochage supérieur	1: changement MCGR 2: Ablation MCGR	OUI	12	Corset

14	F	Idio	Marchant	7	8	10	15	0 (0)	1: Décrochage supérieur 2: IOA	1: Reprise fixation proximale 2: Ablation MCGR	NON	-	Corset
15	M	Neuro	Non marchant	7	9	11	18	3(1)	1: Dérochage inférieur 2: Conflit cutané proximal 3: Conflit cutané proximal	1: Reprise fixation distale 2: Ablation 1ère MCGR 3: Ablation 2ème MCGR	NON	-	Corset
T	7 F 8 H	7 neuro 5 idio 2 malfo 1 syndro	10 marchants 5 non marchants	8,7 ± 1,8 (5-11)	10,3 ± 2,3 (7-14)	13,1 ± 2,6 (9-17)	20,5 ± 12,4 (4-51)	Allongement: 13,1 ± 14,2 (0-48) Nombre: 3,6 ± 4,1 (0-15)	2,2 ± 0,8 (1-3)	2,2 ± 0,8 (1-3)	8 OUI 7 NON	13,8 ± 1,1 (12-15)	11 corsets 1 VEPTR 3 sans traitement

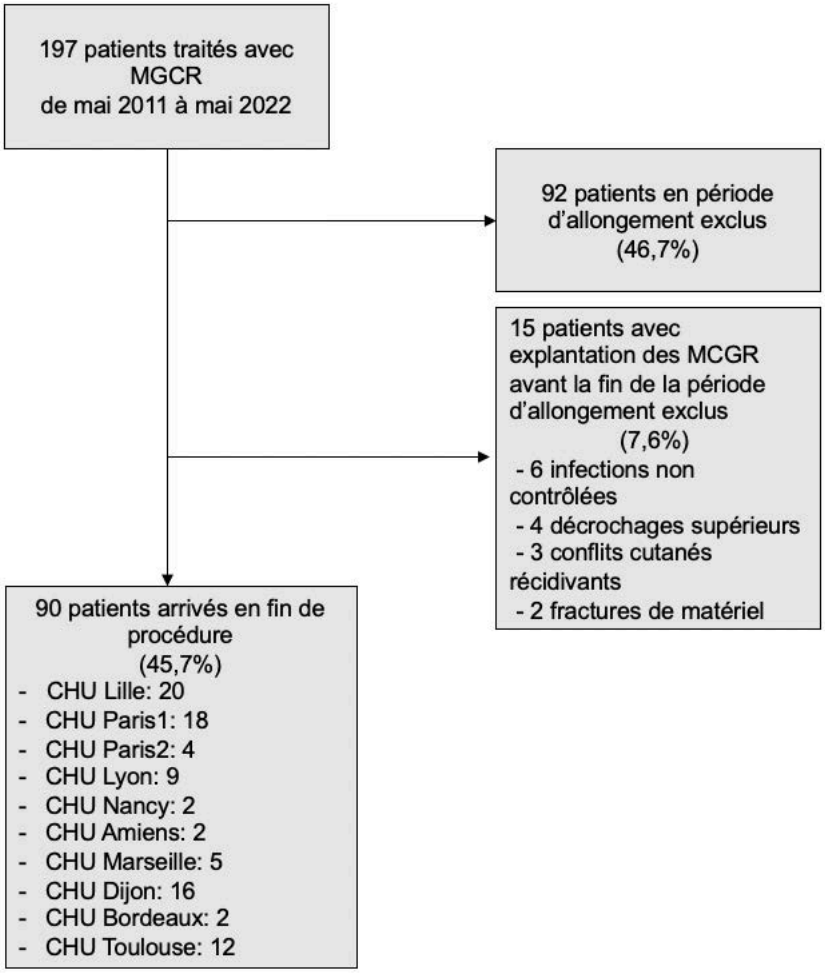

Fig.1: Diagramme des flux de la population étudiée (MCGR: Magnetic Controlled Growing Rods).

2.2 Méthode d'évaluation

Les données démographiques ainsi que l'ensemble des données relatives au programme d'allongement et les complications survenues ont été analysées par l'intermédiaire des dossiers médicaux, courriers de consultation et comptes rendus opératoires. Les radiographies bi-planaires (EOS Imaging, Paris, France ou téléradiographie standardisée) ont été analysées avant la mise en place des MCGR (t1), juste après leur mise en place (t2), à la fin de l'allongement (t3) et au dernier recul (t4).

Les paramètres analysés étaient:

- l'*angle de Cobb* de la courbure principale[19] ;
- la *hauteur du rachis thoracique et du rachis total* (T1-T12 et T1-S1 [10]) ;
- la *cyphose thoracique* (T1-T12 en accord avec Le Huec et al. [20]) ;
- la *lordose lombaire* (L1-S1 en accord avec Roussouly et Pinheiro-Franco [21]).

Toutes les mesures ont été effectuées par un seul opérateur expérimenté et indépendant. Pour diminuer l'hétérogénéité des paramètres radiologiques, l'analyse a été faite sur la population totale et en sous-groupe sur les étiologies.

2.3 Méthode statistique

L'analyse statistique a été réalisée dans le langage de programmation R (R Foundation for Statistical Computing, Vienna, Austria). La distribution normale a été analysée par le test de Shapiro-Wilk. Le test t de student et l'ANOVA (analyse de la variance) ont été utilisés pour les variables quantitatives et le test du chi-deux pour les variables qualitatives. Une valeur P <0,05 a été considérée comme statistiquement significative.

3. Résultats

3.1 Population

Parmi les 90 patients inclus (51 filles, 39 garçons), il y avait 34 EOS neurologiques, 20 syndromiques, 13 idiopathiques, 8 malformatives, 7 secondaires à une myopathie et 8 « autres » représentées par des séquelles d'atrésie de l'œsophage (n=2), de résection de tumeur rachidienne ou costale (n=5) et une post-traumatique (n=1); les localisations étaient thoraciques pour 34 patients, thoraco-lombaires pour 24, 21 doubles et 11 lombaires (Tableau 2).

La durée moyenne de suivi sur toute la période était de 66 ± 17,1 mois (extrêmes: 25,3-109). L'âge moyen était de 10,1 ± 1,8 ans (extrêmes: 5,6 -15,5) à la mise en place des MCGR, de 13,5 ± 1,5 ans (extrêmes: 9,5-17) au moment de la fusion définitive et de 15,6 ± 1,79 ans (extrêmes: 11,6-20,2) au dernier recul.

A la prise en charge, la courbure principale était de 67,5 ± 23° (extrêmes: 15-123), la cyphose thoracique de 40,7 ± 20° (extrêmes: 6-104), la lordose lombaire de 52,2 ± 17° (extrême: 7-89), la hauteur T1-T12 et T1-S1 de 179 ± 21 mm (extrêmes: 113-222) et 297 ± 37 mm (extrêmes: 199-382).

Tableau 2. Caractéristiques démographiques de la population étudiée

		Nombre de patients (%)
Sexe		
	Fille	51 (56,7)
	Garçon	39 (43,3)
Étiologies		
	Neurologiques	34 (37,8)
	Syndromiques	20 (22,2)
	Idiopathiques	13 (14,4)
	Malformatives	8 (8,9)
	Autres*	8 (8,9)
	Myopathie	7 (7,8)
Courbure principale		
	Thoracique	34 (37,8)
	Thoraco-lombaire	24 (26,7)
	Double	21 (23,3)
	Lombaire	11 (12,2)
Autonomie de marche		
	Marchant	50 (55,6)
	Non marchant	40 (45,4)
Arthrodèse définitive	OUI	66 (73,3)
	NON	24 (26,7)

** étiologies non classables dans les autres catégories: séquelles d'atrésie de l'œsophage (n=2), de résection de tumeur rachidienne ou costale (n=5) et post-traumatique (n=1)*

Parmi les 90 patients, 66 patients (73,3%) ont bénéficié d'une arthrodèse vertébrale définitive au terme de la phase d'allongement (Figure 2) alors que 24 patients (26,7%) ont gardé leur matériel in situ (Figure 3). Le recul moyen par rapport au dernier allongement était de 25 ± 1,4 mois (extrêmes: 3-68). A noter qu'avant l'arthrodèse, 28 montages incluaient le bassin pour 32 après l'arthrodèse alors que la population compte 26 patients non marchants.

Les patients ont eu en moyenne 2,6 ± 1,2 chirurgies (extrêmes: 1-5) sur l'ensemble du suivi. A noter que 41 patients (45,6%) n'ont bénéficié que de 2 chirurgies et 12 patients (13,3%) que d'une chirurgie. Au début de la prise en charge, 16 patients avaient nécessité en moyenne 3,4 ± 2,7 chirurgies (extrêmes:1-10). Il s'agissait pour 12 patients sur 16 de Vertical Expandable Prosthetic Titanium Rib (VEPTR), 1 Vertebral Body Tethering, 3 cures de tumeurs ou malformations vertébrales.

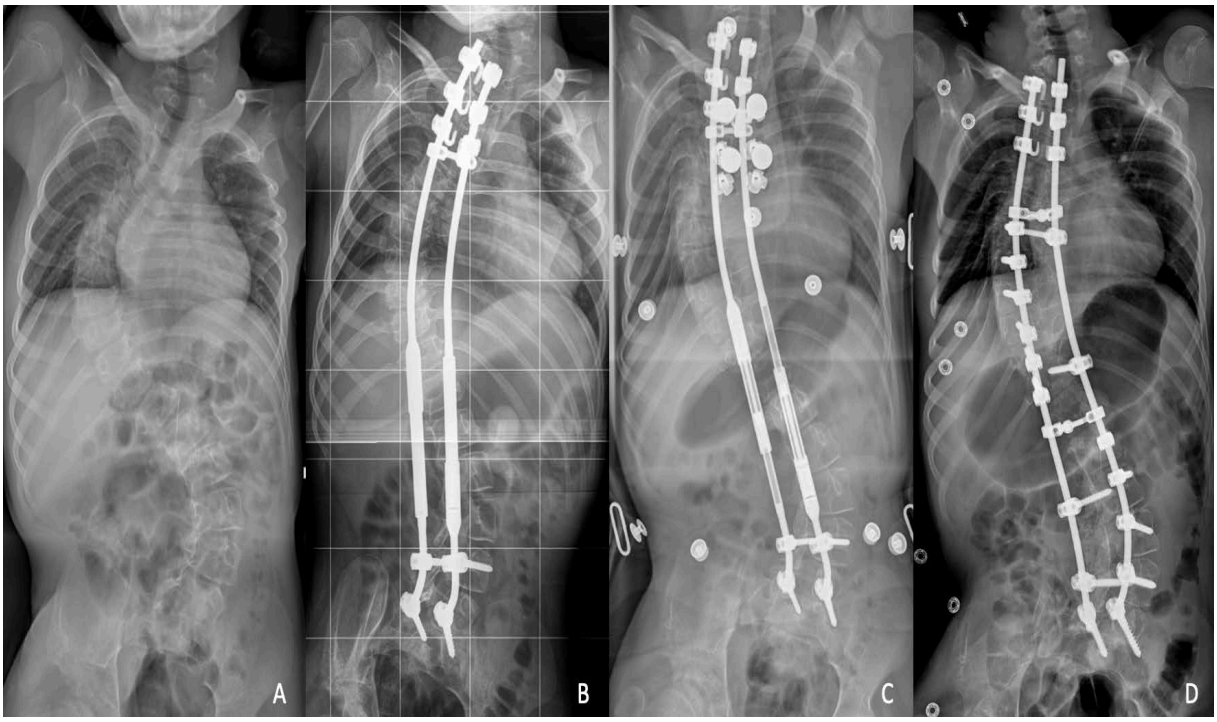

Fig.2: Patient, non marchant, avec une EOS thoracique et lombaire secondaire à une encéphalite néonatale. **(A)** Avant la mise en place des MCGR (t1), les courbures principales et secondaires étaient de 89° et 62°. **(B)** La mise en place des MCGR (t2) a permis une amélioration des courbures principales et secondaires de 29° et 13°. **(C)** A la fin de l'allongement (t3), le patient avait bénéficié de 10 procédures d'allongement pour un allongement total de 45 mm. Les courbures ont lentement progressé de t2 à t3 passant de 60° à 67° pour la courbure principale et de 49° à 54° pour la courbure secondaire. **(D)** Au dernier recul (t4), 36 mois après l'arthrodèse vertébrale postérieure, la courbure principale était de 45° et la courbure secondaire de 47°.

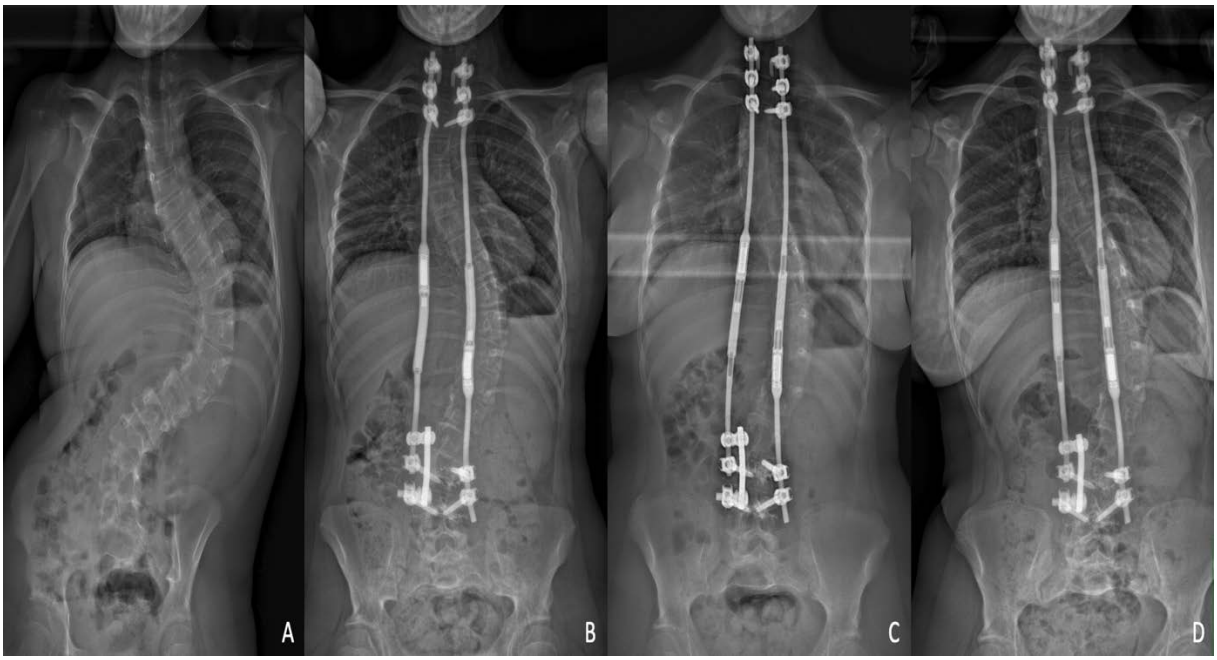

Fig.3: Patiente, marchante, avec une EOS thoraco-lombaire d'origine neurologique (agénésie du corps calleux). **(A)** Avant la mise en place des MCGR (t1), la courbure principale était de 90°. **(B)** La mise en place des MCGR (t2) avait permis une amélioration de 40°. **(C)** A la fin de l'allongement (t3), la patiente avait bénéficié de 4 procédures d'allongement pour un allongement total de 20 mm. La courbure principale a lentement progressé passant de 50° à 54° de t2 à t3. **(D)** Au dernier recul (t4), à 23 mois du dernier allongement, la patiente était âgée de 15,3 ans et n'avait pas bénéficié d'arthrodèse vertébrale postérieure. La courbure principale était de 53°.

3.2 Procédure d'allongement

La durée moyenne de la phase d'allongement était de 41,1 ± 15,8 mois (extrêmes: 11,2-94,7). Les patients ont bénéficié en moyenne de 7,9 ± 3,3 allongements (extrêmes: 1-20) espacés en moyenne de 12,7 ± 2,4 semaines (extrêmes : 8-16) pour un allongement total moyen de 26,9 ± 13,2 mm (extrêmes: 4-75). La durée moyenne entre la chirurgie index et le premier allongement était de 11,4 ± 2,7 semaines (extrêmes: 8-16).

Le montage utilisait une tige (simple) pour 35 patients (38,9%) et deux tiges (double) pour 55 patients (61,1%). Si les montages simples étaient changés, une deuxième tige était ajoutée dans 41,7% des cas (n=5/12) (Tableau 3).

Tableau 3. Description des montages utilisés (Co= Cote ; H=Crochet ; S=Vis ; L= Lien sous lamaire ; S=Sacrum ; I= Iliaque ; SI=Sacro-Iliaque)

		1er montage (%)	Dernier montage si changement (%)
Type de montage (n=90)	Simple	35 (38,9)	7 (41,8)
	Double	55 (61,1)	10 (58,8)
Diamètre des tiges (n=90)	4,5 mm	19 (21,1)	2 (11,8)
	5,5 mm	71 (78,9)	15 (88,2)
Actionneur (n=90)	70	8 (8,9)	1 (5,9)
	90	82 (91,1)	16 (94,1)
Standard Rod (n=55)	Concave	35 (38,9)	7 (70)
	Convexe	20 (22,2)	3 (30)
Offset Rod (n=55)	Concave	24 (26,7)	3 (30)
	Convexe	31 (34,4)	7 (70)

	Nombre	Niveau	Nombre	Niveau
Vertèbre limite supérieure instrumentée (n=90)	1	C2(H)		
	1	C4(H)		
	2	C5(H)		
	6	C6(H)		
	12	C7(H)	1	C7(H)
	16/5	T1(14H/2S)/Co1(H)	7	T1(H)
	23/4	T2(H)/Co2(H)	5	T2(H)
	10/2	T3(9H/1L)/Co3(H)	1	Co3(H)
	1/3	T4(H)/Co4(H)	1/1	T4(H)/Co4(H)
	1/1	T5(H)/Co5(H)		
	1	T6(H)	1	Co6(H)
	1	Co7(H)		
Vertèbre limite inférieure instrumentée (n=90)	1	T6(S)	1	T6(S)
	2	Co10(H)	1	Co10(H)
	1	Co11(H)		
	1	T12(H)		
	2	L1(S)		
	2	L2(S)	3	L2(S)
	15	L3(2H/13S)		
	26	L4(S)	3	L4(S)
	12	L5(S)	2	L5(S)
	13	S1(S)	4	S(S)
	12	I(S)	3	I(S)
	3	SI(S)		

3.3 Évolution des paramètres radiologiques par étiologie

L'évolution de paramètres radiologiques à t1, t2, t3 et t4 ainsi que les pourcentages de réduction pour la population classée par étiologie sont présentés dans les Tableaux 4-8 et les Figures 4-6.

Tableau 4. Évolution de la courbure principale selon les étiologies (valeurs moyennes de l'angle de Cobb, en degrés ; MCGR: Magnetically Controlled Growing Rod)

Étiologie	Avant Implantation MCGR (t1)	Après Implantation MCGR (t2)	Dernier allongement (t3)	Dernier recul (t4)	Réduction obtenue	% de réduction obtenu
Population totale	67,5 ± 2	48,1 ± 18	57,8 ± 16	48,1 ± 17	-19,4	-29%
Idiopathique	72,8 ± 24	44,4 ± 15	62,7 ± 13	43,9 ± 16	-28,9	-40%
Malformative	67,1 ± 20	56,1 ± 22	61 ± 14	45,5 ± 21	-21,6	-32%
Myopathie	75,4 ± 21	59,7 ± 18	60 ± 20	53,7 ± 17	-21,7	-29%
Neurologique	69,3 ± 25	45,6 ± 18	53,9 ± 20	45,6 ± 20	-23,7	-34%
Syndromique	63,2 ± 23	47,9 ± 18	59,1 ± 14	55,6 ± 14	-7,5	-12%
Autres	55,6 ± 28	47,8 ± 20	59 ± 10	44,9 ± 29	-10,8	-19%
p-value	0,515	0,351	0,634	0,33		

Tableau 5. Évolution de la cyphose thoracique selon les étiologies (valeurs moyennes T1-T12 en degrés ; MCGR: Magnetically Controlled Growing Rod)

Étiologie	Avant Implantation MCGR (t1)	Après Implantation MCGR (t2)	Dernier allongement (t3)	Dernier recul (t4)	Réduction obtenue	% de réduction obtenu
Population totale	40,7 ± 20	31,2 ± 15	35 ± 18	35,2 ± 19	-5,5	-13%
Idiopathique	40,3 ± 22	31 ± 19	35,5 ± 22	31,3 ± 20	-9,1	-22%
Malformative	48,3 ± 27	39,9 ± 17	50,3 ± 23	46,1 ± 22	-2,1	-4%
Myopathie	48,4 ± 34	38,4 ± 22	35,4 ± 25	41,4 ± 30	-7	-14%
Neurologique	40,1 ± 18	30,3 ± 12	31 ± 14	32,4 ± 14	-7,6	-19%
Syndromique	37,9 ± 16	26,5 ± 13	34,1 ± 15	35,9 ± 15	-1,9	-5%
Autres	37,4 ± 14	32,5 ± 13	38,9 ± 17	34,4 ± 12	-2,9	-8%
p-value	0,747	0,275	0,157	0,356		

Tableau 6. Évolution de la lordose lombaire selon les étiologies (valeurs moyennes L1-S1 en degrés ; MCGR: Magnetically Controlled Growing Rod)

Étiologie	Avant Implantation MCGR (t1)	Après Implantation MCGR (t2)	Dernier allongement (t3)	Dernier recul (t4)	Réduction obtenue	% de réduction obtenu
Population totale	52,1 ± 17	47,7 ± 14	49,3 ± 14	50 ± 13	-2,1	-5%
Idiopathique	50,5 ± 19	45,3 ± 15	47,4 ± 21	47,9 ± 18	-2,5	-5%
Malformative	56,3 ± 13	43,8 ± 11	48,6 ± 8	48,8 ± 9	-7,5	-13%
Myopathie	68,1 ± 17	61,9 ± 9	59,3 ± 12	63,6 ± 9	-4,6	-7%
Neurologique	50,2 ± 19	49,7 ± 15	49,5 ± 15	51,7 ± 14	1,4	3%
Syndromique	50,2 ± 17	42,6 ± 11	45,4 ± 11	43,5 ± 12	-6,7	-13%
Autres	49,8 ± 13	47,8 ± 15	53,9 ± 11	52,3 ± 12	2,5	5%
p-value	0,216	0,045	0,31	0,027		

Tableau 7. Évolution le la hauteur du rachis selon les étiologies (valeurs moyennes T1-S1 en mm ; MCGR: Magnetically Controlled Growing Rod)

Étiologie	Avant Implantation MCGR (t1)	Après Implantation MCGR (t2)	Dernier allongement (t3)	Dernier recul (t4)	Réduction obtenue	% d'amélioration obtenu
Population totale	297 ± 37	326,1 ± 38	352,1 ± 41	361,6 ± 40	64,6	22%
Idiopathique	309,5 ± 49	342,3 ± 45	375 ± 43	390,7 ± 45	81,1	26%
Malformative	260,1 ± 20	278,4 ± 25	306,8 ± 27	323,3 ± 25	63,1	24%
Myopathie	307,7 ± 42	332,1 ± 40	361,1 ± 51	355,1 ± 42	47,4	15%
Neurologique	298,3 ± 32	331,7 ± 35	357 ± 34	367,2 ± 33	69	23%
Syndromique	293,6 ± 35	324 ± 38	344,5 ± 45	350,3 ± 43	56,7	19%
Autres	307,9 ± 35	323,6 ± 27	351 ± 34	365,7 ± 39	57,8	19%
p-value	0,049	0,006	0,007	0,005		

Tableau 8. Évolution le la hauteur du thorax selon les étiologies (valeurs moyennes T1-T12 en mm ; MCGR: Magnetically Controlled Growing Rod)

Étiologie	Avant Implantation MCGR (t1)	Après Implantation MCGR (t2)	Dernier allongement (t3)	Dernier recul (t4)	Réduction obtenue	% d'amélioration obtenu
Population totale	179,5 ± 21	190,9 ± 23	204,1 ± 25	210,6 ± 27	31,1	17%
Idiopathique	183,8 ± 25	200,7 ± 28	218,3 ± 28	226,9 ± 29	43,1	23%
Malformative	148,4 ± 24	157,3 ± 26	162,5 ± 24	171,8 ± 20	23,4	16%
Myopathie	183 ± 22	193,6 ± 22	205 ± 24	208,1 ± 25	25,1	14%
Neurologique	184,4 ± 18	196,1 ± 17	210,4 ± 19	217,7 ± 21	33,4	18%
Syndromique	177 ± 18	188,7 ± 17	199,1 ± 19	203,2 ± 21	26,2	15%
Autres	186,8 ± 17	190,3 ± 17	207,4 ± 27	214,7 ± 29	28	15%
p-value	<0,001	<0,001	<0,001	<0,001		

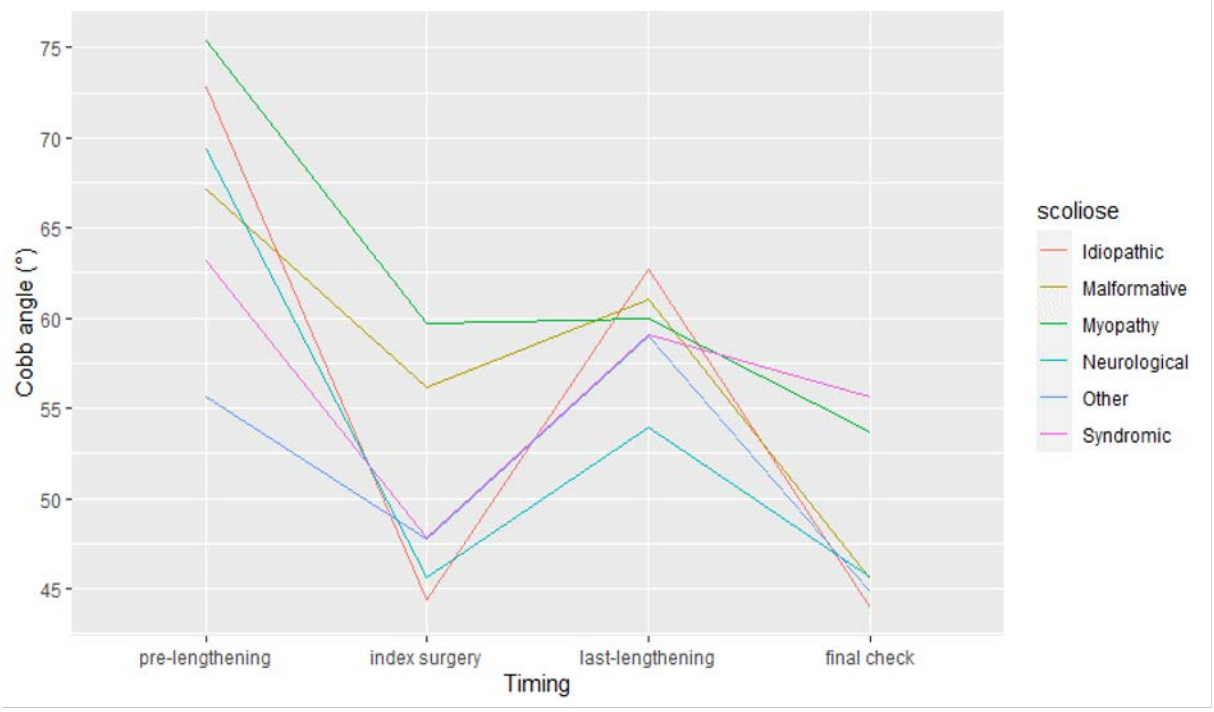

Fig.4: Évolution de la courbure principale selon les étiologies (valeurs moyennes de l'angle de Cobb en °).

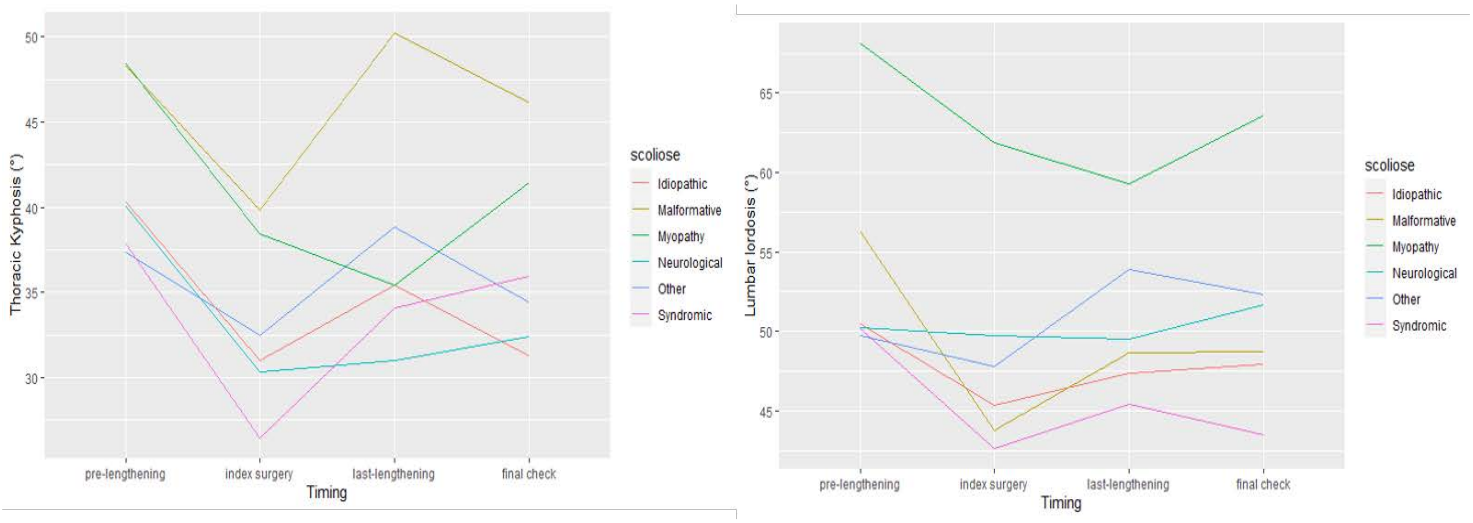

Fig.5: Évolution de la cyphose thoracique et de la lordose lombaire selon les étiologies (valeurs moyennes en °).

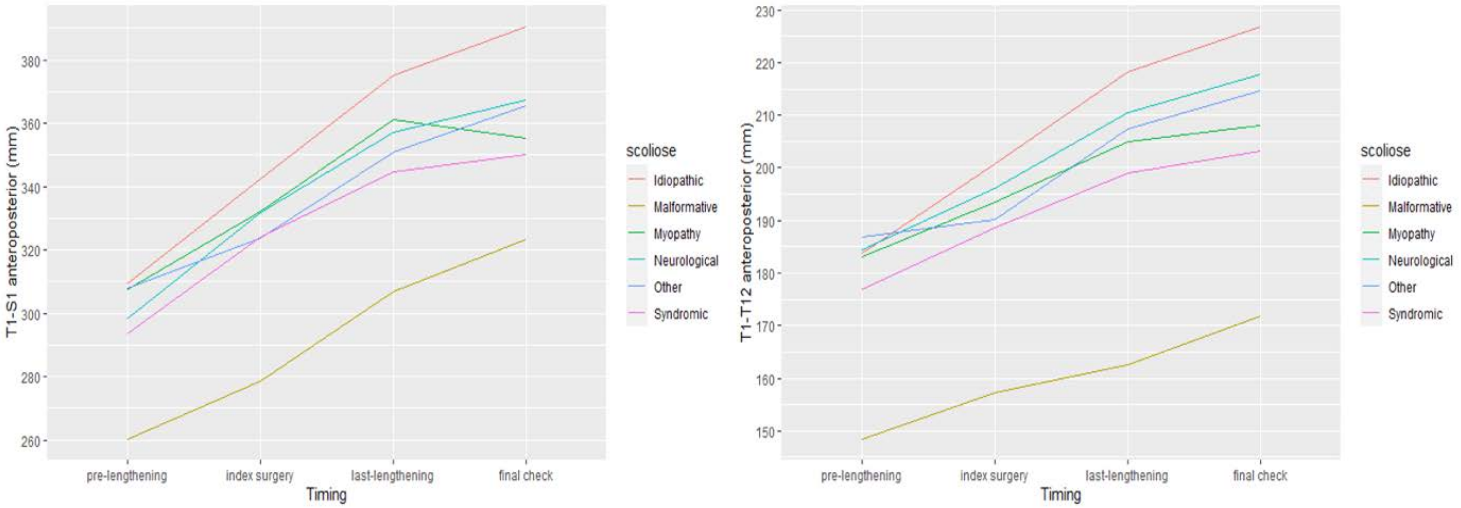

Fig.6: Évolution de la hauteur T1-S1 et T1-T12 selon les étiologies (valeurs moyennes en mm).

3.4 Tiges explantées avant la fin du programme d'allongement

Les MCGR ont été explantées avant la fin du programme d'allongement chez 15 patients (7 filles, 8 garçons). Il y avait 7 scolioses neurologiques, 5 idiopathiques, 2 malformatives et 1 syndromique. Parmi ces patients, 8 ont atteint la maturité squelettique au dernier recul et 5 ont bénéficié d'une arthrodèse vertébrale postérieure (Tableau 1).

L'âge moyen à la mise en place des MCGR était de 8,7 ± 1,8 ans (extrêmes: 5-11) et de 10,3 ± 2,3 ans (extrêmes: 7-14) à l'explantation des MCGR. La durée moyenne d'implantation était de 20,5 ± 12,4 mois (extrêmes: 4-51) pour un allongement moyen de 13,1 ± 14 mm (extrêmes: 0-48). Chaque patient a développé en moyenne 2,2 ± 0,8 complications (extrêmes: 1-3) et chaque complication a entrainé une chirurgie (Tableau 1).

3.4 Complications

Au cours de la phase d'allongement, il y a eu au total 56 complications chez 43 patients (43,9% ; n=56/98) dont 39 chez 28 patients (28,6%) ayant entrainé une chirurgie non prévue. Parmi les complications totales, il s'agissait en majorité d'une faillite du mécanisme d'allongement (26,8%) et d'un décrochage de la fixation proximale (25%). Dans le cas des complications ayant entrainé une nouvelle chirurgie, il s'agissait majoritairement d'un décrochage de la fixation proximale (33,3%) (Figure 7) et d'une infection ostéo-articulaire (20,5%) (Tableau 9).

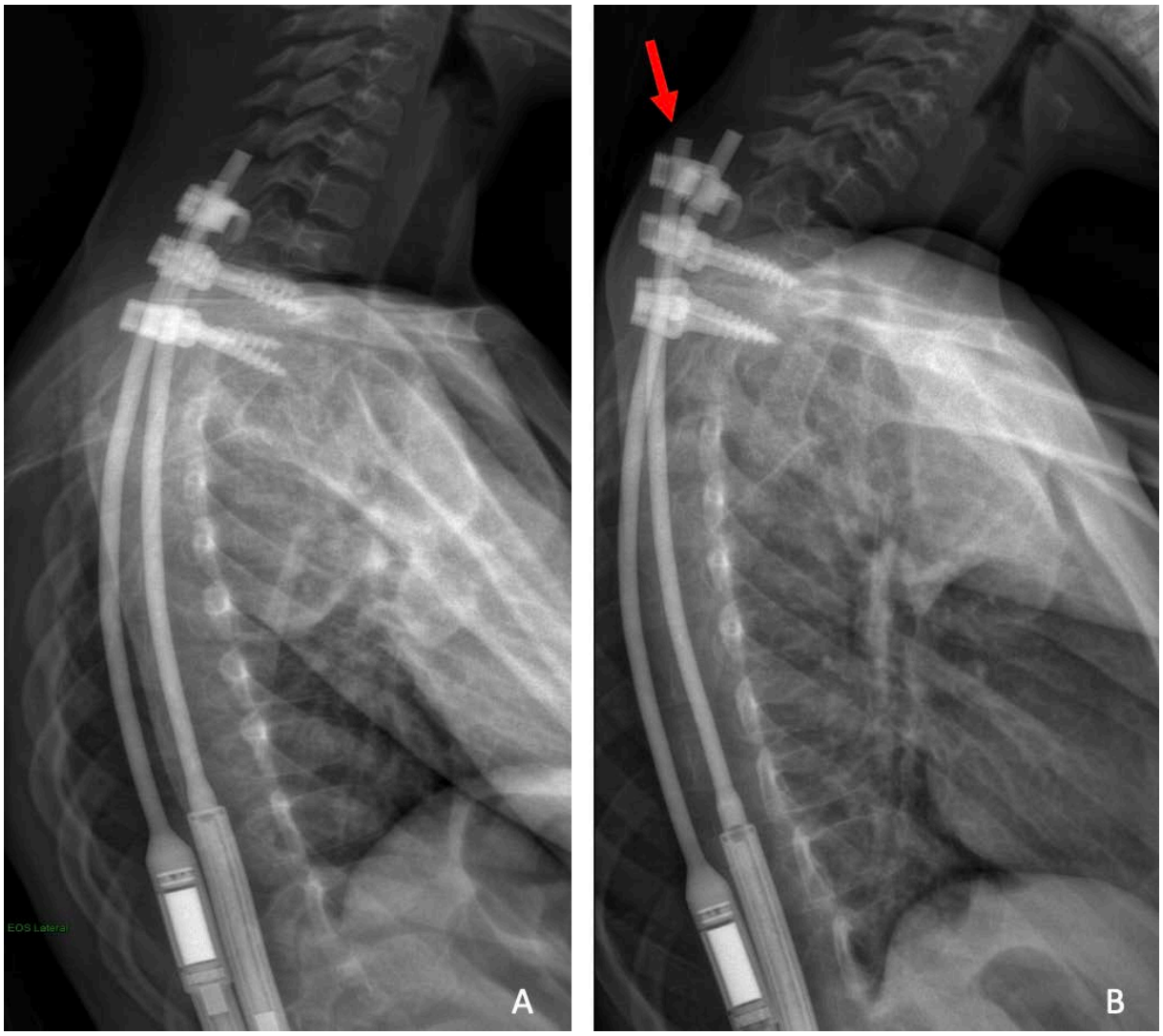

Fig.7: Patiente avec une EOS dans le cadre d'une malformation de Chiari ayant présenté un arrachage du crochet de fixation proximal entrainant un conflit cutané.

Tableau 9. Complications pendant la phase d'allongement (IOA: infection ostéo-articulaire)

		Total (%)	Ayant entrainé une chirurgie non prévue
Complications		56	39
Patient		43 (43,9)	28 (28,6)
Type :	IOA	8 (14,3)	8 (20,5)
	Conflit cutané	6 (10,7)	4 (10,3)
	Faillite du mécanisme	15 (26,8)	7 (17,9)
	Fracture de tige	10 (17,9)	6 (15,4)
	Décrochage proximal	14 (25)	13 (33,3)
	Décrochage distal	3 (5,3)	1 (2,6)

Concernant les patients ayant terminé leur programme d'allongement, il y a eu au total 26 complications chez 20 patients ayant toutes entrainées une chirurgie non programmée. Elles se sont produites en majorité chez les patients arthrodésés puisqu'il y a eu 24 complications chez 18 patients (92,3% des complications chez 90% des patients) (Tableau 10). Sur les 15 infections post-opératoires des patients arthrodésés, 12 se sont résolues avec un lavage simple et une antibiothérapie adaptée.

Tableau 10. Complications chez les patients ayant terminé le programme d'allongement (IOA: Infection Ostéo-Articulaire ; PJK: cyphose jonctionnelle proximale)

		Total (%)	Arthrodèse	Sans arthrodèse
Complications		26 (100)	24 (92,3)	2 (7,7)
Patient		20 (22,2)	18 (90)	2 (10)
Type:	IOA	15 (57,7)	15 (62,6)	0
	Conflit cutané	3 (11,5)	3 (12,5)	0
	Lésion neurologique	3 (11,5)	3 (12,5)	0
	PJK	2 (7,7)	2 (8,3)	0
	Fracture de tige	2 (7,7)	1 (4,2)	1 (50)
	Décrochage proximal	1 (3,8)	0	1 (50)

4. Discussion

Nous présentons une cohorte de 90 patients ayant terminé la procédure d'allongement par le système de distraction électromagnétique MAGEC®. A l'issue de la période d'allongement, 26,7% des patients n'ont pas bénéficié d'une arthrodèse vertébrale définitive. L'analyse des paramètres radiologiques retrouve un pourcentage de réduction satisfaisant sur la courbure principale (de 12 à 40% en fonction des étiologies) et une hauteur thoracique correcte (210,6 ± 27 mm en moyenne) au prix d'un taux de complications important (43,9%) bien que celles-ci n'entrainent pas systématiquement une reprise chirurgicale (28,6%).

Les MCGR sont une technologie récente, les premières études sur le sujet remontant à la dernière décennie [22–25]. En 2019, on ne retrouve que 10 études avec un suivi minimal de 2 ans [26], 23 études en 2022 avec une durée moyenne de suivi de 28,9 ± 10 mois [27]. Notre étude présente une cohorte de 90 patients avec une durée moyenne de suivi de 66 ± 17,1 mois (extrêmes: 25,3-108,5) ce qui en fait une cohorte significative avec une durée de suivi parmi les plus importantes.

Nous rapportons une amélioration satisfaisante des paramètres radiologiques avec une correction partielle de la déformation. En effet, les pourcentages de correction obtenus sur la courbure scoliotique principale varient de 12% pour les scolioses syndromiques à 40% pour les scolioses idiopathiques avec une réduction de 73° à 44° en moyenne. Bouthors et al., dans une série de 34 patients, ont rapporté une amélioration moyenne de 45% de la courbure principale [28], des résultats similaires ont été retrouvés par Tang et al. dans une méta-analyse sur 161 patients [29]. La courbure principale suit une évolution caractéristique retrouvée dans la littérature avec une réduction importante de la courbure principale lors de la mise en place des tiges puis une dégradation progressive de la courbure au cours du programme d'allongement. Pour finir, on peut espérer une nouvelle réduction lors du traitement définitif [28,30] (Figure 2).

Ilharreborde et al. ont rapporté que malgré une amélioration de la courbure principale significative sur le plan frontal, les tiges d'allongement ne modifient pas les paramètres sagittaux entre le début et la fin du traitement [31]. Wu et al. ont retrouvé ces résultats dans une méta-analyse retrouvant une cyphose moyenne passant de 38° avant la mise en place des MCGR à 26,1° après et à 36,0° lors du suivi final [26,32–35]. Ces résultats sont concordants avec notre étude avec un pourcentage de réduction non significatif dans le plan sagittal (Tableau 5 et 6).

Dimeglio et al. expliquent que la hauteur T1-T12 chez les individus en bonne santé atteint la

hauteur moyenne de 180 mm à 5 ans et de 220 mm à 10 ans [10]. Canavese et al. et Karol et al. rappellent la nécessité absolue de retarder la fusion définitive afin de gagner en hauteur thoracique permettant le maintien d'une fonction pulmonaire suffisante [8,9,36]. A maturité squelettique, une hauteur T1-T12 minimale de 180-220 mm est nécessaire pour éviter le développement d'un syndrome d'insuffisance thoracique [10]. Dans notre étude, la hauteur T1-T12 moyenne à l'âge de 10 ans était de 177 mm et de 210 mm à maturité squelettique. Des résultats similaires sont retrouvés dans la littérature [26].

Concernant l'allongement du mécanisme, les actionneurs 90, majoritairement utilisés dans notre étude (91,1%) possèdent une réserve théorique d'allongement de 48 mm or la moyenne d'allongement retrouvée est de 26,9 mm (extrêmes: 4-75). Cela peut traduire un enraidissement progressif du rachis diminuant les possibilités d'allongement au fil du temps et empêchant d'atteindre les possibilités maximales du matériel, qu'on appelle *la loi des rendements décroissants* [37,38].

Notre étude a retrouvé un taux de complications de 43,9% mais seulement 28,6% ayant entrainé une chirurgie non prévue. Tharak et al., dans leur méta-analyse incluant 336 patients, ont retrouvé un taux global de complications liées à la procédure chirurgicale ou à l'implant de 44,5%, un taux de chirurgie non programmée de 33% et un taux de complications médicales de 50,8% [16]. Lebel et al. retrouvent des données similaires avec un taux de complications de 66% (n=31/47), un taux de chirurgies non prévues de 45% (n=21/47) avec 32% de complications liées à l'implant [39]. Ils expliquent ce taux important par la complexité de leurs patients et la durée du suivi. Dans notre étude, 15 complications sur 41 (36,6%) étaient liées à une faillite du matériel mais n'ont entrainé que 7 chirurgies non prévues sur 24 (29,2%). Les patients avec une EOS bénéficiant d'une procédure d'allongement sont des patients particulièrement à risque de complications et cela, quelque soit le type de procédures proposées [5,40]. En effet, Bekmez et al. ne retrouvent pas de différence significative en termes de complications et de chirurgies non prévues en comparant 10 patients avec des TGR et 10 patients avec des MCGR [41]. Des résultats similaires sont retrouvés par d'autres auteurs [4,29,42]. Peiro-Garcia et al. ont rapporté que, après 2 ans d'implantation, les patients avec VEPTR avaient un taux de complications et d'opérations non programmées significativement plus élevées que ceux avec des MCGR [43]. Dumaine et al. en 2022, ont retrouvé un taux d'infections post-opératoires de 26% chez 81 patients VEPTR [44].

Comme toutes les études sur les patients avec une EOS, la principale limite est

l'hétérogénéité des patients vis-à-vis des étiologies, des présentations cliniques et radiologiques et des gestes chirurgicaux réalisés. Cependant, il s'agit d'une cohorte importante qui permet de limiter ce biais notamment par l'analyse en sous-groupe par étiologie. Le caractère rétrospectif de l'étude peut aussi entrainer un biais de sélection bien que la rareté de la pathologie et le suivi très régulier de ces patients ont permis d'éviter les patients perdus de vue. De plus, afin de limiter le biais de mesure, toutes les mesures ont été effectuées par un seul opérateur expérimenté et indépendant ayant participé à la prise en charge d'aucun patient. Il faut noter qu'il a été choisi délibérément de ne s'intéresser qu'aux patients ayant bénéficié d'une procédure d'allongement complète afin de rendre compte au mieux des résultats du matériel utilisé, certaines tiges ayant été explantées très précocement. Ces patients ont malgré tout été inclus dans le calcul des complications afin d'éviter de sous-estimer ce taux. Pour finir, la catégorie d'étiologie syndromique est à prendre avec tact car elle regroupe des patients dont la physiopathologie de la scoliose peut être différente (spasticité, composante neurologique ou musculaire).

5. Conclusion

Il s'agit de la plus grosse série de patients ayant bénéficié d'un allongement électromagnétique dans le cadre d'une scoliose à début précoce arrivés en fin de procédure. Les MCGR, en l'absence de complications, permettent de diminuer le nombre de chirurgies, d'améliorer progressivement la déformation scoliotique et d'atteindre une hauteur thoracique satisfaisante. Néanmoins, le système présente un taux de complications non négligeable lié notamment à la complexité de la prise en charge des patients avec une EOS. Il est certain que l'amélioration des connaissances sur l'ensemble du matériel allant des techniques de fixation jusqu'à la connaissance précise des causes de faillites du mécanisme pourraient permettre à l'avenir de diminuer en partie le risque de survenue des complications.

ARTICLE 2

Titre: Résultats cliniques et radiologiques de l'arthrodèse vertébrale définitive chez les patients ayant bénéficié d'un allongement par tiges électromagnétiques. A propos de 66 patients avec un suivi moyen de 5 ans.

Mots-clefs: Scoliose à début précoce ; Tiges d'allongement électromagnétiques ; Arthrodèse vertébrale postérieure ; Fin de procédure ; Croissance du rachis.

Keywords: Early Onset Scoliosis ; Magnetically controlled growing rod ; Posterior spinal fusion ; Graduate ; Spinal growth.

1. Introduction

L'objectif des tiges d'allongement électromagnétiques (Magnetically Controlled Growing Rod, MCGR), pour les enfants atteints de scoliose à début précoce (Early Onset Scoliosis, EOS) est de permettre une croissance vertébrale et un développement de la cage thoracique suffisants tout en contrôlant l'évolution de la déformation scoliotique afin de retarder l'arthrodèse vertébrale jusqu'à l'approche de la maturité squelettique. Cela se fait par le biais d'une procédure de distraction non invasive qui peut être réalisée en ambulatoire, sans anesthésie ni sédation [1]. Les MCGR, dont les premières études remontent à la dernière décennie, constituent une alternative viable et relativement récente aux systèmes de croissance traditionnels (Traditional Growing Rod, TGR) qui nécessitent une anesthésie générale et un abord chirurgical pour effectuer la distraction manuellement [2–5].

Une arthrodèse vertébrale définitive est l'issue classique des patients atteints d'EOS traités avec des tiges d'allongement de la colonne vertébrale. Néanmoins, Flynn et al. ont rapporté que 20% des patients de leur série n'avaient pas bénéficié d'une arthrodèse définitive et seulement 19% des patients opérés d'une arthrodèses vertébrale postérieure avaient un rachis sans aucune zone d'auto-fusion [6]. D'autres auteurs, se basant notamment sur l'ankylose progressive et l'auto-fusion du rachis chez les patients atteints d'EOS traités avec des TGR déjà multi-opérés, ont remis en cause l'utilité de l'arthrodèse définitive [7–11]. Hardesty et al., dans une enquête auprès de 39 chirurgiens réalisant cette chirurgie, ont rapporté que 87% des interrogés affirmaient que tous les patients avec une EOS ne nécessitaient pas d'arthrodèse vertébrale définitive à la fin du programme d'allongement [12]. Cependant, ces études se sont intéressées à tous types de systèmes d'allongement (TGR,

Vertical Expandable Prosthetic Titanium Rib (VEPTR) et Shilla growth guidance systems). Peu d'études se sont intéressées à l'arthrodèse définitive spécifiquement chez les patients ayant bénéficié de MCGR [13–16], or cette technique diminue le nombre de chirurgie rachidienne pouvant conduire à l'auto-fusion vertébrale [4,17].

L'objectif de cette étude était d'évaluer les effets d'une arthrodèse définitive sur l'équilibre frontal et sagittal de la colonne vertébrale chez les patients atteints d'EOS traités par des MCGR ainsi que les complications associées à cette intervention.

L'hypothèse était que l'arthrodèse vertébrale postérieure chez les patients avec une EOS ayant terminé le programme d'allongement par MCGR permet une amélioration de la déformation scoliotique résiduelle au prix d'un taux de complications significatif.

2. Matériels et méthodes

2.1 Patients

Nous avons réalisé une étude multicentrique auprès de 10 centres hospitalo-universitaires français sur la période de mai 2011 à mai 2022. Tous les patients ayant bénéficié d'une arthrodèse vertébrale postérieure une fois le programme d'allongement par le système de distraction MAGEC® (MAGnetic Expansion Control, Nuvasive Specialised Orthopaedics, San Diego, California) terminé, quel que soit leur âge, l'étiologie de la scoliose ou si une autre prise en charge avait été réalisée au préalable, ont été inclus.

Les patients dont les tiges avaient été explantées avant la fin du programme d'allongement et ceux n'ayant pas bénéficié d'une arthrodèse vertébrale postérieure à la fin du programme d'allongement ont été exclus. Afin de ne pas sous-estimer le taux de complications et le nombre de chirurgies, les patients avec les MCGR explantées avant la fin du programme d'allongement ont été pris en compte dans la période d'allongement s'ils avaient bénéficié d'une arthrodèse à la fin de la période d'allongement.

Pendant le période de l'étude, les MCGR ont été implantées chez 197 patients; 92 patients (46.7%) ont été exclus car le programme d'allongement était en cours et 15 autres car les MCGR ont dû être explantées avant la fin du programme d'allongement (7,6%). Parmi eux, 5 patients ont bénéficié d'une arthrodèse à la fin de la période d'allongement (Tableau 1).

Au total, 24 patients (26,7%) n'ont pas bénéficié d'une arthrodèse vertébrale postérieure à la fin du programme d'allongement par tiges électromagnétiques tandis que 66 (73,3%) ont eu une arthrodèse vertébrale postérieure une fois le programme d'allongement terminé (Figure 1 et 2).

Tableau 1. Description de l'histoire clinique des patients ayant bénéficié d'une explantation précoce des MCGR sans arthrodèse d'emblée. (IOA: Infection Ostéo-Articulaire ; VEPTR: Vertical Expandable Prosthetic Titanium Rib ; Neuro: Neurologique ; Marlfo: Malformative ; Syndro: Syndromique ; Idio: Idiopathique ; P: Patient ; T: Total)

P	Sexe	Étiologie	Autonomie	Age MCGR (ans)	Age explantation MCGR (ans)	Age dernier recul (ans)	Période d'implantation (mois)	Longueur totale atteinte en mm (Nombre d'allongements)	Complications	Chirurgie après mise en place des MCGR	Maturité squelettique	Age arthrodèse définitive (ans)	Traitement après MCGR
1	F	Neuro	Non marchant	10	12	15	26	48 (6)	1: Conflit cutané proximal	1: Ablation MCGR	OUI	14	Corset
2	M	Neuro	Marchant	11	11	13	4	0 (0)	1: Conflit cutané proximal 2: IOA	1: Ablation 1ère MCGR 2: Ablation 2ème MCGR	NON	-	Corset
3	M	Malfo	Marchant	5	7	9	24	25 (6)	1: IOA 2: IOA 3: Conflit cutané proximal	1: Lavage simple 2: Lavage simple 3: Ablation MCGR	NON	-	Corset
4	F	Neuro	Non marchant	6	7	10	16	0 (0)	1: IOA 2: IOA 3: Conflit cutané proximal	1: Lavage simple 2: Ablation 1ère MCGR 3: Ablation 2ème MCGR	NON	-	Corset
5	F	Syndro	Marchant	8	9	12	11	4 (1)	1: Décrochage distal 2: Fracture de tige 3: IOA	1: Reprise fixation distale 2: Changement 1 tige 3: Ablation MCGR	NON	-	Corset
6	F	Idio	Marchant	10	13	14	40	35 (8)	1: Conflit cutané proximal	1: Ablation MCGR	OUI	14	-
7	M	Neuro	Non marchant	10	12	14	25	15 (4)	1: IOA 2: IOA 3: Conflit cutané proximal	1: Lavage simple 2: Lavage simple 3: Ablation MCGR	OUI	-	Corset
8	M	Idio	Marchant	10	14	17	87	16 (15)	1: Décrochage supérieur 2: Décrochage supérieur	1: Reprise fixation proximale 2: Ablation MCGR	OUI	-	-
9	M	Neuro	Marchant	8	8	16	8	5 (1)	1: Décrochage supérieur 2: Décrochage supérieur 3: IOA	1: Reprise fixation proximale 2: Reprise fixation proximale 3: Ablation MCGR	OUI	15	Corset
10	M	Idio	Marchant	8	10	11	17	14 (5)	1: Décrochage supérieur 2: Décrochage supérieur	1: Reprise fixation proximale 2: Ablation MCGR	NON	-	VEPTR
11	M	Idio	Marchant	9	10	15	17	22 (5)	1: IOA 2: IOA	1: Lavage simple 2: Ablation MCGR	OUI	14	Corset
12	F	Malfo	Marchant	11	14	17	27	5 (1)	1: Fracture tige	1: Ablation MCGR	OUI	-	-
13	F	Neuro	Non marchant	10	10	13	9	4 (1)	1: Fracture tige 2: Décrochage supérieur	1: changement MCGR 2: Ablation MCGR	OUI	12	Corset

14	F	Idio	Marchant	7	8	10	15	0 (0)	1: Décrochage supérieur 2: IOA	1: Reprise fixation proximale 2: Ablation MCGR	NON	-	Corset
15	M	Neuro	Non marchant	7	9	11	18	3(1)	1: Dérochage inférieur 2: Conflit cutané proximal 3: Conflit cutané proximal	1: Reprise fixation distale 2: Ablation 1ère MCGR 3: Ablation 2ème MCGR	NON	-	Corset
T	7 F 8 H	7 neuro 5 idio 2 malfo 1 syndro	10 marchants 5 non marchants	8,7 ± 1,8 (5-11)	10,3 ± 2,3 (7-14)	13,1 ± 2,6 (9-17)	20,5 ± 12,4 (4-51)	Allongement: 13,1 ± 14,2 (0-48) Nombre: 3,6 ± 4,1 (0-15)	2,2 ± 0,8 (1-3)	2,2 ± 0,8 (1-3)	8 OUI 7 NON	13,8 ± 1,1 (12-15)	11 corsets 1 VEPTR 3 sans traitement

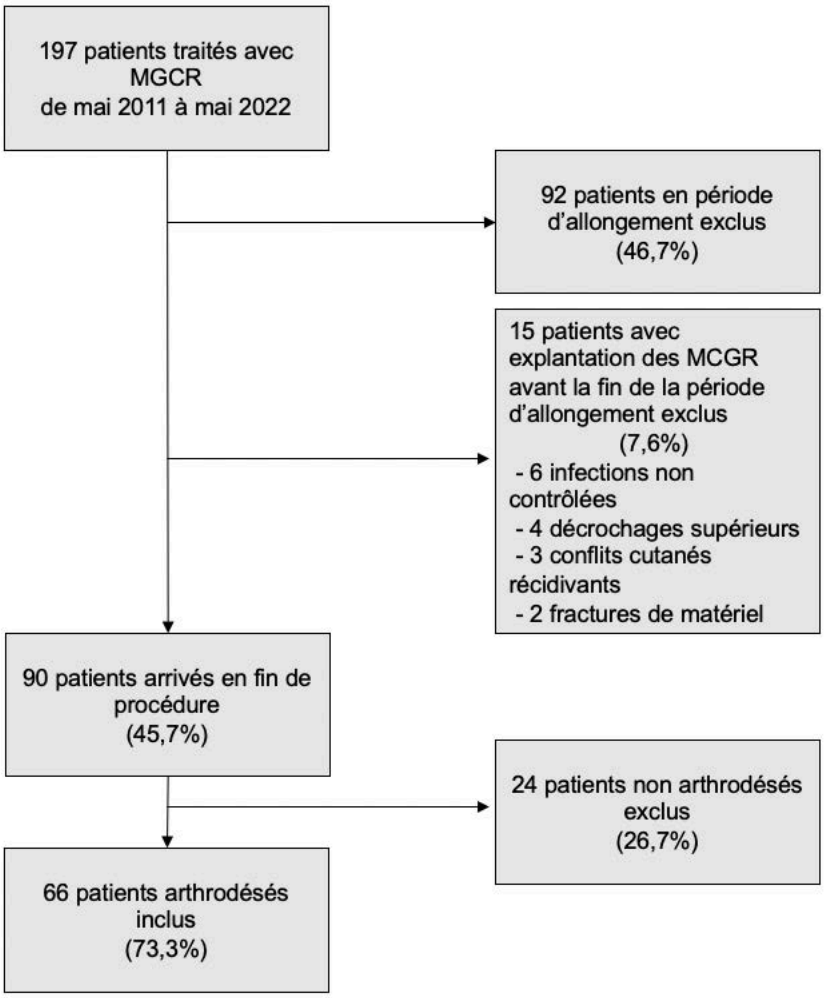

Fig.1: Diagramme des flux de la population étudiée (MCGR: Magnetic Controlled Growing Rods).

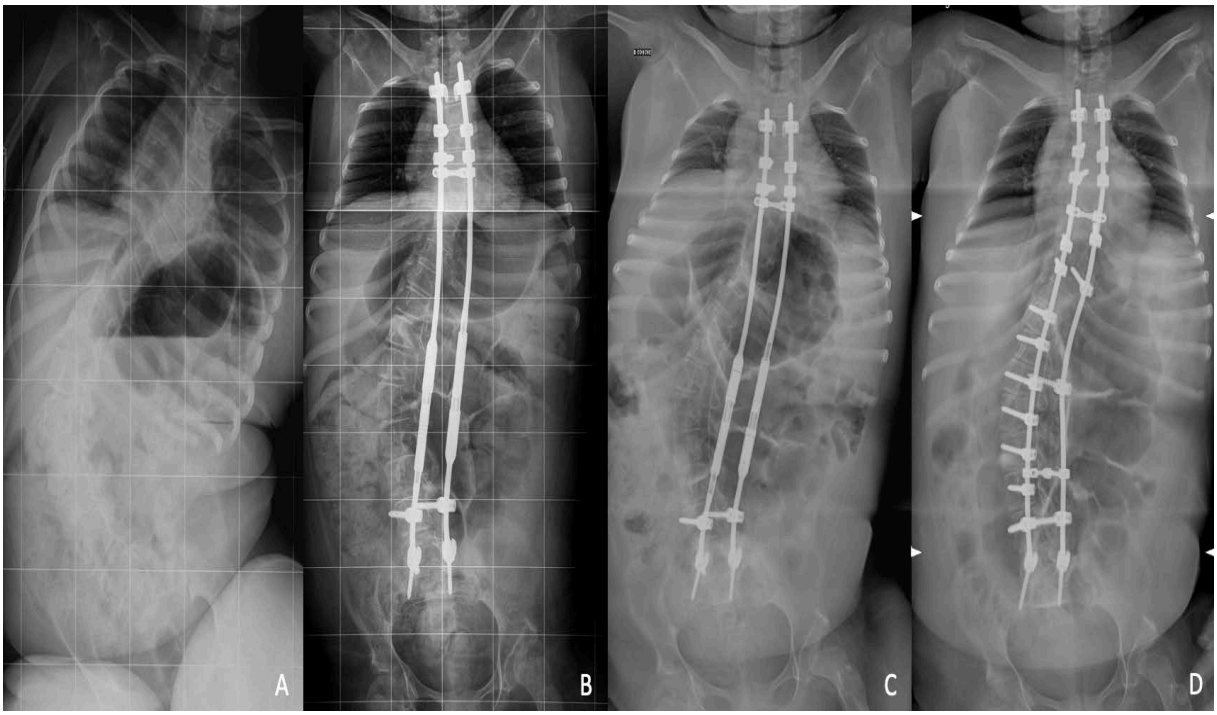

Fig.2: Patiente, non marchante, avec une EOS thoraco-lombaire dans le cadre d'une amyotrophie spinale de type 2 **(A)** ayant bénéficié de la mise en place de MCGR à l'âge de 8 ans **(B)**. A la fin de l'allongement **(C),** la patiente a bénéficié d'une arthrodèse vertébrale postérieure à l'âge de 12,8 ans **(D)**.

2.2 Méthode d'évaluation

L'analyse des dossiers médicaux nous a permis de récupérer les données démographiques de chaque patient (âge, sexe, étiologie de la scoliose, autonomie à la marche), les informations relatives au programme d'allongement, au système d'allongement et à l'arthrodèse vertébrale postérieure.

Les radiographies bi-planaires (EOS Imaging, Paris, France ou téléradiographie standardisée) ont permis i) d'analyser l'extension du système d'allongement et de l'arthrodèse vertébrale postérieure; ii) d'effectuer les mesures radiologiques avant (t1) et après (t2) la mise en place des MCGR, à la fin du programme d'allongement (pré-arthrodèse vertébrale postérieure) (t3), 3 mois après l'arthrodèse vertébrale (t4) et au dernier recul (t5). En particulier, dans le plan frontal ont été analysés:

- l'*équilibre frontal*: l'angle entre la droite reliant C7-S1 par rapport à la verticale [18] ;
- l'*équilibre des épaules*: l'angle de la ligne bi-coracoïdienne par rapport à l'horizontale [18] ;
- l'*angle de Cobb* des courbures principales et secondaires [19] ;

- l'*obliquité pelvienne*: l'angle entre la perpendiculaire à la droite reliant les ailes iliaques et la droite reliant T1-S1 [20] ;
- la *hauteur du rachis thoracique* (T1-T12) *et du rachis total* (T1-S1) [21].

Dans le plan sagittal, ont été mesurés :

- le *Sagittal Vertical Axis* (SVA) qui mesure l'équilibre globale de la colonne vertébrale et correspond à la distance horizontale entre le fil à plomb de C7 et le coin postéro-supérieur de S1 [22] ;
- la *lordose cervicale* entre C2 et C7 selon Le Huec et al. [23] ;
- la *cyphose thoracique* entre T1 et T12 selon Le Huec et al. [24] ;
- la *lordose lombaire* entre L1 et S1 selon Roussouly et Pinheiro-Franco [25] ;
- la *distance T1-T12 et T1-S1* et la *pente sacrée* [26].

Toutes les mesures ont été effectuées par un seul opérateur expérimenté et indépendant n'ayant pas participé à la prise en charge d'aucun des patients. Pour diminuer l'hétérogénéité des paramètres radiologiques, nous avons choisi de faire une analyse en sous-groupe idiopathique/non idiopathique, stratifiée en fonction de l'autonomie des patients (marchant/non marchant).

2.3 Méthode statistique

L'analyse statistique a été réalisée dans le langage de programmation R (R Foundation for Statistical Computing, Vienna, Austria). Toutes les moyennes sont données avec la déviation standard et les valeurs extrêmes.

La distribution normale a été analysée par le test de Shapiro-Wilk. Le test t de student et l'ANOVA (analyse de la variance) ont été utilisés pour les variables quantitatives et le test du chi-deux pour les variables qualitatives. Une valeur $P < 0,05$ a été considérée comme statistiquement significative.

3. Résultats

3.1 Population

Parmi les 66 patients (39 filles, 27 garçons), il y avait 23 scolioses neurologiques (34,8%), 16 syndromiques (24,2%), 11 idiopathiques (16,7%), 6 malformatives (9,1%), 5 secondaires à une myopathie (7,6%) et 5 classées dans «autres» (7,6%) comprenant 1 secondaire à une thoracotomie (atrésie de l'œsophage), 3 secondaires à une résection de tumeur costale ou médullaire dans l'enfance et 1 dans le cadre d'une paraplégie flasque

secondaire à un traumatisme rachidien dans l'enfance (Tableau 2).

Vingt-six patients avaient une scoliose thoracique (39,4%), 20 une scoliose thoraco-lombaire (30,3%), 15 une scoliose thoracique et lombaire (22,7%), et 5 une scoliose lombaire (7,6%) (Tableau 2).

Tableau 2. Caractéristiques démographiques de la population étudiée

		Nombre de patients (%)
Sexe		
	Fille	39 (59,1)
	Garçon	27 (40,9)
Étiologies		
	Neurologiques	23 (34,8)
	Syndromiques	16 (24,2)
	Idiopathiques	11 (16,7)
	Malformatives	6 (9,1)
	Myopathie	5 (7,6)
	Autres*	5 (7,6)
Courbure principale		
	Thoracique	26 (39,4)
	Thoraco-lombaire	20 (30,3)
	Double	15 (22,7)
	Lombaire	5 (7,6)
Autonomie de marche		
	Marchant	40 (60,6)
	Non marchant	26 (39,4)

** étiologies non classables dans les autres catégories: post-thoracotomie (n=1), post-tumorale (n=3), post-traumatique (n=1)*

La durée moyenne de suivi était de 5,5 ± 1,7 ans (extrêmes: 2,1-9). L'âge moyen de mise en place des MCGR était 10 ± 1,9 ans (extrêmes: 5,5-14,5) et de 15,5 ± 1,9 ans (extrêmes: 11-20) au dernier recul. Au début de la prise en charge, 11 patients avaient nécessité en moyenne 3,6 ± 3,1 chirurgies (1-10) en majorité des allongements dans le cadre de TGR et des cures de malformation vertébrales.

3.2 Mesures radiologiques

Avant la mise en place des MCGR (t1), la courbure principale était de 67,2 ± 23° (extrêmes: 15-122) en moyenne. Suite à l'implantation des tiges (t2), elle était de 49,3 ± 17° (extrêmes: 17-92) et de 61,4 ± 15° (extrêmes: 21-106) à la fin du programme d'allongement (t3).

La cyphose thoracique est passée de 39,1 ± 21° (extrêmes: 6-99) avant la mise en place des

MCGR (t1), à 31,2 ± 15° (extrêmes: 5-90) après l'implantation des MCGR(t2), puis 35,4 ± 19° (extrêmes: 4-91) à la fin de l'allongement (t3).

La hauteur thoracique T1-T12 est passée de 181 ± 23 mm (extrêmes: 113-222) à la prise en charge (t1), à 192 ± 37 mm (extrêmes: 132-239) après l'implantation des MCGR (t2) à 205 ± 34 mm (extrêmes: 136-270) à la fin de l'allongement (t3) (Tableau 3 et 4).

Tableau 3. Évolution des paramètres radiologiques dans le plan frontal (SVA: Sagittal Vertical Axis ; mm: millimètres ; °: degrés)

	Avant MCGR (t1)	Après MCGR (t2)	Fin de l'allongement (t3)	Post-arthrodèse (t4)	Dernier recul (t5)	Différence t3-t4	p-value	Différence t4-t5	p-value
Équilibre frontal (°)	1,4 (-14-26)	1,1 (-9-15)	2,2 (-24-26)	1,37 (-12 -10)	1,63 (-14-13)	0,82	0,44	0,25	0,701
Équilibre des épaules (°)	4,7 (0-27)	4 (0-17)	5,36 (1-33)	3,62 (0-11)	4,06 (0-12)	1,74	0,134	0,44	0,304
Équilibre du bassin (°)	5,4 (-25-67)	3,3 (-22-42)	4,5 (-21-51)	3,63 (-20 -40)	4,5 (-22 -55)	0,89	0,9	0,84	0,794
Courbure principale (°)	67,2 (15-122)	49,3 (17-92)	61,4 (21-106)	44,9 (9-80)	45,8 (11-81)	16,4	<0,005	0,82	0,804
Courbure secondaire (°)	36,1 (4-83)	26,6 (2-67)	34,7 (3-68)	25,6 (2-55)	27,33 (2-59)	9	0,03	1,67	0,674
Courbure cervical C2-C7 (°)	19,3 (0-63)	16,1 (2-49)	20,3 (1-57)	16,5 (0-48)	17,6 (0-54)	3,79	0,073	1,12	0,655
T1-S1 (mm)	299 (199-382)	326 (236-417)	352 (251-451)	366 (270-465)	365 (275-470)	14,09	0,068	-0,48	0,950
T1-T12 (mm)	180 (119-234)	192 (132-239)	205 (136-270)	214 (145-280)	213 (147-279)	8,44	0,096	-1,10	0,835

Tableau 4. Évolution des paramètres radiologiques dans le plan sagittal (SVA: Sagittal Vertical Axis ; mm: millimètres ; °: degrés)

	Avant MCGR (t1)	Après MCGR (t2)	Fin de l'allongement (t3)	Post-arthrodèse (t4)	Dernier recul (t5)	Différence t3-t4	p-value	Différence t4-t5	p-value
SVA (°)	5,7 (-10 -27)	3,6 (-9 - 18)	3,28(-20-18)	2,27 (-11 -20)	1,85 (-19 -20)	1,02	0,317	-0,42	0,769
Lordose lombaire L1-S1 (°)	51,3 (19-88)	47,7 (11-87)	48,36 (11-80)	49,12 (18-83)	49,77 (23-80)	-1	0,749	0,66	0,766
Cyphose thoracique T1-T12 (°)	39,1 (6-99)	31,2 (5-90)	35,36 (4-91)	33,12 (7-89)	35,39 (8-88)	2,24	0,551	2,28	0,462
Lordose cervicale C2-C7 (°)	27,0 (2-84)	22,3 (1-57)	23,7 (2-58)	21,2 (2-55)	23,5 (0-56)	2,35	0,19	2,29	0,221
T1-S1 (mm)	305 (195-426)	333 (224-432)	354 (264-463)	369 (275-463)	366 (270-469)	14,76	0,067	-3,648	0,647
T1-T12 (mm)	180 (119-234)	192 (132-239)	203 (125-262)	213 (140-279)	213 (140-286)	10,30	0,061	-0,02	0,996
Pente sacrée (°)	39,9 (17-64)	39,2 (13-65)	39,96 (17-64)	39,93 (16-85)	40,48 (17-86)	0,03	0,989	0,545	0,777

3.3 Phase d'allongement

La phase d'allongement a duré en moyenne 3,5 ± 1,3 ans (extrêmes: 0,9-7,9). Le nombre moyen d'allongement par patient était de 7,9 ± 3 (extrêmes: 1-20) pour un allongement moyen de 26,5 ± 13 mm (extrêmes: 4-75). Le délai moyen entre la mise en place des MCGR et le premier allongement était de 11,5 ± 2,9 semaines (extrêmes: 4-20) tandis que l'intervalle moyen entre les allongements était de 12,3 ± 2,2 semaines (extrêmes: 8-16). En moyenne, le nombre de chirurgies par patient sur toute la durée de suivi était de 2,92 ± 1,1 (extrêmes: 2-5).

3.4 Arthrodèse définitive et suivi post-arthrodèse

La durée moyenne de suivi après l'arthrodèse était de 24 ± 18 mois (extrêmes: 3-68) et l'âge moyen au moment de l'arthrodèse était de 13,5 ± 1,5 ans (extrêmes: 9,5-17).

Les courbures principales et secondaires ont été améliorées de manière significative ($p<0,005$ et $p=0,03$) par l'arthrodèse (entre t3 et t4, respectivement de 16,4° et 9°) puis se sont stabilisées au dernier recul (t5). Les distances T1-T12 et T1-S1 ont augmenté de 8,4 mm et 14 mm avec l'arthrodèse vertébrale mais la différence n'était pas significative ($p=0,096$ et $p=0,068$). Il n'y a pas eu d'amélioration significative du reste des paramètres avec l'arthrodèse (entre t3 et t4), ni de dégradation significative au dernier recul (t5) (Tableau 3 et 4).

Il n'est pas retrouvé de différence significative avant/après arthrodèse entre le groupe idiopathique et non-idiopathique sur l'ensemble des paramètres radiologiques (Tableau 5). Lorsque cette analyse est stratifiée sur l'autonomie de marche du patient (marchant/non marchant), les résultats restent non significatifs (Tableau 6).

Le nombre de niveaux a été augmenté en moyenne de 0,49 ± 1,2 étages (extrêmes: -3-5). Les niveaux proximaux et distaux du montage, entre t3 et t4, n'ont pas varié pour 42 et 36 patients, ont augmenté de 1 étage pour 7 et 13 patients, de 2 étages ou plus pour 8 et 14 patients et ont diminué d'un ou plusieurs étages pour 9 et 3 patients. A noter que 17 montages incluaient le bassin avant l'arthrodèse et 32 après, alors que notre cohorte compte 26 patients non marchants (Tableau 7).

Tableau 5. Comparaison avant/après arthrodèse en sous groupe marchant/non marchant (SVA: Sagittal Vertical Axis ; mm: millimètres ; °: degrés)

	Avant/après arthrodèse idiopathique (t3-t4)	Avant/après arthrodèse non idiopathique (t3-t4)	Différence	p-value
Courbure cervicale (°)	-1,9	-4,2	2,3	0,256
Courbure principale (°)	-20,4	-15,6	-4,8	0,291
Courbure secondaire (°)	-13,7	-7,7	-6	0,194
Équilibre des épaules (°)	1,2	-2,3	3,5	0,001
Équilibre frontal (°)	0	-1	1	0,367
Lordose cervicale (°)	-4,5	-1,9	-2,6	0,405
Cyphose thoracique (°)	-5,5	-1,6	-3,9	0,336
Lordose lombaire (°)	3,4	0,2	3,2	0,305
SVA (°)	-3,3	-0,6	-2,7	0,276
T1-S1 frontal (mm)	13,1	14,3	-1,2	0,874
T1-S1 sagittal (mm)	20,4	13,6	6,8	0,455
T1-T12 frontal (mm)	5,3	9,1	-3,8	0,369
T1-T12 sagittal (mm)	13,4	9,7	3,7	0,458
Obliquité pelvienne (°)	2,5	-1,6	4,1	0,452
Version pelvienne (°)	-3,6	-0,9	-2,7	0,477
Incidence pelvienne (°)	-3,6	-0,8	-2,8	0,648
Pente sacrée (°)	0,3	-0,1	0,4	0,778

Tableau 6. Analyse des paramètres radiologiques avant/après arthrodèse stratifiée sur l'étiologie et l'autonomie (SVA: Sagittal Vertical Axis)

Paramètres frontaux	Marchant	Non marchant	p-value
Courbure cervicale			
Idiopathique	-1,9	-	-
Non idiopathique	-3,3	-5,11	0,32
p-value	0,5	-	-
Courbure principale			
Idiopathique	-20,4	-	-
Non idiopathique	-14,6	-16,65	0,55
p-value	0,22	-	-
Courbure secondaire			
Idiopathique	-13,71	-	-
Non idiopathique	-7,6	-7,88	0,95
p-value	0,21	-	-
Équilibre épaules			
Idiopathique	1,18	-	-
Non idiopathique	-1,48	-3,26	0,24
p-value	0,03	-	-
Équilibre frontal			
Idiopathique	0	-	-
Non idiopathique	-0,79	-1,24	0,71
p-value	0,48	-	-
T1-S1			
Idiopathic	13,09	-	-
Non idiopathic	17,37	10,84	0,15
p-value	0,53	-	-
T1-T12			
Idiopathique	5,27	-	-
Non idiopathique	10,17	7,84	0,46
p-value	0,3	-	-

Paramètres sagittaux	Marchant	Non marchant	p-value
Lordose lombaire			
	-4,54	-	-
	-2,89	-0,8	0,5
	0,65	-	-
Cyphose thoracique			
	-5,54	-	-
	-3,51	0,57	0,11
	0,61	-	-
Lordose lombaire			
	3,36	-	-
	-2,1	2,84	0,05
	0,08	-	-
SVA			
	-3,27	-	-
	-1,13	0,07	0,48
	0,32	-	-
T1-S1			
	20,36	-	-
	17,41	9,42	0,14
	0,72	-	-
T1-T12			
	13,36	-	-
	10,27	9,03	0,72
	0,57	-	-

Paramètres pelviens	Marchant	Non marchant	p-value
Obliquité pelvienne			
	2,54	-	-
	-0,82	-2,42	0,36
	0,15	-	-
Version pelvienne			
	-3,63	-	-
	-0,55	-1,24	0,77
	0,29	-	-
Incidence pelvienne			
	-3,63	-	-
	-0,55	-1,16	0,8
	0,29	-	-
Pente sacrée			
	0,27	-	-
	-0,72	0,64	0,43
	0,58	-	-

Tableau 7. Description de la limite supérieure et inférieure des montages utilisés (Co: Cote ; S : Sacrum ; I: Iliaque ; SI: Sacro-Iliaque ; MCGR: Magnetically Controlled Growing Rods ; AVP: Arthrodèse Vertébrale Postérieure)

	MCGR		AVP		Différence d'étages entre MCGR et AVP	Nombre de patients
	Étage	Nombre de montages	Étage	Nombre de montages		
Vertèbres limites instrumentées supérieures	C2	1			-1	3
	C4	1	C4	1	0	36
	C5	1			1	13
	C6	1	C6	1	2	8
	C7	8	C7	10	3	4
	T1/Co1	10/5	T1	17	4	1
	T2/Co2	20/3	T2	17	5	1
	T3/Co3	7/2	T3	15		
	T4/Co4	2/3	T4	2		
	Co5	1	T5	1		
	Co7	1	T7	2		
Vertèbres limites instrumentées inférieures	T12/Co12	1/2	T12	1	-3	1
	L1	2	L1	1	-2	1
	L2	3	L2	3	-1	7
	L3	12	L3	9	0	42
	L4	20	L4	16	1	7
	L5	9	L5	4	2	3
	S	10	S	20	3	3
	SI	7	SI	7	4	2
	I	0	I	5		

3.5 Complications

3.5.1 Pendant la phase d'allongement

Au cours de la phase d'allongement, il y a eu 42 complications chez 31 patients (45,1%) au total. Il y avait 10 faillites mécaniques (6 ayant entrainé une nouvelle chirurgie), 8 fractures de tige (4 ayant entrainé une nouvelle chirurgie), 11 décrochages supérieurs et 3 décrochages inférieures (respectivement 10 et 1 ayant entrainé une nouvelle chirurgie), 5 infections post-opératoires ayant entrainé une nouvelle chirurgie et 5 conflits cutanés (3 ayant entrainé une nouvelle chirurgie). Parmi elles, 29 complications chez 21 patients (29,6%) ont entrainé une nouvelle chirurgie (Tableau 8) (Figure 3 et 4).

Tableau 8. Complications au cours du suivi dans la population des patients arthrodésés (IOA: Infection Ostéo-Articulaire ; PJK: cyphose jonctionnelle proximale)

		Période d'allongement		Période post-arthrodèse (%)
		Total (%)	Ayant entrainé une chirurgie (%)	
Patients avec complications		31 (45,1)	16 (29,6)	18 (27,3)
Patients sans complication		39 (54,9)	50 (70,4)	48 (72,7)
Complications		42	29	24
Type:	IOA	5 (11,9)	5 (17,2)	15 (62,6)
	Faillite mécanique	10 (23,8)	6 (20,7)	0
	Conflit cutané	5 (11,9)	3 (10,3)	3 (12,5)
	Lésion neurologique	0	0	3 (12,5)
	PJK	0	0	2 (8,3)
	Fracture tige	8 (19,1)	4 (13,8)	1 (4,2)
	Décrochage supérieur	11 (26,2)	10 (34,5)	0
	Décrochage inférieur	3 (7,1)	1 (3,5)	0

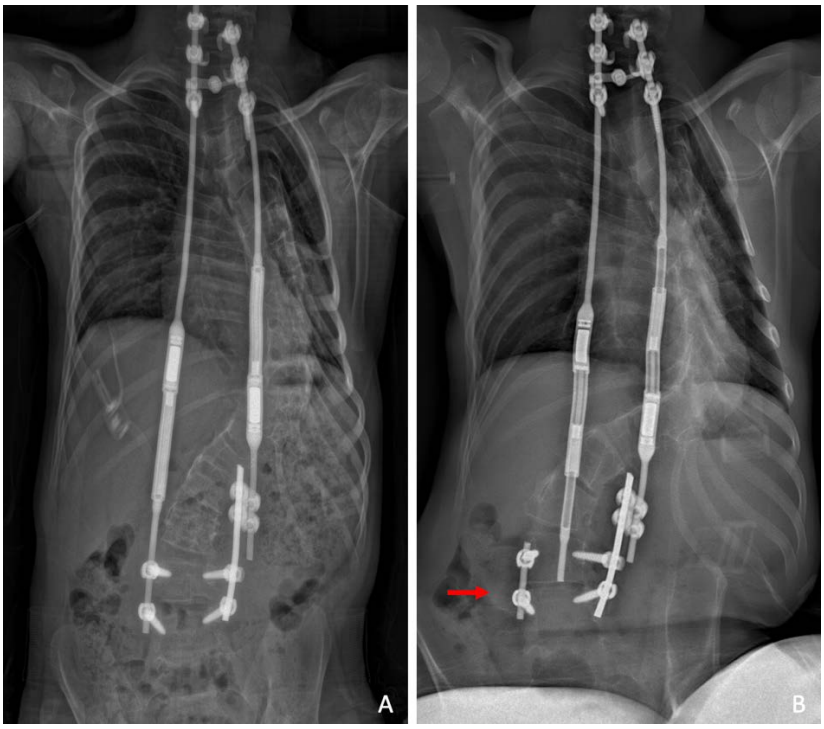

Fig.3: Patient, non marchant, avec une EOS thoraco-lombaire secondaire à une neuropathie sensitivomotrice démyélinisante ayant présenté une fracture de tige en cours d'allongement.

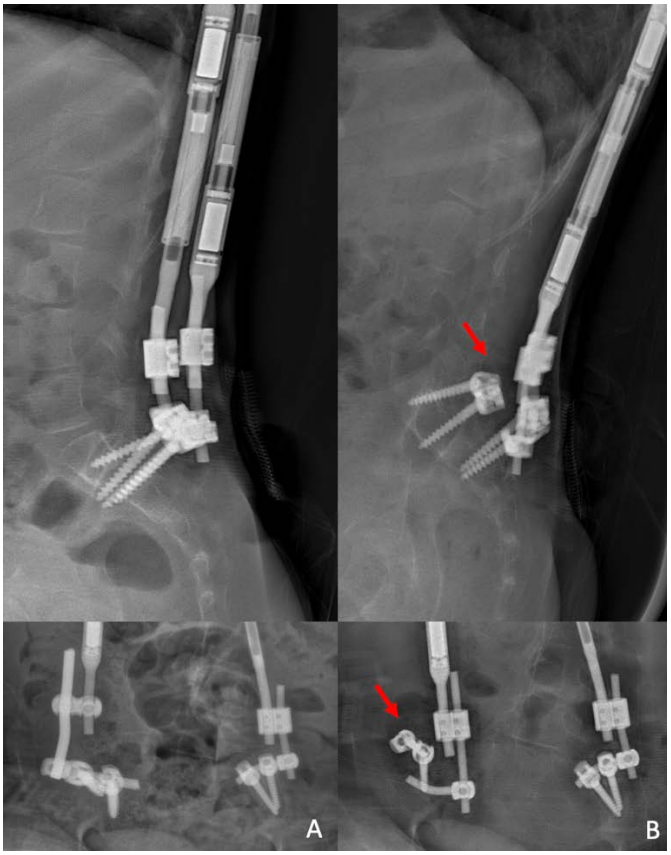

Fig.4: Patiente, non marchante, avec une EOS dans le cadre d'une amyotrophie spinale de type 2 ayant présenté une décrochage de la fixation distale.

3.5.2 Post-arthrodèse vertébrale

Après l'arthrodèse vertébrale postérieure, il y a eu un total de 24 complications chez 18 patients (27,3%) ayant entrainé systématiquement une nouvelle chirurgie. Les complications étaient 15 infections (dont 12 se sont résolues avec un lavage et une antibiothérapie adaptée), 3 conflits cutanés, 3 lésions neurologiques, 2 cas de cyphose jonctionnelle proximale et 1 fracture de matériel.

Au cours de la période de suivi post-arthrodèse, le nombre moyen de chirurgies non planifiées par patient était de 0,38 ± 0,69 (extrêmes: 0-3) (Tableau 8).

Parmi les patients ayant développé une complication, 2 présentaient des scolioses idiopathiques et 16 non-idiopathiques, 11 étaient marchants et 7 non marchants. La différence n'était pas significative en fonction de l'étiologie ou de l'autonomie de marche (p= 0,458 et 0,959).

4. Discussion

Nous présentons une série de 66 patients avec EOS ayant bénéficié d'une arthrodèse vertébrale postérieure à l'issue de la procédure d'allongement du rachis par MCGR. Les résultats obtenus sont plutôt contrastés en termes de correction radiologique supplémentaire obtenue avec l'arthrodèse vertébrale postérieure réalisée à la fin du programme d'allongement, au prix de nombreuses complications post-opératoires. Cependant, une fois l'arthrodèse vertébrale réalisée, la correction est restée stable pendant le suivi.

De nombreuses études se sont intéressés à la phase d'allongement avec les MCGR et rapportent des bons résultats malgré un taux de complications non négligeable [27–31]. Dans une revue systématique de 2019, Wu et al. ont rapporté une correction moyenne de la courbure principale de 23,2° entre la mise en place des tiges d'allongement et le dernier recul (de 60,1 à 36,9°) et une augmentation moyenne de la distance T1-T12 de 31,7 mm (de 180,6 à 212,3 mm) [32]. Par contre, Kwan et al. ont rapporté que 14 patients sur 30 traités avec MCGR (46,7%) ont nécessité une intervention chirurgicale non planifiée secondaire à l'échec de distraction, à l'échec de fixation proximale, à une fracture de la tige ou à une infection [33]. Ce travail s'est intéressé essentiellement à la période qui suit la fin du programme d'allongement et la réalisation de l'arthrodèse vertébrale postérieure. En effet, les MCGR étant une technologie relativement récente (obtention du marquage CE en Europe en 2009 et première autorisation de la FDA en 2014 [34]), il existe peu d'études qui ont analysé les effets de l'arthrodèse vertébrale définitive à l'issue du programme d'allongement par MCGR.

Dans la littérature, ce type d'études concerne surtout les TGR. En effet, une revue systématique de 2022 a retrouvé que 397 patients sur 542 avaient bénéficié d'une arthrodèse vertébrale à la fin du programme d'allongement par TGR et que 145 avaient gardé les tiges en place, sans arthrodèse définitive [35]. Dans le cadre des MCGR, la société fabriquant les tiges a publié un avis de sécurité en Juillet 2021 rappelant que les tiges devraient être retirées ou changées après deux ans d'implantation maximale notamment en rapport avec un taux particulièrement important de fracture de matériel pouvant entrainer à long terme des risques non négligeables pour le patient [36,37].

Bien souvent, l'arthrodèse vertébrale postérieure ne permet pas d'obtenir une correction supplémentaire significative. En effet, Sawyer et al. ont retrouvé une amélioration moyenne de 10° de la courbure principale (17% de correction) après l'arthrodèse vertébrale sans retrouver de différence significative au dernier suivi par rapport au groupe sans fusion [38]. Bouthors et al. en comparant 17 patients avec arthrodèse et 17 patients sans arthrodèse retrouvent des résultats similaires [39]. En revanche, Pizones et al. ont retrouvé des résultats plus satisfaisants avec une correction de 31% de la courbure principale au prix d'une chirurgie exigeante avec 12 des 13 patients ayant nécessité 5 ostéotomies de Ponte en moyenne [10]. Akbarnia et al. ont rapporté une correction de la courbure principale de 24% (de 39,5° à 27,7°) après 5,2 ± 3 allongements en moyenne par patient et ont souligné que la fréquence des allongements est un facteur déterminant pour la correction supplémentaire que l'on peut obtenir avec l'arthrodèse vertébrale définitive [40]. Ces conclusions sont en accord avec le travail de Murphy et al. qui ont rapporté une correction moyenne de 17° de la courbure principale chez 115 patients même si 21% de leurs patients ont eu une chirurgie supplémentaire au cours du suivi [41]. Dans notre étude, nous avons observé une correction supplémentaire de 16,4° de la courbure principale et de presque 10° de la courbure secondaire avec un gain de 10 mm en moyenne de la hauteur T1-T12. Par contre, l'amélioration de l'équilibre des épaules, du bassin ou de l'équilibre sagittal ne montrait pas de changement significatif après l'arthrodèse vertébrale définitive.

Concernant l'équilibre sagittal, Murphy et al. n'ont pas retrouvé de changement significatif après l'arthrodèse vertébrale postérieure chez 21 patients traités par TGR [42]. Ces résultats sont confirmés par Kılıçaslan et al. qui ont rapporté une différence non significative de 6° de la cyphose thoracique en moyenne avant et après arthrodèse définitive chez 15 patients [16]. Sawyer et al. ont retrouvé une amélioration de la cyphose est de 8° (15%) après arthrodèse mais sans différence significative par rapport aux patients sans arthrodèse [38]. Pizones et al. ont observé une diminution moyenne de 22% de la cyphose thoracique mais chez des

patients ayant bénéficié de multiples ostéotomies [10]. Ces résultats sont en accord avec notre série qui ne retrouve pas de différence significative sur l'ensemble des paramètres sagittaux, indépendamment de l'étiologie et de l'autonomie du patient.

De nombreux auteurs alertent sur le risque important de complications post-opératoires. Sur 100 patients ayant bénéficié d'une arthrodèse vertébrale à la fin du programme d'allongement, Poe-Kochert et al. ont rapporté que 20% ont eu un total de 30 complications ayant entrainé 57 nouvelles opérations [43]. Ces résultats sont confirmés par notre étude avec un taux de complications de 27,3% dont 62,5% étaient d'origine infectieuse.

Ces résultats ont poussé de nombreux auteurs à s'interroger sur la nécessité de réaliser une arthrodèse vertébrale définitive potentiellement pourvoyeuse de complications post-opératoires chez des patients déjà multi-opérés et particulièrement à risque d'événements indésirables lors d'une nouvelle intervention [7,8,44]. De plus, certains auteurs ont rapporté un taux d'auto-fusion vertébrale non négligeable chez les patients ayant bénéficié de TGR. Cahill et al. ont retrouvé que 89% des patients présentaient des zones d'auto-fusion du rachis au moment de l'arthrodèse vertébrale postérieure obligeant les chirurgiens à réaliser des ostéotomies vertébrales [11]. Dans la série de Flynn et al., seulement 19% des patients avaient une colonne vertébrale encore mobile et 62% présentaient des larges zone d'auto-fusion [6]. Jain et al. ont nuancé ces affirmations en soulignant que l'auto-fusion pouvait être incomplète et que sa qualité et sa durabilité étaient difficilement prévisibles [8]. En ce sens, Kocyigit et al. ont souligné que le retrait des tiges d'allongement sans nouvelle instrumentation n'était pas une solution envisageable chez les patients ayant eu un montage de croissance après que 9 patients sur 10 aient présenté une aggravation de la déformation scoliotique et aient nécessité une reprise chirurgicale après l'ablation des TGR [45].

Dans notre étude des actionneurs 90 avec une réserve d'allongement de 48 mm ont été majoritairement utilisés tandis que le taux d'allongement moyen était de 26,5 mm. Cela peut être expliqué par *la loi des rendements décroissants* qui correspond à une diminution progressive des capacité d'allongement du système au fur et à mesure des distractions suite à un enraidissement progressif du rachis [46,47]. Cheung et al. ont retrouvé une différence de 37,2% entre la première (86%) et la dernière distraction (58,8%) qui pourrait potentiellement s'améliorer lors du changement des tiges [48].

Cobanoglu et al. et Flynn et al. ont rapporté qu'environ la moitié des patients ont nécessité une extension de leur montage au moment de l'arthrodèse vertébrale [6,9]. Pour Pizones et al., le nombre de niveaux a été augmenté en moyenne de 1,3 ± 1,5 étages [10], 0,49 ± 1,2 étages (extrêmes: -3-5) dans notre série. Les vertèbres limites instrumentées supérieures et

inférieures étaient différentes pour 45% et 36% des patients avec notamment une extension du montage distal de 2 étages ou plus chez 14 patients, 8 en proximal. L'arthrodèse apparait aussi comme une possibilité pour le chirurgien d'étendre le montage chez des patients à risque de dégradation de l'équilibre frontal ou sagittal à l'avenir.

La principale limite de cette étude est l'hétérogénéité des patients notamment dans la présentation clinique de l'EOS. Le faible nombre de patients traités chaque année rend l'analyse en sous-groupe difficilement interprétable. De plus, étant donné le caractère multicentrique et le nombre d'opérateurs différents, il est difficile de savoir si le chirurgien a plutôt pris le parti de fixer la déformation en place ou de la réduire au maximum au prix d'un risque de complications plus important. Pour finir, étant donné la durée de suivi post-opératoire relativement courte, un suivi à long terme est impératif car de nouvelles complications pourraient survenir ou de nouvelles chirurgies pourraient être nécessaires.

5. Conclusion

La correction apportée par l'arthrodèse vertébrale à la fin du programme d'allongement chez les patients avec EOS traités avec MCGR est dans l'ensemble modérée au prix d'un taux de complications élevé. En particulier, l'arthrodèse vertébrale permet avec une correction supplémentaire des courbures principales et secondaires satisfaisante et une augmentation de la distance T1-T12 modérée mais elle n'a aucun impact sur l'équilibre sagittal et les autres paramètres radiologiques. Le taux de complication post-opératoire est particulièrement important chez des patients à risque de complications.

ARTICLE 3

Titre: L'arthrodèse vertébrale postérieure à la fin du programme d'allongement par tiges électromagnétiques est-elle nécessaire ? Analyse comparative de 66 patients ayant eu une arthrodèse vertébrale définitive et de 24 patients avec les tiges d'allongement in situ.

Mots-clefs: Scoliose à début précoce ; Tiges d'allongement électromagnétiques ; Arthrodèse vertébrale postérieure ; Métallose ; Fin de procédure.

Keywords: Early Onset Scoliosis ; Magnetically controlled growing rod ; Posterior spinal fusion ; Metallosis ; Graduate.

1. Introduction

Les tiges d'allongement électromagnétiques (Magnetically Controlled Growing Rod ; MCGR) permettent une distraction progressive et non invasive de la colonne vertébrale, réduisant ainsi le nombre d'interventions chirurgicales par rapport aux systèmes de distraction traditionnels (Traditional Growing Rods ; TGR) [1–3].

Plusieurs études récentes ont attiré l'attention sur la fréquence des complications des MCGR, notamment en rapport avec la rupture du mécanisme d'allongement [4,5] et ont contribué à remettre en cause l'optimisme que les MCGR avaient apporté dans la prise en charge des scolioses à début précoce (Early Onset Scoliosis ; EOS) [6]. Panagiotopoulou et al. ont effectué une analyse micro-CT des tiges explantées et ont constaté qu'une fracture de la goupille du mécanisme d'allongement secondaire à la corrosion du mécanisme interne était présente dans un tiers des cas [7]. Cette rupture empêche le blocage de la tige et permet un mécanisme de piston qui provoque une métallose importante responsable de complications à long terme chez ces patients [8–12]. Dans ce contexte, la société fabriquant les MCGR (Nuvasive Specialised Orthopaedics, San Diego, California) a publié un avis de sécurité en Juillet 2021 rappelant que les tiges devraient être retirées ou changées au maximum deux ans après leur mise en place [13].

Une fois le programme d'allongement terminé, les MCGR sont explantées et les patients bénéficient dans la plupart des cas d'une arthrodèse vertébrale postérieure [14]. Cependant, en raison de leur état de santé et du nombre d'interventions déjà effectuées avant l'arthrodèse vertébrale, ces patients présentent un risque élevé de complications post-opératoires [15,16]. Dès lors, certains chirurgiens, s'appuyant sur le principe de l'auto-fusion

rachidienne chez les patients traités avec un système d'allongement de la colonne vertébrale [17–19], ont privilégié une attitude plus attentiste. Néanmoins, aucun étude n'a évalué les patients n'ayant pas bénéficié d'une arthrodèse vertébrale postérieure après avoir terminé le programme d'allongement avec les MCGR.

Les objectifs de cette étude étaient de comparer les patients atteints d'EOS ayant bénéficié d'une arthrodèse vertébrale définitive à la fin du programme d'allongement avec des MCGR et ceux dont les MCGR n'ont pas été retirées. En particulier, nous avons voulu comparer les deux populations en ce qui concerne l'histoire clinique, l'évolution radiologique de la scoliose et la survenue de complications.

L'hypothèse était qu'il n'y avait pas de différence au dernier recul entre ces deux groupes de patients.

2. Matériels et méthodes

2.1 Patients

Nous avons réalisé une étude multicentrique auprès de 10 centres hospitalo-universitaires français sur la période de mai 2011 à mai 2022. Tous les patients avec une EOS ayant terminé leur programme d'allongement par le système de distraction MAGEC® (MAGnetic Expansion Control, Nuvasive Specialised Orthopaedics, San Diego, California) et pour qui s'est posé la question de réaliser une arthrodèse vertébrale postérieure définitive ont été inclus. Le programme d'allongement était considéré comme terminé si les patients avaient atteint la fin de leur croissance squelettique et/ou ne nécessitaient pas d'autre procédure chirurgicale que l'arthrodèse vertébrale postérieure définitive [20]. Le choix de procéder à l'ablation des MCGR et de réaliser l'arthrodèse vertébrale postérieure était laissé au chirurgien après évaluation du rapport bénéfices/risques d'une nouvelle intervention et après discussion avec la famille. L'indication la plus fréquente de différer l'arthrodèse vertébrale définitive était la présence d'un alignement frontal et sagittal acceptable chez des patients particulièrement à risque de ré-intervention mais ne présentant pas de symptômes liés au montage en place (Figure 1 et 2).

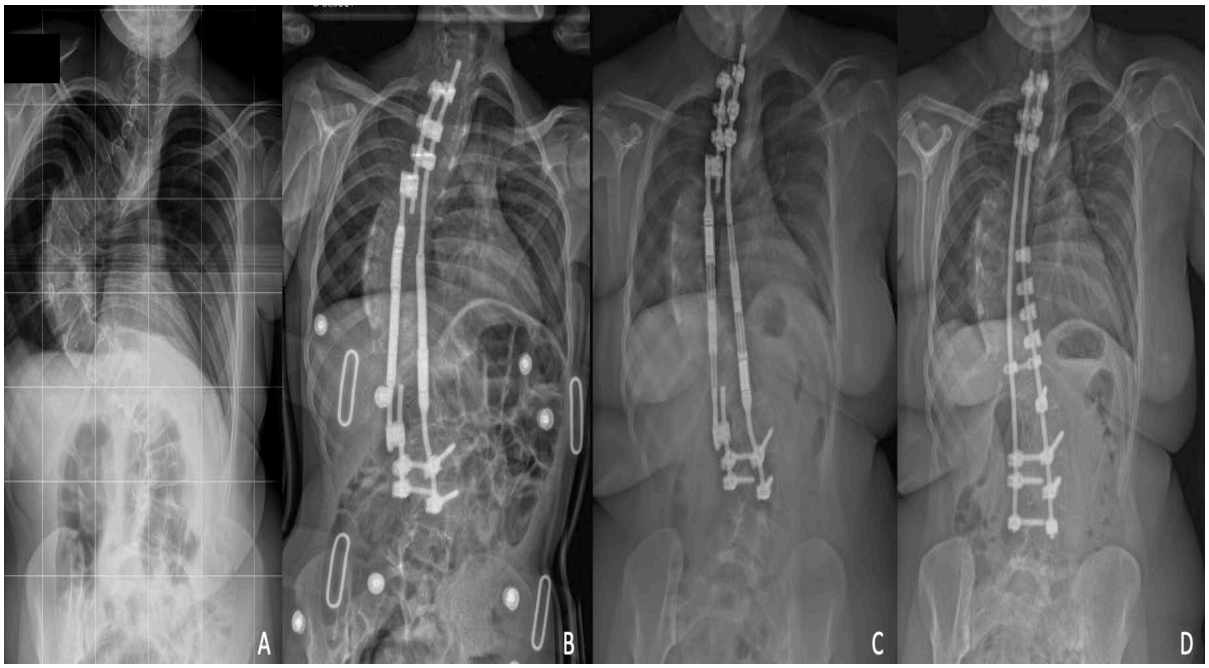

Fig.1: Patiente, marchante, avec une EOS d'origine idiopathique **(A)** ayant bénéficié de la mise en place de MCGR à l'âge de 11 ans **(B)**. Elle a eu 8 procédures d'allongement pour un allongement total de 27 mm **(C)**. Elle a bénéficié d'une arthrodèse vertébrale postérieure à l'âge de 13,8 ans **(D)**.

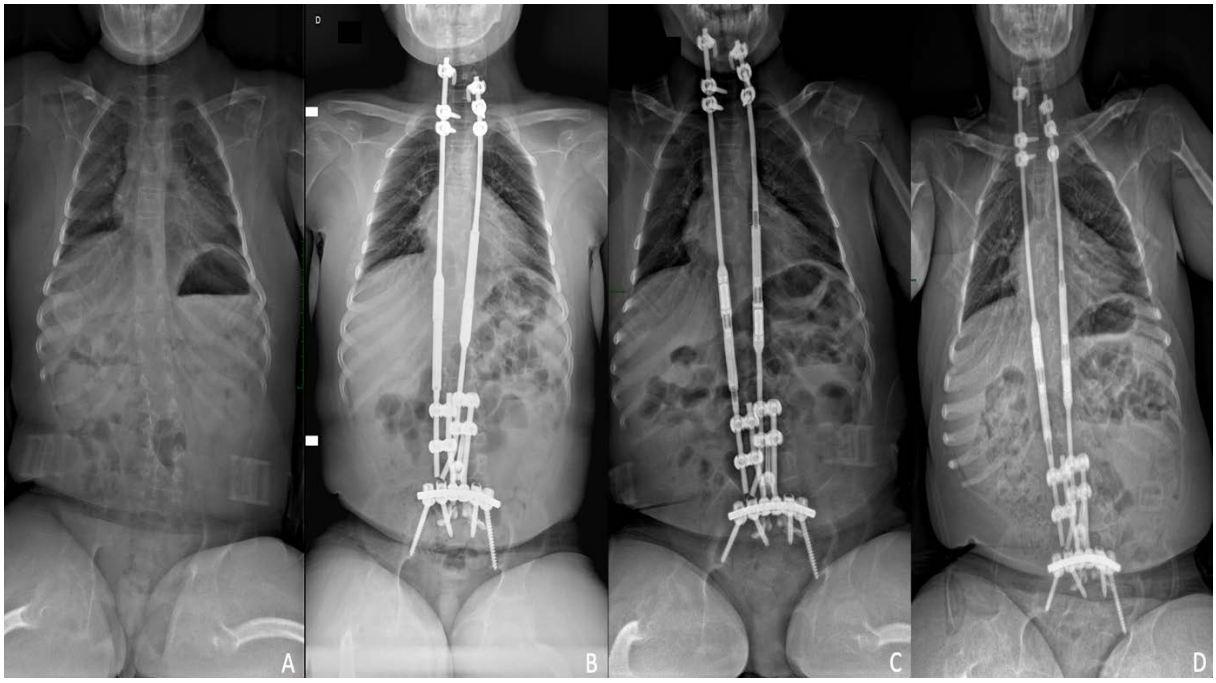

Fig.2: Patient, non marchant, avec une EOS dans le cadre d'une amyotrophie spinale de type 2 **(A)** ayant bénéficié de la mise en place de MCGR à l'âge de 10 ans **(B)**. Il a eu 4 procédures d'allongement pour un allongement total de 17 mm **(C)**. Le patient n'a pas bénéficié d'arthrodèse vertébrale postérieure au dernier recul à un âge de 15,6 ans **(D)**.

Les patients dont le programme d'allongement était en cours et les patients dont les MCGR

ont été explantées avant la fin du programme d'allongement ont été exclus. Pendant le période de l'étude, les MCGR ont été implantés chez 197 patients avec EOS ; 92 patients (46.7%) ont été exclus car le programme d'allongement était en cours et 15 autres car les MCGR ont été explantées avant la fin du programme d'allongement (7,6%) (Tableau 1).

Au total, 66 patients ont eu une arthrodèse vertébrale postérieure à la fin du programme d'allongement par MCGR (Groupe 1 ; arthrodèse) et 24 patients ont gardé les MCGR in situ et n'ont pas eu d'arthrodèse vertébrale postérieure (Groupe 2 ; MCGR in situ) (Figure 3).

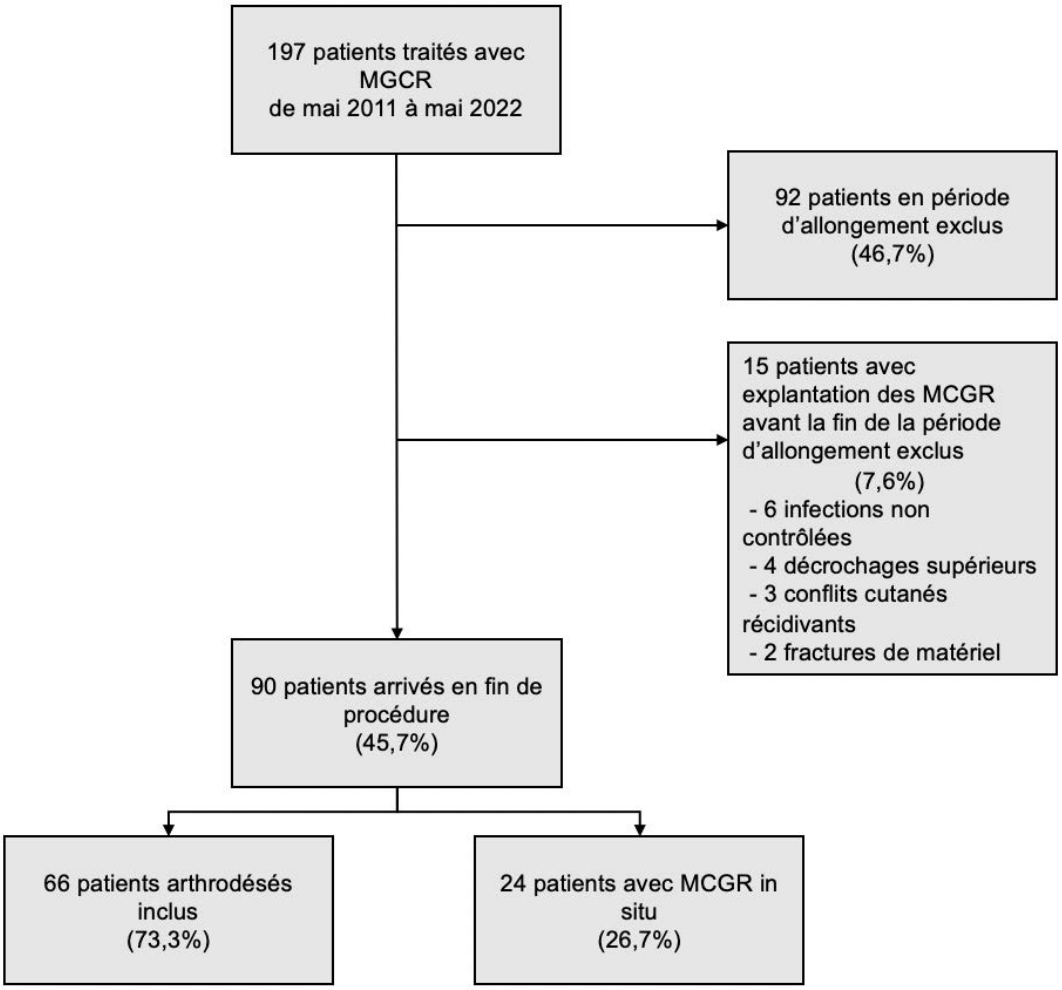

Fig.3: Diagramme des flux de la population étudiée (MCGR: Magnetically Controlled Growing Rods).

Tableau 1. Description de l'histoire clinique des patients ayant bénéficié d'une explantation précoce des MCGR sans arthrodèse d'emblée. (IOA: Infection Ostéo-Articulaire ; VEPTR: Vertical Expandable Prosthetic Titanium Rib ; Neuro: Neurologique ; Marlfo: Malformative ; Syndro: Syndromique ; Idio: Idiopathique ; P: Patient ; T: Total)

P	Sexe	Étiologie	Autonomie	Age MCGR (ans)	Age explantation MCGR (ans)	Age dernier recul (ans)	Période d'implantation (mois)	Longueur totale atteinte en mm (Nombre d'allongements)	Complications	Chirurgie après mise en place des MCGR	Maturité squelettique	Age arthrodèse définitive (ans)	Traitement après MCGR
1	F	Neuro	Non marchant	10	12	15	26	48 (6)	1: Conflit cutané proximal	1: Ablation MCGR	OUI	14	Corset
2	M	Neuro	Marchant	11	11	13	4	0 (0)	1: Conflit cutané proximal 2: IOA	1: Ablation 1ère MCGR 2: Ablation 2ème MCGR	NON	-	Corset
3	M	Malfo	Marchant	5	7	9	24	25 (6)	1: IOA 2: IOA 3: Conflit cutané proximal	1: Lavage simple 2: Lavage simple 3: Ablation MCGR	NON	-	Corset
4	F	Neuro	Non marchant	6	7	10	16	0 (0)	1: IOA 2: IOA 3: Conflit cutané proximal	1: Lavage simple 2: Ablation 1ère MCGR 3: Ablation 2ème MCGR	NON	-	Corset
5	F	Syndro	Marchant	8	9	12	11	4 (1)	1: Décrochage distal 2: Fracture de tige 3: IOA	1: Reprise fixation distale 2: Changement 1 tige 3: Ablation MCGR	NON	-	Corset
6	F	Idio	Marchant	10	13	14	40	35 (8)	1: Conflit cutané proximal	1: Ablation MCGR	OUI	14	-
7	M	Neuro	Non marchant	10	12	14	25	15 (4)	1: IOA 2: IOA 3: Conflit cutané proximal	1: Lavage simple 2: Lavage simple 3: Ablation MCGR	OUI	-	Corset
8	M	Idio	Marchant	10	14	17	87	16 (15)	1: Décrochage supérieur 2: Décrochage supérieur	1: Reprise fixation proximale 2: Ablation MCGR	OUI	-	-
9	M	Neuro	Marchant	8	8	16	8	5 (1)	1: Décrochage supérieur 2: Décrochage supérieur 3: IOA	1: Reprise fixation proximale 2: Reprise fixation proximale 3: Ablation MCGR	OUI	15	Corset
10	M	Idio	Marchant	8	10	11	17	14 (5)	1: Décrochage supérieur 2: Décrochage supérieur	1: Reprise fixation proximale 2: Ablation MCGR	NON	-	VEPTR
11	M	Idio	Marchant	9	10	15	17	22 (5)	1: IOA 2: IOA	1: Lavage simple 2: Ablation MCGR	OUI	14	Corset
12	F	Malfo	Marchant	11	14	17	27	5 (1)	1: Fracture tige	1: Ablation MCGR	OUI	-	-
13	F	Neuro	Non marchant	10	10	13	9	4 (1)	1: Fracture tige 2: Décrochage supérieur	1: changement MCGR 2: Ablation MCGR	OUI	12	Corset

14	F	Idio	Marchant	7	8	10	15	0 (0)	1: Décrochage supérieur 2: IOA	1: Reprise fixation proximale 2: Ablation MCGR	NON	-	Corset
15	M	Neuro	Non marchant	7	9	11	18	3(1)	1: Dérochage inférieur 2: Conflit cutané proximal 3: Conflit cutané proximal	1: Reprise fixation distale 2: Ablation 1ère MCGR 3: Ablation 2ème MCGR	NON	-	Corset
T	7 F 8 H	7 neuro 5 idio 2 malfo 1 syndro	10 marchants 5 non marchants	8,7 ± 1,8 (5-11)	10,3 ± 2,3 (7-14)	13,1 ± 2,6 (9-17)	20,5 ± 12,4 (4-51)	Allongement: 13,1 ± 14,2 (0-48) Nombre: 3,6 ± 4,1 (0-15)	2,2 ± 0,8 (1-3)	2,2 ± 0,8 (1-3)	8 OUI 7 NON	13,8 ± 1,1 (12-15)	11 corsets 1 VEPTR 3 sans traitement

2.2 Méthode d'évaluation

L'analyse des dossiers médicaux nous a permis de récupérer les données démographiques de chaque patient (âge, sexe, étiologie de la scoliose, autonomie à la marche) ainsi que l'ensemble des informations relatives au programme d'allongement et aux montages chirurgicaux réalisés.

Les radiographies bi-planaires (EOS Imaging, Paris, France ou téléradiographie standardisée) ont permis d'effectuer les mesures radiologiques avant (t1) et après (t2) la mise en place des MCGR, à la fin du programme d'allongement (pré-arthrodèse vertébrale postérieure) (t3) et au dernier recul (t4) ainsi que la mesure du système d'allongement à t3.

En particulier, dans le plan frontal ont été analysés:

- l'*équilibre frontal*: angle entre la droite reliant C7-S1 par rapport à la verticale [21] ;
- l'*équilibre des épaules*: angle de la ligne bi-coracoïdienne par rapport à l'horizontale [21] ;
- l'*angle de Cobb* des courbures principales et secondaires [22] ;
- l'*obliquité pelvienne*: angle entre la perpendiculaire à la droite reliant les ailes iliaques et la droite reliant T1-S1 [23] ;
- la *hauteur du rachis* thoracique et du rachis total (T1-T12 et T1-S1 [24]).

Dans le plan sagittal, ont été mesurés:

- l'*équilibre global* par le Sagittal Vertical Axis (SVA) qui correspond à la distance horizontale entre le fil à plomb de C7 et le coin postéro-supérieur de S1 [25] ;
- la *cyphose thoracique*: T1-T12 en accord avec Le Huec and al. [26] ;
- la *lordose lombaire*: L1-S1 en accord avec Roussouly et Pinheiro-Franco [27] ;
- la *distance* T1-T12 et T1-S1 [24].

Toutes les mesures ont été effectuées par un seul opérateur expérimenté et indépendant n'ayant pas participé à la prise en charge des patients.

2.3 Méthode statistique

L'analyse statistique a été réalisée dans le langage de programmation R (R Foundation for Statistical Computing, Vienna, Austria). La distribution normale a été analysée par le test de Shapiro-Wilk. Le test t de student et l'ANOVA (analyse de la variance) ont été utilisés pour les variables quantitatives et le test du chi-deux pour les variables qualitatives. Une valeur $P < 0,05$ a été considérée comme statistiquement significative.

3. Résultats

3.1 Population

Parmi les 90 patients inclus (51 filles, 39 garçons), 34 avaient une scoliose d'origine neurologique (23 dans le Groupe 1), 20 d'origine syndromique (16 dans le Groupe 1), 13 d'origine idiopathique (11 dans le Groupe 1), 8 d'origine malformative (6 dans le Groupe 1), 7 scoliose secondaires à une myopathie (5 dans le Groupe 1) et 8 scolioses classées « autres » dont 2 secondaires au traitement d'une atrésie de l'œsophage (1 dans le Groupe 1), 5 secondaires à une résection tumorale (3 dans le Groupe 1) et 1 post-traumatique (1 dans le Groupe 1) (Tableau 2).

La scoliose était thoracique chez 34 patients (26 dans le Groupe 1), thoraco-lombaires chez 24 patients (20 dans le Groupe 1), thoracique et lombaire chez 21 patients (15 dans le Groupe 1) et lombaire chez 11 patients (5 dans le Groupe 1) (Tableau 2). Il n'existait pas de différence significative entre les deux groupes concernant le sexe, l'étiologie de la scoliose, la localisation de la courbure ou l'autonomie à la marche (Tableau 2).

Tableau 2. Caractéristiques démographiques de la population étudiée (%)

	Population totale	Groupe 1 (arthrodèse)	Groupe 2 (MCGR in situ)	p-value
Fille	51	39 (76,5)	12 (23,5)	0,441
Garçon	39	27 (70)	12 (30)	
Neurologique	34	23 (67,7)	11 (32,3)	0,796
Syndromique	20	16 (80)	4 (20)	
Idiopathique	13	11 (84,6)	2 (15,4)	
Malformative	8	6 (75)	2 (25)	
Myopathie	7	5 (71,4)	2 (28,6)	
Autres*	8	5 (62,5)	3 (37,5)	
Thoracique	34	26 (76,5)	8 (23,5)	0,22
Thoraco-lombaire	24	20 (83,3)	4 (16,7)	
Thoracique et lombaire	21	15 (71,4)	6 (28,6)	
Lombaire	11	5 (45,5)	6 (54,5)	
Marchant	50	40 (80)	10 (20)	0,108
Non marchant	40	26 (65)	14 (35)	

** étiologies non classables dans les autres catégories: séquelles d'atrésie de l'œsophage (n=2), de résection de tumeur rachidienne ou costale (n=5) et post-traumatique (n=1)*

La durée totale moyenne du suivi de la population étudiée était de 66 ± 17,1 mois (extrêmes: 25,3-109) tandis que la durée moyenne du suivi après le dernier allongement était de 24,9 ± 18 mois (extrêmes: 3-67,7). L'âge moyen était de 10,1 ± 1,8 ans (extrêmes: 5,6 -15,5 ; Groupe 1 et 2) au moment de l'implantation des MCGR, de 13,5 ± 1,5 ans au moment de l'arthrodèse vertébrale (extrêmes: 9,5-17 ; Groupe 1), de 13,4 ± 1,4 ans au moment de la décision de ne pas effectuer l'arthrodèse (extrêmes: 10,9-17 ; Groupe 2) et de 15,6 ± 1,8 ans au dernier recul (extrêmes: 11,6-20,2 ; Groupe 1 et 2).

Il n'existait pas de différence significative entre les deux groupes concernant l'âge au dernier recul, l'âge à la mise en place des MCGR, la durée du programme d'allongement ainsi que l'allongement moyen (en mm) et le nombre d'allongements (Tableau 3).

Tableau 3. Comparaison des données quantitatives entre les deux populations (DS: Déviation Standard ; MCGR: Magnetically Controlled Growing Rod ; Groupe 1: arthrodèse ; Groupe 2: MCGR in situ)

		Moyenne ± DS	Extrêmes	p-value
Age au dernier recul (ans)	Population totale	15,6 ± 1,8	11,6-20,2	
	Groupe 1	15,5 ± 1,9	11,6-20,2	
	Groupe 2	15,7 ± 1,5	13,4-18,7	0,643
Age MCGR (ans)	Population totale	10,1 ± 1,9	5,6-14,5	
	Groupe 1	10 ± 1,9	5,6-14,5	
	Groupe 2	10,2 ± 1,7	6,7-14,5	0,721
Age au dernier allongement (ans)	Population totale	13,5 ± 1,5	9,5-17	
	Groupe 1	13,5 ± 1,5	9,5-17	
	Groupe 2	13,4 ± 1,4	10,9-17	0,756
Durée après dernier allongement (mois)	Population totale	24,9 ± 18	3-67,7	
	Groupe 1	23,8 ± 18,1	3-67,7	
	Groupe 2	27,5 ± 11,5	12-52,7	0,348
Durée du suivi totale (mois)	Population totale	66 ± 17,1	25,3-108,5	
	Groupe 1	65,8 ± 21,1	25,3-108,5	
	Groupe 2	66,3 ± 16,7	30,9-94,2	0,921
Duré du programme d'allongement (mois)	Population totale	41,1 ± 15,8	11,2-94,7	
	Groupe 1	42,0 ± 16,2	11,2-94,7	
	Groupe 2	38,7 ± 15	12,1-74,7	0,392
Nombre d'allongements	Population totale	7,9 ± 3,3	1-20	
	Groupe 1	7,9 ± 3,3	1-20	
	Groupe 2	7,9 ± 3,4	3-14	0,988
Allongement moyen (mm)	Population totale	26,9 ± 13,2	4-75	
	Groupe 1	26,5 ± 13,7	4-75	
	Groupe 2	27,8 ± 12,2	8-50	0,686

3.2 Paramètres radiologiques

Concernant la courbure principale, à la prise en charge (t1), l'angle de Cobb moyen était de 67,2 ± 24° dans le Groupe 1 et de 68,5 ± 24° dans le Groupe 2 (p=0,815). Après mise en place des MCGR (t2), l'angle est passé à 49,3 ± 18° dans le Groupe 1 et 45 ± 19° dans le Groupe 2 (p=0,33). A la fin du programme d'allongement (t3), l'angle de Cobb était significativement plus élevé dans le Groupe 1 (61,4 ± 15°) que dans le Groupe 2 (48,3 ± 18°) (p<0,001). Entre la fin de l'allongement (t3) et le dernier recul (t4), l'amélioration moyenne était de 16 ± 14° dans le Groupe 1 tandis que le Groupe 2 présentait une dégradation moyenne de 6,1 ± 8° (p<0,001). Cependant, il n'y avait pas de différence significative concernant le pourcentage de correction sur la totalité du suivi (t1-t4) entre le deux groupes (Groupe 1: 33,9% ; Groupe 2: 20,4% ; p=0.099) (Tableau 4). La même tendance a été constatée dans la courbure secondaire, qui montre une plus grande amélioration de l'angle de Cobb dans le Groupe 1 entre t3 et t4, bien que le pourcentage de correction totale soit comparable entre les deux groupes (Groupe 1: 27,4% ; Groupe 2: 9,8% ; p=0,22) (Tableau 4).

Concernant la hauteur thoracique, il existe une différence significative entre la fin du programme d'allongement (t3) et le dernier recul (t4) entre les deux groupes avec une amélioration de 16 ± 19 mm dans le Groupe 1 et une dégradation de 1 ± 13 mm dans le Groupe 2 (p<0,001), sans qu'il ne soit retrouvé de différence significative sur l'ensemble de la prise en charge avec une amélioration totale de 69 ± 27 mm dans le Groupe 1 et de 59 ± 35 mm dans le Groupe 2 (p=0,176) (Tableau 4).

Nous n'avons pas retrouvé de variations significatives concernant les paramètres sagittaux sur l'ensemble de la prise en charge (Tableau 5).

Tableau 4. Comparaison radiologique des paramètres frontaux entre les deux groupes (mm: millimètre ; °: degrés)

	Groupe 1 (arthrodèse)	Groupe 2 (MCGR in situ)	p-value
Courbure principale (°)			
Pré-opératoire insertion MCGR	67,2 ± 24	68,5 ± 24	0,815
Post-opératoire insertion MCGR	49,3 ± 18	45 ± 19	0,33
Fin de l'allongement	61,4 ± 15	48,3 ± 18	<0,001
Dernier recul	45,8 ± 7	54,4 ± 18	0,044
Différence moyenne t3/t4	-16 ± 14	6,1 ± 8	<0,001
Différence moyenne t1/t4	-22,8 ± 22 33,9%	-14 ± 18 20,4%	0 ,099
Courbure secondaire (°)			
Pré-opératoire insertion MCGR	36,1 ± 20	38,7 ± 16	0,639
Post-opératoire insertion MCGR	26,7 ± 17	28,1 ± 14	0,766
Fin de l'allongement	34,7 ± 17	32,1 ± 15	0,587
Dernier recul	27,3 ± 16	34,9 ± 16	0,124
Différence moyenne t3/t4	-7,1 ± 14	2,8 ± 5	0,006
Différence moyenne t1/t4	-9,9 ± 17 27,4%	-3,8 ± 13 9,8%	0,22
Obliquité pelvienne (°)			
Pré-opératoire insertion MCGR	5,4 ± 15	5,5 ± 16	0,961
Post-opératoire insertion MCGR	3,3 ± 10	4,3 ± 7	0,668
Fin de l'allongement	4,5 ± 15	4,8 ± 9	0,935
Dernier recul	4,5 ± 13	6,5 ± 12	0,506
Différence moyenne t3/t4	-0,2 ± 7	1,8 ± 5	0,211
Différence moyenne t1/t4	-1,2 ± 11	-1 ± 13	0,439
T1-S1 (mm)			
Pré-opératoire insertion MCGR	299 ± 37	292 ± 37	0,403
Post-opératoire insertion MCGR	326 ± 38	326 ± 42	0,93
Fin de l'allongement	352 ± 44	352 ± 34	0,999
Dernier recul	366 ± 43	351 ± 31	0,125
Différence moyenne t3/t4	16 ± 19	-1 ± 15	<0,001
Différence moyenne t1/t4	69 ± 27 23%	59 ± 35 20%	0,176
T1-T12 (mm)			
Pré-opératoire insertion MCGR	181 ± 23	177 ± 17	0,446
Post-opératoire insertion MCGR	192 ± 25	188 ± 19	0,448
Fin de l'allongement	206 ± 28	200 ± 19	0,312
Dernier recul	213 ± 30	204 ± 16	0,165
Différence moyenne t3/t4	9 ± 13	4 ± 8	0,163
Différence moyenne t1/t4	33 ± 18 18%	27 ± 16 15%	0,142

Tableau 5. Comparaison radiologique des paramètres sagittaux entre les deux groupes (mm: millimètre ; °: degrés ; SVA: Sagittal Vertical Axis)

	Groupe 1 (arthrodèse)	Groupe 2 (MCGR in situ)	p-value
SVA (°)			
Pré-opératoire insertion MCGR	5,8 ± 7	2,9 ± 7	0,089
Post-opératoire insertion MCGR	3,7 ± 6	0,4 ± 7	0,028
Fin de l'allongement	3,2 ± 7	0,3 ± 5	0,081
Dernier recul	1,9 ± 9	-0,7 ± 7	0,217
Différence moyenne t3/t4	-1,5 ± 8	-0,7 ± 5	0,689
Différence moyenne t1/t4	-4,1 ± 10	-3,7 ± 5	0,871
Cyphose thoracique (°)			
Pré-opératoire insertion MCGR	39,1 ± 20	45,5 ± 18	0,197
Post-opératoire insertion MCGR	31,2 ± 15	31,3 ± 14	0,995
Fin de l'allongement	35,4 ± 19	34,3 ± 14	0,811
Dernier recul	35,4 ± 18	34,7 ± 15	0,87
Différence moyenne t3/t4	-0,7 ± 11	0,5 ± 7	0,627
Différence moyenne t1/t4	-4,4 ± 14	-11,1 ± 18	0,084
Lordose lombaire (°)			
Pré-opératoire insertion MCGR	51,3 ± 17	54,7 ± 19	0,435
Post-opératoire insertion MCGR	47,7 ± 14	47,8 ± 13	0,994
Fin de l'allongement	48,4 ± 14	52,1 ± 14	0,271
Dernier recul	49,8 ± 12	50,9 ± 17	0,735
Différence moyenne t3/t4	0,8 ± 8	-2,3 ± 8	0,143
Différence moyenne t1/t4	-2,4 ± 15	-4,7 ± 16	0,555
Pente sacrée (°)			
Pré-opératoire insertion MCGR	39,7 ± 13	39,6 ± 17	0,975
Post-opératoire insertion MCGR	39,3 ± 11	36,7 ± 15	0,407
Fin de l'allongement	40 ± 11	41,2 ± 15	0,696
Dernier recul	40,5 ± 12	40,3 ± 16	0,946
Différence moyenne t3/t4	0 ± 7	-1,6 ± 6	0,357
Différence moyenne t1/t4	0 ± 13	-0,6 ± 17	0,849
T1-S1 (mm)			
Pré-opératoire insertion MCGR	305 ± 42	296 ± 41	0,399
Post-opératoire insertion MCGR	333 ± 42	336 ± 45	0,815
Fin de l'allongement	355 ± 47	356 ± 44	0,914
Dernier recul	366 ± 46	351 ± 39	0,177
Différence moyenne t3/t4	14 ± 26	-4 ± 17	0,004
Différence moyenne t1/t4	63 ± 32	54 ± 40	0,286
T1-T12 (mm)			
Pré-opératoire insertion MCGR	180 ± 25	174 ± 15	0,258
Post-opératoire insertion MCGR	192 ± 26	188 ± 19	0,464
Fin de l'allongement	203 ± 30	198 ± 18	0,415
Dernier recul	213 ± 34	201 ± 17	0,091
Différence moyenne t3/t4	11 ± 14	3 ± 10	0,013
Différence moyenne t1/t4	34 ± 20	25 ± 15	0,081

3.3 Complications

Au total, après la fin du programme d'allongement, 20 des 90 patients (22,2%) ont développé 26 complications, qui ont entraîné systématiquement une intervention chirurgicale non planifiée. La plupart des complications sont survenues chez les patients ayant eu une arthrodèse vertébrale postérieure (Groupe 1) ; en effet, 18 patients ont développé 24 des 26 complications retouvées (92,3%). Quinze patients sur 18 ont développé une infection post-opératoire qui, dans 12 cas a été traitée par un lavage et une antibiothérapie appropriée et, dans 3 cas, a nécessité des lavages itératifs avec changement de matériel. Dans le Groupe 2, 2 patients ont développé 2 complications (Tableau 6).

Le nombre de complications était significativement plus élevé dans le Groupe 1 (n=24) que dans le Groupe 2 (n=2) (p=0,044). Si l'on considère le nombre de patients présentant une complication, aucune différence significative n'a été constatée entre le Groupe 1 (18/66) et le Groupe 2 (2/24) (p=0,056).

Tableau 6. Complications chez les patients ayant terminé le programme d'allongement par MCGR (IOA: Infection Ostéo-articulaire ; PJK: cyphose jonctionelle proximale)

		Total (%)	Groupe 1 (arthrodèse)	Groupe 2 (MCGR in situ)	
Patients avec complications		20	18 (90)	2 (10)	p=0,056
Patients sans complication		70	48 (68,6)	22 (31,4)	
Complications		26 (100)	24 (92,3)	2 (7,7)	p=0,044
Patient		20 (22,2)	18 (90)	2 (10)	
Type:	IOA	15 (57,7)	15 (62,6)	0	
	Conflit cutané	3 (11,5)	3 (12,5)	0	
	Lésion neurologique	3 (11,5)	3 (12,5)	0	
	PJK	2 (7,7)	2 (8,3)	0	
	Fracture matériel	2 (7,7)	1 (4,2)	1 (50)	
	Décrochage supérieur	1 (3,8)	0	1 (50)	

4. Discussion

Nous rapportons les résultats d'une série de 90 patients avec une EOS ayant terminé le programme d'allongement avec des MCGR. Tous les patients n'ont pas eu d'arthrodèse vertébrale postérieure à l'issue du programme d'allongement. Bien que l'arthrodèse améliore significativement la déformation scoliotique, les patients ayant eu cette intervention et ceux pour qui les MCGR ont été maintenues présentaient un taux de correction de la déformation scoliotique initiale comparable tandis que le taux de complications était plus élevé dans les suites de l'arthrodèse vertébrale postérieure.

La remise en cause de l'arthrodèse vertébrale à la fin du programme d'allongement avec des TGR est débattue depuis plusieurs années par les spécialistes. En effet, à la fin du programme d'allongement, la correction supplémentaire obtenue avec l'arthrodèse vertébrale est souvent modeste [28–30] au prix d'une chirurgie exigeante et pourvoyeuse de nombreuses complications [31–33]. Dans le cas des MCGR, le fabricant rappelle que les tiges doivent être retirées ou changées au maximum deux ans après leur mise en place ou retirées systématiquement à l'issu de la procédure d'allongement [34].

L'allongement des MCGR est réalisé en ambulatoire par l'intermédiaire d'une télécommande externe entrainant la rotation d'un aimant contenu dans l'actionneur télescopique [35–37]. Plusieurs études ont rapporté des fractures de la goupille de l'actionneur servant à connecter cet aimant à la barre d'extension qui s'allonge lorsque la télécommande externe est appliquée [7,38,39]. Joyce et al. ont trouvé un taux de fracture de la goupille de 44% (n=15/34) [4] entrainant un effet de piston qui provoque une métallose importante [40]. Sur 123 tiges explantées, Rushton et al. ont rapporté la présence de métallose dans 76% (n=94/123) des cas, de manière plus importante en cas de fracture de la goupille ou de défaillance du joint torique [9]. Des taux similaires sont retrouvés dans la littérature [10,14]. Plusieurs auteurs ont aussi rapporté une augmentation du taux sanguin de titane (Ti) chez les patients traités avec des MCGR ayant entrainé une métallose [41–43]. Même si les effets locaux et systémiques d'un taux sanguin de Ti élevé chez l'enfant ne sont pas connus, il a été démontré que des particules du métal pouvaient s'accumuler dans des organes à distance du site opératoire (rate, foie) chez des patients porteurs d'implants en Ti et augmentaient le risque carcinologique à long terme [44,45].

Ces études ont conduit la société fabricant le système de distraction MAGEC® à publier un premier avis de sécurité signalant un taux de fracture de la goupille plus important que prévu qui affectait la capacité d'allongement du dispositif et générait des débris d'usure en Ti [46].

En 2020, l'utilisation des tiges MAGEC® de dernière génération (MAGEC® X) a été suspendue dans le monde entier car le capuchon de l'extrémité pouvait se dévisser exposant ainsi les composants internes de l'actionneur. Cela entraînait une usure accélérée du mécanisme et la libération de débris d'usure en alliage de Ti [47]. En Juillet 2021, un avertissement de sécurité est publié rappelant notamment que les tiges devraient être retirées après une durée maximale de 2 ans d'implantation, si la maturité squelettique est atteinte ou lorsque que la période de distraction active est terminée [13]. Dans notre étude, 27% (n=24/90) des patients ont gardé les MCGR in situ une fois le programme d'allongement terminé, avec une durée moyenne de suivi après la fin de la procédure d'allongement de 27,5 ± 11,5 mois.

Notre étude est originale car elle s'intéresse à la différence, sur l'ensemble du suivi, entre les patients ayant bénéficié d'une arthrodèse vertébrale postérieure à la fin du programme d'allongement et ceux ayant gardé les MCGR in situ ainsi qu'à la différence entre la fin de l'allongement (t3) et le dernier recul (t4). En effet, concernant la courbure principale, nous avons retrouvé une amélioration significative de l'angle de Cobb entre t3 et t4 dans le Groupe 1 (arthrodèse) par rapport au Groupe 2 (MCGR in situ), bien que le pourcentage de correction totale soit comparable entre les deux groupes de patients (Tableau 3). Cela peut s'expliquer par le fait que dans notre étude, les patients du Groupe 1 avaient une courbure scoliotique principale statistiquement plus importante à la fin de l'allongement que ceux du Groupe 2 (Groupe 1: 61,4° ; Groupe 2: 48,3° ; p<0,001) avec, en conséquence, un risque plus élevé de progression [48,49]. L'arthrodèse a alors permis de stopper l'aggravation chez les patients avec une déformation plus sévère. Les mêmes résultats ont été retrouvés pour la courbure secondaire et pour la hauteur thoracique mais pas pour les paramètres sagittaux. Lampe et al. ont rapporté une correction de 36% de la courbure principale lors de l'arthrodèse vertébrale chez 21 patients traités avec MCGR, sans modification significative de la cyphose thoracique et de la lordose lombaire [50]. Des résultats similaires ont été rapportés par Kılıçaslan et al. qui ont retrouvé une amélioration de 30,1% en moyenne chez 7 patients [51].

Nous avons retrouvé un taux de complications de 27% chez les patients du Groupe 1 (n=18/66) dont 62,5% (n=15/24) étaient d'origine infectieuse. Du et al. et Poe-Kochert et al. ont rapporté un taux de complications post-arthrodèse vertébrale de 19% (n=32/167) et 20% (n=20/100) dont la majorité était d'origine infectieuse [33,52]. En revanche, nous n'avons retrouvé que 2 complications sur 24 patients (8,3%) dans le Groupe 2. Cela confirme qu'il s'agit d'une chirurgie exigeante chez des patients déjà multi-opérés à risque à d'évènements indésirables graves lors d'une nouvelle intervention [16]. Ces résultats sont néanmoins à

nuancer car il est possible que des patients chez qui le chirurgien auvait envisagé de laisser les MCGR in situ aient finalement bénéficié d'une arthrodèse vertébrale postérieure dans les suites d'une complication (fracture de tige, par exemple) (Figure 4). En effet, pour Flynn et al., l'indication pour réaliser l'arthrodèse vertébrale à la fin du programme d'allongement par TGR était une perte de fixation ou une défaillance de l'implant vertébral, retrouvé pour 20% des patients de leur série [53].

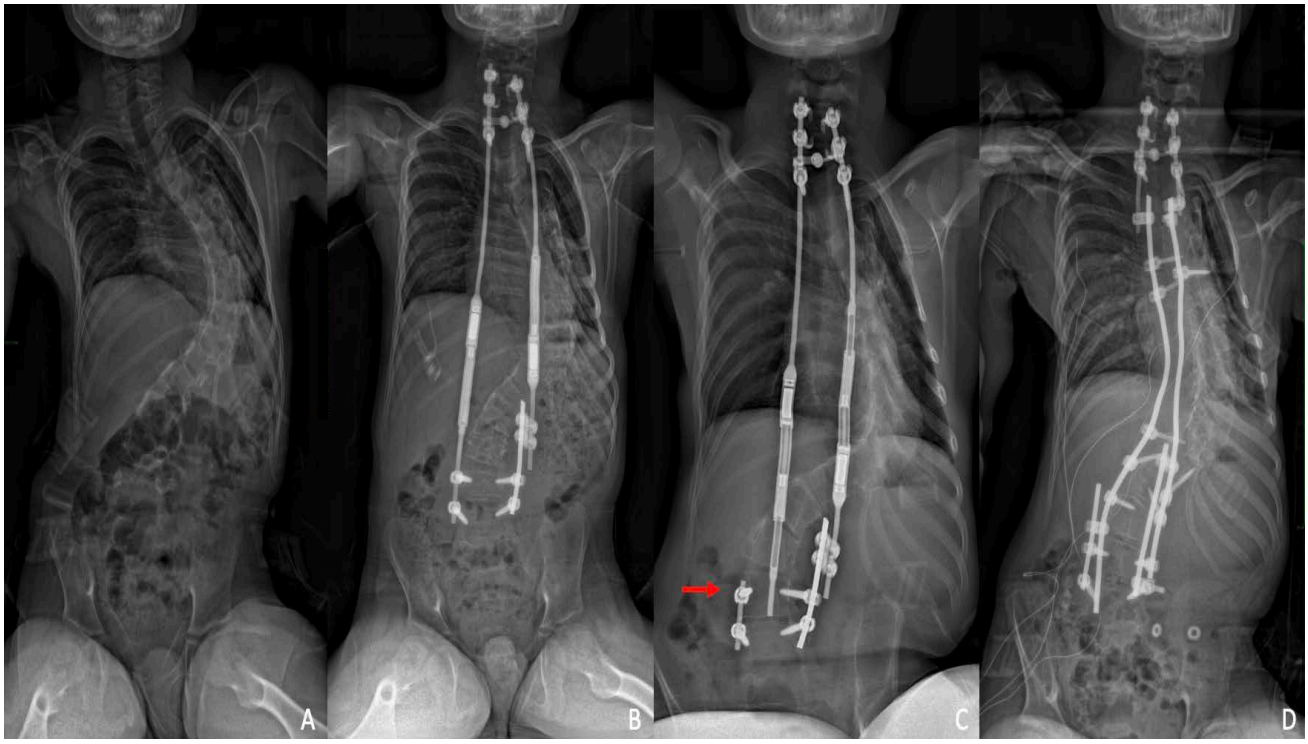

Fig.4: Patient, non marchant, avec une EOS thoraco-lombaire secondaire à une neuropathie sensitivomotrice démyélinisante **(A)** ayant bénéficié de la mise en place de MCGR à l'âge de 12 ans **(B)**. Il a bénéficié de 6 procédures d'allongement pour un allongement total de 31 mm se concluant par une fracture de tige à 31 mois de l'implantation des MCGR **(C)** ayant entrainé la réalisation de l'arthrodèse vertébrale postérieure à l'âge de 14 ans **(D)**.

Cette étude présente des limites. En effet, il s'agit d'une étude rétrospective sans randomisation entre les deux groupes ce qui entraine un risque de biais de sélection et diminue la puissance de l'étude. Cependant, il est actuellement impossible de randomiser les patients sans arthrodèse car cette décision repose sur des critères spécifiques à chaque patient ainsi que sur une discussion avec la famille Dans cette étude, seul les paramètres radiologiques et la survenue de complications ont été évalués sans étudier les résultats fonctionnels et la qualité de vie des patients. Pour finir, l'hétérogénéité des patients et leur

nombre relativement faible ne permettent pas une analyse en fonction de l'étiologie ou de la gravité de la déformation ce qui aurait pu dégager des facteurs de risque d'échec de l'arthrodèse définitive.

5. Conclusion

Cette étude multicentrique est la plus importante à s'être intéressée aux patients en fin de procédure d'allongement avec des MCGR. Contrairement à l'avis de sécurité récemment publié par le fabricant, tous les patients n'ont pas bénéficié systématiquement du retrait des MCGR et de la réalisation d'une arthrodèse vertébrale postérieure.

Nous n'avons pas retrouvé de différence significative en termes d'évolution radiologique entre les patients ayant bénéficié d'une arthrodèse vertébrale et ceux ayant gardé les MCGR in situ. Cependant, l'arthrodèse vertébrale réalisée à la fin du programme d'allongement avec MCGR permet une correction supplémentaire des courbures principales et secondaires et de la hauteur thoracique, sans impact sur le reste des paramètres frontaux et sagittaux, au prix d'une chirurgie exigeante et pourvoyeuse de nombreuses complications.

RÉFÉRENCES ARTICLE 1

[1] El-Hawary R, Akbarnia BA. Early Onset Scoliosis - Time for Consensus. Spine Deform 2015;3:105–6. https://doi.org/10.1016/j.jspd.2015.01.003.

[2] Canavese F, Samba A, Dimeglio A, Mansour M, Rousset M. Serial elongation-derotation-flexion casting for children with early-onset scoliosis. World J Orthop 2015;6:935–43. https://doi.org/10.5312/wjo.v6.i11.935.

[3] Mahajan R, Kishan S, Mallepally AR, Shafer C, Marathe N, Chhabra HS. Evolution of casting techniques in early-onset and congenital scoliosis. J Clin Orthop Trauma 2020;11:810–5. https://doi.org/10.1016/j.jcot.2020.06.034.

[4] Akbarnia BA, Pawelek JB, Cheung KMC, Demirkiran G, Elsebaie H, Emans JB, et al. Traditional Growing Rods Versus Magnetically Controlled Growing Rods for the Surgical Treatment of Early-Onset Scoliosis: A Case-Matched 2-Year Study. Spine Deform 2014;2:493–7. https://doi.org/10.1016/j.jspd.2014.09.050.

[5] Phillips JH, Knapp DR, Herrera-Soto J. Mortality and morbidity in early-onset scoliosis surgery. Spine (Phila Pa 1976) 2013;38:324–7. https://doi.org/10.1097/BRS.0b013e31826c6743.

[6] Bowen RE, Scaduto AA, Banuelos S. Does early thoracic fusion exacerbate preexisting restrictive lung disease in congenital scoliosis patients? J Pediatr Orthop 2008;28:506–11. https://doi.org/10.1097/BPO.0b013e31817b931c.

[7] Karol LA, Johnston C, Mladenov K, Schochet P, Walters P, Browne RH. Pulmonary function following early thoracic fusion in non-neuromuscular scoliosis. J Bone Joint Surg Am 2008;90:1272–81. https://doi.org/10.2106/JBJS.G.00184.

[8] Karol LA. Early definitive spinal fusion in young children: what we have learned. Clin Orthop Relat Res 2011;469:1323–9. https://doi.org/10.1007/s11999-010-1622-z.

[9] Canavese F, Dimeglio A, Volpatti D, Stebel M, Daures J-P, Canavese B, et al. Dorsal arthrodesis of thoracic spine and effects on thorax growth in prepubertal New Zealand white rabbits. Spine (Phila Pa 1976) 2007;32:E443-450. https://doi.org/10.1097/BRS.0b013e3180bc2340.

[10] Dimeglio A, Canavese F. The growing spine: how spinal deformities influence normal spine and thoracic cage growth. Eur Spine J 2012;21:64–70. https://doi.org/10.1007/s00586-011-1983-3.

[11] Lebon J, Batailler C, Wargny M, Choufani E, Violas P, Fron D, et al. Magnetically controlled growing rod in early onset scoliosis: a 30-case multicenter study. Eur Spine J 2017;26:1567–76. https://doi.org/10.1007/s00586-016-4929-y.

[12] Bauer JM, Yorgova P, Neiss G, Rogers K, Sturm PF, Sponseller PD, et al. Early Onset Scoliosis: Is there an Improvement in Quality of Life With Conversion From Traditional Growing Rods to Magnetically Controlled Growing Rods? J Pediatr Orthop 2019;39:e284–8. https://doi.org/10.1097/BPO.0000000000001299.

[13] Matsumoto H, Skaggs DL, Akbarnia BA, Pawelek JB, Hilaire TS, Levine S, et al. Comparing health-related quality of life and burden of care between early-onset scoliosis patients treated with magnetically controlled growing rods and traditional growing rods: a multicenter study. Spine Deform 2021;9:239–45. https://doi.org/10.1007/s43390-020-00173-7.

[14] Oral I, Sahin Y, Mert M, Oner A, Kargin D, Albayrak A, et al. Quality of Life Among Patients with Early-Onset Scoliosis Treated with Magnetically Controlled Growing Rods-Early-Term Results. World Neurosurg 2021;155:e522–8. https://doi.org/10.1016/j.wneu.2021.08.096.

[15] Flynn JM, Matsumoto H, Torres F, Ramirez N, Vitale MG. Psychological dysfunction in children who require repetitive surgery for early onset scoliosis. J Pediatr Orthop 2012;32:594–9. https://doi.org/10.1097/BPO.0b013e31826028ea.

[16] Thakar C, Kieser DC, Mardare M, Haleem S, Fairbank J, Nnadi C. Systematic review of the complications associated with magnetically controlled growing rods for the treatment of early onset scoliosis. Eur Spine J 2018;27:2062–71. https://doi.org/10.1007/s00586-018-5590-4.

[17] Williams BA, Matsumoto H, McCalla DJ, Akbarnia BA, Blakemore LC, Betz RR, et al. Development and initial validation of the Classification of Early-Onset Scoliosis (C-EOS). J Bone Joint Surg Am 2014;96:1359–67. https://doi.org/10.2106/JBJS.M.00253.

[18] Hardesty CK, Murphy RF, Pawelek JB, Glotzbecker MP, Hosseini P, Johnston CE, et al. An initial effort to define an early onset scoliosis “graduate”-The Pediatric Spine Study Group experience. Spine Deform 2021;9:679–83. https://doi.org/10.1007/s43390-020-00255-6.

[19] Cobb JR. Outline for the study of scoliosis. Instr Course Lect AAOS 1948;5:261–75.

[20] Le Huec JC, Hasegawa K. Normative values for the spine shape parameters using 3D standing analysis from a database of 268 asymptomatic Caucasian and Japanese subjects. Eur Spine J 2016;25:3630–7. https://doi.org/10.1007/s00586-016-4485-5.

[21] Roussouly P, Pinheiro-Franco JL. Sagittal parameters of the spine: biomechanical approach. Eur Spine J 2011;20 Suppl 5:578–85. https://doi.org/10.1007/s00586-011-1924-1.

[22] Akbarnia BA, Cheung K, Noordeen H, Elsebaie H, Yazici M, Dannawi Z, et al. Next generation of growth-sparing techniques: preliminary clinical results of a magnetically controlled growing rod in 14 patients with early-onset scoliosis. Spine (Phila Pa 1976) 2013;38:665–70. https://doi.org/10.1097/BRS.0b013e3182773560.

[23] Dannawi Z, Altaf F, Harshavardhana NS, El Sebaie H, Noordeen H. Early results of a remotely-operated magnetic growth rod in early-onset scoliosis. Bone Joint J 2013;95-B:75–80. https://doi.org/10.1302/0301-620X.95B1.29565.

[24] Hickey BA, Towriss C, Baxter G, Yasso S, James S, Jones A, et al. Early experience of MAGEC magnetic growing rods in the treatment of early onset scoliosis. Eur Spine J 2014;23 Suppl 1:S61-65. https://doi.org/10.1007/s00586-013-3163-0.

[25] Cheung KM-C, Cheung JP-Y, Samartzis D, Mak K-C, Wong Y-W, Cheung W-Y, et al. Magnetically controlled growing rods for severe spinal curvature in young children: a prospective case series. Lancet 2012;379:1967–74. https://doi.org/10.1016/S0140-6736(12)60112-3.

[26] Wu A-M, Cheung JPY, Cheung KMC, Lin J-L, Jin H-M, Chen D, et al. Minimum 2-Year Experience with Magnetically Controlled Growing Rods for the Treatment of Early-Onset Scoliosis: A Systematic Review. Asian Spine J 2019;13:682–93. https://doi.org/10.31616/asj.2018.0272.

[27] Migliorini F, Chiu WO, Scrofani R, Chiu WK, Baroncini A, Iaconetta G, et al. Magnetically controlled growing rods in the management of early onset scoliosis: a systematic review. J Orthop Surg Res 2022;17:309. https://doi.org/10.1186/s13018-022-03200-7.

[28] Bouthors C, Gaume M, Glorion C, Miladi L. Outcomes at Skeletal Maturity of 34 Children With Scoliosis Treated With a Traditional Single Growing Rod. Spine (Phila Pa 1976) 2019;44:1630–7. https://doi.org/10.1097/BRS.0000000000003148.

[29] Tang N, Zhao H, Shen J-X, Zhang J-G, Li S-G. Magnetically Controlled Growing Rod for Early-Onset Scoliosis: Systematic Review and Meta-Analysis. World Neurosurgery 2019;125:e593–601. https://doi.org/10.1016/j.wneu.2019.01.136.

[30] Cheung JPY, Yiu K, Kwan K, Cheung KMC. Mean 6-Year Follow-up of Magnetically Controlled Growing Rod Patients With Early Onset Scoliosis: A Glimpse of What Happens to Graduates. Neurosurgery 2019;84:1112–23. https://doi.org/10.1093/neuros/nyy270.

[31] Ilharreborde B, Ponchelet L, Sales de Gauzy J, Choufani E, Baudoux M, Pesenti S, et al. How does magnetically controlled growing rods insertion affect sagittal alignment in ambulatory early onset scoliosis patients? Eur Spine J 2022;31:1036–44. https://doi.org/10.1007/s00586-021-07071-0.

[32] La Rosa G, Oggiano L, Ruzzini L. Magnetically Controlled Growing Rods for the Management of Early-onset Scoliosis: A Preliminary Report. J Pediatr Orthop 2017;37:79–85. https://doi.org/10.1097/BPO.0000000000000597.

[33] Heydar AM, Şirazi S, Okay E, Kiyak G, Bezer M. Short Segment Spinal Instrumentation in Early-onset Scoliosis Patients Treated With Magnetically Controlled Growing Rods: Surgical Technique and Mid - Short-term Outcomes. Spine (Phila Pa 1976) 2017;42:1888–94. https://doi.org/10.1097/BRS.0000000000002265.

[34] Hosseini P, Pawelek J, Mundis GM, Yaszay B, Ferguson J, Helenius I, et al. Magnetically controlled Growing Rods for Early-onset Scoliosis: A Multicenter Study of 23 Cases With Minimum 2 years Follow-up. Spine (Phila Pa 1976) 2016;41:1456–62. https://doi.org/10.1097/BRS.0000000000001561.

[35] Cheung JPY, Yiu KKL, Samartzis D, Kwan K, Tan B-B, Cheung KMC. Rod Lengthening With the Magnetically Controlled Growing Rod: Factors Influencing Rod Slippage and Reduced Gains During Distractions. Spine (Phila Pa 1976) 2018;43:E399–405. https://doi.org/10.1097/BRS.0000000000002358.

[36] Karol LA. The Natural History of Early-onset Scoliosis. J Pediatr Orthop 2019;39:S38–43. https://doi.org/10.1097/BPO.0000000000001351.

[37] Sankar WN, Skaggs DL, Yazici M, Johnston CE, Shah SA, Javidan P, et al. Lengthening of dual growing rods and the law of diminishing returns. Spine (Phila Pa 1976) 2011;36:806–9. https://doi.org/10.1097/BRS.0b013e318214d78f.

[38] Ahmad A, Subramanian T, Panteliadis P, Wilson-Macdonald J, Rothenfluh DA, Nnadi C. Quantifying the “law of diminishing returns” in magnetically controlled growing rods. Bone Joint J 2017;99-B:1658–64. https://doi.org/10.1302/0301-620X.99B12.BJJ-2017-0402.R2.

[39] Lebel DE, Rocos B, Helenius I, Sigal A, Struder D, Yazici M, et al. Magnetically Controlled Growing Rods Graduation: Deformity Control with High Complication Rate. Spine (Phila Pa 1976) 2021;46:E1105–12. https://doi.org/10.1097/BRS.0000000000004044.

[40] Hardesty CK, Huang RP, El-Hawary R, Samdani A, Hermida PB, Bas T, et al. Early-Onset Scoliosis: Updated Treatment Techniques and Results. Spine Deform 2018;6:467–72. https://doi.org/10.1016/j.jspd.2017.12.012.

[41] Bekmez S, Afandiyev A, Dede O, Karaismailoğlu E, Demirkiran HG, Yazici M. Is Magnetically Controlled Growing Rod the Game Changer in Early-onset Scoliosis? A Preliminary Report. J Pediatr Orthop 2019;39:e195–200. https://doi.org/10.1097/BPO.0000000000001268.

[42] Tahir M, Mehta D, Sandhu C, Jones M, Gardner A, Mehta JS. A comparison of the post-fusion outcome of patients with early-onset scoliosis treated with traditional and magnetically controlled growing rods. Bone Joint J 2022;104-B:257–64. https://doi.org/10.1302/0301-620X.104B2.BJJ-2021-1198.R1.

[43] Peiro-Garcia A, Bourget-Murray J, Suarez-Lorenzo I, Ferri-De-Barros F, Parsons D. Early Complications in Vertical Expandable Prosthetic Titanium Rib and Magnetically Controlled Growing Rods to Manage Early Onset Scoliosis. Int J Spine Surg 2021;15:368–75. https://doi.org/10.14444/8048.

[44] Dumaine AM, Yu J, Poe-Kochert C, Thompson GH, Mistovich RJ. Surgical site infections in early onset scoliosis: what are long-term outcomes in patients with traditional growing rods? Spine Deform 2022;10:465–70. https://doi.org/10.1007/s43390-021-00412-5.

RÉFÉRENCES ARTICLE 2

[1] Jenks M, Craig J, Higgins J, Willits I, Barata T, Wood H, et al. The MAGEC system for spinal lengthening in children with scoliosis: A NICE Medical Technology Guidance. Appl Health Econ Health Policy 2014;12:587–99. https://doi.org/10.1007/s40258-014-0127-4.

[2] Akbarnia BA, Mundis GM, Salari P, Yaszay B, Pawelek JB. Innovation in growing rod technique: a study of safety and efficacy of a magnetically controlled growing rod in a porcine model. Spine (Phila Pa 1976) 2012;37:1109–14. https://doi.org/10.1097/BRS.0b013e318240ff67.

[3] Akbarnia BA, Cheung K, Noordeen H, Elsebaie H, Yazici M, Dannawi Z, et al. Next generation of growth-sparing techniques: preliminary clinical results of a magnetically controlled growing rod in 14 patients with early-onset scoliosis. Spine (Phila Pa 1976) 2013;38:665–70. https://doi.org/10.1097/BRS.0b013e3182773560.

[4] Akbarnia BA, Pawelek JB, Cheung KMC, Demirkiran G, Elsebaie H, Emans JB, et al. Traditional Growing Rods Versus Magnetically Controlled Growing Rods for the Surgical Treatment of Early-Onset Scoliosis: A Case-Matched 2-Year Study. Spine Deform 2014;2:493–7. https://doi.org/10.1016/j.jspd.2014.09.050.

[5] Cheung JP-Y, Samartzis D, Cheung KM-C. A novel approach to gradual correction of severe spinal deformity in a pediatric patient using the magnetically-controlled growing rod. Spine J 2014;14:e7-13. https://doi.org/10.1016/j.spinee.2014.01.046.

[6] Flynn JM, Tomlinson LA, Pawelek J, Thompson GH, McCarthy R, Akbarnia BA, et al. Growing-rod graduates: lessons learned from ninety-nine patients who completed lengthening. J Bone Joint Surg Am 2013;95:1745–50. https://doi.org/10.2106/JBJS.L.01386.

[7] Hanna R, Sharafinski M, Patterson K, Noonan KJ, Sund S, Schultz M, et al. Is prophylactic formal fusion with implant revision necessary in non-ambulatory children with spinal muscular atrophy and growing rods who are no longer lengthened? Spine Deform 2020;8:547–52. https://doi.org/10.1007/s43390-020-00077-6.

[8] Jain A, Sponseller PD, Flynn JM, Shah SA, Thompson GH, Emans JB, et al. Avoidance of “Final” Surgical Fusion After Growing-Rod Treatment for Early-Onset Scoliosis. J Bone Joint Surg Am 2016;98:1073–8. https://doi.org/10.2106/JBJS.15.01241.

[9] Cobanoglu M, Yorgova P, Neiss G, Pawelek JB, Thompson GH, Skaggs DL, et al. Prevalence of junctional kyphosis in early-onset scoliosis: can it be corrected at final fusion? Eur Spine J 2021;30:3563–9. https://doi.org/10.1007/s00586-021-06968-0.

[10] Pizones J, Martín-Buitrago MP, Sánchez Márquez JM, Fernández-Baíllo N, Baldan-Martin M, Sánchez Pérez-Grueso FJ. Decision Making of Graduation in Patients With Early-Onset Scoliosis at the End of Distraction-Based Programs: Risks and Benefits of Definitive Fusion. Spine Deform 2018;6:308–13. https://doi.org/10.1016/j.jspd.2017.10.005.

[11] Cahill PJ, Marvil S, Cuddihy L, Schutt C, Idema J, Clements DH, et al. Autofusion in the immature spine treated with growing rods. Spine (Phila Pa 1976) 2010;35:E1199-1203. https://doi.org/10.1097/BRS.0b013e3181e21b50.

[12] Hardesty CK, Murphy RF, Pawelek JB, Glotzbecker MP, Hosseini P, Johnston CE, et al. An initial effort to define an early onset scoliosis “graduate”-The Pediatric Spine Study Group experience. Spine Deform 2021;9:679–83. https://doi.org/10.1007/s43390-020-00255-6.

[13] Tahir M, Mehta D, Sandhu C, Jones M, Gardner A, Mehta JS. A comparison of the post-fusion outcome of patients with early-onset scoliosis treated with traditional and magnetically controlled growing rods. Bone Joint J 2022;104-B:257–64. https://doi.org/10.1302/0301-620X.104B2.BJJ-2021-1198.R1.

[14] Cheung JPY, Yiu K, Kwan K, Cheung KMC. Mean 6-Year Follow-up of Magnetically Controlled Growing Rod Patients With Early Onset Scoliosis: A Glimpse of What Happens to Graduates. Neurosurgery 2019;84:1112–23. https://doi.org/10.1093/neuros/nyy270.

[15] Lampe LP, Schulze Bövingloh A, Gosheger G, Schulte TL, Lange T. Magnetically Controlled Growing Rods in Treatment of Early-Onset Scoliosis: A Single Center Study With a Minimum of 2-Year-Follow up and Preliminary Results After Converting Surgery. Spine (Phila Pa 1976) 2019;44:1201–10. https://doi.org/10.1097/BRS.0000000000003048.

[16] Kılıçaslan ÖF, Tokgöz MA, Bütün Ş, Nabi V, Akalın S. Management and results of early-onset scoliosis with dual magnetically controlled growing rods: Additional preliminary results of spinal fusion surgery. Jt Dis Relat Surg 2021;32:478–88. https://doi.org/10.52312/jdrs.2021.49.

[17] Lebon J, Batailler C, Wargny M, Choufani E, Violas P, Fron D, et al. Magnetically controlled growing rod in early onset scoliosis: a 30-case multicenter study. Eur Spine J 2017;26:1567–76. https://doi.org/10.1007/s00586-016-4929-y.

[18] Liu Z, Liu T, Hai Y, Wu L, Hai JJ, Gao K, et al. Evaluation of changes in shoulder balance and prediction of final shoulder imbalance during growing-rod treatment for early-onset scoliosis. BMC Musculoskelet Disord 2021;22:354. https://doi.org/10.1186/s12891-021-04221-9.

[19] Cobb JR. Outline for the study of scoliosis. Instr Course Lect AAOS 1948;5:261–75.

[20] Shrader MW, Andrisevic EM, Belthur MV, White GR, Boan C, Wood W. Inter- and Intraobserver Reliability of Pelvic Obliquity Measurement Methods in Patients With Cerebral Palsy. Spine Deform 2018;6:257–62. https://doi.org/10.1016/j.jspd.2017.10.001.

[21] Dimeglio A, Canavese F. The growing spine: how spinal deformities influence normal spine and thoracic cage growth. Eur Spine J 2012;21:64–70. https://doi.org/10.1007/s00586-011-1983-3.

[22] Jackson RP, McManus AC. Radiographic analysis of sagittal plane alignment and balance in standing volunteers and patients with low back pain matched for age, sex, and size. A prospective controlled clinical study. Spine (Phila Pa 1976) 1994;19:1611–8. https://doi.org/10.1097/00007632-199407001-00010.

[23] Le Huec JC, Demezon H, Aunoble S. Sagittal parameters of global cervical balance using EOS imaging: normative values from a prospective cohort of asymptomatic volunteers.

Eur Spine J 2015;24:63–71. https://doi.org/10.1007/s00586-014-3632-0.

[24] Le Huec JC, Hasegawa K. Normative values for the spine shape parameters using 3D standing analysis from a database of 268 asymptomatic Caucasian and Japanese subjects. Eur Spine J 2016;25:3630–7. https://doi.org/10.1007/s00586-016-4485-5.

[25] Roussouly P, Pinheiro-Franco JL. Sagittal parameters of the spine: biomechanical approach. Eur Spine J 2011;20 Suppl 5:578–85. https://doi.org/10.1007/s00586-011-1924-1.

[26] Le Huec JC, Aunoble S, Philippe L, Nicolas P. Pelvic parameters: origin and significance. Eur Spine J 2011;20 Suppl 5:564–71. https://doi.org/10.1007/s00586-011-1940-1.

[27] Lebel DE, Rocos B, Helenius I, Sigal A, Struder D, Yazici M, et al. Magnetically Controlled Growing Rods Graduation: Deformity Control with High Complication Rate. Spine (Phila Pa 1976) 2021;46:E1105–12. https://doi.org/10.1097/BRS.0000000000004044.

[28] Obid P, Yiu K, Cheung K, Kwan K, Ruf M, Cheung JPY. Magnetically controlled growing rods in early onset scoliosis: radiological results, outcome, and complications in a series of 22 patients. Arch Orthop Trauma Surg 2021;141:1163–74. https://doi.org/10.1007/s00402-020-03518-z.

[29] La Rosa G, Oggiano L, Ruzzini L. Magnetically Controlled Growing Rods for the Management of Early-onset Scoliosis: A Preliminary Report. J Pediatr Orthop 2017;37:79–85. https://doi.org/10.1097/BPO.0000000000000597.

[30] Hosseini P, Pawelek J, Mundis GM, Yaszay B, Ferguson J, Helenius I, et al. Magnetically controlled Growing Rods for Early-onset Scoliosis: A Multicenter Study of 23 Cases With Minimum 2 years Follow-up. Spine (Phila Pa 1976) 2016;41:1456–62. https://doi.org/10.1097/BRS.0000000000001561.

[31] Thakar C, Kieser DC, Mardare M, Haleem S, Fairbank J, Nnadi C. Systematic review of the complications associated with magnetically controlled growing rods for the treatment of early onset scoliosis. Eur Spine J 2018;27:2062–71. https://doi.org/10.1007/s00586-018-5590-4.

[32] Wu A-M, Cheung JPY, Cheung KMC, Lin J-L, Jin H-M, Chen D, et al. Minimum 2-Year Experience with Magnetically Controlled Growing Rods for the Treatment of Early-Onset Scoliosis: A Systematic Review. Asian Spine J 2019;13:682–93. https://doi.org/10.31616/asj.2018.0272.

[33] Kwan KYH, Alanay A, Yazici M, Demirkiran G, Helenius I, Nnadi C, et al. Unplanned Reoperations in Magnetically Controlled Growing Rod Surgery for Early Onset Scoliosis With a Minimum of Two-Year Follow-Up. Spine (Phila Pa 1976) 2017;42:E1410–4. https://doi.org/10.1097/BRS.0000000000002297.

[34] Rushton PRP, Siddique I, Crawford R, Birch N, Gibson MJ, Hutton MJ. Magnetically controlled growing rods in the treatment of early-onset scoliosis: a note of caution. Bone Joint J 2017;99-B:708–13. https://doi.org/10.1302/0301-620X.99B6.BJJ-2016-1102.R2.

[35] Ahuja K, Ifthekar S, Mittal S, Bali SK, Yadav G, Goyal N, et al. Is Final Fusion Necessary for Growing-Rod Graduates: A Systematic Review and Meta-Analysis. Global Spine J 2022:21925682221090930. https://doi.org/10.1177/21925682221090926.

[36] Joyce TJ, Smith SL, Kandemir G, Rushton PRP, Fender D, Bowey AJ, et al. The NuVasive MAGEC Rod Urgent Field Safety Notice Concerning Locking Pin Fracture: How Does Data From an Independent Explant Center Compare? Spine (Phila Pa 1976) 2020;45:872–6. https://doi.org/10.1097/BRS.0000000000003439.

[37] Rushton PRP, Smith SL, Fender D, Bowey AJ, Gibson MJ, Joyce TJ. Metallosis is commonly associated with magnetically controlled growing rods; results from an independent multicentre explant database. Eur Spine J 2021;30:1905–11. https://doi.org/10.1007/s00586-021-06750-2.

[38] Sawyer JR, de Mendonça RGM, Flynn TS, Samdani AF, El-Hawary R, Spurway AJ, et al. Complications and Radiographic Outcomes of Posterior Spinal Fusion and Observation in Patients Who Have Undergone Distraction-Based Treatment for Early Onset Scoliosis. Spine Deform 2016;4:407–12. https://doi.org/10.1016/j.jspd.2016.08.007.

[39] Bouthors C, Gaume M, Glorion C, Miladi L. Outcomes at Skeletal Maturity of 34 Children With Scoliosis Treated With a Traditional Single Growing Rod. Spine (Phila Pa 1976) 2019;44:1630–7. https://doi.org/10.1097/BRS.0000000000003148.

[40] Akbarnia BA, Breakwell LM, Marks DS, McCarthy RE, Thompson AG, Canale SK, et al. Dual growing rod technique followed for three to eleven years until final fusion: the effect of frequency of lengthening. Spine (Phila Pa 1976) 2008;33:984–90. https://doi.org/10.1097/BRS.0b013e31816c8b4e.

[41] Murphy RF, Barfield WR, Emans JB, Akbarnia B, Thompson G, Sponseller P, et al. Minimum 5-Year Follow-up on Graduates of Growing Spine Surgery for Early Onset Scoliosis. J Pediatr Orthop 2020;40:e942–6. https://doi.org/10.1097/BPO.0000000000001646.

[42] Murphy RF, Emans JB, Troy M, Miller PE, Hresko MT, Karlin LI, et al. Sagittal plane parameters in growing rod patients following final fusion. J Pediatr Orthop B 2018;27:168–75. https://doi.org/10.1097/BPB.0000000000000446.

[43] Poe-Kochert C, Shannon C, Pawelek JB, Thompson GH, Hardesty CK, Marks DS, et al. Final Fusion After Growing-Rod Treatment for Early Onset Scoliosis: Is It Really Final? J Bone Joint Surg Am 2016;98:1913–7. https://doi.org/10.2106/JBJS.15.01334.

[44] Shen TS, Schairer W, Widmann R. In Patients with Early-Onset Scoliosis, Can Growing Rods Be Removed Without Further Instrumentation? An Evidenced-Based Review. HSS J 2019;15:201–4. https://doi.org/10.1007/s11420-019-09671-5.

[45] Kocyigit IA, Olgun ZD, Demirkiran HG, Ayvaz M, Yazici M. Graduation Protocol After Growing-Rod Treatment: Removal of Implants without New Instrumentation Is Not a Realistic Approach. J Bone Joint Surg Am 2017;99:1554–64. https://doi.org/10.2106/JBJS.17.00031.

[46] Ahmad A, Subramanian T, Panteliadis P, Wilson-Macdonald J, Rothenfluh DA, Nnadi

C. Quantifying the “law of diminishing returns” in magnetically controlled growing rods. Bone Joint J 2017;99-B:1658–64. https://doi.org/10.1302/0301-620X.99B12.BJJ-2017-0402.R2.

[47] Sankar WN, Skaggs DL, Yazici M, Johnston CE, Shah SA, Javidan P, et al. Lengthening of dual growing rods and the law of diminishing returns. Spine (Phila Pa 1976) 2011;36:806–9. https://doi.org/10.1097/BRS.0b013e318214d78f.

[48] Cheung JPY, Bow C, Cheung KMC. “Law of Temporary Diminishing Distraction Gains”: The Phenomenon of Temporary Diminished Distraction Lengths With Magnetically Controlled Growing Rods That Is Reverted With Rod Exchange. Global Spine J 2022;12:221–8. https://doi.org/10.1177/2192568220948475.

RÉFÉRENCES ARTICLE 3

[1] Jenks M, Craig J, Higgins J, Willits I, Barata T, Wood H, et al. The MAGEC system for spinal lengthening in children with scoliosis: A NICE Medical Technology Guidance. Appl Health Econ Health Policy 2014;12:587–99. https://doi.org/10.1007/s40258-014-0127-4.

[2] Lebon J, Batailler C, Wargny M, Choufani E, Violas P, Fron D, et al. Magnetically controlled growing rod in early onset scoliosis: a 30-case multicenter study. Eur Spine J 2017;26:1567–76. https://doi.org/10.1007/s00586-016-4929-y.

[3] Akbarnia BA, Pawelek JB, Cheung KMC, Demirkiran G, Elsebaie H, Emans JB, et al. Traditional Growing Rods Versus Magnetically Controlled Growing Rods for the Surgical Treatment of Early-Onset Scoliosis: A Case-Matched 2-Year Study. Spine Deform 2014;2:493–7. https://doi.org/10.1016/j.jspd.2014.09.050.

[4] Joyce TJ, Smith SL, Rushton PRP, Bowey AJ, Gibson MJ. Analysis of Explanted Magnetically Controlled Growing Rods From Seven UK Spinal Centers. Spine (Phila Pa 1976) 2018;43:E16–22. https://doi.org/10.1097/BRS.0000000000002221.

[5] Rushton PRP, Smith SL, Kandemir G, Forbes L, Fender D, Bowey AJ, et al. Spinal Lengthening With Magnetically Controlled Growing Rods: Data From the Largest Series of Explanted Devices. Spine (Phila Pa 1976) 2020;45:170–6. https://doi.org/10.1097/BRS.0000000000003215.

[6] Rushton PRP, Siddique I, Crawford R, Birch N, Gibson MJ, Hutton MJ. Magnetically controlled growing rods in the treatment of early-onset scoliosis: a note of caution. Bone Joint J 2017;99-B:708–13. https://doi.org/10.1302/0301-620X.99B6.BJJ-2016-1102.R2.

[7] Panagiotopoulou VC, Tucker SK, Whittaker RK, Hothi HS, Henckel J, Leong JJH, et al. Analysing a mechanism of failure in retrieved magnetically controlled spinal rods. Eur Spine J 2017;26:1699–710. https://doi.org/10.1007/s00586-016-4936-z.

[8] Lukina E, Laka A, Kollerov M, Sampiev M, Mason P, Wagstaff P, et al. Metal concentrations in the blood and tissues after implantation of titanium growth guidance sliding instrumentation. Spine J 2016;16:380–8. https://doi.org/10.1016/j.spinee.2015.11.040.

[9] Rushton PRP, Smith SL, Fender D, Bowey AJ, Gibson MJ, Joyce TJ. Metallosis is commonly associated with magnetically controlled growing rods; results from an independent multicentre explant database. Eur Spine J 2021;30:1905–11. https://doi.org/10.1007/s00586-021-06750-2.

[10] Teoh KH, von Ruhland C, Evans SL, James SH, Jones A, Howes J, et al. Metallosis following implantation of magnetically controlled growing rods in the treatment of scoliosis: a case series. Bone Joint J 2016;98-B:1662–7. https://doi.org/10.1302/0301-620X.98B12.38061.

[11] Zhang T, Sze KY, Peng ZW, Cheung KMC, Lui YF, Wong YW, et al. Systematic investigation of metallosis associated with magnetically controlled growing rod implantation for early-onset scoliosis. Bone Joint J 2020;102-B:1375–83. https://doi.org/10.1302/0301-620X.102B10.BJJ-2020-0842.R1.

[12] Cundy PJ, Antoniou G, Freeman BJC, Cundy WJ. Persistently Raised Serum Titanium Levels After Spinal Instrumentation in Children. Spine (Phila Pa 1976) 2022;47:1241–7. https://doi.org/10.1097/BRS.0000000000004406.

[13] Company_statement_MAGEC_X_availability_US_15July2021_Final.pdf n.d.

[14] Cheung JPY, Cheung KM. Current status of the magnetically controlled growing rod in treatment of early-onset scoliosis: What we know after a decade of experience. J Orthop Surg (Hong Kong) 2019;27:2309499019886945. https://doi.org/10.1177/2309499019886945.

[15] Guzek RH, Murphy R, Hardesty CK, Emans JB, Garg S, Smith JT, et al. Mortality in Early-Onset Scoliosis During the Growth-friendly Surgery Era. J Pediatr Orthop 2022;42:131–7. https://doi.org/10.1097/BPO.0000000000001983.

[16] Phillips JH, Knapp DR, Herrera-Soto J. Mortality and morbidity in early-onset scoliosis surgery. Spine (Phila Pa 1976) 2013;38:324–7. https://doi.org/10.1097/BRS.0b013e31826c6743.

[17] Cahill PJ, Marvil S, Cuddihy L, Schutt C, Idema J, Clements DH, et al. Autofusion in the immature spine treated with growing rods. Spine (Phila Pa 1976) 2010;35:E1199-1203. https://doi.org/10.1097/BRS.0b013e3181e21b50.

[18] Hanna R, Sharafinski M, Patterson K, Noonan KJ, Sund S, Schultz M, et al. Is prophylactic formal fusion with implant revision necessary in non-ambulatory children with spinal muscular atrophy and growing rods who are no longer lengthened? Spine Deform 2020;8:547–52. https://doi.org/10.1007/s43390-020-00077-6.

[19] Jain A, Sponseller PD, Flynn JM, Shah SA, Thompson GH, Emans JB, et al. Avoidance of “Final” Surgical Fusion After Growing-Rod Treatment for Early-Onset Scoliosis. J Bone Joint Surg Am 2016;98:1073–8. https://doi.org/10.2106/JBJS.15.01241.

[20] Hardesty CK, Murphy RF, Pawelek JB, Glotzbecker MP, Hosseini P, Johnston CE, et al. An initial effort to define an early onset scoliosis “graduate”-The Pediatric Spine Study Group experience. Spine Deform 2021;9:679–83. https://doi.org/10.1007/s43390-020-00255-6.

[21] Liu Z, Liu T, Hai Y, Wu L, Hai JJ, Gao K, et al. Evaluation of changes in shoulder balance and prediction of final shoulder imbalance during growing-rod treatment for early-onset scoliosis. BMC Musculoskelet Disord 2021;22:354. https://doi.org/10.1186/s12891-021-04221-9.

[22] Cobb JR. Outline for the study of scoliosis. Instr Course Lect AAOS 1948;5:261–75.

[23] Shrader MW, Andrisevic EM, Belthur MV, White GR, Boan C, Wood W. Inter- and Intraobserver Reliability of Pelvic Obliquity Measurement Methods in Patients With Cerebral Palsy. Spine Deform 2018;6:257–62. https://doi.org/10.1016/j.jspd.2017.10.001.

[24] Dimeglio A, Canavese F. The growing spine: how spinal deformities influence normal

spine and thoracic cage growth. Eur Spine J 2012;21:64–70. https://doi.org/10.1007/s00586-011-1983-3.

[25] Katzman WB, Parimi N, Gladin A, Fan B, Wong SS, Mergenthaler J, et al. Reliability of sagittal vertical axis measurement and association with measures of age-related hyperkyphosis. J Phys Ther Sci 2018;30:1417–23. https://doi.org/10.1589/jpts.30.1417.

[26] Le Huec JC, Hasegawa K. Normative values for the spine shape parameters using 3D standing analysis from a database of 268 asymptomatic Caucasian and Japanese subjects. Eur Spine J 2016;25:3630–7. https://doi.org/10.1007/s00586-016-4485-5.

[27] Roussouly P, Pinheiro-Franco JL. Sagittal parameters of the spine: biomechanical approach. Eur Spine J 2011;20 Suppl 5:578–85. https://doi.org/10.1007/s00586-011-1924-1.

[28] Sawyer JR, de Mendonça RGM, Flynn TS, Samdani AF, El-Hawary R, Spurway AJ, et al. Complications and Radiographic Outcomes of Posterior Spinal Fusion and Observation in Patients Who Have Undergone Distraction-Based Treatment for Early Onset Scoliosis. Spine Deform 2016;4:407–12. https://doi.org/10.1016/j.jspd.2016.08.007.

[29] Ahuja K, Ifthekar S, Mittal S, Bali SK, Yadav G, Goyal N, et al. Is Final Fusion Necessary for Growing-Rod Graduates: A Systematic Review and Meta-Analysis. Global Spine J 2022:21925682221090930. https://doi.org/10.1177/21925682221090926.

[30] Bouthors C, Gaume M, Glorion C, Miladi L. Outcomes at Skeletal Maturity of 34 Children With Scoliosis Treated With a Traditional Single Growing Rod. Spine (Phila Pa 1976) 2019;44:1630–7. https://doi.org/10.1097/BRS.0000000000003148.

[31] Pizones J, Martín-Buitrago MP, Sánchez Márquez JM, Fernández-Baíllo N, Baldan-Martin M, Sánchez Pérez-Grueso FJ. Decision Making of Graduation in Patients With Early-Onset Scoliosis at the End of Distraction-Based Programs: Risks and Benefits of Definitive Fusion. Spine Deform 2018;6:308–13. https://doi.org/10.1016/j.jspd.2017.10.005.

[32] Murphy RF, Barfield WR, Emans JB, Akbarnia B, Thompson G, Sponseller P, et al. Minimum 5-Year Follow-up on Graduates of Growing Spine Surgery for Early Onset Scoliosis. J Pediatr Orthop 2020;40:e942–6. https://doi.org/10.1097/BPO.0000000000001646.

[33] Poe-Kochert C, Shannon C, Pawelek JB, Thompson GH, Hardesty CK, Marks DS, et al. Final Fusion After Growing-Rod Treatment for Early Onset Scoliosis: Is It Really Final? J Bone Joint Surg Am 2016;98:1913–7. https://doi.org/10.2106/JBJS.15.01334.

[34] NuVasive-statement_US-availability-of-MAGEC-device_15July2021_Final.pdf n.d.

[35] Cheung KM-C, Cheung JP-Y, Samartzis D, Mak K-C, Wong Y-W, Cheung W-Y, et al. Magnetically controlled growing rods for severe spinal curvature in young children: a prospective case series. Lancet 2012;379:1967–74. https://doi.org/10.1016/S0140-6736(12)60112-3.

[36] Akbarnia BA, Cheung K, Noordeen H, Elsebaie H, Yazici M, Dannawi Z, et al. Next generation of growth-sparing techniques: preliminary clinical results of a magnetically

controlled growing rod in 14 patients with early-onset scoliosis. Spine (Phila Pa 1976) 2013;38:665–70. https://doi.org/10.1097/BRS.0b013e3182773560.

[37] Hickey BA, Towriss C, Baxter G, Yasso S, James S, Jones A, et al. Early experience of MAGEC magnetic growing rods in the treatment of early onset scoliosis. Eur Spine J 2014;23 Suppl 1:S61-65. https://doi.org/10.1007/s00586-013-3163-0.

[38] Jones CS, Stokes OM, Patel SB, Clarke AJ, Hutton M. Actuator pin fracture in magnetically controlled growing rods: two cases. Spine J 2016;16:e287-291. https://doi.org/10.1016/j.spinee.2015.12.020.

[39] Beaven A, Gardner AC, Marks DS, Mehta JS, Newton-Ede M, Spilsbury JB. Magnetically Controlled Growing Rods: The Experience of Mechanical Failure from a Single Center Consecutive Series of 28 Children with a Minimum Follow-up of 2 Years. Asian Spine J 2018;12:794–802. https://doi.org/10.31616/asj.2018.12.5.794.

[40] Joyce TJ, Smith SL, Kandemir G, Rushton PRP, Fender D, Bowey AJ, et al. The NuVasive MAGEC Rod Urgent Field Safety Notice Concerning Locking Pin Fracture: How Does Data From an Independent Explant Center Compare? Spine (Phila Pa 1976) 2020;45:872–6. https://doi.org/10.1097/BRS.0000000000003439.

[41] Yilgor C, Efendiyev A, Akbiyik F, Demirkiran G, Senkoylu A, Alanay A, et al. Metal Ion Release During Growth-Friendly Instrumentation for Early-Onset Scoliosis: A Preliminary Study. Spine Deform 2018;6:48–53. https://doi.org/10.1016/j.jspd.2017.06.005.

[42] Li Y, Graham CK, Robbins C, Caird MS, Farley FA. Elevated Serum Titanium Levels in Children With Early Onset Scoliosis Treated With Growth-friendly Instrumentation. J Pediatr Orthop 2020;40:e420–3. https://doi.org/10.1097/BPO.0000000000001463.

[43] Borde MD, Sapare S, Schutgens E, Ali C, Noordeen H. Analysis of serum levels of titanium and aluminium ions in patients with early onset scoliosis operated upon using the magnetic growing rod-a single centre study of 14 patients. Spine Deform 2021;9:1473–8. https://doi.org/10.1007/s43390-021-00335-1.

[44] Rubio JC, Garcia-Alonso MC, Alonso C, Alobera MA, Clemente C, Munuera L, et al. Determination of metallic traces in kidneys, livers, lungs and spleens of rats with metallic implants after a long implantation time. J Mater Sci Mater Med 2008;19:369–75. https://doi.org/10.1007/s10856-007-3002-0.

[45] Coen N, Kadhim MA, Wright EG, Case CP, Mothersill CE. Particulate debris from a titanium metal prosthesis induces genomic instability in primary human fibroblast cells. Br J Cancer 2003;88:548–52. https://doi.org/10.1038/sj.bjc.6600758.

[46] Final_FSN_DATED-25JUN19.pdf n.d.

[47] MDA-2020-010_Final.pdf n.d.

[48] Charles YP, Canavese F, Diméglio A. Curve progression risk in a mixed series of braced and nonbraced patients with idiopathic scoliosis related to skeletal maturity assessment on the olecranon. J Pediatr Orthop B 2017;26:240–4.

https://doi.org/10.1097/BPB.0000000000000410.

[49] Charles YP, Daures J-P, de Rosa V, Diméglio A. Progression risk of idiopathic juvenile scoliosis during pubertal growth. Spine (Phila Pa 1976) 2006;31:1933–42. https://doi.org/10.1097/01.brs.0000229230.68870.97.

[50] Lampe LP, Schulze Bövingloh A, Gosheger G, Schulte TL, Lange T. Magnetically Controlled Growing Rods in Treatment of Early-Onset Scoliosis: A Single Center Study With a Minimum of 2-Year-Follow up and Preliminary Results After Converting Surgery. Spine (Phila Pa 1976) 2019;44:1201–10. https://doi.org/10.1097/BRS.0000000000003048.

[51] Kılıçaslan ÖF, Tokgöz MA, Bütün Ş, Nabi V, Akalın S. Management and results of early-onset scoliosis with dual magnetically controlled growing rods: Additional preliminary results of spinal fusion surgery. Jt Dis Relat Surg 2021;32:478–88. https://doi.org/10.52312/jdrs.2021.49.

[52] Du JY, Poe-Kochert C, Thompson GH, Hardesty CK, Pawelek JB, Flynn JM, et al. Risk Factors for Reoperation Following Final Fusion After the Treatment of Early-Onset Scoliosis with Traditional Growing Rods. J Bone Joint Surg Am 2020;102:1672–8. https://doi.org/10.2106/JBJS.20.00312.

[53] Flynn JM, Tomlinson LA, Pawelek J, Thompson GH, McCarthy R, Akbarnia BA, et al. Growing-rod graduates: lessons learned from ninety-nine patients who completed lengthening. J Bone Joint Surg Am 2013;95:1745–50. https://doi.org/10.2106/JBJS.L.01386.

AUTEUR : Nom : MAINARD **Prénom : Nicolas**

Date de soutenance : Vendredi 21 octobre 2022

Titre de la thèse : Étude des patients présentant une Scoliose à Début Précoce ayant bénéficié d'un allongement électromagnétique par le système de distraction MAGEC® arrivés en fin de procédure : à propos de 90 patients dans 10 centres universitaires français.

Thèse - Médecine - Lille 2022

Cadre de classement : *Chirurgie pédiatrique orthopédique*

DES + FST/option : *DES de Chirurgie pédiatrique maquette orthopédie*

Mots-clés : Scoliose à début précoce ; Tiges d'allongement électromagnétiques ; Arthrodèse vertébrale postérieure ; Programme d'allongement ; Fin de procédure.

Résumé :

Contexte : L'arthrodèse vertébrale définitive (AVD) est l'issue classique des patients avec une scoliose à début précoce (EOS) traités par tiges d'allongement électromagnétiques (MCGR). L'AVD peut être remise en cause devant le rapport bénéfice/risque d'une nouvelle intervention chez des patients à risque de complications.

Les objectifs de l'étude étaient d'étudier la procédure d'allongement, l'impact de l'arthrodèse définitive sur l'évolution radiologique ainsi que ses complications et de comparer les patients ayant eu une AVD à ceux ayant gardé les MCGR in situ.

Méthode : Une étude multicentrique rétrospective a été réalisée chez 90 patients traités par MCGR (05/2011-05/2022) ; 66 patients ont eu une AVD post-allongement et 24 ont gardé les MCGR in situ. Une analyse radiologique des paramètres frontaux et sagittaux a été réalisée avant et après la mise en place des MCGR, avant et après l'AVD et au dernier recul.

Résultats : La durée moyenne de suivi était de 66 ± 17,1 mois (25,3-109). L'âge moyen était de 10,1 ± 1,8 ans (5,6-15,5) à la mise en place des MCGR, de 13,5 ± 1,5 ans (9,5-17) au moment de l'AVD et de 15,6 ± 1,8 ans (11,6-20,2) au dernier recul. La durée moyenne du programme d'allongement était de 41,1 ± 15,8 mois (11,2-94,7) pour un allongement total moyen de 26,9 ± 13,2 mm (4-75).

Sur l'ensemble de la prise en charge, la courbure principale a été améliorée de 29% passant de 67,5 ± 23° à 48,1 ± 17° et la hauteur du rachis thoracique à été augmentée de 17% (passant de 179 ± 21 mm à 210 ± 27 mm).

Au moment de l'AVD, les courbures principales et secondaires ont été améliorées de 16,4° et 9° en moyenne ($p<0,001$) et sont restées stables jusqu'au dernier recul. Les distances T1-T12 et T1-S1 ont été augmentées de 8,4 et 14 mm ($p=0,06$ et 0,09).

Il n'existait pas de différence significative concernant l'évolution de la courbure principale, secondaire et la hauteur thoracique sur l'ensemble du suivi entre les patients avec AVD et avec MCGR in situ.

Pendant l'allongement, il y a eu 43,9% de complications, 28,6% ayant entrainé une chirurgie non prévue. Après l'AVD, il y a eu 27% de complications.

Conclusion : Les MCGR permettent de contrôler la progression de l'EOS. L'AVD n'est pas réalisée systématiquement mais permet une correction supplémentaire seulement sur le plan frontal au prix d'un taux de complications et de chirurgies non programmées important. Les patients avec MCGR in situ ont une évolution radiologique comparable à ceux avec AVD.

Composition du Jury :

Président : Monsieur le Professeur **Federico CANAVESE**

Assesseurs : Monsieur le Professeur **Raphael VIALLE**
Monsieur le Docteur **Éric NECTOUX**
Monsieur le Docteur **Tristan LANGLAIS**

Directeur de thèse : Monsieur le Docteur **Damien FRON**