UNIVERSITÉ DE LILLE

UFR3S-MÉDECINE

Année :2025

THÈSE POUR LE DIPLÔME D'ÉTAT
DE DOCTEUR EN MÉDECINE

Embolisation par hydrocoils des malformations artérioveineuses pulmonaires : étude rétrospective du CHU de Lille de 2012 à 2024

Présentée et soutenue publiquement le 14 octobre 2025 à 16 heures
au *Pôle Formation*
par Younes GUENNOUNI

JURY

Président :
Monsieur le Professeur François PONTANA
Assesseurs :
Monsieur le Docteur Benjamin LONGERE
Madame le Docteur Hélène MAILLARD
Directeur de thèse :
Monsieur le Docteur Mehdi HAIDAR

Travail du Service d'imagerie cardiaque et vasculaire

AVERTISSEMENT

L'université n'entend donner aucune approbation aux opinions émises dans les thèses : celles-ci sont propres à leurs auteurs.

Table des matières

I. Introduction 5

1. Malformation artérioveineuse pulmonaire 5

2. Diagnostic et dépistage 7

3. Traitement endovasculaire, une place centrale 10

4. Suivi 15

5. Objectif de l'étude 17

II. Matériel et méthode 17

III. Résultats 22

IV. Discussion 23

1. Forces de l'étude 23

2. Limites de l'étude 24

3. Comparaison avec la littérature 24

4. Perspectives 27

V. Conclusion 27

VI. Bibliographie 27

VII. Annexe 32

VIII. Article 33

I. Introduction

1. Malformation artérioveineuse pulmonaire

Une malformation artérioveineuse pulmonaire (MAVP) constitue une communication anormale entre une artère pulmonaire et une veine pulmonaire. Il en résulte un shunt droit-gauche. A cause de cette communication anormale, le sang court-circuite les capillaires pulmonaires qui jouent un rôle de filtre mais assurent également l'hématose.

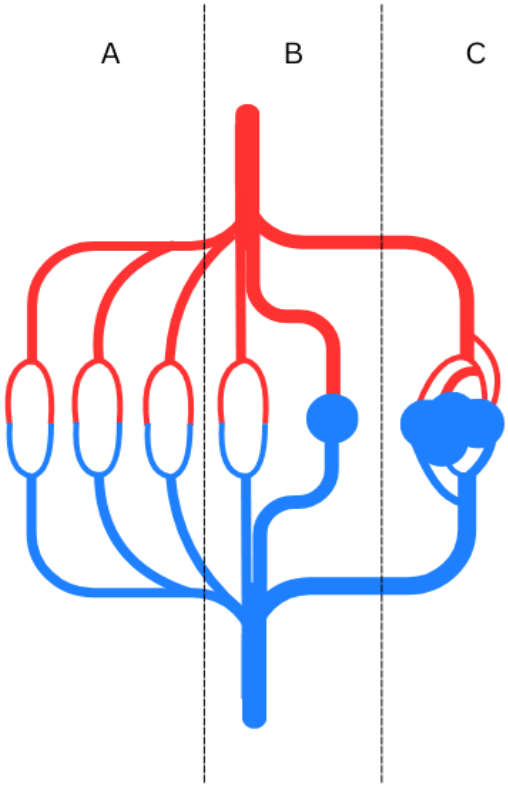

Figure 1 : Schéma d'une malformation artérioveineuse pulmonaire

Réalisé à partir du logiciel Canva

A : Arbre vasculaire normal

B : Malformation artérioveineuse pulmonaire d'angioarchitecture simple

C : Malformation artérioveineuse pulmonaire d'angioarchitecture complexe

Sur le plan épidémiologique, les MAVPs touchent environ une personne sur 2600, avec une prédominance féminine (environ deux tiers des cas).

Elles sont classées selon leur morphologie. On distingue les malformations d'angioarchitecture simple et celles d'angioarchitecture complexe. Les premières font communiquer une afférence unique à une efférence unique à travers un sac anévrismal. Elles représentent 80 à 90% de l'ensemble des malformations (1). Les complexes, présentent des afférences ou des efférences multiples. Elles englobent également les MAVPs diffuses et télangiectasiques.

Ces malformations peuvent également être classées selon leur nombre (uniques ou multiples) mais également selon leur origine :

- Congénitale, le plus souvent, en lien avec une maladie de Rendu Osler,
- Acquise, plus rare : post traumatiques, iatrogènes …

Soixante-dix pourcents des malformations artérioveineuses pulmonaires sont associées à des télangiectasies hémorragiques héréditaires, autrement connues sous le nom de maladie de Rendu Osler (1).

Il s'agit d'une maladie génétique à transmission autosomique dominante. Elle est responsable d'anomalies vasculaires allant de simples télangiectasies muqueuses à de véritables malformations artérioveineuses viscérales, parmi elle, les malformations artérioveineuses pulmonaires.

Le diagnostic de cette maladie repose sur les critères de Curaçaos, établis en 1999 (2). Ces critères sont au nombre de quatre. La présence de 2 critères rend le diagnostic possible, tandis que la présence de trois critères ou plus rend le diagnostic certain. On retrouve la présence de :

- Épistaxis spontanés et répétés,
- Télangiectasies cutanéomuqueuses,
- Atteintes viscérales comme les MAVPs,
- Antécédents familiaux au premier degré.

Dans cette situation, un dépistage génétique est proposé afin de confirmer le diagnostic et d'identifier le gène atteint. À ce jour, trois mutations génétiques ont été identifiées : le gène de l'endogline (61%), l'ACVRL1 (37%) et le MADH4 (2%) (3). Ces mutations génétiques sont responsables d'un remodelage de l'endothélium vasculaire, engendrant l'apparition d'anomalies vasculaires, dont les MAVPs (4).

2. Diagnostic et dépistage

Les malformations artérioveineuses pulmonaires sont le plus souvent asymptomatiques et donc le plus souvent de découverte fortuite sur des scanners thoraciques avec ou sans injection. Certains patients peuvent néanmoins être symptomatiques et présenter des complications, classiquement divisées en trois catégories : emboliques, hémorragiques et hypoxiques. Dans ces situations, le scanner fait partie du bilan étiologique et permet de dépister d'éventuelles MAVPs. Par ailleurs, il occupe une place centrale dans le dépistage de ces malformations chez les patients suivis pour une maladie de Rendu Osler. Le scanner est ainsi la modalité d'imagerie la plus utilisée pour le dépistage, le diagnostic et la caractérisation de la MAVP. L'artériographie demeure « le gold standard », mais son utilisation est limitée de nos jours à des fins thérapeutiques, ou plus rarement à visée diagnostique en cas de résultats tomodensitométriques litigieux.



Figue 2 : Coupe sagittale en reconstruction MIP (Maximal intensity projection) d'une malformation artérioveineuse pulmonaire

Angioscanner thoracique d'un patient inclu dans notre étude (Service d'imagerie thoracique et cardiovasculaire, Centre hospitalier universitaire de Lille, France)

* *Malformation artérioveineuse pulmonaire*

Complications emboliques

Ces complications sont divisées en 2 sous-catégories : les embolies cruoriques et les embolies septiques. En l'absence de filtre par les capillaires pulmonaires, ces emboles peuvent passer au sein de la circulation systémique et être responsables de lésions ischémiques ou infectieuses, autrement dit, des embolies paradoxales. Selon White et al., 18% des patients présenteraient des accidents vasculaires cérébraux (AVC) et 9% développeraient des abcès cérébraux (5). Selon Moussoutas et al., le risque de complications neurologiques serait multiplié par trois chez les patients présentant des malformations artérioveineuses multiples (6).

Complications hémorragiques

Environ 13% des patients présentent une hémoptysie et 9% un hémothorax. Les hémoptysies résultent de la rupture d'une MAVP dans le parenchyme pulmonaire ou au sein d'une bronche, avec un risque létal par asphyxie en cas de d'hémorragie massive (7). L'hémothorax est quant à lui secondaire à une rupture au sein de la cavité pleurale, qui peut se compliquer d'un choc hémorragique (8). Dans les deux situations, une prise en charge en urgence est primordiale.

Complications hypoxiques

En ne passant pas par les capillaires pulmonaires, une partie du flux sanguin ne sera pas oxygénée. Il peut en résulter une diminution de la saturation artérielle pulmonaire en oxygène (SaO2), qui toutefois, peut être importante en cas de volumineuse malformation artérioveineuse ou de malformations artérioveineuses

multiples. Cela peut notamment se traduire par une désaturation à l'effort, voire au repos. Par ailleurs, un tiers des patients peuvent présenter une cyanose (1).

3. Traitement endovasculaire, une place centrale

En raison des complications emboliques ou hémorragiques potentiellement graves, le traitement des MAVPs est recommandé même chez les patients asymptomatiques.

Historiquement, le traitement des MAVPs était réservé aux malformations dont le diamètre de l'afférence était supérieur à 2 à 3 mm (9). Cependant, les recommandations les plus récentes, notamment celles des « standards of practice » du « Cardiovascular and Interventional Radiology Society of Europe » (CIRSE) préconisent désormais une embolisation systématique de toute MAVP dont le cathétérisme est jugé possible, indépendamment du calibre de l'afférence, afin de réduire au maximum le risque de complications (10).

L’embolisation constitue aujourd'hui le traitement de référence des malformations artérioveineuses pulmonaires, comme le rappellent les recommandations internationales (9). Il s’agit d’une approche mini invasive, qui a progressivement remplacé la chirurgie du fait de son efficacité, sa faible morbidité et sa bonne tolérance.



Figure 3 : Malformation artérioveineuse pulmonaire avant et après embolisation

Artériographies d'un patient inclu dans notre étude (Service d'imagerie thoracique et cardiovasculaire, Centre hospitalier universitaire de Lille, France)

Au sein du Centre Hospitalier Universitaire (CHU) de Lille, la procédure est réalisée par l'équipe du service d'imagerie cardiovasculaire diagnostique et interventionnelle, généralement en ambulatoire lors d'une hospitalisation de jour à l'Institut Cœur Poumon, conformément aux pratiques européennes (11). Afin de diminuer le risque infectieux per procédure, une antibioprophylaxie par 2 g d'Amoxicilline est administrée 1 h avant le geste (ou 600 mg de Rifampicine en cas d'allergie).

La procédure est réalisée en salle de radiologie interventionnelle. Le patient est installé en décubitus dorsal, avec monitorage continu de la saturation artérielle en oxygène (SaO2), de la pression artérielle ainsi que de la fréquence cardiaque.

Après désinfection cutanée et ponction échoguidée sous aspiration de la veine fémorale commune droite (le plus souvent), un introducteur à valve de 6 French de

diamètre et de 90 cm de longueur (Cook Medical, Etats-Unis) est mis en place.

Afin de réduire le risque d'embolie cruorique, l'introducteur est immédiatement perfusé par une perfusion de solution saline sous pression et le patient bénéficie d'une anticoagulation par 50 UI / kg d'héparine par voie intraveineuse au moment de la ponction.

Le cathétérisme des cavités cardiaques droites et des artères pulmonaires est obtenu à l'aide d'un guide Radiofocus 0.035'' (Terumo, Japon) et d'une sonde JR4 (Merit Medical, Etats Unis) de calibre 5 French et de 125 cm de longueur, ou une sonde JL4 en seconde intention. L'afférence de la MAVP est sélectivement cathétérisée, parfois avec l'aide d'un micro-cathéter Progreat 2.4 (Terumo, Japon) en cas d'afférence de petit calibre ou d'anatomie complexe. Une artériographie sélective et en incidence de travail est réalisée sous apnée afin d'établir l'anatomie exacte de la malformation et de permettre une mesure précise du diamètre de l'afférence.



Figure 4 : Sondes et micro-cathéters

Images provenant des sites https://meritoem.com/ et https://www.terumo-europe.com/

Comme le préconisent les recommandations européennes (10), l'embolisation est réalisée à l'extrémité distale de l'afférence, juste en amont du sac anévrismal. Elle débute par un premier coil d'ancrage (Azur Cx 0,035'', Terumo, Japon) dont le diamètre est adapté à celui de l'afférence. L'occlusion est ensuite complétée par des hydrocoils (Azur peripheral Hydrocoils 0,035'', Terumo, Japon), jusqu'à exclusion complète de la malformation. En cas d'utilisation d'un micro-cathéter, des coils Azur Cx 0,018'' et Azur 0,018'' sont utilisés selon les mêmes modalités de coiling. Une artériographie de contrôle est réalisée 10 minutes après la mise en place du dernier coils. En cas de persistance d'une opacification du sac anévrismal, le coiling est complété selon les mêmes modalités jusqu'à l'obtention d'une occlusion complète lors du contrôle angiographique.

En cas de malformations artérioveineuses multiples, celles-ci peuvent être traitées au cours de la même procédure si la quantité de produit de contraste utilisée et la dose d'irradiation absorbée le permettent. En cas de procédure prolongée (supérieure à une heure), un relai par héparine à la dose de 12 UI / kg / heure doit être réalisée jusqu'à la fin de la procédure.

Les hydrocoils sont des agents d'embolisation solides constitués de coils de Platinium recouverts de polymères d'hydrogel. Ils ont la capacité de s'expandre au contact du sang. Selon les instructions du constructeur, leur volume peut être multiplié jusqu'à 4 fois pour les coils de 0.035'' et 5,8 fois pour les coils de 0,018'' (12). Par ailleurs, il s'agit de coils à détachement contrôlé, permettant ainsi de s'assurer de leur bon positionnement et éventuellement les récupérer s'ils s'avéraient être inadéquats.

Les coils Azur Cx possèdent une excellente force radiaire. Ils sont donc

positionnés avant les Azur, permettant d'éviter ainsi une migration du matériel.

Dans une étude expérimentale sur des artères rénales de mouton, Fohlen et al. ont montré qu'à 4 mois, 80% des artères embolisées par hydrocoils restaient occluses contre 25% pour les coils fibrés, soit des taux de reperméabilisation respectifs de 20 et 75 % (13).

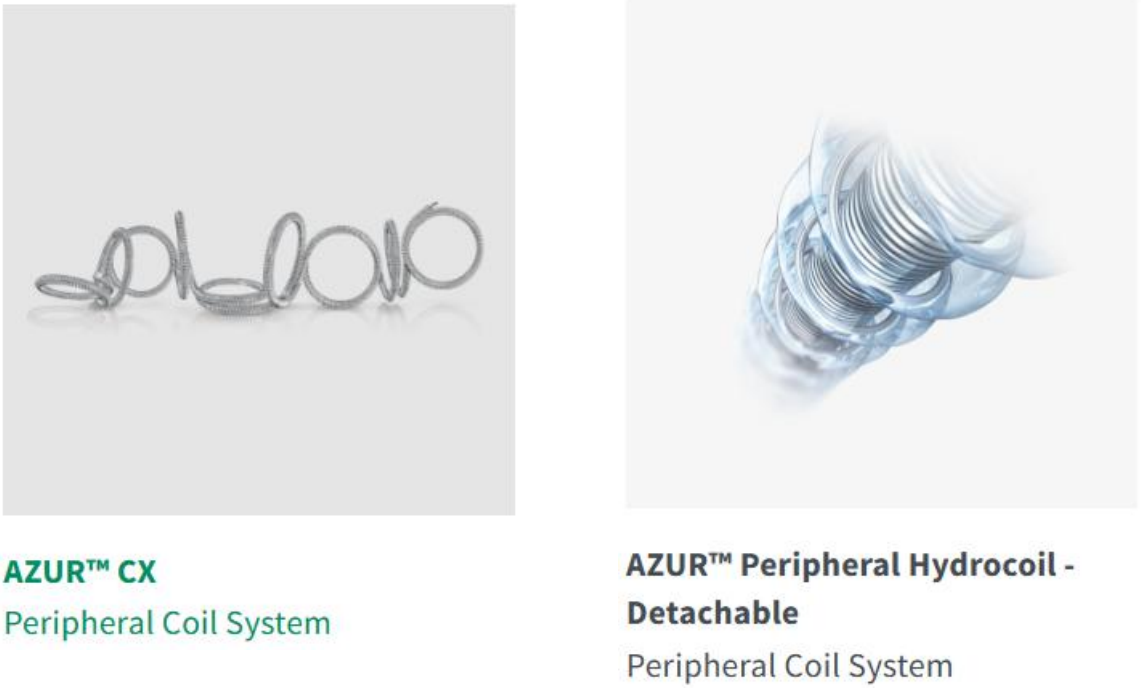

Figure 5 : Exemple de coils de type Azur

Images provenant du site https://www.terumo-europe.com

L'embolisation des MAVPs est un geste mini invasif, globalement bien toléré. Toutefois, comme toute procédure, elle peut s'accompagner de complications, rapportées dans environ 8% des cas selon la littérature (14). Une grande partie de ces complications sont bénignes, comme les douleurs thoraciques réactionnelles. Les complications sévères, telle que la migration de matériel, restent exceptionnelles. Ces évènements indésirables peuvent être classés selon leur temporalité : complications

per procédure, précoces et tardives.

Les complications précoces regroupent d'une part les complications non spécifiques, à savoir les hématomes du point de ponction, les réactions allergiques aux matériaux utilisés et médications administrées ou encore les insuffisances rénales secondaires à l'utilisation de produits de contraste iodés. La migration de l'agent d'embolisation utilisé (coil ou plug) reste exceptionnelle, estimée à environ 0,4% dans la littérature (15).

D'autre part, certaines complications sont spécifiques à la procédure. La plus fréquente est la survenue de douleurs thoraciques liées à la vaso-occlusion, rapportée chez environ 6% des patients (15). Plus rarement, un épisode hémoptoique peut survenir voire hémoptysie plus ou moins abondante en cas de rupture du sac anévrismal, pouvant prolonger l'hospitalisation. Enfin, un risque embolique existe, secondairement à une éventuelle embolie paradoxale au moment du cathétérisme.

Les complications précoces peuvent survenir dans les jours suivant l'embolisation. Certains patients peuvent présenter des douleurs thoraciques, une fièvre modérée et un syndrome inflammatoire biologique transitoire. Ce tableau, considéré comme bénin, correspond au syndrome post embolisation, décrit dans environ 10 à 15% des cas (16).

Les complications tardives correspondent à la reperméabilisation des malformations artérioveineuses pulmonaires.

4. Suivi

Selon l'American College of Radiology (ACR), il est recommandé de réaliser un

angioscanner thoracique de suivi afin de détecter une éventuelle reperméabilisation dans un délai de 6 à 12 mois après l'embolisation, puis de manière régulière tous les 3 à 5 ans (17). Ces recommandations sont en accord avec les recommandations internationales pour le diagnostic et la prise en charge de la maladie de Rendu-Osler.

Les malformations artérioveineuses pulmonaires représentent une cause importante de morbi-mortalité, en raison du risque d'accidents emboliques et hémorragiques. La recherche systématique d'une reperméabilisation après embolisation et sa prise en charge est donc essentielle pour prévenir ces complications.

Le diagnostic de reperméabilisation repose principalement sur l'angioscanner thoracique, qui constitue l'examen de référence en pratique clinique, même si l'angiographie reste le « gold standard » pour l'évaluation de la perméabilité des MAVPs, comme rappelé précédemment.

Sur le plan radiologique, en l'absence d'opacification du sac anévrismal, la MAVP est considérée comme non reperméabilisée. En revanche, lorsque persiste une opacification résiduelle du sac anévrismal, le diagnostic de reperméabilisation repose sur la réduction en taille du sac anévrismal. Une réduction en taille du sac anévrismal supérieure à 30% permet de considérer la malformation comme non reperméabilisée, tandis qu'une diminution inférieure à 30% définit une reperméabilisation (18–20).

Le seuil de 30% a été validé par Belanger et al., qui a montré que ce dernier présente une spécificité élevée allant de 86 à 98%, permettant de diagnostiquer les cas de reperméabilisation en limitant le risque de faux positifs (21). Ce critère est largement utilisé dans de nombreux articles scientifiques afin d'évaluer l'efficacité de l'embolisation.

5. Objectif de l'étude

Même si la reperméabilisation des malformations artérioveineuses pulmonaires après embolisation par les autres agents d'embolisation (plug ou coils fibrés) reste globalement faible, autour de 7% dans la littérature, la gravité potentielle de ces complications impose de chercher à améliorer encore ce taux. Dans les études expérimentales, les hydrocoils ont montré une efficacité supérieure, notamment grâce à une densité de packing plus importante liée à leur capacité d'expansion. Cependant, aucune étude clinique n'a à ce jour exclusivement évalué leur performance dans le traitement des MAVPs.

Dans ce contexte, l'objectif principal de notre étude était d'évaluer le taux de reperméabilisation après embolisation des malformations artérioveineuses pulmonaires par hydrocoils. Secondairement, nous avons cherché à identifier les facteurs associés à la reperméabilisation et apprécier la durabilité de l'occlusion sur un suivi à long terme.

II. Matériel et méthode

Structure de l'étude

Il s'agit d'une étude descriptive, analytique, rétrospective, monocentrique, réalisée au sein du CHU de Lille. Le recueil des données a été réalisé entre janvier 2024 et mai 2025.

Les patients porteurs de MAVPs embolisées entre 2012 et 2024 étaient éligibles. Les critères d'exclusion comprenaient :

- Une embolisation réalisée sans hydrocoils,
- Une embolisation associant les hydrocoils à d'autres agents d'embolisation,
- L'absence d'angioscanner thoracique de contrôle post thérapeutique,
- Une embolisation incomplète,
- Une prise en charge chirurgicale.

Recueil des données

Les informations concernant les patients ont été recueillies à partir des comptes rendus de consultations, réalisées en amont de la procédure et au cours du suivi, ainsi que des consultations de génétique pour les patients suivis pour une maladie de Rendu Osler, retrouvées dans le dossier médical informatisé (Sillage, Rennes, France). Les données relatives à l'embolisation ont été récupérées du rapport d'intervention figurant sur le logiciel Hopital Manager bloc (Softway Medical, France). Les informations concernant les malformations artérioveineuses pulmonaires ont été récupérées après relecture des scanners (celui réalisé en amont du geste, le premier scanner de contrôle ainsi que le dernier scanner à disposition) et des artériographies.

Pour les patients inclus au sein de notre étude, nous avons anonymisé l'âge, le sexe, le poids, la taille, l'indice de masse corporelle (IMC), la présence ou non d'une maladie de Rendu Osler et le gène muté, ainsi qu'une éventuelle prise de traitement fluidifiant le sang (antiagrégant plaquettaire ou anticoagulant). En ce qui concerne les caractéristiques intrinsèques de la malformation, nous avons recueilli sa localisation, le nombre et la taille des afférences ainsi que la taille du sac anévrismal et de

l'efférence. Les mesures scanographiques ont été réalisées en fenêtre parenchymateuse après reconstructions multi paramétriques. Dans le cadre du suivi, nous avons recueilli en plus des données précédentes, la présence ou l'absence d'opacification résiduelle du sac anévrismal. En ce qui concerne les données d'embolisation, nous avons recueilli le type de coil utilisé, sa taille (0,018'' ou 0,035'') ainsi qu'une éventuelle complication survenue au cours de la procédure.

Scanner

Le diagnostic et le suivi des malformations artérioveineuses pulmonaires embolisées ont été réalisés par angioscanner thoracique. La quasi-totalité des scanners ont été réalisés au sein des services d'imagerie thoracique et cardiovasculaires du CHU de Lille sur 2 machines différentes :

- SOMATOM Force (Siemens, Allemagne) : scanner double source, double énergie,
- NAEOTOM Alpha (Siemens, Allemagne) : scanner à comptage photonique.

Sur les 2 machines, les acquisitions ont été faites au temps artériel, après injection de 65 ml de Xenetix 350 mg d'iode / mL (Guerbet, France) dilué dans 40 mL de sérum physiologique pour le Force et 45 ml du même produit de contraste iodé dilué dans 30 mL de sérum physiologique pour l'Alpha, avec des débits d'injection respectifs de 4 mL / seconde et 2,5 mL / seconde. Les acquisitions étaient à déclenchement automatique avec une région d'intérêt placée au niveau de l'aorte thoracique ascendante. Le seuil de déclenchement était fixé à 110 unités Hounsfield (UH) pour une acquisition à 100 KV et 23 mAs pour le Force, et 80 UH à 90 KV pour l'Alpha, avec un retard de déclenchement respectif de 7 et 12 secondes. Les

caractéristiques d'acquisition sont détaillées dans le tableau 1.

	SOMATOM Force	NAEOTOM Alpha
KV	100	140
mAs	80	-
IQ	-	45
Pitch	3	2
Epaisseur de coupe (mm)	1	0.2
Collimation	96 x 0.2	96 x 0.2

Tableau 1 : Paramètres d'acquisition des angioscanners

Les scanners réalisés sur le NAEOTOM Alpha étaient en ultra haute résolution (UHR) si le patient était capable de maintenir une apnée.

Certains patients ont réalisé un scanner en dehors de notre centre, raison pour laquelle nous ne disposions pas du protocole d'acquisition.

Suivi

Tous les patients bénéficiaient d'une consultation de suivi à 4 semaines de l'embolisation afin de s'assurer de l'absence de complications. Par ailleurs, les patients bénéficiaient également d'un premier scanner de suivi à un an de la prise en charge, puis tous les 5 ans, en l'absence de reperméabilisation. Toutefois, les patients suivis pour une maladie de Rendu Osler bénéficiaient d'un suivi plus rapproché, tous les 3

ans.

Reperméabilisation

En l'absence d'opacification du sac anévrismal, les malformations artérioveineuses pulmonaires étaient considérées comme non reperméabilisées. Dans les situations où une opacification résiduelle du sac anévrismal était retrouvée, nous avions mesuré la réduction en la taille de ce dernier en comparaison au scanner réalisé en amont de la procédure. La malformation était considérée comme non reperméabilisée en cas de réduction en taille du sac anévrismal de plus de 30%. Ainsi, les MAVPs étaient considérées comme reperméabilisées en cas de persistance d'opacification du sac anévrismal associée à une réduction en taille de ce dernier de moins de 30%.

La lecture des scanners réalisés en amont de la procédure et au cours du suivi a été réalisée en double aveugle par un interne de radiologie et un radiologue du service. En cas de discordance, une troisième lecture conjointe a été réalisée. Par ailleurs, les MAVPs considérées comme reperméabilisées ont été validées par 2 radiologues experts.

Analyse statistique

Afin d'étudier la reperméabilisation des malformations artérioveineuses pulmonaires au cours du suivi, nous avions opté pour une analyse de survie. Les résultats sont représentés sous la forme d'une courbe de Kaplan Meyer. Afin de rechercher des associations statistiques favorisant la reperméabilisation, une analyse univariée en sous-groupes a été réalisée. Etant donné la faible proportion des MAVPs

reperméabilisées, un test exact de Fisher a été utilisé. Les résultats sont donc exprimés sous la forme d'Odds Ratio (OR). Les résultats étaient considérés comme statistiquement significatifs si la p-value était inférieure à 0,05.

L'ensemble des analyses statistiques ont été réalisées avec le logiciel R (version 4.5 1, R Fundation For Statistical Computing, Vienne, Autriche).

Éthique

Lors de la consultation pré-thérapeutique, tous les patients ont signé un consentement écrit stipulant qu'ils donnaient leurs accords pour l'usage de leur données médicales à des fins de recherche et de formation. A noter qu'aucun patient ne s'y était opposé.

Dans le cadre de notre étude, toutes les données concernant les patients ont été anonymisées, puis recueillies dans un fichier Excel (Microsoft Corporation, Etats-Unis), protégé par un mot de passe et conservé dans le serveur du CHU.

III. Résultats

L’ensemble des résultats figurent dans l’article de la page 40 à 45. Seuls les principaux résultats sont exposés dans cette section.

Sur les 152 malformations artérioveineuses pulmonaires éligibles, 25 ont été exclues en raison de l'absence d’embolisation par hydrocoil ou de l'utilisation d'un autre agent d’embolisation, une en raison d'une embolisation incomplète, 22 en

l'absence d'angioscanner thoracique de réévaluation post embolisation et une dernière en raison d'une prise en charge chirurgicale.

Les 104 MAVPs inclues au sein de l'étude ont été réévalués par un angioscanner thoracique réalisé avec un délai médian de 13 mois. Parmi ces 104 MAVPs, nous disposions d'informations à long terme pour 60% d'entre elles. Nous disposions ainsi d'un recul médian de 48 mois, avec un maximum de 77 mois pour 62 malformations.

Au cours du suivi, seules 5 MAVPs ont été reperméabilisées, correspondant à un taux de reperméabilisation de 4,8%. Toutes concernaient des patients de sexe masculin. Cette association était statistiquement significative (p=0,013).

On note également que l'ensemble des reperméabilisations étaient survenues dans les territoires inférieurs, sans association statistique démontrée (p=0.587). D'autres paramètres comme une afférence de grande taille (p=0.646), l'utilisation de coils de petits diamètres (0,018'') (p=0.133) ainsi que le surpoids ou l'obésité (p=0.672) étaient plus fréquemment retrouvés chez les patients porteurs de ces MAVP reperméabilisées, sans lien significatif objectivé.

IV. Discussion

1. Forces de l'étude

Les patients inclus dans notre étude ont bénéficié d'un suivi prolongé,

permettant ainsi d'évaluer à la fois l'efficacité à moyen et long terme. Hormis pour un seul patient, les angioscanners thoraciques de suivi ont été réalisés sur des scanners récents, offrant une excellente résolution spatiale pour la détection d'une éventuelle reperméabilisation.

Enfin, l'ensemble des examens d'imagerie ont été relus en double aveugle par un interne de radiologie et un radiologue senior du service, puis validé en cas de discordance par une lecture conjointe. De plus, toutes les MAVPs considérées comme reperméabilisées ont fait l'objet d'une troisième relecture par deux radiologues experts, afin de s'affranchir des biais de lecture.

2. Limites de l'étude

En raison du caractère rétrospectif mais également de la pandémie de la Covid-19, certains patients n'ont pu bénéficier d'un angioscanner thoracique de suivi conformément aux pratiques courantes, ce qui est responsable d'une hétérogénéité en termes de suivi. Quelques patients n'ont pas bénéficié de suivi ultérieur et donc été exclus de l'étude, diminuant ainsi notre population d'étude et potentiellement des malformations artérioveineuses pulmonaires reperméabilisées. Par ailleurs, au vu du faible nombre de MAVPs, la recherche de facteurs favorisant la reperméabilisation était limitée.

3. Comparaison avec la littérature

Notre étude met en évidence un taux de reperméabilisation des malformations

artérioveineuses pulmonaires après embolisation par hydrocoils de 4,8%. Ce taux est inférieur à celui apporté dans la littérature, comme le souligne Shahin et al. dans une méta-analyse récente où le taux global de reperméabilisation est de 7% (15). Néanmoins, il serait pertinent de comparer directement les hydrocoils aux autres agents d'embolisation utilisés en pratique courante, à savoir les coils fibrés et les plugs, afin de déterminer si cette différence observée traduit réellement une supériorité des hydrocoils ou si elle relève de simples variations méthodologiques entre les études.

Le sexe masculin représentait toutefois le seul facteur prédictif identifié de reperméabilisation dans notre cohorte. Ce constat pourrait être lié aux effets vasodilatateurs de la testostérone sur les artères pulmonaires (22). Toutefois, les œstrogènes exercent également un effet vasodilatateur et il n'est pas clairement établi si l'action de la testostérone est réellement plus marquée que celle des œstrogènes, ce qui reste à explorer (23). Par ailleurs, il a été montré que les hommes présentent un volume vasculaire pulmonaire plus important que celui des femmes, y compris après indexation au volume pulmonaire total, ce qui pourrait également contribuer à ce phénomène. Dans l'ensemble, l'influence des facteurs hormonaux et anatomiques sur la reperméabilisation demeure complexe et mérite d'être approfondie.

Dans notre étude, certaines malformations artérioveineuses pulmonaires ont été embolisées à l'aide de coils de petits calibre (0,018''), le plus souvent en raison du faible diamètre des afférences ou d'une anatomie complexe de l'arbre vasculaire, rendant difficile le cathétérisme. Ces MAVPs ont montré un taux de reperméabilisation plus élevé que celles embolisées avec des coils de 0,035'', mais cette différence n'atteignait pas la significativité statistique. Toutefois, une étude expérimentale sur des modèles ovins a montré un taux de reperméabilisation plus faible avec des coils de 0,035'' qu'avec ceux de 0.018'' (13). Etant donné que les recommandations actuelles,

notamment celles du CIRSE, préconisent l'embolisation de toute MAVP cathétérisable indépendamment du calibre de l'afférence, l'utilisation des coils de 0.018'' pourrait être amenée à augmenter. Dans ce contexte, il serait pertinent d'explorer si l'utilisation des coils de 0.018'' est associée à un risque majoré de reperméabilisation.

Toutes les MAVPs reperméabilisées étaient situées dans les territoires inférieurs. Nous avons considéré le lobe moyen comme appartenant à cette catégorie, compte tenu de sa position anatomique basse en position débout. Cette distribution pourrait être expliquée par les différences hémodynamiques décrites dans le modèle de West : dans les régions inférieures du poumon, la perfusion est continue en raison d'une pression artérielle pulmonaire supérieure à la pression alvéolaire, ce qui expose ces territoires à des flux sanguins plus élevés (24). Cependant, le faible nombre de reperméabilisation dans notre cohorte ne permettait pas de démontrer une association statistiquement significative.

Dans notre cohorte, les MAVPs présentant une afférence de calibre supérieur à 3 mm semblaient plus sujettes à la reperméabilisation, sans association statistique prouvée. La taille de l'afférence a longtemps été considérée comme un paramètre déterminant dans la prise en charge des MAVPs. Comme les recommandations actuelles du CIRSE préconisent une embolisation de toute malformation, quelle que soit la taille de son afférence, le nombre d'embolisations de malformations artérioveineuses pulmonaires avec une afférence de petit calibre pourrait augmenter. Ce changement de pratiques pourrait permettre de vérifier si la taille de l'afférence est liée à un surrisque de reperméabilisation.

4. Perspectives

Afin de prouver la supériorité des hydrocoils, une étude prospective pourrait être envisagée, comparant de manière randomisée d'un côté les hydrocoils et de l'autre côté les coils fibré et les plugs. Par ailleurs, une étude multicentrique pourrait potentiellement mettre en évidence une association statistique entre la reperméabilisation et la localisation des MAVPS ainsi que le calibre de coils utilisés (0.035'' ou 0.018'').

V. Conclusion

L'embolisation des malformations artérioveineuses pulmonaires par hydrocoils semble être une technique efficace, avec un faible taux de reperméabilisation de 4.8% au sein de notre cohorte rétrospective. D'autres études, notamment prospectives, sont nécessaires pour confirmer l'efficacité des hydrocoils. D'autres études avec une puissance plus élevée permettraient d'appréhender les potentiels facteurs de risque de reperméabilisation suspectés. L'objectif de notre étude est une publication à court terme via l'article suivant.

VI. Bibliographie

1. Gossage JR, Kanj G. Pulmonary arteriovenous malformations. A state of the art review. Am J Respir Crit Care Med. août 1998;158(2):643-61.

2. Shovlin CL, Guttmacher AE, Buscarini E, Faughnan ME, Hyland RH, Westermann CJ, et al. Diagnostic criteria for hereditary hemorrhagic telangiectasia (Rendu-Osler-Weber syndrome). Am J Med Genet. 6 mars 2000;91(1):66-7.

3. Prigoda NL, Savas S, Abdalla SA, Piovesan B, Rushlow D, Vandezande K, et al. Hereditary haemorrhagic telangiectasia: mutation detection, test sensitivity and novel mutations. J Med Genet. sept 2006;43(9):722-8.

4. Viteri-Noël A, González-García A, Patier JL, Fabregate M, Bara-Ledesma N, López-Rodríguez M, et al. Hereditary Hemorrhagic Telangiectasia: Genetics, Pathophysiology, Diagnosis, and Management. J Clin Med. janv 2022;11(17):5245.

5. White RI, Lynch-Nyhan A, Terry P, Buescher PC, Farmlett EJ, Charnas L, et al. Pulmonary arteriovenous malformations: techniques and long-term outcome of embolotherapy. Radiology. déc 1988;169(3):663-9.

6. Moussouttas M, Fayad P, Rosenblatt M, Hashimoto M, Pollak J, Henderson K, et al. Pulmonary arteriovenous malformations: Cerebral ischemia and neurologic manifestations. Neurology. 10 oct 2000;55(7):959-64.

7. Danyalian A, Sankari A, Hernandez F. Pulmonary Arteriovenous Malformation. In: StatPearls [Internet]. Treasure Island (FL): StatPearls Publishing; 2025 [cité 30 janv 2025]. Disponible sur: http://www.ncbi.nlm.nih.gov/books/NBK560696/

8. Li X, Duan L, Mu S, Dong X, Lu X, Cao D. Massive hemothorax induced by pulmonary arteriovenous malformation rupture: a case report and literature review. J Cardiothorac Surg. 21 juin 2024;19(1):342.

9. Faughnan ME, Palda VA, Garcia-Tsao G, Geisthoff UW, McDonald J, Proctor DD,

et al. International guidelines for the diagnosis and management of hereditary haemorrhagic telangiectasia. J Med Genet. 1 févr 2011;48(2):73-87.

10. Müller-Hülsbeck S, Marques L, Maleux G, Osuga K, Pelage JP, Wohlgemuth WA, et al. CIRSE Standards of Practice on Diagnosis and Treatment of Pulmonary Arteriovenous Malformations. Cardiovasc Intervent Radiol. mars 2020;43(3):353-61.

11. Chamarthy MR, Park H, Sutphin P, Kumar G, Lamus D, Saboo S, et al. Pulmonary arteriovenous malformations: endovascular therapy. Cardiovasc Diagn Ther. juin 2018;8(3):338-49.

12. AZUR™ Peripheral Hydrocoil - Pushable Peripheral Coil System [Internet]. [cité 16 sept 2025]. Disponible sur: https://www.terumo-europe.com/en-emea/products/azur%E2%84%A2-peripheral-hydrocoil-pushable-peripheral-coil-system

13. Fohlen A, Namur J, Ghegediban H, Laurent A, Wassef M, Pelage JP. Midterm Recanalization after Arterial Embolization Using Hydrogel-Coated Coils versus Fibered Coils in an Animal Model. J Vasc Interv Radiol. juin 2019;30(6):940-8.

14. Mager JJ, Overtoom TTC, Blauw H, Lammers JWJ, Westermann CJJ. Embolotherapy of pulmonary arteriovenous malformations: long-term results in 112 patients. J Vasc Interv Radiol JVIR. mai 2004;15(5):451-6.

15. Shahin Y, Vijayakumar C, Gill A, Lejawka A, Bennett S, Willis R, et al. A Meta-Analysis and Meta-Regression of Embolisation Outcomes of Pulmonary Arteriovenous Malformations. Cardiovasc Intervent Radiol. 1 févr 2025;48(2):167-79.

16. Andersen PE, Kjeldsen AD. Interventional treatment of pulmonary arteriovenous malformations. World J Radiol. 28 sept 2010;2(9):339-44.

17. Pillai AK, Steigner ML, Aghayev A, Ahmad S, Ferencik M, Kandathil A, et al. ACR Appropriateness Criteria® Pulmonary Arteriovenous Malformation (PAVM): 2023 Update. J Am Coll Radiol. 1 juin 2024;21(6):S268-85.

18. Lee SY, Lee J, Kim YH, Kang UR, Cha JG, Lee J, et al. Efficacy and Safety of AMPLATZER Vascular Plug Type IV for Embolization of Pulmonary Arteriovenous Malformations. J Vasc Interv Radiol. juill 2019;30(7):1082-8.

19. Mahdjoub E, Tavolaro S, Parrot A, Cornelis F, Khalil A, Carette MF. Pulmonary Arteriovenous Malformations: Safety and Efficacy of Microvascular Plugs. Am J Roentgenol. nov 2018;211(5):1135-43.

20. Stein EJ, Chittams JL, Miller M, Trerotola SO. Persistence in Coil-Embolized Pulmonary Arteriovenous Malformations with Feeding Artery Diameters of 3 mm or Less: A Retrospective Single-Center Observational Study. J Vasc Interv Radiol. mars 2017;28(3):442-9.

21. Bélanger C, Chartrand-Lefebvre C, Soulez G, Faughnan ME, Tahir MR, Giroux MF, et al. Pulmonary arteriovenous malformation (PAVM) reperfusion after percutaneous embolization: Sensitivity and specificity of non-enhanced CT. Eur J Radiol. 1 janv 2016;85(1):150-7.

22. Rowell KO, Hall J, Pugh PJ, Jones TH, Channer KS, Jones RD. Testosterone acts as an efficacious vasodilator in isolated human pulmonary arteries and veins: Evidence for a biphasic effect at physiological and supra-physiological concentrations. J Endocrinol Invest. oct 2009;32(9):718-23.

23. Lahm T, Crisostomo PR, Markel TA, Wang M, Weil BR, Novotny NM, et al. The effects of estrogen on pulmonary artery vasoreactivity and hypoxic pulmonary vasoconstriction: Potential new clinical implications for an old hormone: Crit Care Med. juill 2008;36(7):2174-83.

24. West JB, Dollery CT, Naimark A. Distribution of blood flow in isolated lung; relation to vascular and alveolar pressures. J Appl Physiol. 1 juill 1964;19(4):713-24.

VII. Annexe

AVC	Accident vasculaire cérébral
CHU	Centre hospitalier universitaire
MAVP	Malformation artérioveineuse pulmonaire
kg	Kilogrammes
mg	Milligrammes
mm	Millimètres
mL	Millilitres
KV	Kilovolts
mAs	Miliampère-secondes
UI	Unités internationales
UH	Unités Hounsfield
1 Inch (’’)	2.54 cm
1 French	0.33 cm

VIII. Article

Embolization by hydrocoils of pulmonary arteriovenous malformations: A retrospective study of Lille University hospital between 2012 and 2024

Keywords:

Pulmonary arteriovenous malformations, embolization, hydrocoils.

Abstract

Purpose

To evaluate the recanalization rate of pulmonary arteriovenous malformations (PAVMs) embolized with hydrocoils and identify factors associated with recanalization.

Materials and methods.

We conducted a retrospective, single center study including patients who underwent embolization of PAVMs using hydrocoils between 2012 and 2024. Patients treated with other embolic agents, combined techniques or without chest computed tomography

angiography (CTa) were excluded. Recanalization was defined as persistent aneurysmal sac enhancement with less than 30% size reduction. Chests CTa were independently reviewed by a resident and senior radiologist with a third review by two senior experts. Survival analysis with Kaplan Meier curves and univariate subgroups analysis were performed to explore predictors of recanalization.

Results

A total of 51 patients with 104 PAVMs were analyzed (median of 2 PAVMs per patient). Median imaging follow-up was 48 months (IQR35-64, maximum 77 months). Recanalization occurred in 5 PAVMs (4.8%), all in male patients (p=0.013). No events were observed in upper territories (p=0.587). Recanalization tended to occur more frequently with larger feeding arteries, higher BMI and 0.018'' coils, although this associations were not statistically significant.

Conclusion

Hydrocoils demonstrated a low rate of recanalization in the treatment of PAVMs, supporting their efficacy and long-term durability. Male sex was associated with higher risk of recanalization, suggesting that both biological (hormonal) and structural vascular differences may influence vascular outcomes. Future prospective multicenter studies could confirm these findings and compare hydrocoils with other embolic agents.

Introduction

A pulmonary arteriovenous malformation (PAVM) is a communication between a pulmonary artery and vein responsible for abnormal right to left shunt affecting approximately 1 in 2630 individuals. 70% of PAVMs were associated with Hereditary Hemorrhagic Telangiectasia (HHT), commonly known as Rendu Osler Weber disease (1).

Some patients are asymptomatic, and the diagnosis may be incidental on chest CTA. Nevertheless, other patients may present symptoms which can sometimes be life-threatening. According to White and al., 18% of patients presented a stroke, 9% brain abscess, 13% hemoptysis and 9% hemothorax (2). The risk of neurological complications is higher for patients with multiple PAVMs. According to Moussoutas and al., patients with multiple PAVM are three times more likely to develop a cerebral infarct (3). These manifestations are caused by paradoxical embolism, as the pulmonary shunt bypasses the filtering capillary bed.

According to international guidelines for the diagnosis and management of HHT, embolization is the recommended treatment for PAVMs (4). The procedure is performed under local anesthesia and consists of catheterization of the pulmonary arteries to access the PAVM. Once the feeding artery has been catheterized, embolization is carried out using coils or plugs. A meta-analysis conducted by Shahin and al. on the effectiveness of embolization reported a technical success rate of 99%, a treatment success of 86% and a recanalization risk of only 7% (5).

Embolization can be done using coils or plugs or both and seems not to increase the recanalization rates (5). In our center, we use all types of mechanical embolic

agents, but we preferentially use hydrocoils whenever possible. According to Fohlen and al., the recanalization rate was lower when using hydrocoils compared to fibered coils in animal models, with rates of 20% versus 75% respectively four months after embolization (6).

Chest CTa is a non-invasive technique that can contribute to diagnosis and follow-up of PAVMs (7). Many studies evaluated the efficacy of PAVMs embolization on chest computed tomography angiography (CTA), considering the persistence as sac size regression inferior to 70% (8–10), when other considered that the treatment was successful if the reduction of size was superior of 30 % or if the sac is not seen on more than two successive sections (11,12). The cut-off value of 70% showed good sensibility when the cut off of 30% demonstrated a good specificity (13,14). Even if the chest CTa is a performed technique, and recommended as first line imaging modality in clinical practice, angiography remain the gold standard for diagnosis and follow up (15).

We aimed to access the recanalization rates of PAVM treated by hydrocoils on chest CTa at one year after embolization. Since some of our patients have a longer follow up, we also sought to evaluate this rate in the long term. Finally, we sought to identify factors associated with PAVM recanalization.

Material and methods

Design of study

We conducted a descriptive, analytical, retrospective, single center study in the Department of Cardiovascular Imaging and Interventional Radiology at Lille University Hospital (Lille, France). Data was collected between January 2024 and May 2025.

Patients with PAVM treated by embolization between 2012 and 2024 were eligible. Exclusion criteria were embolization performed without hydrocoils, embolization with hydrocoil combined with other embolic agents, absence of post treatment chest CTa, incomplete embolization or surgical management.

Data collection

Clinical data (age, sex, weight, BMI, HHT status and use of antiplatelets or anticoagulants) were collected from electronic medical records. Embolization details (type and size of coils) were obtained from interventional radiology reports.

PAVMs characteristics (location, number of and diameter or feeding arteries, size and opacification of the aneurysmal sac and draining vein) were assessed on baseline, first post procedure and last available chest CTa. CT measurements were performed in lung window using multiplanar reconstruction (MPR).

Images Settings

Diagnosis, pre procedure evaluation and follow-up were performed using chest

CTa. Examinations were conducted on either or SOMATOM Force (Siemens, Germany) or a NAEOTOM Alpha (Siemens, Germany). For the first scanner, collimation was 96 x 0.2 mm with reconstructed slice thickness of 1 mm. For the Alpha scanner, the collimation was 96 x 0.2 mm with a reconstructed slice of thickness of 0.2 mm. For both chest CTa, vascular enhancement was achieved using an iodinated contrast agent at 350 mg of iodine / mL (Xenetix 350, Guerbet, France), with the region of interest placed on the ascending aorta. Matrice was 512 x 512 on both imaging CTa.

One patient did not undergo his chest CTa in our center and we did not have his acquisition protocol.

Embolization technique

PAVM embolization was performed by experienced operators in two different labs. Before May 2022, the procedure was conducted using an ALURA (Philips, Netherlands), and thereafter an ARTIS Pheno (Siemens, Germany).

After local anesthesia, venous access was obtained through the right common femoral vein. Depending on the operator's preference and pulmonary arteries trajectory, access to feeding artery of the PAVM was achieved using contrast alone, guide alone or both.

Once the feeding artery was catheterized, angiography was performed using Xenetix 300 mg of Iodine / mL (Guerbet, France) or other contrast agent to confirm the correct positioning of the catheter. Embolization was then carried out at the aneurysmal sac neck using two types of coils, 0.035'' or 0.018'' depending on the catheter lumen: Azur Cx and Azur peripheral Hydrocoil (Terumo, Japan).

Follow up

All patients underwent a clinical assessment four weeks after embolization. The effectiveness of embolization was evaluated at the one-year chest CTa and then at five years. For patients with HHT disease, the second chest CTa was performed earlier, every three years. The CT scans were analyzed by thoracic radiologists.

In addition to radiological follow up, patients with HHT received a clinical assessment in a rare unit disease, considered as reference center.

Recanalization diagnosis

During follow-up, recanalization was suspected on chest CTA in case of persistent aneurysmal sac enhancement associated with a decrease in sac size of less than 30 %. For the study, all CT scans and angiographies were blindly analyzed by a radiology resident and a senior radiologist. In case of disagreement, images were jointly reassessed by both readers. Finally, for PAVMs considered recanalized, a third review was performed by two senior radiologists, considered a reference experts.

Statistical Analysis

Continuous variables were expressed as median with interquartile range (IQR). To access PAVM recanalization during follow-up, survival analysis was performed, and results were presented using Kaplan Meier curve. To explore potential predictors of recanalization, univariate subgroups analysis was conducted. Given the low proportion of recanalized PAVM, Fisher's exact test was applied for categorical comparisons.

Results were expressed as odds ratio (OR) with the 95% confidence intervals (95% CI). A p-value < 0.05 was considered statistically significant.

All statistical analysis were performed using R software (version 4.5.1, R Foundation for Statistical Computing, Vienna, Austria).

Ethics Committee

Before undergoing embolization, all patients provided authorization for the use of their medical data. All medical information was anonymized.

Results

Study population

A total of 25 PAVMs were excluded due to embolization performed without hydrocoils and one due to incomplete embolization. In addition, 22 PAVMs were lost to follow up (21 without post treatment chest CTa and 1 surgically managed) and were also excluded. Overall, 48 PAVMs (31%) were excluded, leaving 104 PAVMs (61%) available for analysis. The final study population consisted of 51 patients with 104 PAVMs, corresponding to a mean of 2 PAVM per patient (median 1, IQR 1-2). The study design is illustrated in Figure 1. Analysis was performed both at the patient and PAVMs level.

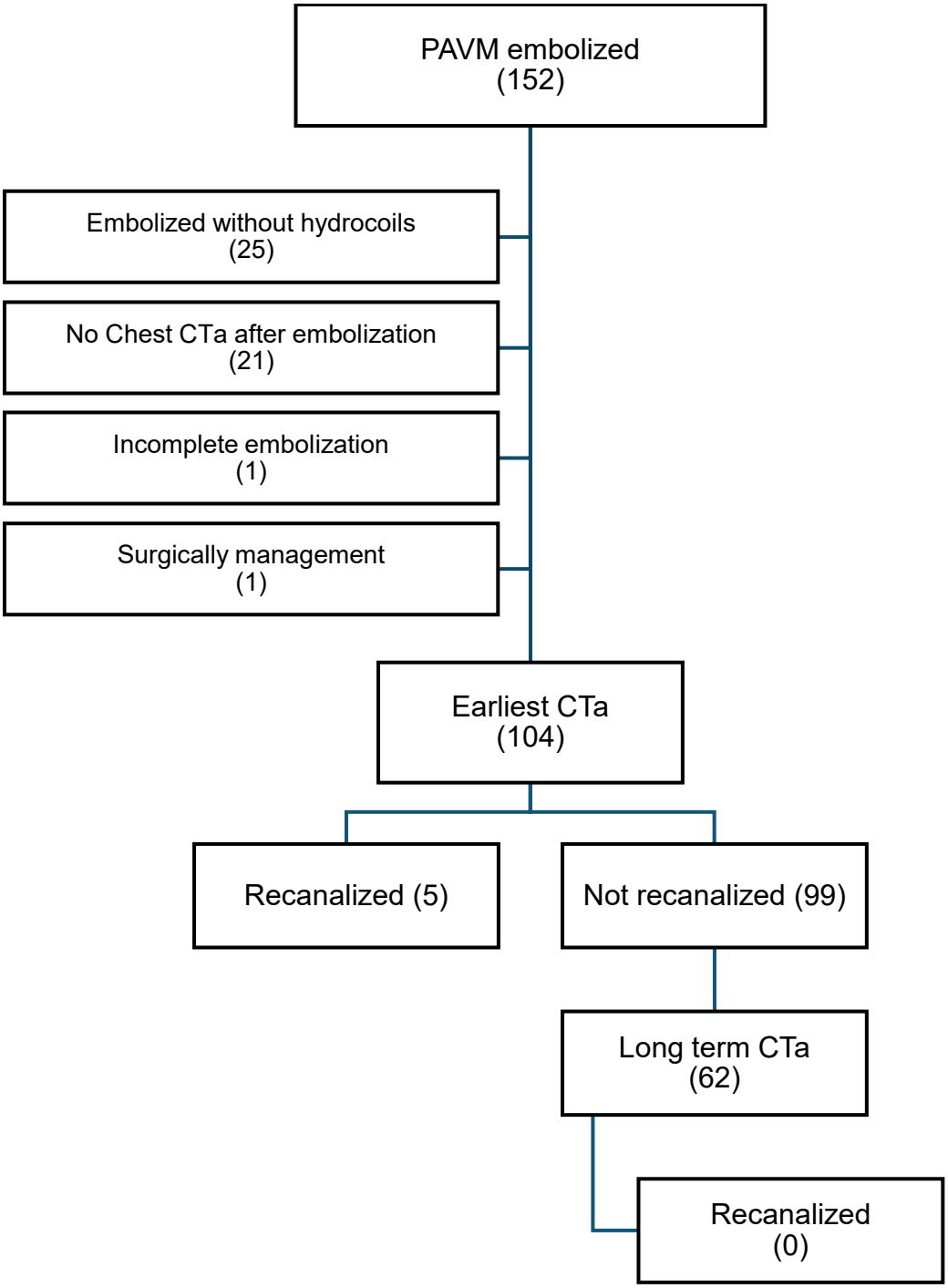

Figure 1: Flow Chart

The study population had a mean age, weight and body mass index (BMI) within the normal range. There were more women than men and most patient had HHT. Only

a small proportion of patients were treated with antiplatelets or anticoagulants. Baseline characteristics of the study population are detailed in table 1.

	Median	Q1, Q3	IQR	Men / Women n, (%)	Sex Ratio	Yes / No / Not known
Age (year)	50	34, 62.3	28.3	-	-	-
Weight (kg)	69	60, 80	20	-	-	-
BMI (kg.m^{-2})	24.5	22.5, 27.3	4.8	-	-	-
Sex	-	-	-	20 / 31 (61%, 39%)	0.65	-
HHT	-	-	-	-	-	39 / 11 / 1
Antiplatelet / coagulant	-	-	-	-	-	4 / 36 / 11

Table 1: Baseline characteristics of population's study

Follow up Imaging

The first post embolization chest CTa was usually performed one year after the procedure, with a median of 13 months (IQR 12-15). A total of 81 patients, 78% underwent follow-up chest CTa between 8 and 16 months after embolization.

Long term follow-up was available for 62 PAVMs (60%). The last available follow-up chest CTa had a median follow-up of 48 months (IQR 35-64), with a maximum follow-up at 77 months.

Recanalization analysis

Among the 104 PAVMs embolized with hydrocoils, only 5 were found to be recanalized on the first follow up chest CTa, corresponding to a recanalization rate of 4.8%. The overall recanalization rate remained low, confirming the durability of hydrocoils embolization. Recanalization over time was represented using a Kaplan Meier curve shown in Figure 2.

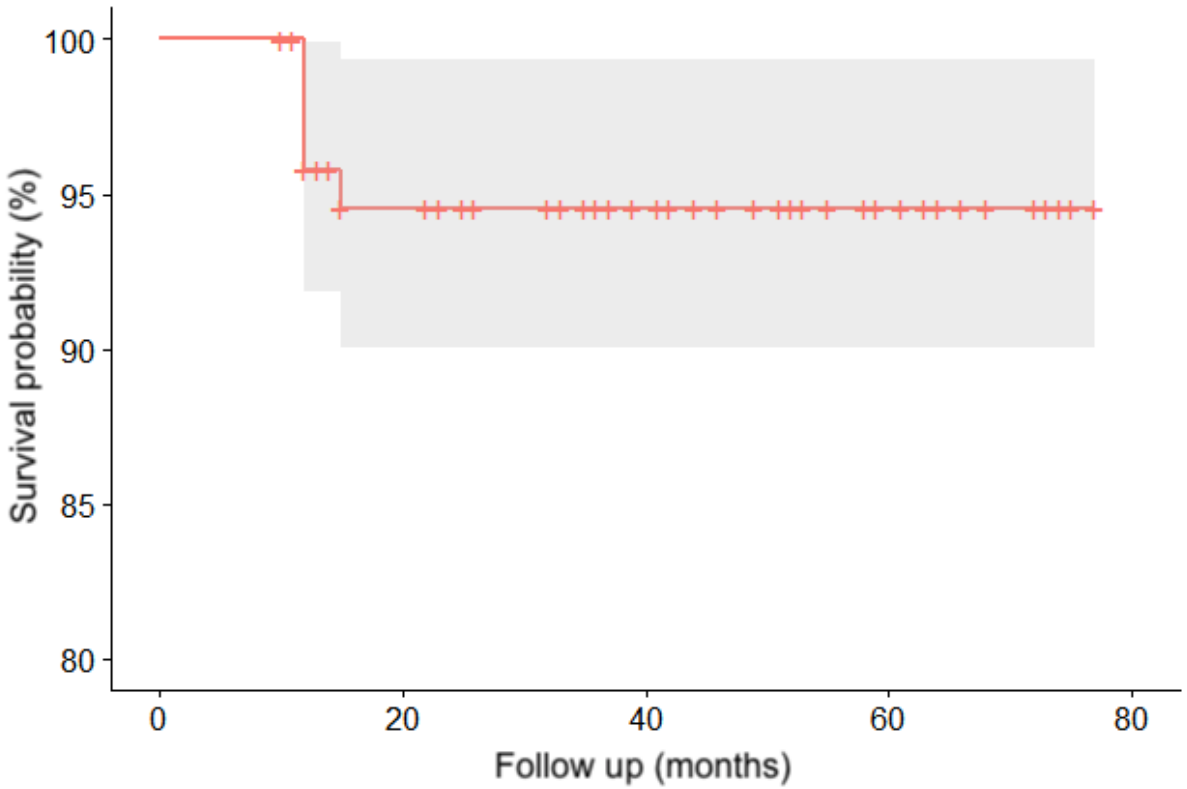

Figure 2: Recanalization over the follow up period.

The recanalization rate estimated by the Kaplan Meier curve was 5.4%, slightly higher than the observed proportion, because recanalized patients were progressively excluded from risk set during follow up.

Risk factors for recanalization

Recanalization was observed only in male patients, and this difference was statistically significant (p=0.013). Higher weight and BMI values tend to show more recanalization, although the difference did not reach statistical significance.

Factor	Category (n)	Recanalized / Total (%)	OR (95% CI)	p-value
Sex	Male (45)	5/45 (11.1%)	∞ (1.26 - ∞)	0.013
	Female (59)	0/59 (0%)		
Age	> 50 y (53)	3/53 (5,7%)	1.46 (0.16 – 18.2)	1
	≤ 50 y (51)	2/51 (3.9%)		
Weight *	≥ 74 kg (53)	4/53 (7.6%)	3.95 (0.37 – 200.7)	0.364
	< 74 kg (50)	1/50 (2%)		
BMI *	≥ 25 kg (53)	3/53 (6%)	1.62 (0.18 – 20.2)	0.672
	< 25 kg (50)	2/50 (3.8%)		
Feeding artery diameter	≥ 3 mm (63)	4/63 (6.3%)	2.69 (0.25 – 136.7)	0.646
	< 3 mm (41)	1/41 (2.4%)		
Territory **	Inferior (80)	5/80 (6.3%)	∞ (0.27 - ∞)	0.587
	Superior (24)	0/24 (0%)		
Size of coil	0.018	2/14 (14.3%)	4.72 (0.36 - 45.8)	0.133
	0.035	3/90 (3.3%)		

Table 2: Factors associated with PAVM recanalization

** Information about weight and BMI was missing from one patient*

*** The superior territory included the right and left upper lobe. The inferior territory included the mid lobe and the right and left lower lobes*

Similarly, larger feeding artery diameters were associated with higher recanalization, without statistical significance. No recanalization was observed in superior territories, but this difference was also not statistically significant.

Finally, recanalization appeared more frequent with the use of 0.018'' coils, although this result was not statistically significant. Detailed results are summarized in Table 2.

Discussion

This study demonstrated a low rate of recanalization after embolization of PAVM using hydrocoils, supporting the good efficacy and long-term durability of these embolic agents. Among the 104 PAVMs treated, only 5 were recanalized, corresponding to a rate of 4.8%. This value is lower than the rates generally reported in the literature, where recanalization rate was of 7% (5). This finding suggests that hydrocoils may provide improved durability compared with other embolic agents, most likely due to the hydrophilic expansion and tighter packing density.

Our results are also consistent with the prospective study conducted by Iguchi et al. who reported no recanalization with hydrocoils (16), supporting their efficacy in treatment of PAVM. However, in their study, both the aneurysmal sac and feeding arteries were embolized, which may explain their better results. This interpretation is further supported by a recent meta-analysis, which demonstrated that veinous sac embolization, with or without feeding artery embolization, was significantly more effective than feeding artery embolization alone (17). In addition, Shimohira et al. found

no recanalization using hydrocoils, but they used 0.018'' devices, sometimes combined with fibered coils, which may limit direct comparison with our results (18).

Male sex was significantly associated with higher risk of recanalization in our cohort. This suggests that biological or hemodynamic differences between men and women may influence the long-term durability of embolization. According to Rowell et al., testosterone acts as vasodilator in pulmonary arteries (19), while Lahm et al. reported that estrogen also exerts vasodilatory effects (20). However, the net vascular impact of sex hormones remains complex and not clearly understood. In addition, Wright et al. showed that women have a lower pulmonary vascular volume than men, even after adjusting for weight and lung volume, suggesting structural differences in the pulmonary vasculature (21). Both hormonal and anatomical factors may therefore contribute to their higher risk of recanalization observed in men, although the exact mechanism remain uncertain.

No recanalization was observed in the upper territories. All five events occurred in the lower territories. Given the small number of recanalized PAVMs, no statistically significant association between the PAVM localization and recanalization could be demonstrated. However, this distribution may be explained by physiological difference in pulmonary blood flow described by West's Model (22). According to this model, lower lung regions are subject to higher and more constant perfusion pressures compared with upper regions, where alveolar pressure can exceed vascular pressures, limiting flow. However, since PAVMs are also more frequently located in the lower lobes according to the literature (1), this finding may simply mirror their baseline distribution.

Our study presents several strengths. First, it provides a long-term follow-up, with a median of 48 months and a maximum of 77 months, which allows assessment

of the long-term durability of hydrocoil embolization. Second, the diagnosis of recanalization was based on double independent review of chest CTa, followed by a third review performed by two senior radiologists, considered as reference experts, which guarantees the robustness of radiological assessment. Finally, to our knowledge, no previous study has specifically evaluated embolization of the feeding artery using hydrocoils for the PAVM treatments.

Our study has some limitations. First, the heterogeneity of follow-up, partly explained by the COVID 19 pandemic that delayed some scheduled examinations, may have impacted the follow up imaging. In addition, a small proportion of patients did not undergo any post embolization chest CTa which could introduce missing data bias. Second, because the study was retrospective and single center, there is a risk of selection bias. Finally, the statistical power is limited due to the number of recanalized PAVMs, which restricts the ability to detect significant association in subgroup analysis.

Further studies should aim to confirm these findings in larger multicenter and prospective cohorts, ideally through comparison of hydrocoils with other embolic agents. Additional researchers should also investigate the influence of sex hormone and anatomical distribution on embolization outcome, as our study suggests sex related with recanalization and possible territory related effects.

Conclusion

In this retrospective single center study, embolization of pulmonary arteriovenous malformations with hydrocoils resulted in a low rate of recanalization,

supporting their efficacy and long-term durability. Male sex was significantly associated with an increased risk of recanalization, suggesting that biological or anatomical sex related factors may influence and realizations outcome.

Bibliography

1. Gossage JR, Kanj G. Pulmonary arteriovenous malformations. A state of the art review. Am J Respir Crit Care Med. août 1998;158(2):643-61.

2. White RI, Lynch-Nyhan A, Terry P, Buescher PC, Farmlett EJ, Charnas L, et al. Pulmonary arteriovenous malformations: techniques and long-term outcome of embolotherapy. Radiology. déc 1988;169(3):663-9.

3. Moussouttas M, Fayad P, Rosenblatt M, Hashimoto M, Pollak J, Henderson K, et al. Pulmonary arteriovenous malformations: Cerebral ischemia and neurologic manifestations. Neurology. 10 oct 2000;55(7):959-64.

4. Clancy MS, Palmer S, Olitsky S, Crocioni C, Plahn B. Second International Guidelines for the Diagnosis and Management of Hereditary Hemorrhagic Telangiectasia. Ann Intern Med. 20 juill 2021;174(7):1036.

5. Shahin Y, Vijayakumar C, Gill A, Lejawka A, Bennett S, Willis R, et al. A Meta-Analysis and Meta-Regression of Embolisation Outcomes of Pulmonary Arteriovenous Malformations. Cardiovasc Intervent Radiol. 1 févr 2025;48(2):167-79.

6. Fohlen A, Namur J, Ghegediban H, Laurent A, Wassef M, Pelage JP. Midterm

Recanalization after Arterial Embolization Using Hydrogel-Coated Coils versus Fibered Coils in an Animal Model. J Vasc Interv Radiol. juin 2019;30(6):940-8.

7. Remy J, Remy-Jardin M, Wattinne L, Deffontaines C. Pulmonary arteriovenous malformations: evaluation with CT of the chest before and after treatment. Radiology. mars 1992;182(3):809-16.

8. Lee SY, Lee J, Kim YH, Kang UR, Cha JG, Lee J, et al. Efficacy and Safety of AMPLATZER Vascular Plug Type IV for Embolization of Pulmonary Arteriovenous Malformations. J Vasc Interv Radiol. juill 2019;30(7):1082-8.

9. Mahdjoub E, Tavolaro S, Parrot A, Cornelis F, Khalil A, Carette MF. Pulmonary Arteriovenous Malformations: Safety and Efficacy of Microvascular Plugs. Am J Roentgenol. nov 2018;211(5):1135-43.

10. Stein EJ, Chittams JL, Miller M, Trerotola SO. Persistence in Coil-Embolized Pulmonary Arteriovenous Malformations with Feeding Artery Diameters of 3 mm or Less: A Retrospective Single-Center Observational Study. J Vasc Interv Radiol. mars 2017;28(3):442-9.

11. Remy-Jardin M, Dumont P, Brillet PY, Dupuis P, Duhamel A, Remy J. Pulmonary arteriovenous malformations treated with embolotherapy: helical CT evaluation of long-term effectiveness after 2-21-year follow-up. Radiology. mai 2006;239(2):576-85.

12. Rabellino M, Serra M, Peralta O, Rodriguez P, Gentile E, Levy-Yayati E, et al. Early Experience with the AMPLATZER Vascular Plug IV for the Occlusion of Pulmonary Arteriovenous Malformations. J Vasc Interv Radiol. 1 sept 2014;25(9):1333-7.

13. Hong J, Lee SY, Cha JG, Lim JK, Park J, Lee J, et al. Pulmonary arteriovenous malformation (PAVM) embolization: prediction of angiographically-confirmed recanalization according to PAVM Diameter changes on CT. CVIR Endovasc. déc 2021;4(1):16.

14. Bélanger C, Chartrand-Lefebvre C, Soulez G, Faughnan ME, Tahir MR, Giroux MF, et al. Pulmonary arteriovenous malformation (PAVM) reperfusion after percutaneous embolization: Sensitivity and specificity of non-enhanced CT. Eur J Radiol. 1 janv 2016;85(1):150-7.

15. Faughnan ME, Palda VA, Garcia-Tsao G, Geisthoff UW, McDonald J, Proctor DD, et al. International guidelines for the diagnosis and management of hereditary haemorrhagic telangiectasia. J Med Genet. 1 févr 2011;48(2):73-87.

16. Iguchi T, Hiraki T, Matsui Y, Fujiwara H, Sakurai J, Baba K, et al. Embolization using hydrogel-coated coils for pulmonary arteriovenous malformations. Diagn Interv Imaging. mars 2020;101(3):129-35.

17. Taxak A, Verma M, Pandey NN, Singh V, Kumar S, Jagia P. Efficacy and Safety of Venous Sac Embolization With or Without Feeding Artery Embolization Versus Feeding Artery Embolization Alone in the Management of Pulmonary Arteriovenous Malformations: A Systematic Review and Meta-analysis. J Endovasc Ther Off J Int Soc Endovasc Spec. juin 2024;31(3):421-7.

18. Shimohira M, Kawai T, Hashizume T, Muto M, Kitase M, Shibamoto Y. Usefulness of Hydrogel-Coated Coils in Embolization of Pulmonary Arteriovenous Malformations. Cardiovasc Intervent Radiol. 1 juin 2018;41(6):848-55.

19. Rowell KO, Hall J, Pugh PJ, Jones TH, Channer KS, Jones RD. Testosterone

acts as an efficacious vasodilator in isolated human pulmonary arteries and veins: Evidence for a biphasic effect at physiological and supra-physiological concentrations. J Endocrinol Invest. oct 2009;32(9):718-23.

20. Lahm T, Crisostomo PR, Markel TA, Wang M, Weil BR, Novotny NM, et al. The effects of estrogen on pulmonary artery vasoreactivity and hypoxic pulmonary vasoconstriction: Potential new clinical implications for an old hormone: Crit Care Med. juill 2008;36(7):2174-83.

21. Wright SP, Kirby M, Singh GV, Tan WC, Bourbeau J, Eves ND, et al. Sex-related differences in pulmonary vascular volume distribution. Pulm Circ. juill 2024;14(3):e12436.

22. West JB, Dollery CT, Naimark A. Distribution of blood flow in isolated lung; relation to vascular and alveolar pressures. J Appl Physiol. 1 juill 1964;19(4):713-24.

AUTEUR : Nom : GUENNOUNI **Prénom : Younes**

Date de soutenance : 14 octobre 2025

Titre de la thèse : Embolisation par hydrocoils des malformations artérioveineuses pulmonaires : étude rétrospective du CHU de Lille de 2012 à 2024

Thèse - Médecine - Lille « 2025 »

Cadre de classement : *Radiologie*

DES + FST/option : Radiologie et imagerie médicale, option radiologie interventionnelle avancée

Mots-clés Scanner, Embolisation, Hydrocoils

Résumé :

Introduction : Les malformations artérioveineuses pulmonaires (MAVPs) sont responsables de complications potentiellement graves, mais le plus souvent de découverte fortuite sur un scanner thoracique. L'embolisation par agents solides, tels que les coils, constitue le traitement de référence. Cependant aucune étude n'a exclusivement évalué l'efficacité des hydrocoils, ce qui constitue l'objet de notre étude.

Méthodes : Nous avons mené une étude rétrospective, monocentrique incluant des patients ayant bénéficié d'une embolisation de MAVPs par hydrocoils entre 2012 et 2024. Les patients traités par d'autres agents emboliques ou sans angioscanner thoracique de suivi ont été exclus. La reperméabilisation était définie comme la persistance d'opacification du sac anévrismal avec une réduction en taille de moins de 30%. Toutes les imageries ont été interprétées en double aveugle. Une analyse de survie par courbe de Kaplan Meier et des analyses univariées en sous-groupes ont été réalisées pour explorer les facteurs prédictifs de reperméabilisation.

Résultats : Un total de 104 MAVPs chez 51 patients ont été analysées. Le suivi médian était de 48 mois. Seules 5 MAVPs ont été reperméabilisées (4.8%), toutes chez des patients de sexe masculin (p=0.013). Aucune reperméabilisation n'a été observée dans les territoires supérieurs (p=0.587). D'autres facteurs de reperméabilisation ont été mis en évidence comme la taille de l'afférence (p=0.646) et celle des coils utilisés (p=0.133), sans association statistique démontrée.

Conclusion : L'embolisation des malformations artérioveineuses pulmonaires par hydrocoils semble être une technique efficace, avec un faible taux de reperméabilisation.

<u>Composition du Jury</u> :

Président : Professeur François PONTANA

Assesseurs : Docteur Benjamin LONGERE
Docteur Hélène MAILLARD

Directeur de thèse : Docteur Mehdi HAIDAR