UNIVERSITE DE LILLE

FACULTE DE MEDECINE HENRI WAREMBOURG

Année 2025

THESE POUR LE DIPLOME D'ETAT
DE DOCTEUR EN MEDECINE

Comparaison des implants à fixation sclérale de type Carlevale aux implants clipsés à l'iris de type Artisan en termes de résultats réfractifs et de complications opératoires : étude rétrospective au CHU de Lille

Présentée et soutenue publiquement le 24 octobre 2025
à 18 :00 au pôle formation

Par Maxime GUILBERT

JURY

Président :
Monsieur le Professeur Pierre LABALETTE

Assesseurs :
Madame le Docteur Julia PROENCA
Madame le Docteur Farah TALBI

Directeur de thèse :
Monsieur le Docteur Maxime LANDRIEUX

Avertissement

La Faculté n’entend donner aucune approbation aux opinions émises dans les thèses : celles-ci sont

Sigles

PMSI	Programme de médicalisation des systèmes d'information
EICC	Extraction intra-capsulaire du cristallin
EECC	Extraction extra-capsulaire du cristallin
PMMA	Polyméthacrylate de méthyle
UGH	Uvéite-Glaucome-Hyphéma
ePTFE	Poly-tétra-fluoro-éthylène expansé

Sommaire

Avertissement 2
Sigles 3
Sommaire 4
Introduction 6
1 Introduction générale 6
2 Principales causes de perte du support capsulaire 7
2.1 Traumatismes oculaires 7
2.2 Complications de chirurgie de cataracte 7
2.3 Causes congénitales de fragilité zonulaire 8
2.4 Causes inflammatoires et dégénératives de fragilité zonulaire 9
3 Les différentes implantations secondaires 10
3.1 Les implants à support angulaire 10
3.2 Les implants fixés à l'iris 15
3.2.1 Les implants clipsés à l'iris 15
3.2.2 Les implants de chambre postérieure suturés à l'iris 17
3.3 Suture sclérale d'implant de chambre postérieure 21
3.3.1 Suture sclérale par voie externe 22
3.3.2 Suture sclérale par voie interne 29
3.3.3 Suture sclérale par la pars plana 33
3.4 Les implants fixés à la sclère sans suture 33
4 Objectif 39
Matériel et méthodes 41
1 Design de l'étude 41
2 Patients et données 41
3 Implant Artisan 42
4 Implant Carlevale 46
5 Analyse de données 58
6 Analyse statistique 59
7 Cadre réglementaire 59
Résultats 60
1 Flowchart 60
2 Description des patients à l'inclusion 61

3 Critères de jugement principal 62
4 Critères de jugement secondaires 66
4.1 Acuité visuelle 66
4.2 Erreur réfractive moyenne 66
4.3 Temps opératoire 69
4.4 Complications per et post opératoires 70
Discussion 72
1 Critère de jugement principal 72
2 Objectifs secondaires 74
2.1 Meilleure acuité visuelle corrigée 74
2.2 Erreur réfractive moyenne 74
2.3 Temps opératoire 76
2.4 Complications per et post-opératoires 77
3 Limites de l'étude 78
CONCLUSION 79
Liste des tables 81
Liste des figures 82
Références 84

Introduction

1 Introduction générale

La chirurgie de cataracte est la chirurgie la plus pratiquée en France. Le nombre de chirurgies de cataracte recensées en 2024 est de 1 108 448 d'après les données du PMSI (programme de médicalisation des systèmes d'information) actualisées au 13 mars 2025.

L'opération de la cataracte consiste à retirer le cristallin opacifié et à le remplacer par un implant dans le sac cristallinien.

Cependant, en présence d'une rupture capsulaire postérieure ou d'une instabilité zonulaire, la mise en place d'un implant dans le sac cristallinien peut s'avérer impossible. Par ailleurs, une luxation secondaire de l'implant peut également survenir, en particulier lorsque la zonule est fragilisée ou l'a été auparavant.

Face à ces différentes situations, plusieurs thérapeutiques sont envisageables. En cas de rupture capsulaire postérieure simple avec un bon plan capsulaire, l'implantation dans le sulcus avec un implant 3-pièces est privilégiée après vitrectomie antérieure ; mais elle est contre-indiquée en cas de désinsertion zonulaire, où un implant dans le sac avec un anneau de tension peut être envisagé si la désinsertion est peu étendue.

Il est également possible de laisser le patient en aphakie et d'assurer sa réhabilitation visuelle par une prise en charge en contactologie. Dans les autres cas, le recours à différentes techniques chirurgicales devra être envisagé.

2 Principales causes de perte du support capsulaire

2.1 Traumatismes oculaires

Des cas de rupture capsulaire postérieure et de lésion zonulaire ont été rapportés dans le cadre de contusions à globe fermé. [1–5] Il s'agit d'une cause de perte du support capsulaire essentiellement chez les jeunes hommes. Les ruptures capsulaires dans ce contexte sont typiquement rondes ou ovalaires et situées au centre de la capsule postérieure, avec des bords fibrosés. Les deux principaux mécanismes en jeu sont le passage direct de l'onde de choc, de manière antéro-postérieure, qui peut léser directement la capsule postérieure, et l'allongement équatorial du globe qui peut entraîner une mise en tension de la capsule postérieure. De même, ces forces peuvent étirer et léser les fibres zonulaires.

Les plaies de globe transfixiantes peuvent également léser directement la capsule postérieure et la zonule. [6]

2.2 Complications de chirurgie de cataracte

L'extraction intra-capsulaire du cristallin (EICC) entraîne une perte totale du support capsulaire. Les indications d'extraction intra-capsulaire du cristallin sont aujourd'hui devenues anecdotiques.

L'extraction extra-capsulaire du cristallin (EECC) peut entraîner une rupture capsulaire postérieure lors de l'expression manuelle du noyau à travers un rhexis trop étroit, au cours de l'irrigation-aspiration ou lors de la mise en place de l'implant.

Les ruptures capsulaires postérieures peuvent survenir à n'importe quelle étape de la phaco-émulsification. [7] Pendant la réalisation du capsulorhexis, le rhexis peut filer et créer un refend postérieur. Pendant l'hydro dissection, une augmentation trop importante de la pression à l'intérieur du sac capsulaire peut entraîner une rupture capsulaire. Une lésion du sac capsulaire peut également survenir au cours de la sculpture ou de l'extraction des quartiers avec la pièce à main. L'aspiration des masses peut également créer une rupture capsulaire postérieure. Lors de l'injection de l'implant ce dernier peut léser la capsule postérieure.

2.3 Causes congénitales de fragilité zonulaire

La cause la plus fréquente de fragilité zonulaire congénitale est le syndrome de Marfan. [8] Le syndrome de Marfan est une maladie génétique du tissu conjonctif de transmission autosomique dominante liée à la mutation du gène FBN-1 codant pour la fibrilline-1. La prévalence est estimée à 1 naissance/5000. D'un point de vue ophtalmologique, l'ectopie cristallinienne est la manifestation la plus fréquente puisqu'elle survient dans 60 à 80% des cas, dans deux-tiers des cas en position supérieure. Il existe une élongation de la zonule qui reste cependant intacte.

L'homocystinurie entraîne une accumulation excessive d'homocystéine qui est toxique pour le tissu conjonctif et notamment pour la fibrilline. [9] C'est une cause beaucoup moins fréquente d'ectopie cristallinienne puisque sa prévalence est de l'ordre de 1/200000.

Les autres causes sont le syndrome de Weill-Marchesani [10], l'ectopie lentis familiale isolée, l'aniridie congénitale, le syndrome de Stickler, le Syndrome d'Ehlers-

Danlos, microsphérophakie isolée, déficit en sulfite oxydase, syndrome de Kniest. [11,12]

2.4 Causes inflammatoires et dégénératives de fragilité zonulaire

La pseudo-exfoliation capsulaire est une cause importante de fragilité capsulo-zonulaire. [13] Le matériel pseudo-exfoliatif produit par l'épithélium cristallinien dans la région pré-équatoriale, traverse la capsule et envahit la zonule, ce qui interrompt l'insertion zonulaire au niveau de la capsule antérieure. Un processus similaire survient au niveau de l'épithélium ciliaire. Il peut en résulter un phacodonésis pouvant aller jusqu'à une luxation spontanée du cristallin. Par ailleurs, le décentrement de l'implant et le syndrome de contraction capsulaire sont plus fréquents chez les patients atteints de pseudo-exfoliation capsulaire.[14]

Les autres causes de fragilité zonulaire comprennent l'uvéite chronique [15,16], la cataracte mature, glaucome congénital avec buphthalmie et la myopie forte. [17]

3 Les différentes implantations secondaires

3.1 Les implants à support angulaire

La première tentative d'implantation en chambre antérieure est attribuée à l'ophtalmologiste français Baron, le 13 mai 1952. Il s'agissait d'un implant rigide en poly méthacrylate de méthyle (PMMA), incurvé vers la cornée et au contact direct de l'angle iridocornéen.

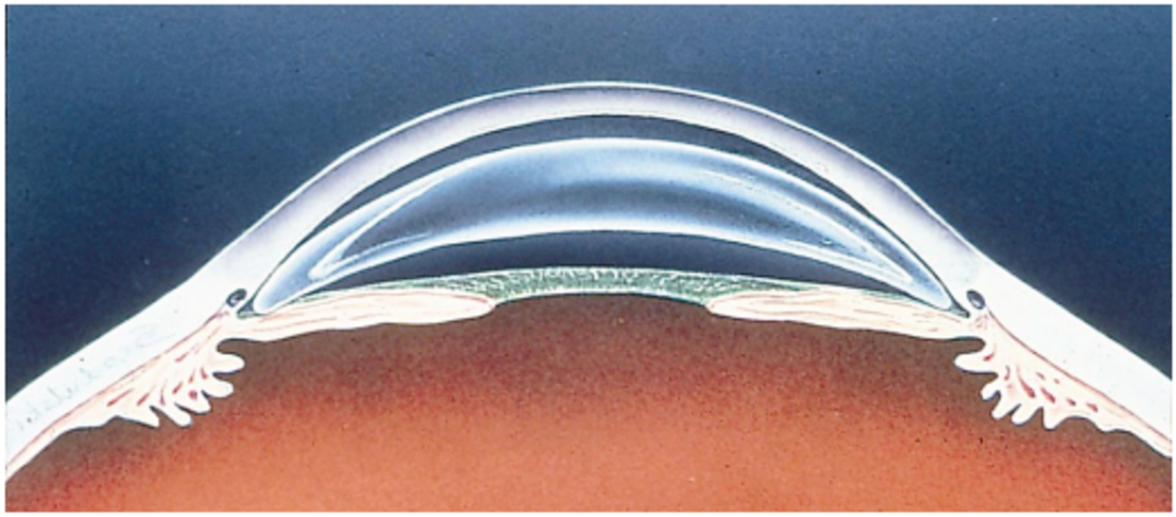

Figure 1 : Représentation schématique du premier implant de chambre antérieur, monobloc, rigide, par Baron en 1952 [18]

En 1953, Strampelli élabore le premier véritable prototype d'implant rigide de chambre antérieure. [19]



Fig. 1. Strampelli rigid tripod anterior chamber IOL, 1953

Figure 2 : Implant de Strampelli [20]

Dès 1952, Danheim met au point le premier implant intraoculaire souple, doté d'anses en nylon à boucle fermée. Toutefois, après implantation, le nylon se dégrade par hydrolyse, entraînant la rupture des haptiques et, par conséquent, la luxation de l'implant.



Fig. 2. Dannheim flexible closed-loop anterior chamber IOL, 1952

Figure 3 : Implant à boucle fermée de Danheim [20]

Par la suite, Barraquer modifie l'implant de Danheim en sectionnant les anses fermées et crée ainsi le premier implant avec anses ouvertes en « J ». Les mêmes problèmes liés au nylon sont malheureusement restés.

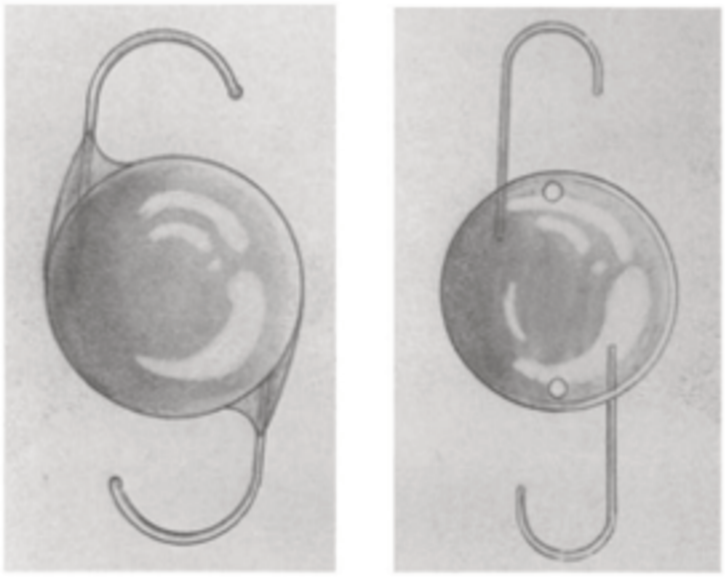

Fig. 3A. Barraquer J-loop anterior chamber IOL, 1962

Fig. 3B. Shearing J-loop posterior chamber IOL, 1977

Figure 4 : Implant à boucle ouverte de Barraquer [20]

Les anciens modèles d'implant de chambre antérieure à support angulaire ont été responsables de nombreuses complications : kératopathies bulleuses, synéchies iriennes, glaucomes, hyphémas, uvéites et œdèmes maculaires cystoïdes. [21–23]

C'est d'ailleurs à partir des implants de type Choyce VIII qu'Ellingson décrit le syndrome uvéite-glaucome-hyphéma (UGH-syndrome) en 1978. [24]

Actuellement, les implants de chambre antérieure commercialisés sont tous à anses ouvertes en S (type Kelman Multiflex Alcon, implants S122 UV et L122 UV, Bausch & Lomb).

Les implants Kelman sont constitués de PMMA. Ils ont un diamètre optique de 5,5 mm pour un diamètre total variant de 12 à 14,5 mm.

Les implants S et L 122 UV sont également constitués de PMMA. Ils ont un diamètre optique de 6 mm avec une longueur de 12,5 mm pour les modèles S et de 13,75 mm pour les modèles L.

Ils nécessitent tous les deux une incision cornéenne de 6mm.

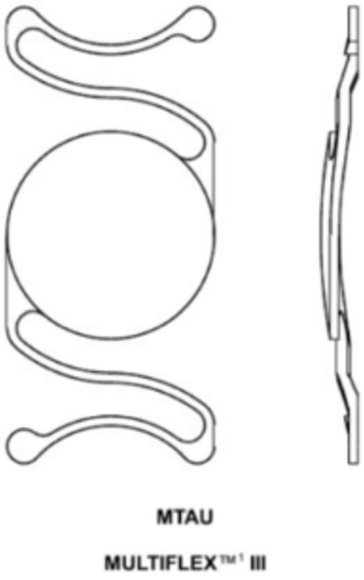

Figure 5 : Implant de chambre de type Kelman à 4 points d'appui angulaire (Alcon)



Figure 6 : Implant de chambre antérieure de type S122UV/L122UV (Bausch & Lomb)

Les modifications du design des implants de chambre antérieure avec des anses ouvertes et flexibles et des points d'appui angulaires sans trous au niveau des haptiques ont permis de diminuer le taux de complications. [25]

Néanmoins, la perte de cellules endothéliales et la décompensation cornéenne reste des complications majeures. Le taux de perte endothéliale annuelle moyenne reste de l'ordre de 6 à 8 % avec les implants de type Kelman. [26]

3.2 Les implants fixés à l'iris

3.2.1 Les implants clipsés à l'iris

Le premier implant clipsé à l'iris a été développé par Cornelius Binkhorst dans les années 1950. Il s'agissait d'un implant en PMMA avec deux anses latérales pour permettant l'enclavement mécanique à l'iris. [27]



Figure 7 : Implant de Binkhorst, premier implant enclavé à l'iris [27]

Dans les années 1970, Jan Worst, ophtalmologue néerlandais, développe le premier implant clipsé à l'iris (iris-claw lens). [28]

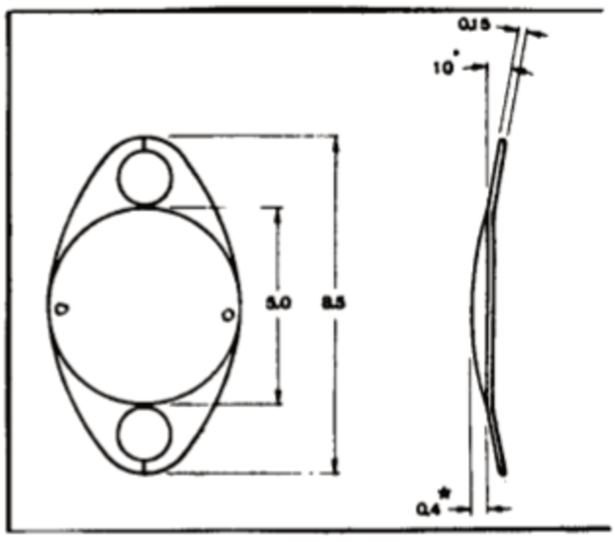

Fig. 1 (Worst). Bilaterally fixated iris claw lens.

Figure 8 : Implant clipsé à l'iris de Worst [28]

En 1991, Ophtec lance l'implant Artisan, version moderne de l'iris-claw de Jan Worst.

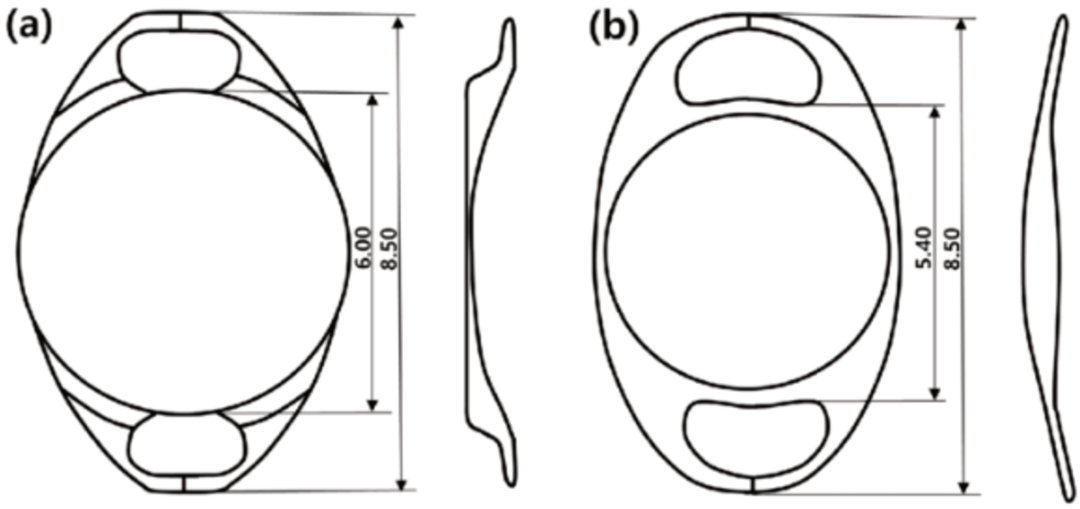

Figure 9 : Comparaison entre Worst iris-claw et Artisan [29]

Il existe également un implant identique, le Verisyse (Abbott Medical Optics, Etats-Unis) commercialisé aux Etats-Unis.

L'implant Artisan (ou Verisyse) se distingue de l'iris-claw lens par des griffes arrondies et calibrées, une optique plus petite et la possibilité d'un positionnement rétro-irien.

Il ne peut être implanté que si le support irien est suffisant.

Il peut être implanté soit à la face antérieure soit à la face postérieure de l'iris.

Dans une méta-analyse de 2021, il ne semblait pas y avoir de différence significative entre le positionnement en pré-irien ou rétro-irien en termes de bénéfice visuel, de perte de cellules endothéliales et de décompensation cornéenne. [30] Seul le taux d'œdème maculaire cystoïde post-opératoire était plus important avec l'implantation pré-irienne.

De même, une autre méta-analyse de 2022 ne retrouvait pas de différences significatives en termes de bénéfice visuel, de perte de cellules endothéliales et de survenue d'œdème maculaire cystoïde. [31]

D’autres articles étayent également ces résultats. [32–35]

Les auteurs préconisent cependant un positionnement rétro-irien dans la mesure du possible. Ils soulignent l’intérêt d’études complémentaires pour évaluer les risques à plus long terme. De plus, la fixation rétro-pupillaire, plus proche de la position physiologique du cristallin, semble diminuer le risque de blocage pupillaire et du syndrome UGH.

La technique chirurgicale sera détaillée plus loin.

3.2.2 Les implants de chambre postérieure suturés à l’iris

3.2.2.1 Fixation par suture de l’haptique à l’iris

En 1976, McCannel décrit une méthode de fixation irienne par suture. [36]

Les principales étapes de la chirurgie sont les suivantes :

-insertion de l’implant par l’incision principale avec positionnement des haptiques dans le sulcus ciliaire et capture volontaire de l’optique en arrière de l’iris pour une meilleure stabilité

-passage d’un fil de polypropylène 10-0 simplement serti à travers la cornée claire, l’iris, sous l’haptique, puis à nouveau à travers l’iris et la cornée claire

-après section de l’aiguille, les deux extrémités du fil sont récupérées avec un crochet de Sinskey ou de Lester via une paracentèse.



Figure 10 : Technique de McCannel [36]

La technique initialement décrite par McCannel a été modifiée par Chang en 2004, en utilisant des nœuds coulants selon la méthode de Siepser pour fixer l'implant à l'iris. [37]

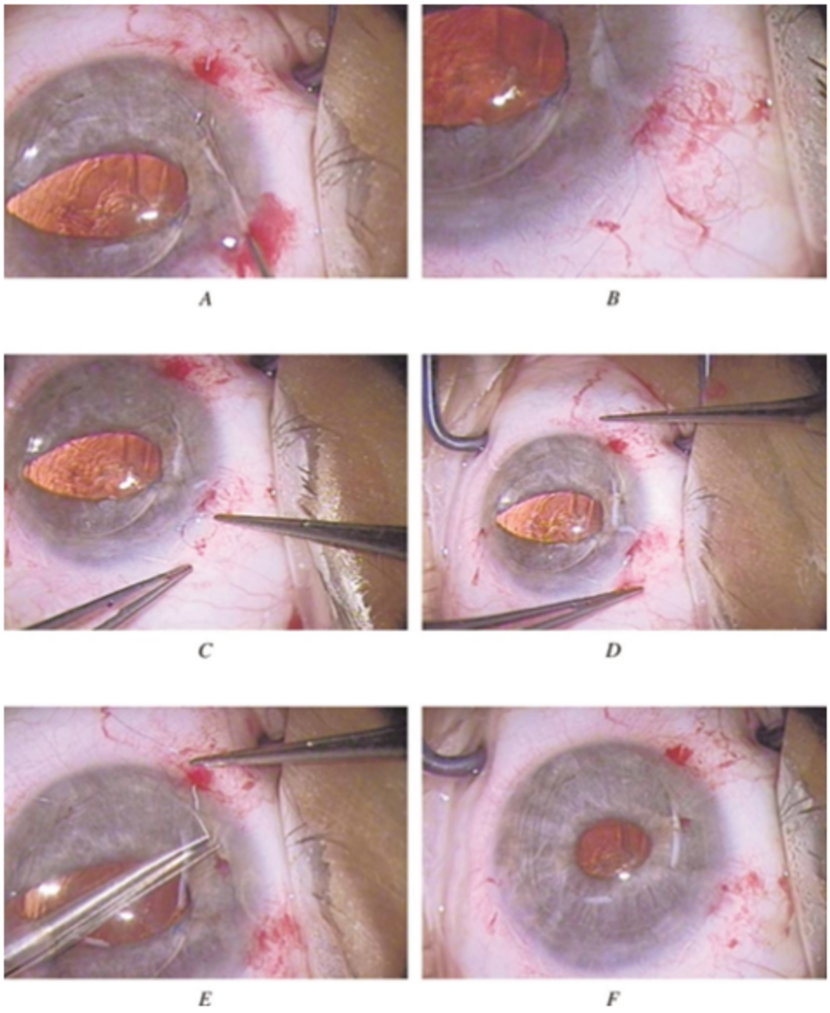

Figure 2. (Chang) Siepser slipknot technique for tying the modified McCannel iris suture. *A* and *B*: Iris hook passes distal to the haptic to draw a Prolene loop back out through the proximal paracentesis. *C*: After cutting off the needle, the free proximal suture end is passed twice through the loop. *D*: Opposite suture ends are pulled to lay slipknot down without displacing the haptic or iris. *E*: Long Vannas scissors are used through a third paracentesis incision to cut the suture tips. *F*: The IOL optic is reposited back into the posterior chamber.

Figure 11 : Technique de McCannel modifiée par Chang [37]

Cette technique permet de réduire la traction sur l'iris mais nécessite la réalisation d'une paracentèse supplémentaire qui doit être suffisamment large pour laisser passer des ciseaux de Vannas.

Les principales complications de cette technique comprennent la corectopie, le risque hémorragique et les pics tensionnels liés à un relargage de pigment. [38]

3.2.2.2 Fixation par suture de l'optique à l'iris

La fixation de l'implant par suture de l'optique à l'iris est une autre méthode. [39]

Les principales étapes de la chirurgie sont les suivantes :

-mise en place d'un anneau de Flieringa

-réalisation d'une incision limbique supérieure pour insérer l'implant

-passage d'un fil de polypropylène 10-0 doublement serti d'aiguilles droites, à travers deux trous adjacents sur une optique en comprenant quatre au total

-passage d'un second fil de polypropylène 10-0 doublement serti d'aiguilles courbes à travers les deux trous restants

-réalisation d'une vitrectomie antérieure pour enlever d'éventuels reliquats de vitré

-passage des deux aiguilles droites à travers l'incision principale, la pupille, en arrière de l'iris puis en avant de l'iris, et enfin à travers la cornée claire

-après section des aiguilles, les deux extrémités du fil sont récupérées avec un crochet de Sinskey ou de Lester via une paracentèse, puis nouées

-les deux aiguilles courbes sont passées à travers l'iris en regard de l'incision principale et nouées à la surface antérieure de l'iris

-réalisation d'une iridectomie périphérique

-enfin, retrait de l'agent viscoélastique et suture de l'incision principale.

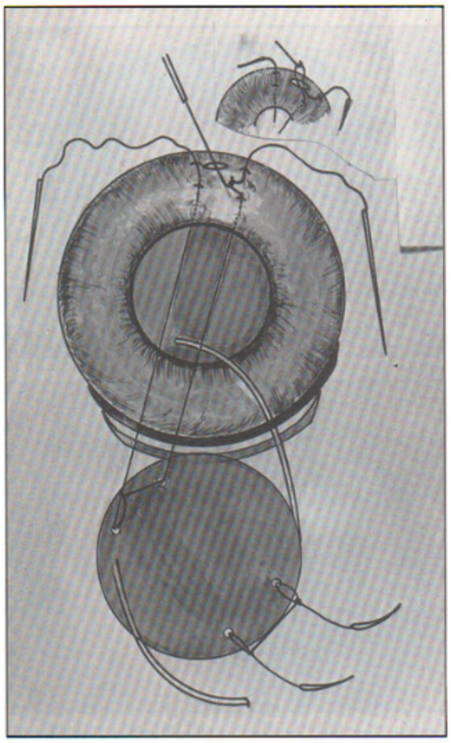

Figure 2: A posterior chamber IOL with a 7-millimeter diameter and four holes is used. Double-armed 16-millimeter long straight needles on a 10-0 Prolene suture are used to sew the IOL to the back of the inferior iris.

Figure 12 : Technique de suture de l'optique à l'iris

3.3 Suture sclérale d'implant de chambre postérieure

En 1986, Malbran a été le premier à décrire la suture sclérale d'un implant de chambre postérieure chez des patients aphakes après extraction intracapsulaire du cristallin. [40]

La fixation sclérale se fait généralement au niveau du sulcus ciliaire. Des fixations par la pars plana ont également été décrites. [41]

Le passage de l'aiguille pour la fixation sclérale peut se faire par voie externe ou par voie interne.

3.3.1 Suture sclérale par voie externe

3.3.1.1 Technique de Lewis

En 1991, Lewis décrit sa méthode de suture sclérale avec deux points de fixations. [42]

Les principales étapes comprennent :

-réalisation d'une péritomie conjonctivale et d'un volet scléral triangulaire à 4h et 10h

-réalisation d'une incision cornéo-sclérale sur 7mm associée à une vitrectomie antérieure

-passage d'un fil de polypropylène 10-0 serti d'une aiguille droite à travers les volets scléraux à une distance d'environ 1,5mm du limbe

-passage d'une aiguille creuse d'un calibre 28G au niveau de l'autre volet scléral pour récupérer l'aiguille droite

-retrait de l'aiguille 28G qui laisse le fil traverser l'œil d'un volet scléral à l'autre

-utilisation d'un crochet de Sinskey pour faire sortir une boucle par l'incision cornéo-sclérale supérieure

-section de la boucle, puis nouage des haptiques supérieure et inférieure

-suture au polypropylène 10-0 juste en avant de la sortie du fil, permettant la fixation de l'implant

-fermeture des volets scléraux et des péritomies conjonctivales.

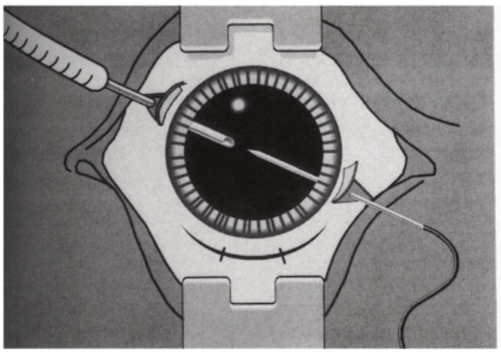

Figure 1. On a straight needle, a 10–0 polypropylene suture enters a 28-gauge barrel insulin syringe.

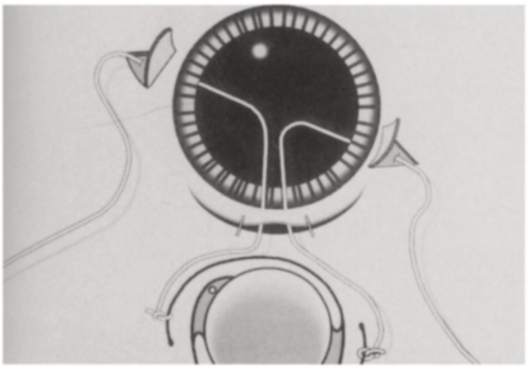

Figure 2. The suture is tied to the lens haptic at the maximal distance from the optic center.

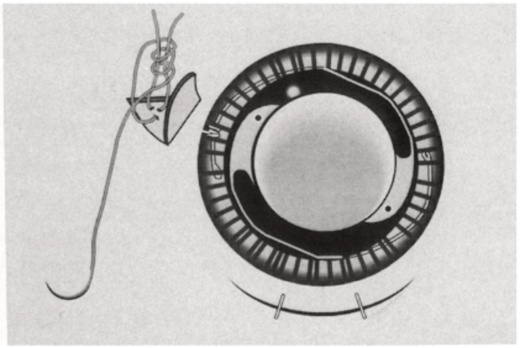

Figure 3. A superficial bite is taken in the scleral bed to secure the externalized supporting suture.

Figure 13 : Technique de Lewis [42]

3.3.1.2 Variations

3.3.1.2.1 Insertion directe des sutures par voie externe

En 1991, Shapiro décrit une insertion directe des sutures par voie externe.

Il fait passer directement le fil de polypropylène 10-0 serti d'une aiguille droite du volet scléral à une distance de 0,5-0,75 mm en arrière du limbe jusqu'à l'incision cornéo-sclérale. [43]

Cela permet d'éviter de passer une aiguille creuse pour récupérer l'aiguille droite ainsi que l'utilisation du crochet de Sinskey.

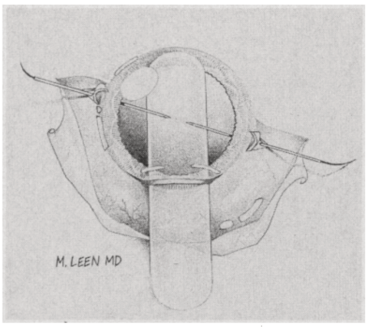

Fig 1.—Scleral flaps are dissected at the 4- and 10-o'clock positions. A lens glide rests on the iris at the 6-o'clock position. A double-armed polypropylene (Prolene) suture is inserted under the scleral flaps 0.5 to 0.75 mm from the limbus, with the tip of the needles resting on top of the lens glide.

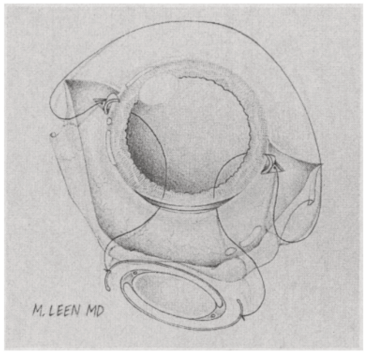

Fig 2.—The needles are pulled out through the corneoscleral wound, the lens glide is removed, and the suture ends are tied to the haptics.

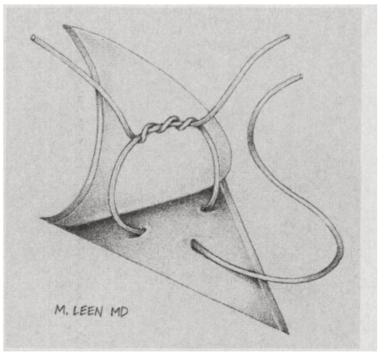

Fig 3.—A scleral bite is taken at the base of the flaps and the suture is tied to itself. A loose end of this suture is securely tied to the trans-scleral suture.

Figure 14 : Insertion directe des sutures par voie externe [43]

Basti utilise des aiguilles creuses de 26G dans lesquelles est passé le brin libre d'une aiguille courbe. [44] L'aiguille creuse et la boucle sont passées par le volet scléral à une distance de 0,5 à 75 mm. Le fil est ensuite passé à travers l'incision principale à l'aide d'un forceps de McPherson.

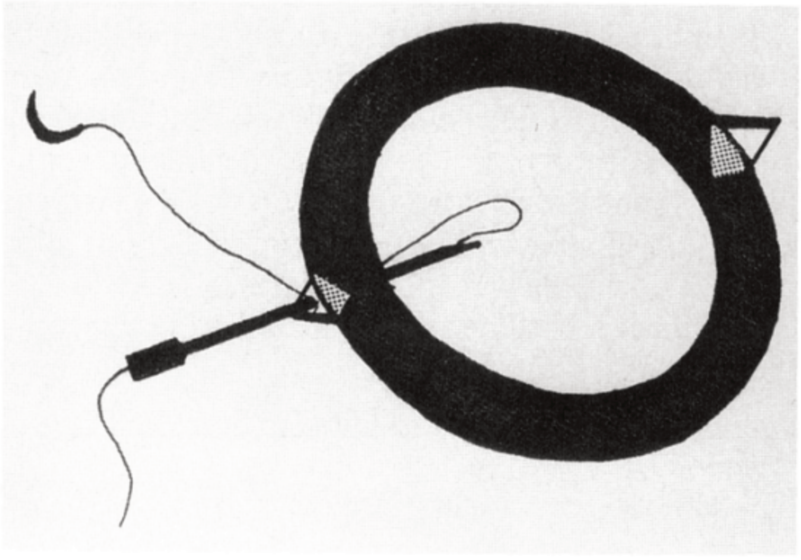

Fig. 2. (Basti) A 26-gauge threaded needle is passed from the scleral bed into the anterior chamber.

Figure 15 : Utilisation d'une aiguille creuse 26G dans la technique de Basti [44]

3.3.1.2.2 Technique avec mini-incision

Cette méthode est similaire à celle décrite par Hu en 1988, à l'exception de l'utilisation d'une mini-incision et d'un implant de chambre postérieure pliable. [45]

Les principales étapes de la chirurgie sont :

-réalisation de péritomies et de deux volets scléraux triangulaires 3 x 3 mm diamétralement opposés

-passage d'une aiguille 25G par l'extérieur d'un premier volet scléral puis par l'intérieur du second

-passage d'un fil de polypropylène 10-0, dont on a préalablement retiré l'aiguille, à travers la totalité de l'aiguille, qui est ensuite retirée

-entrée dans la chambre antérieure à travers le lit scléral avec l'aide d'un kératome

-extraction d'un fil de polypropylène à l'aide d'un crochet de Kuglen à travers l'incision principale

-section du fil en 2, chaque brin étant suturé respectivement aux haptiques supérieure et inférieure

-pliage et insertion de l'implant.

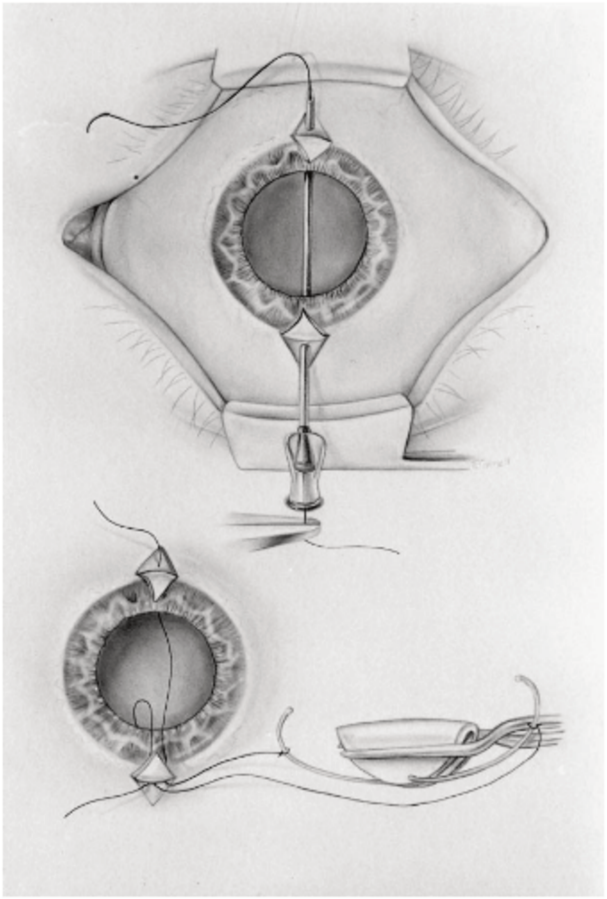

FIGURE 2. Implantation of a foldable acrylic intraocular lens through a 3.5-mm self-sealing limbal wound, with 10-0 Prolene suture fixation of both haptics to the sclera at the level of the ciliary sulcus underneath the lamellar scleral flaps and effective burial of the fixation suture knots by closing the lamellar scleral flaps in place, as described in Case 2.

Figure 16 : Technique modifiée de Hu selon Ramocki [45]

3.3.1.2.3 Technique de bouclage de l'haptique [46]

Cette technique est également similaire à celle décrite par Hu en 1988.

Les différentes étapes comprennent :

-réalisation de péritomie et volets scléraux à 2h et 8h et réalisation d'une incision cornéenne

-passage d'une aiguille droite sertie d'un fil de polypropylène 10-0 au niveau d'un volet scléral, puis en sens inverse

-passage de chaque boucle à travers l'œillet de l'haptique ; l'une passe au-dessus de l'implant, l'autre au-dessus de l'haptique permettant de nouer le fil au-dessus de l'œillet

-insertion de l'implant en chambre postérieure.

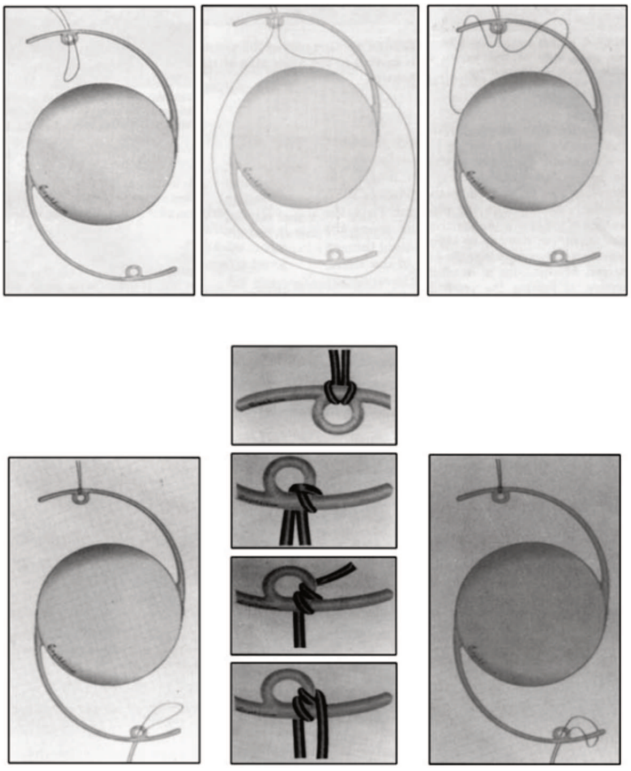

Fig. 7. Two ways of securing PCIOL haptics without knots (Modified with permission from Eryildirim.[44])

3.3.1.2.4 Technique de fixation par boucle continue par voie externe

Cette technique permet d'enfuir le nœud et de ne pas avoir à réaliser de volet scléral mais cela peut entrainer le tilt de l'implant. [47]

Les différentes étapes comprennent :

-réalisation d'une péritomie à 4h et 10h, et d'une pré-incision cornéo-sclérale

-passage d'une aiguille droite à travers le lit scléral jusqu'au lit opposé, à 0,8-1 mm postérieurement au limbe

-passage d'une aiguille en sens inverse jusqu'au lit scléral initial

-section des sutures, passage à travers les œillets puis réalisation du nœud.

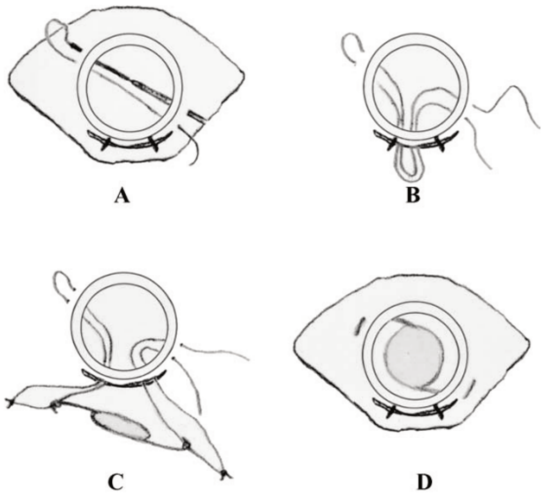

Fig. 8. A: After passing a needle ab externo and retrieving it via another hollow needle, it is turned around and the process repeated. *B:* The double suture loop is externalized. *C:* The loop is cut and the ends threaded through each haptic eyelet and tied. The knots are rotated out of the eye, and the PCIOL inserted. *D:* After tying the externalized suture, the knot is rotated into the eye (Modified from Lewis [80] with permission of the American Academy of Opthalmology.)

Cette technique a été modifiée par Rao avec la création de volets scléraux. [48]

3.3.2 Suture sclérale par voie interne

3.3.2.1 Suture sclérale par voie interne avec 2 points de fixation

En 1990, Smiddy décrit une technique de suture sclérale par voie interne reposant sur deux points de fixation. [49]

Les principales étapes de la chirurgie sont :

-réalisation d'une péritomie limbique de 8 mm suivie d'une incision limbique de 7,5 mm en supérieur

-un fil de polypropylène 10-0, doublement serti, est coupé en deux ; chaque extrémité est ensuite nouée à l'haptique de l'implant

-réalisation d'une vitrectomie antérieure pour enlever d'éventuels reliquats de vitré

-passage de l'aiguille à travers l'incision, en arrière de l'iris, puis à travers la sclère, 1mm derrière le limbe, à 3h ; la même opération est répétée à 9h pour la seconde aiguille

-insertion de l'implant en chambre postérieure

-passage de l'aiguille à 1mm derrière la sortie sclérale, puis réalisation du nœud, noué sur lui-même

-fermeture des incisions.

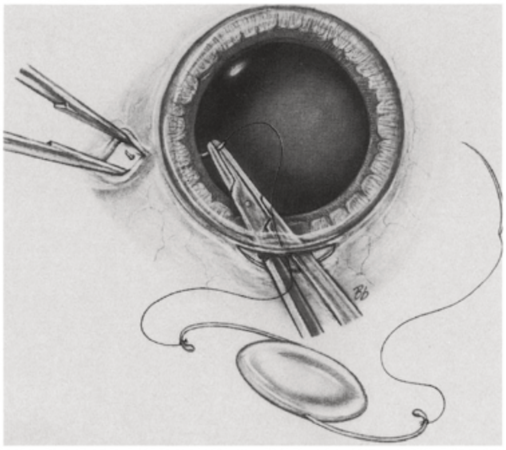

Fig. 1. (Smiddy) After preparing a shelved, limbal incision, needle and polypropylene suture attached to IOL haptic are passed transclerally 1 mm posterior to the limbus in the 3 o'clock meridian. Gentle counter-pressure is applied with forceps externally while passing the suture through the sclera.

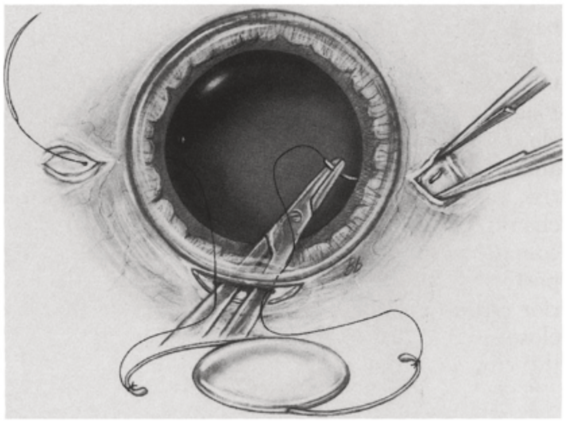

Fig. 2. (Smiddy) Second needle and polypropylene suture attached to opposite haptic passed transclerally in similar fashion at the 9 o'clock meridian.

Figure 17 : Technique de Smiddy

3.3.2.2 Suture sclérale par voie interne avec 4 points de fixation et bouclage de l'haptique

En 2003, Grigorian décrit une nouvelle technique de suture sclérale d'un implant de chambre postérieure ne nécessitant pas la réalisation de nœuds à l'intérieur du globe. [50]

Les principales étapes de la chirurgie comprennent :

-réalisation d'un volet scléral triangulaire sur les méridiens de 3h et 9h

-mise en place de crochets à iris sur les méridiens de 2, 4, 8 et 10h

-passage d'une aiguille 27 G coudée par le tunnel scléral 1 mm en arrière du limbe

-passage d'une aiguille droite de 16 mm munie d'un fil de polyprolène 10-0

-passage de l'ensemble à travers le sulcus ciliaire à 8h45

-réalisation d'une incision cornéenne limbique à 12h, suivie de la pénétration dans la chambre antérieure

-extraction de la boucle à l'aide d'un crochet par l'incision cornéenne

-répétition des mêmes étapes du côté opposé.

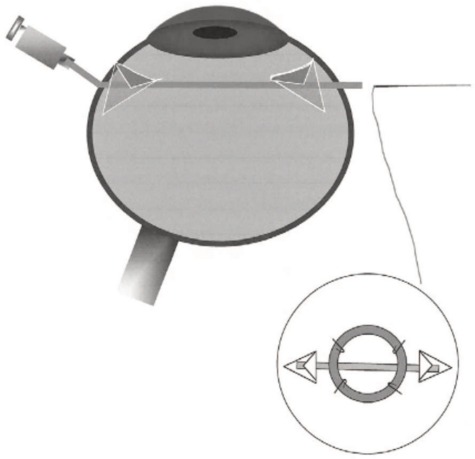

Figure 1. Ab externo insertion of a long 27-gauge needle (1.0 mm posterior to the limbus at the 3-o'clock position and exited at the 9:15-o'clock position in a ciliary sulcus location).



Figure 2. A straight, 16-mm long needle, carrying Ethicon 10-0 polypropylene (Prolene) suture is swaged blunt end first into the barrel of the 27-gauge needle and maximally advanced. The entire assembly is withdrawn into the vitreous cavity.

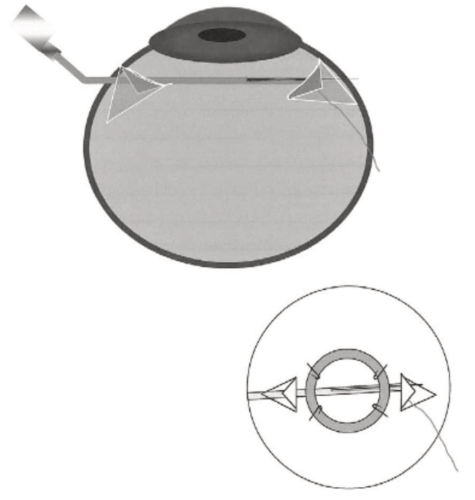

Figure 3. Re-passage of the entire complex through the ciliary sulcus at the 8:45-o'clock position.

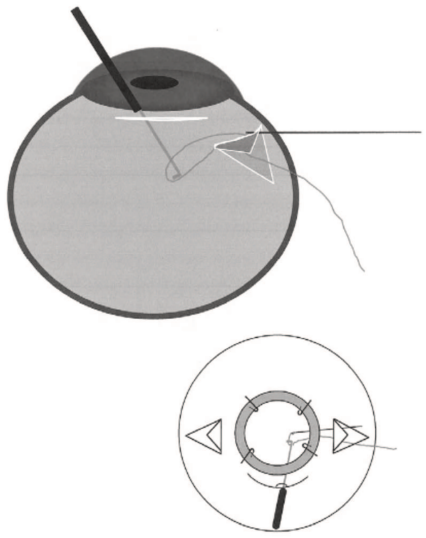

Figure 6. Externalization of the loop of 10-0 Prolene through the scleral tunnel or limbal incision using a hook.

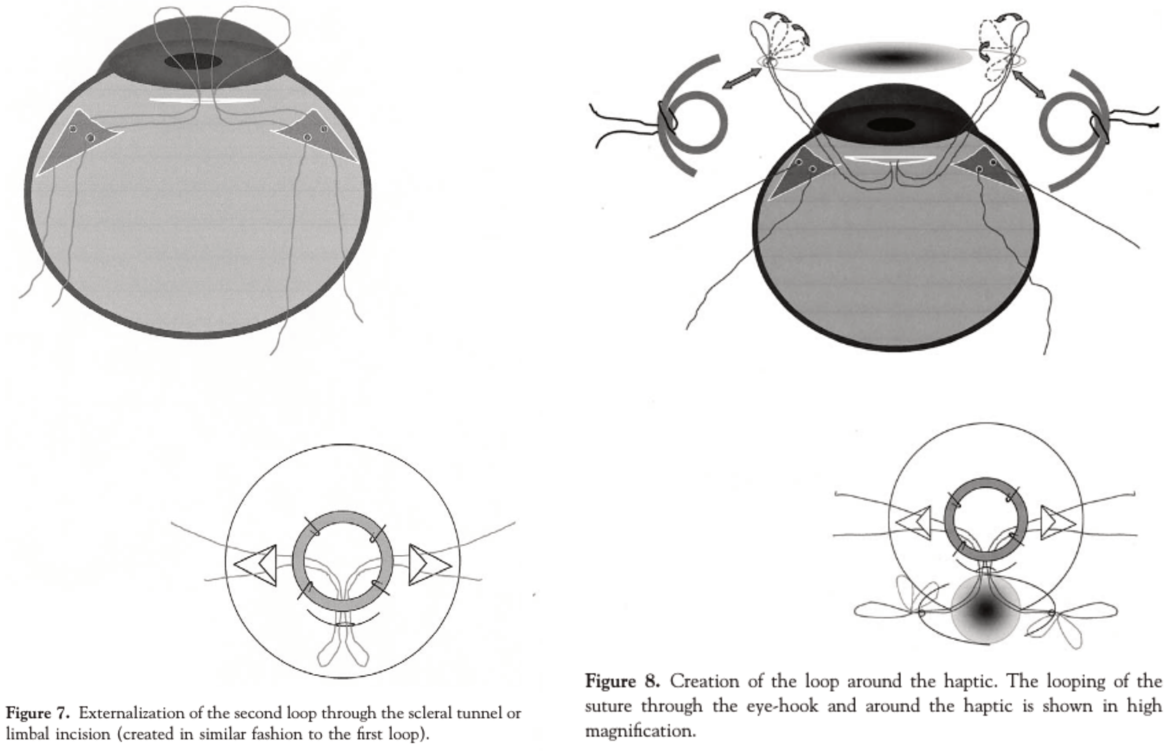

Figure 7. Externalization of the second loop through the scleral tunnel or limbal incision (created in similar fashion to the first loop).

Figure 8. Creation of the loop around the haptic. The looping of the suture through the eye-hook and around the haptic is shown in high magnification.

Figure 18 : Suture sclérale par voie interne avec 4 points de fixation et bouclage de l'haptique

Les fils de suture utilisés sont soit en polyprolylène soit en Gore-tex 7-0.

Le Gore-tex est un monofilament non résorbable en polytrétrafluoroéthylène expansé (ePTFE). Il était utilisé initialement en chirurgie cardiovasculaire. Il présente comme avantage d'être plus résistant avec une meilleure tenue des sutures. [51]

Cette technique est surtout utilisée dans les cas de luxation d'implant en PMMA afin d'éviter de les explanter. Elle est également proposée pour repositionner un implant à quatre haptiques.

3.3.3 Suture sclérale par la pars plana

En 1981, Girard décrit une méthode de fixation à la sclère en passant par la pars plana. [52]

Les principales complications de ces techniques sont l'hyphéma et l'hémorragie intravitréenne du fait de la proximité avec le corps ciliaire, l'exposition des sutures sclérales et leur lâchage, l'hypotonie et les endophtalmies. [53–55]

Ces différentes complications ont conduit au développement d'implants à fixation sclérale sans suture.

3.4 Les implants fixés à la sclère sans suture

Dès 1997, Maggi et Maggi décrivent une méthode de fixation sclérale sans suture d'un implant de chambre postérieure. [56]

Cette méthode requiert un implant particulier puisqu'il doit posséder 3 boucles de PTFE (Teflon) de 8,5mm de long, sur lesquelles sont noués du polyropylène 8-0 sertis d'une aiguille droite de 5 mm.

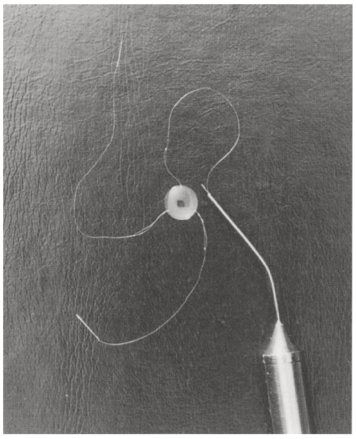

Figure 19 : Implant avec 3 boucles de Teflon

Les principales étapes de la chirurgie comprennent :

-réalisation d'une incision limbique supérieure de 6mm

-passage transscléral via la pars plana, des aiguilles, avec externalisation des haptiques d'abord à 6h, puis à 2h et 10h

-enfin, section des fils et cautérisation de leur extrémité.

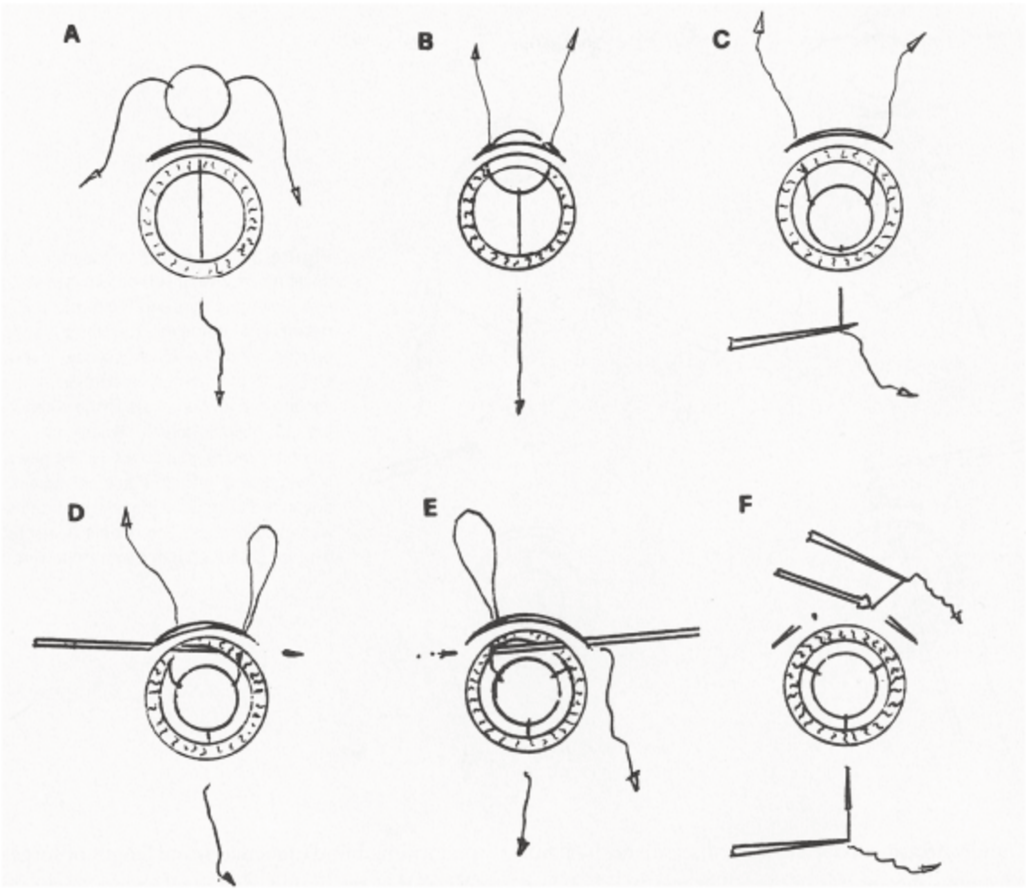

Figure 20 : Technique de Maggi et Maggi

Deux nouvelles techniques ne seront décrites que dix ans plus tard.

En 2007, Gabor et Pavlidis décrivent pour la première la fixation des haptiques d'un implant trois-pièces, à travers des tunnels scléraux créés avec une aiguille 24G. [57]

Les principales techniques étapes de la chirurgie de Gabor et Pavlidis comprennent :

-réalisation de deux sclérotomies diamétralement opposées, environ 1,5 à 2mm en arrière du limbe à l'aide d'une canule 24G.

-à partir de chaque sclérotomie, réalisation d'un tunnel scléral parallèle au limbe de 2 à 3 mm

-l'haptique est tirée à travers la sclérotomie et le tunnel scléral avec un forceps 25 G.

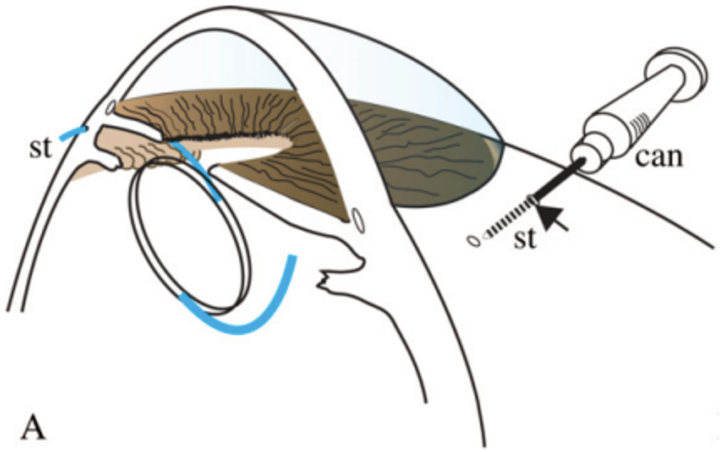

Figure 21 : réalisation d'un tunnel scléral parallèle au limbe à partir de la sclérotomie

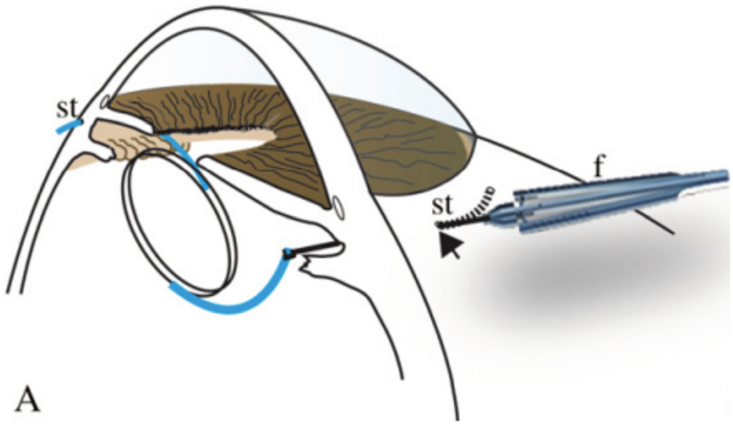

Figure 22 : saisie de l'haptique à l'aide d'une pince « end gripping » 25G

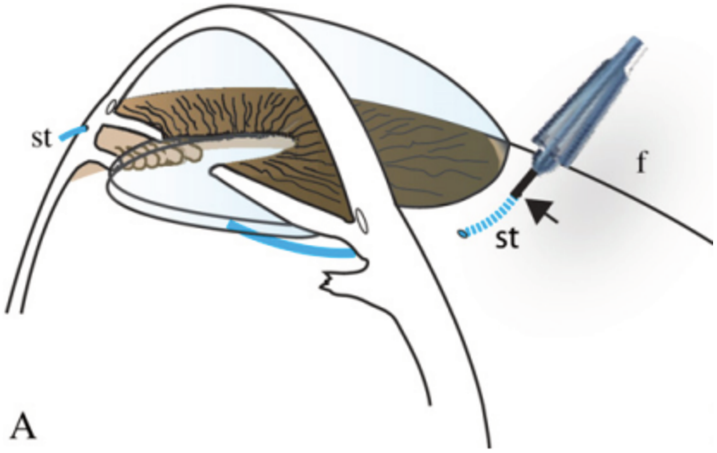

Figure 23 : sortie de l'haptique à travers la sclérotomie et le tunnel scléral

En 2008, Agarwal décrit la réalisation de volets scléraux et l'utilisation de colle de fibrine pour fixer les haptiques. [58]

Les principales étapes de la chirurgie d'Agarwal comprennent :

-réalisation de deux volets scléraux diamétralement opposés de 2,5 mm x 3 mm et 1,5 mm en arrière du limbe

-réalisation de deux sclérotomies avec une aiguille 22 G, puis création de tunnels scléraux

-traction des haptiques à travers la sclérotomie et le tunnel scléral à l'aide d'un forceps 25G

-application de colle de fibrine dans le volet scléral.

La technique de Gabor et Pavlidis peut sembler plus simple et plus rapide, mais elle présente deux inconvénients :

-un passage difficile de l'haptique dans la sclérotomie et le tunnel scléral, en raison de leur proximité

-une inadéquation entre les tunnels scléraux créés avec des canules 24G (diamètre interne d'environ 0,3mm) et le diamètre classique d'une haptique d'un implant trois-pièces (0,14 à 0,17mm), ce qui peut entraîner une fuite et une hypotonie post-opératoire.

De nombreuses variantes ont alors été décrites. [59–63]

En 2014, Yamane décrit une nouvelle technique de fixation sclérale sans suture en utilisant une aiguille 27G. [63]

Les principales étapes de la chirurgie comprennent :

-réalisation de deux incisions sclérales parallèle au limbe de 1,5mm de longueur et 1,7mm en arrière du limbe diamétralement opposées

-insertion de l'implant en chambre antérieur avec la seconde haptique maintenue dans l'incision cornéenne pour éviter la chute de l'implant dans la cavité vitréenne

-réalisation d'une sclérotomie à l'extrémité de l'incision sclérale, puis passage de la première haptique dans la lumière de l'aiguille 27G avec l'aide d'un forceps

-passage de la seconde haptique en chambre antérieure

-réalisation d'une deuxième sclérotomie et passage de la deuxième haptique et externalisation des deux haptiques en utilisant la technique de double aiguille

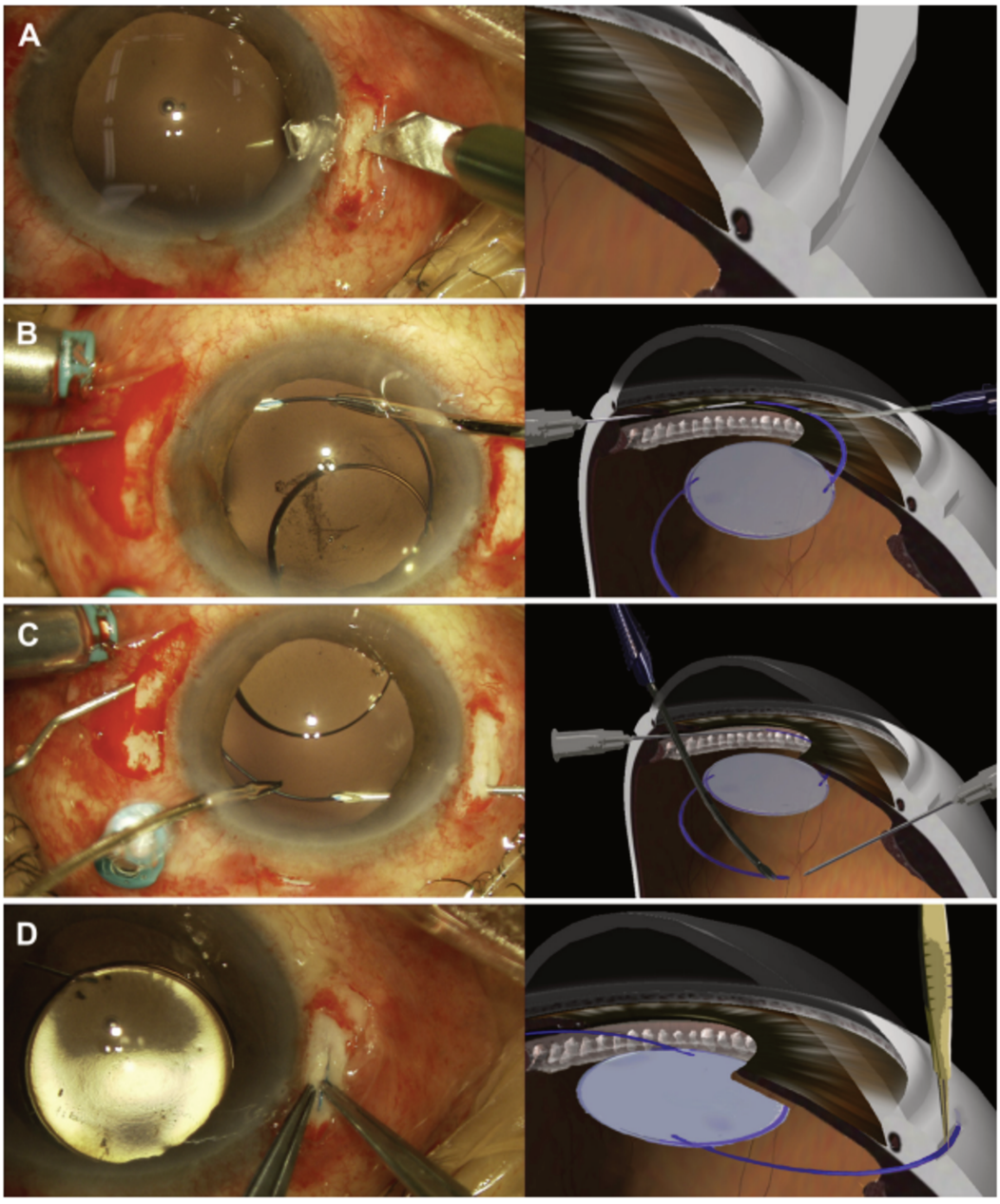

Figure 24 : Technique de Yamane [63]

En 2017, il modifie sa propre technique en utilisant une voie transconjonctivale, en créant des tunnels scléraux et des sclérotomies avec des canules 30G. Il crée également un renflement au niveau de l'extrémité des haptiques par thermocautérisation. [64]

Les principales complications de la fixation intrasclérale sont l'œdème cornéen, une élévation de la PIO ou au contraire une hypotonie post-opératoire, l'hémorragie intra-vitréenne, l'œdème maculaire cystoïde, la luxation de l'implant, la capture de l'optique et le bloc pupillaire inverse. [64–67]

La technique de Yamane modifiée reste encore très utilisée de nos jours.

En 2014, un nouvel implant à fixation sclérale sans suture est créé par Carlo Carlevale. [68]

4 Objectif

L'introduction précédente a permis de montrer qu'il existait de nombreuses options pour corriger l'aphakie.

Actuellement, les deux options les plus utilisées au CHU de Lille sont :

- l'implant clipsé à la face postérieure de l'iris (Artisan) soit par tunnel scléral soit par incision cornéenne

-l'implant à fixation sclérale sans suture (Carlevale) depuis 2021.

L'objectif principal de ce travail est de comparer l'astigmatisme chirurgicalement induit entre les implants Carlevale et Artisan.

Les objectifs secondaires sont de comparer les erreurs réfractives moyennes, le temps opératoire et les complications per et post-opératoires.

Nous pourrons également comparer en sous-groupes l'implant Carlevale, l'implant Artisan par voie cornéenne et l'implant Artisan par tunnel scléral.

Matériel et méthodes

1 Design de l'étude

Il s'agit d'une étude rétrospective, monocentrique.

Les opérations ont été réalisées par 5 chirurgiens rétinologues au CHU de Lille.

2 Patients et données

Nous avons inclus 143 yeux qui ont été implantés par Carlevale ou par Artisan entre le 1er janvier 2021 et le 30 juin 2025 au CHRU de Lille.

Nous avons exclu les patients s'ils avaient une chirurgie combinée de greffe cornéenne, s'ils avaient une plaie cornéenne ou s'ils avaient une pathologie cornéenne qui aurait pu influencer l'astigmatisme.

Les données ont été recueillies de manière rétrospective dans les dossiers patients.

Les patients ont été séparés en 2 groupes : les patients implantés avec un Artisan (Artisan Aphakia model 205, Ophtec, Groningen, Pays-Bas) et les patients implantés par Carlevale (FIL-SFF Carlevale, Soleka SPA, Pontecorvo, Italie).

Nous avons recueilli les acuités visuelles pré et post-opératoires, les réfractions objectives pré et post-opératoires, le type d'incision pour les implants Artisan, la pression intra-oculaire, la meilleure acuité visuelle corrigée, la biométrie (IOLMaster 500, Zeiss, Allemagne) ainsi que les complications per et post opératoires.

3 Implant Artisan

L'implant Artisan est un implant non pliable, en PMMA avec une optique de 5,4mm biconvexe pour un diamètre total de 8,5mm.

A la fin de chaque haptique, il y a une interruption dans la continuité de l'haptique qui permet d'enclaver l'implant au niveau de la moyenne périphérie irienne.

Ils nécessitent une intégrité de l'iris pour pouvoir être implanté.

Ils peuvent être clipsés en avant ou en arrière de l'iris.

La puissance de l'implant varie de +2 à +30 Dioptries (avec un incrément de 1 entre +2 et +14D et entre +25 et +30D, et de +14,5 à +24,5D avec un incrément de 0,5)

La constante A utilisée dans la formule SRKT est de 115,7 à la face antérieure de l'iris et 116,8 à la face postérieure de l'iris.

Un implant Artisan a un tarif catalogue de 180 euros HT.

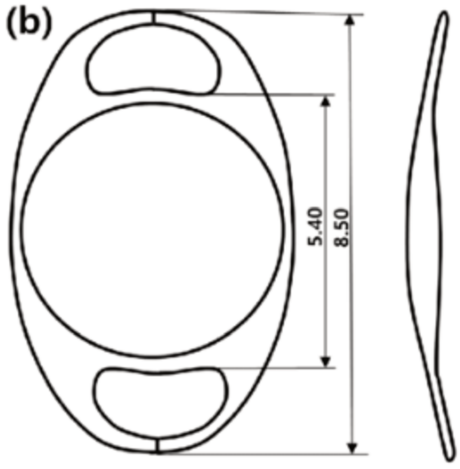

Figure 25 : Vue de face et profil de l'implant Artisan

Les principales étapes de la chirurgie pour une implantation rétro-irienne comprennent :

-réalisation d'une vitrectomie antérieure humide, ou d'une vitrectomie 3 voies par la pars plana

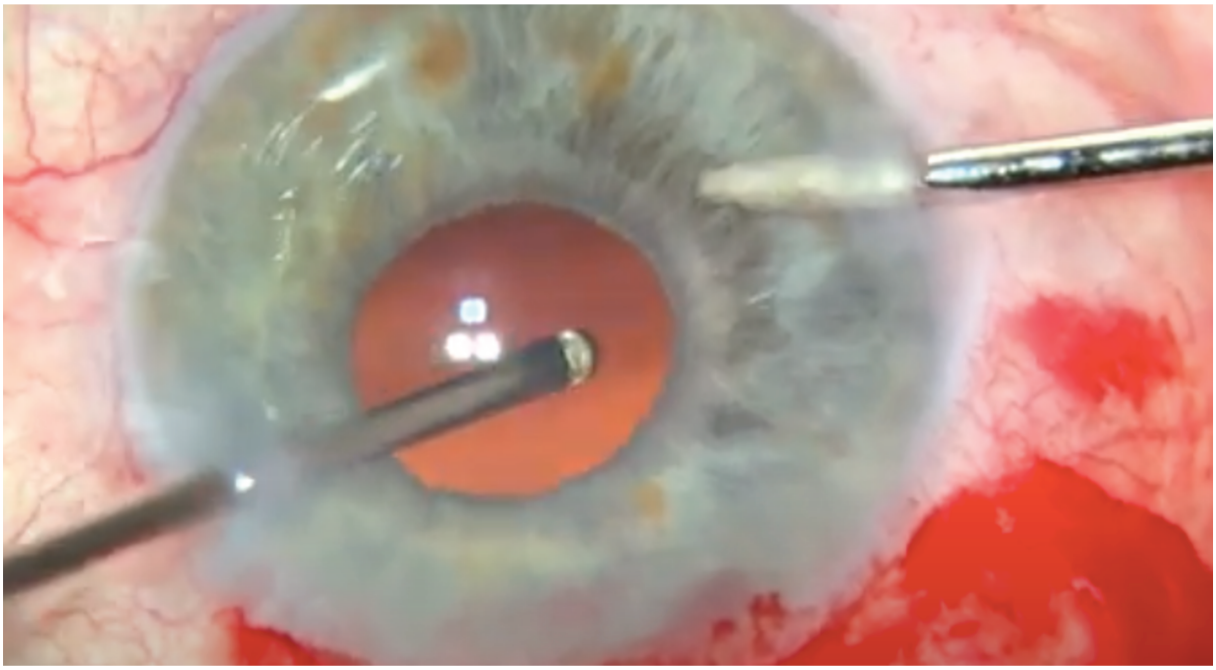

-obtention du myosis en injectant du carbachol 0,1mg/mL (Miostat, Alcon, Suisse) ou de l'acéthylcholine (Miochole, Bausch, France) en chambre antérieure

-réalisation de deux incisions de service millimétrique à 3h et 9h au limbe (pour enclavation)

-réalisation d'une incision cornéenne sur 5,5 mm de corde ou d'un tunnel scléral supérieur après péritomie et obtention d'une sclère exsangue

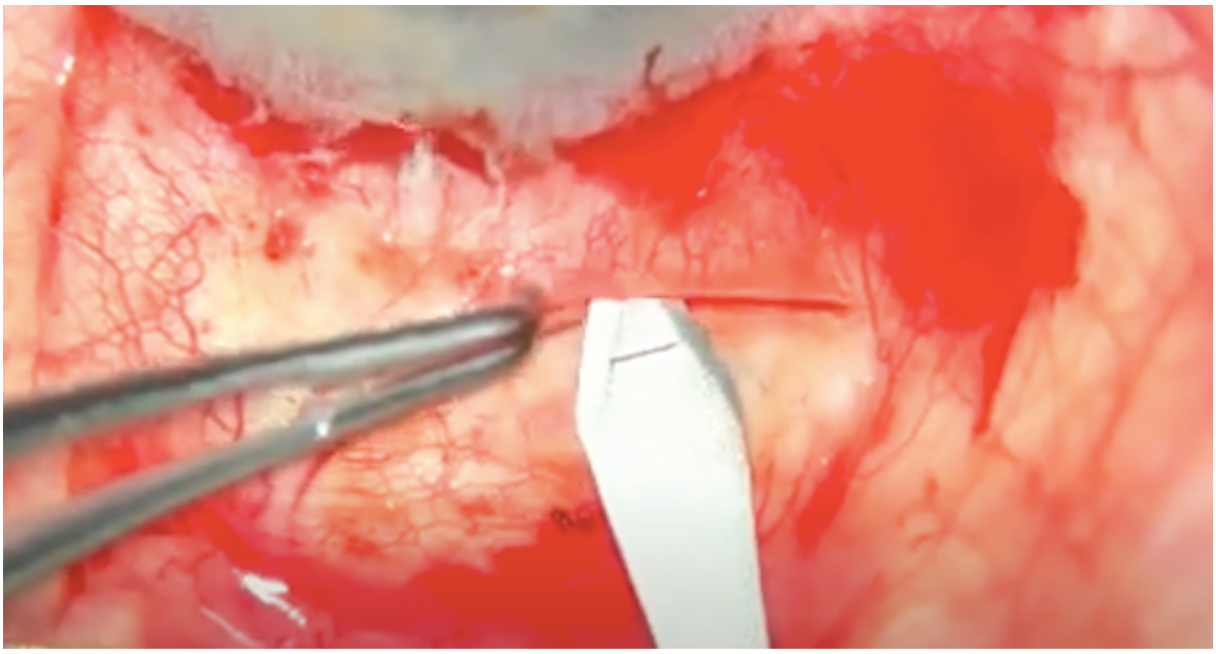

-injection de substance visco-élastique cohésive pour protéger l'endothélium cornéen

-mise en place de l'implant à l'aide d'un forceps (pince de Blaydes) avec concavité vers la chambre antérieure pour éviter un blocage pupillaire

-rotation de l'implant pour présenter les haptiques à 3h et 9h

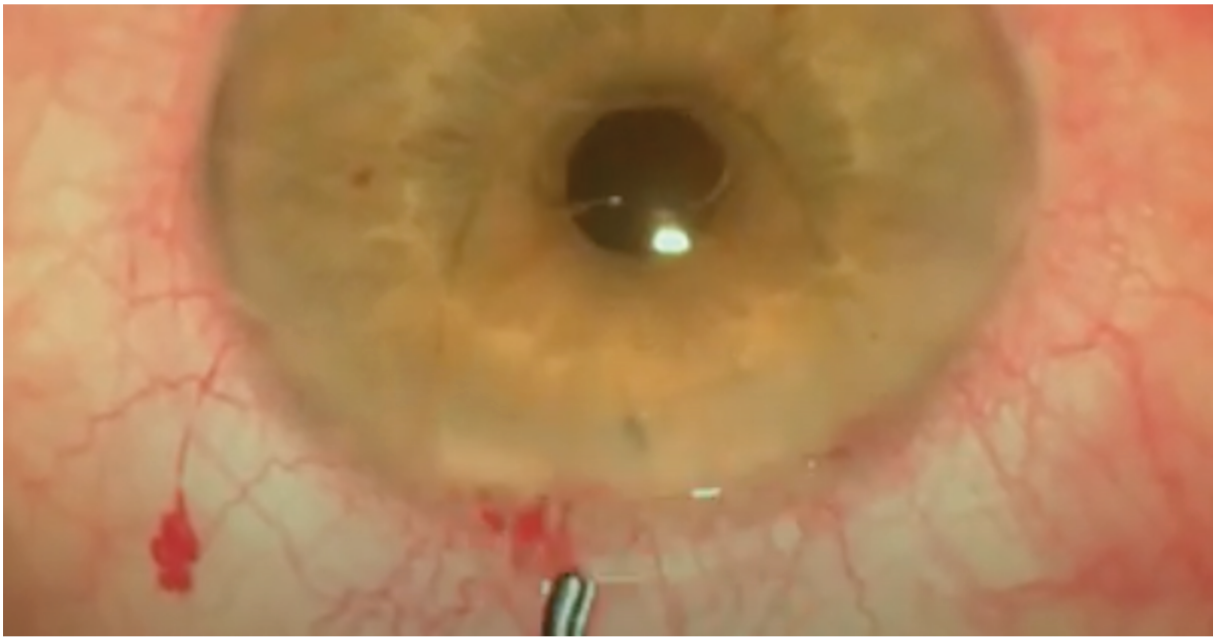

-l'implant est basculé en chambre postérieure et l'enclavation est réalisée au micromanipulateur à 3h et 9h

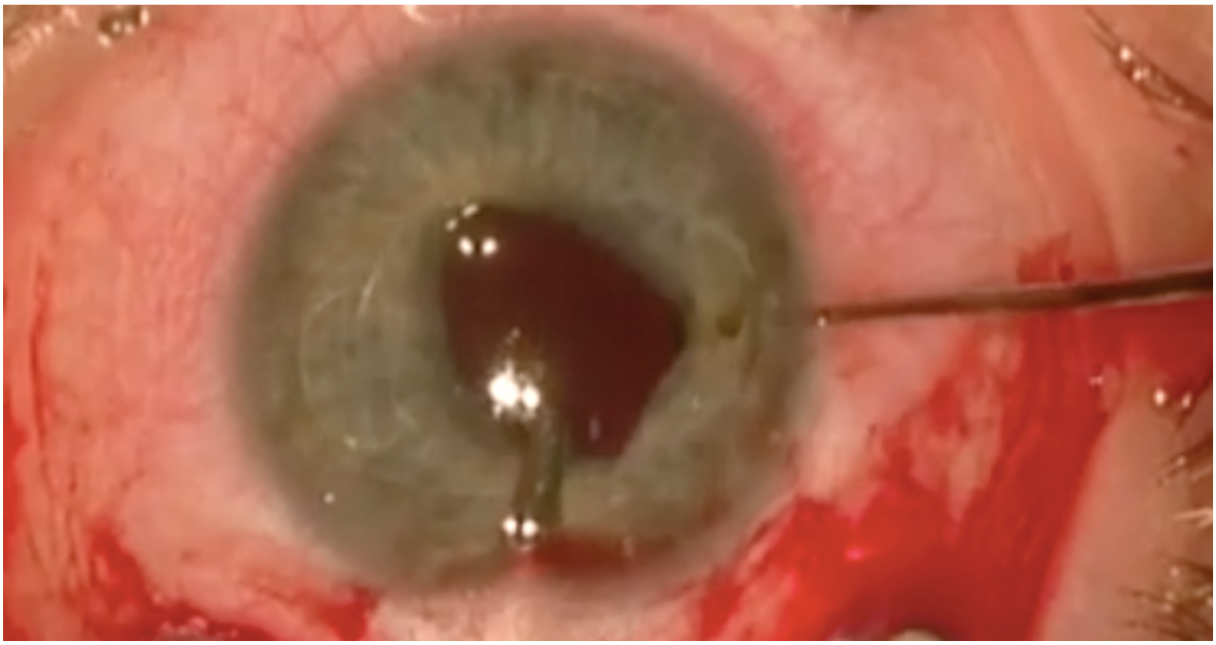

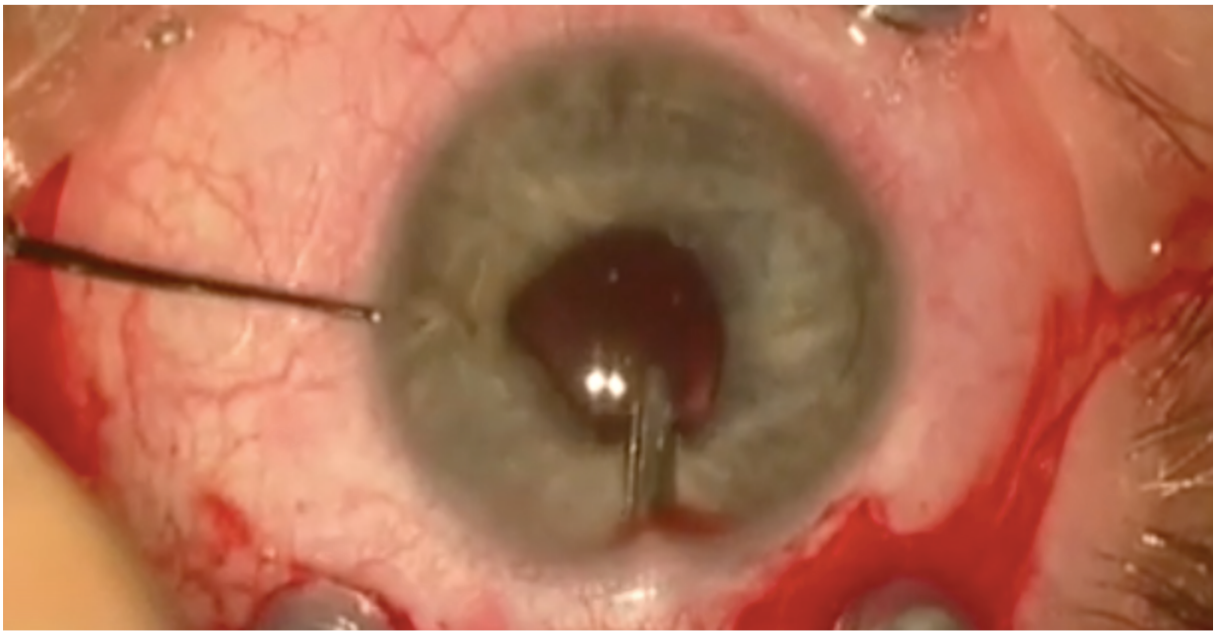

-suture de l'incision cornéenne au 10-0 ou tunnel scléral Vicryl 8-0 et de la péritomie

-réalisation d'une iridectomie supérieure au vitréotome (pour éviter un blocage pupillaire).

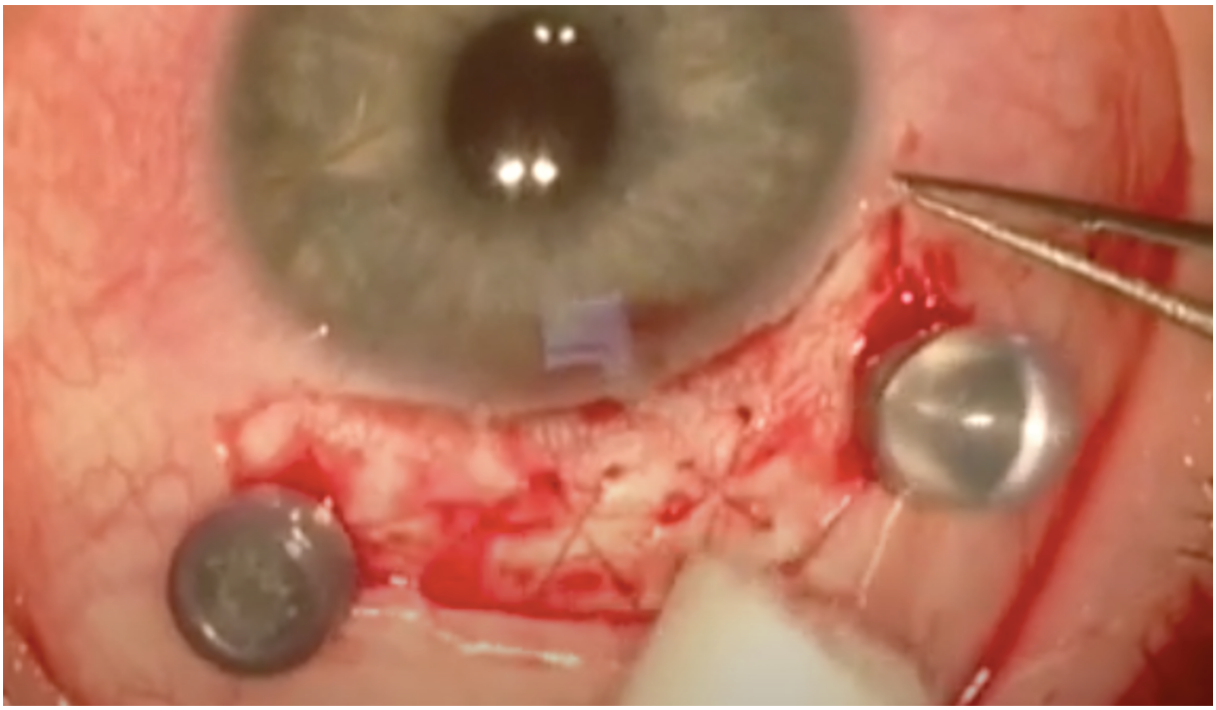

4 Implant Carlevale

L'implant Carlevale (Soleko, Italie) est un implant monobloc en acrylique hydrophile.

Il présente une optique de 6,5mm pour une longueur totale de 13,2mm.

Sa particularité vient de ses deux haptiques en forme de T ou d'ancres qui lui permettent de s'amarrer à la sclère sans avoir besoin de suture. Les ancres mesurent 1mm de long et 2mm de large et passent à travers des incisions sclérales de 25 ou 27G.

Les haptiques présentent une angulation de 10° vers l'avant par rapport à l'optique ce qui permet un meilleur positionnement de l'implant, une diminution du risque de bloc pupillaire et de frottement avec l'iris.

Les haptiques présentent également des petites incisions asymétriques qui permettent aux chirurgiens de rapidement s'assurer du bon positionnement de l'implant.

Il s’agit d’un implant chargé qui s’injecte à travers une incision cornéenne de 2,4mm.

La puissance de l’implant varie de -5D à +35D par pas de 0,5 (des implants Carlevale toriques sont également disponible avec une puissance allant jusque 10D par pas de 1D).

La constante A utilisé dans la formule SRKT est de 118,7.

A noter que l’implant Carlevale est également produit par MD Tech en Italie.

MD tech utilise un surfaçage un matériau hydrophile avec un surfaçage hydrophobe qui lui confère un risque moindre d’opacification secondaire.

Le matériau est moins fragile mais nécessite des passages dans la sclère plus larges (23 ou 25G) pour les ancres.

Il est disponible uniquement avec un filtre “Natural Yellow” pour la lumière bleue.

Son diamètre optique est de 6,5 mm pour un diamètre total de 13,4 mm.

Il corrige les amétropies entre -5 et +40,00 D.

La constante A utilisé dans la formule SRKT est de 118,5.

Tableau 1 : Comparaison entre Carlevale (Soleko, Italie) et Carlevale (MD Tech, Italie)

	Carlevale (Soleko, Italie)	**Carlevale (MD Tech, Italie)**
Matériau	Hydrophile ⇨ Matériau plus souple	Hydrophile avec surfaçage hydrophobe ⇨ Matériau plus rigide
Taille sclérotomies	25-27G	23-25G
Risque de casser une ancre	Plus important	Moins important
Risque d'opacification secondaire	Plus important	Moins important
Diamètre optique	6,5mm	6,5mm
Diamètre total	13,2mm	13,4mm
Puissance disponible	Entre -5 et +35D	Entre -5 et +40D
Constante A (SRKT)	118,7	118,5
Couleur	Clair	Jaune



Figure 1. Tridimensional view of the lens.

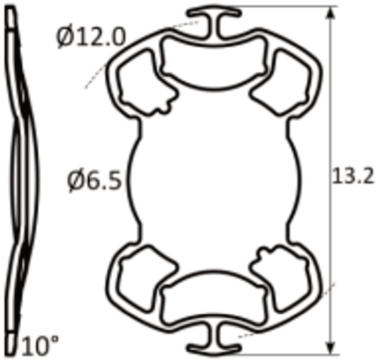

Figure 2. Picture on the label.

Figure 26 : Vue de profil et de face de l'implant Carlevale (Soleko, Italie)



Figure 27 : Implant Carlevale (MD Tech, Italie) avec sa couleur "natural yellow"

Au CHU de Lille, nous utilisons les implants fabriqués par MD Tech et distribués par la société Ophta France.

Un implant Carlevale a un tarif catalogue de 300 euros HT. Le kit d'implantation a également un tarif catalogue de 300 euros HT.

Les étapes de la chirurgie comprennent :

-vitrectomie 3 voies par pars plana

-péritomie nasale et temporale puis obtention d'une sclère exsangue

-réalisation de deux volets scléraux de taille comprise entre 3x3 et 4x4mm à 3h et 9h

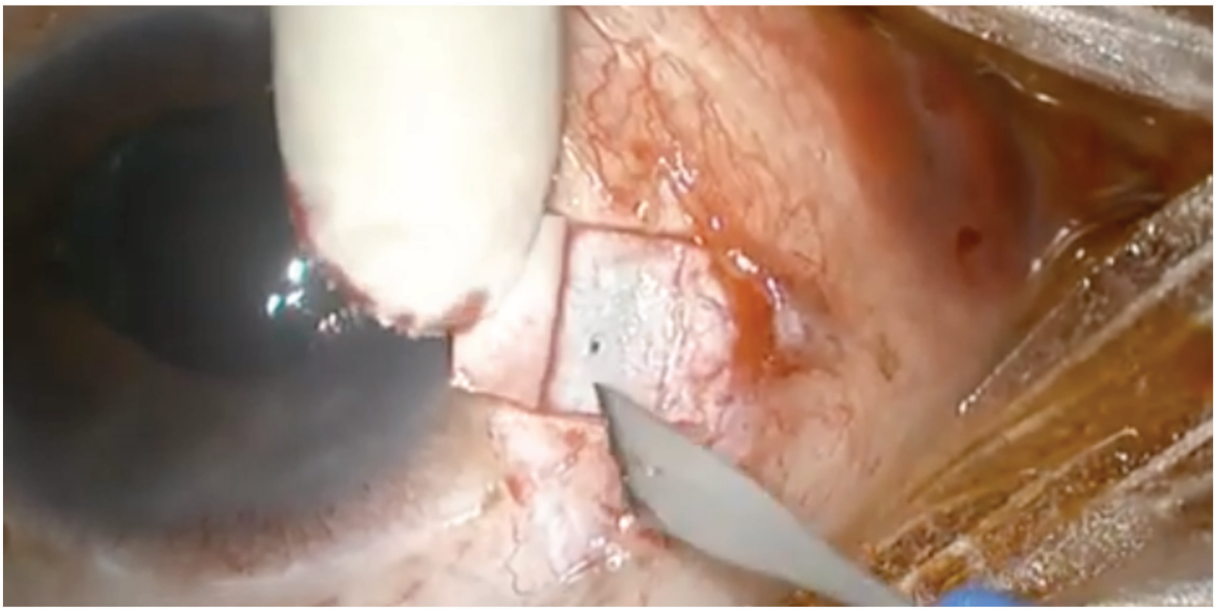

-sclérotomie à l’aiguille 25G sous le volet scléral 2mm en arrière du limbe

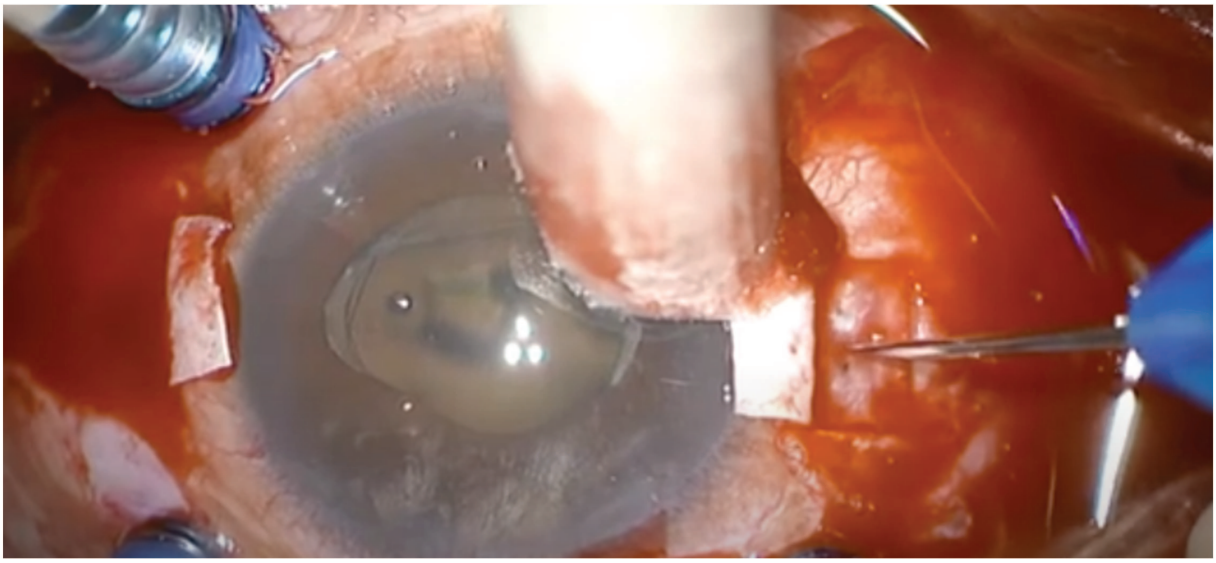

-réalisation d’une incision principale de 2,4mm de corde en supérieur

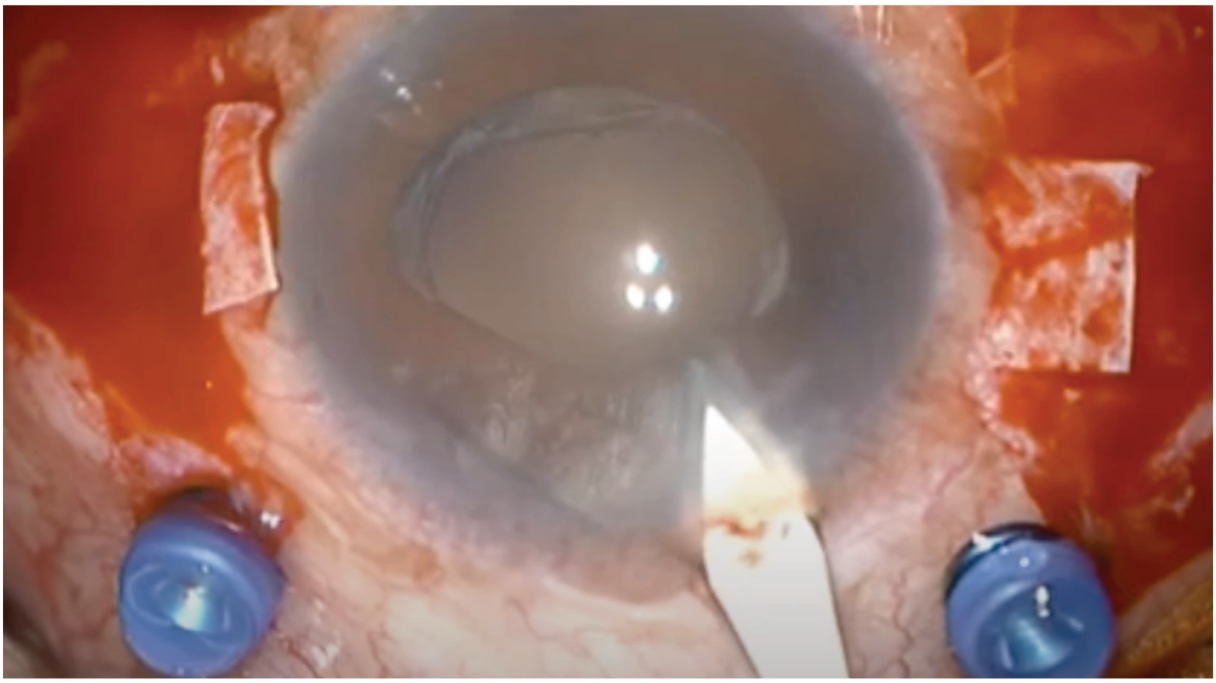

-chargement de l’implant dans l’injecteur en vérifiant son bon positionnement

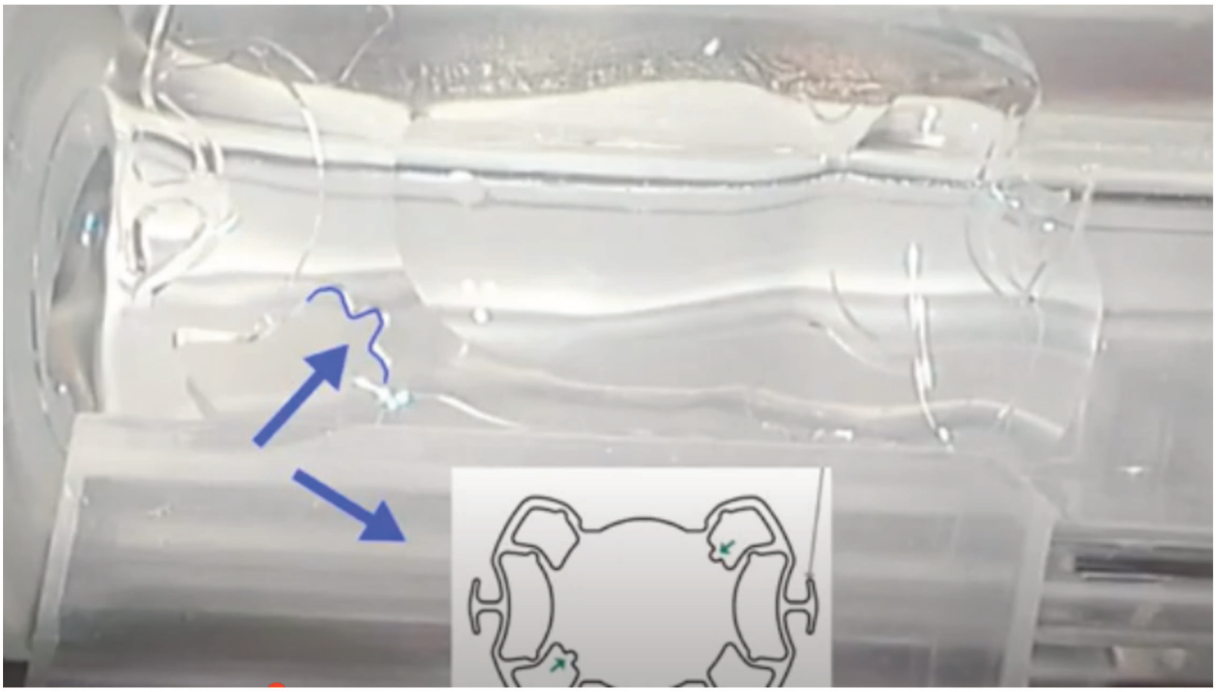

-injection de l’implant en exposant bien l’ancre de l’haptique

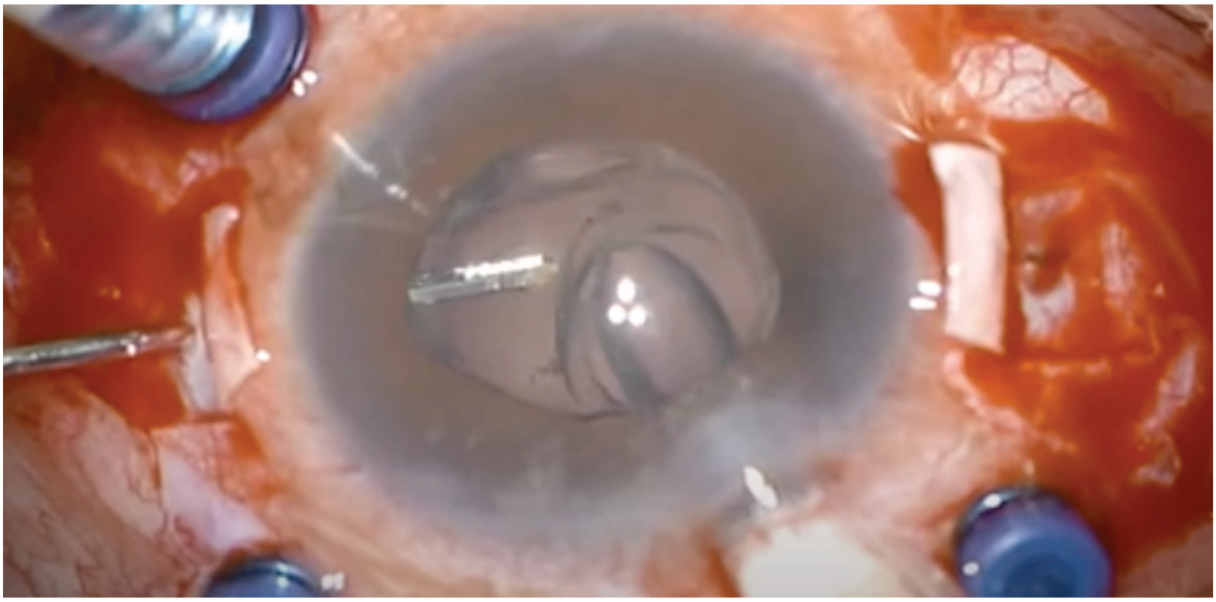

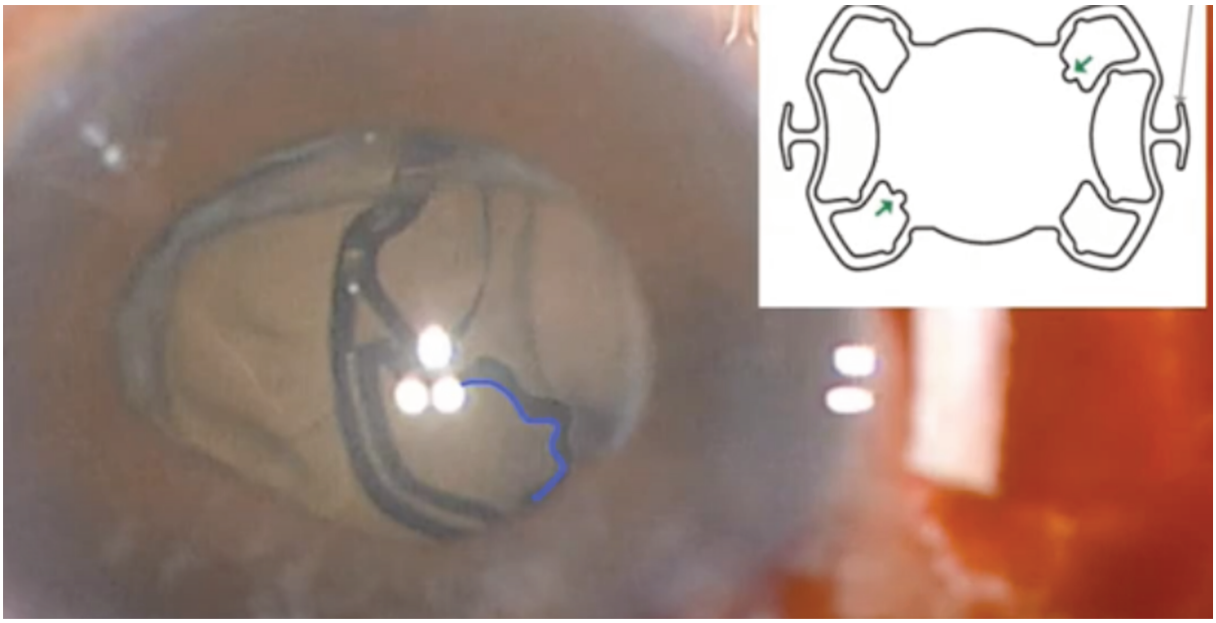

-l’haptique est extériorisée par la sclérotomie de 3h avec pince à commande distale type MaxGrip

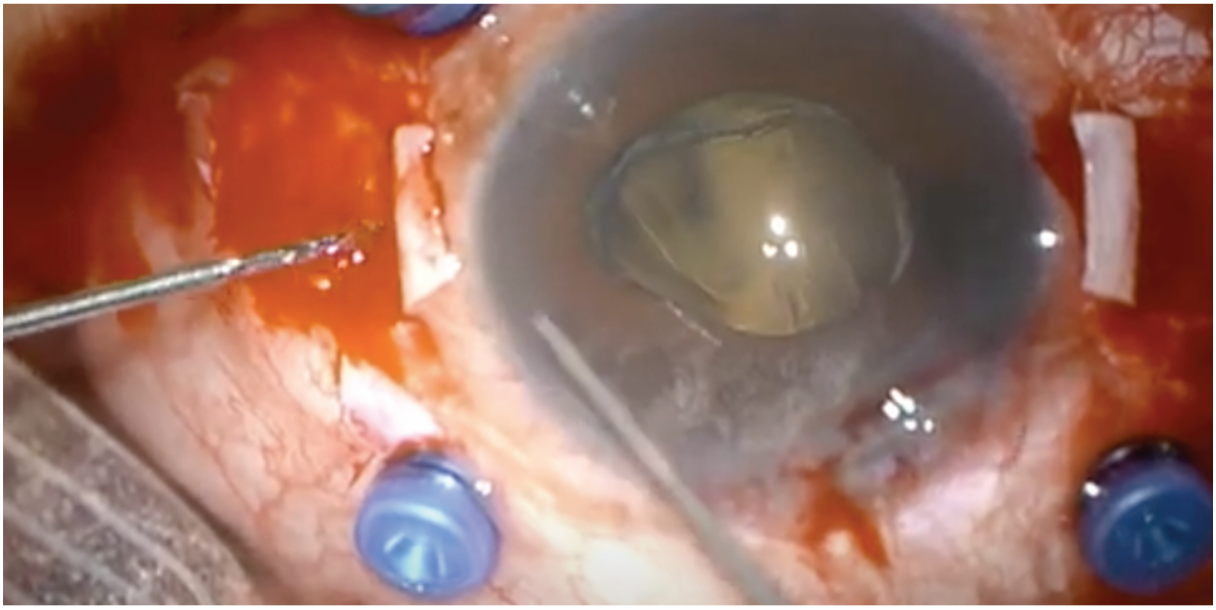

-l’implant est alors relâché à la surface de l’iris, ou dans la cavité vitréenne

-la deuxième haptique est exposée à l’aide d’un crochet de Lester pour permettre son extériorisation par la sclérotomie à 9h avec une pince à commande distale

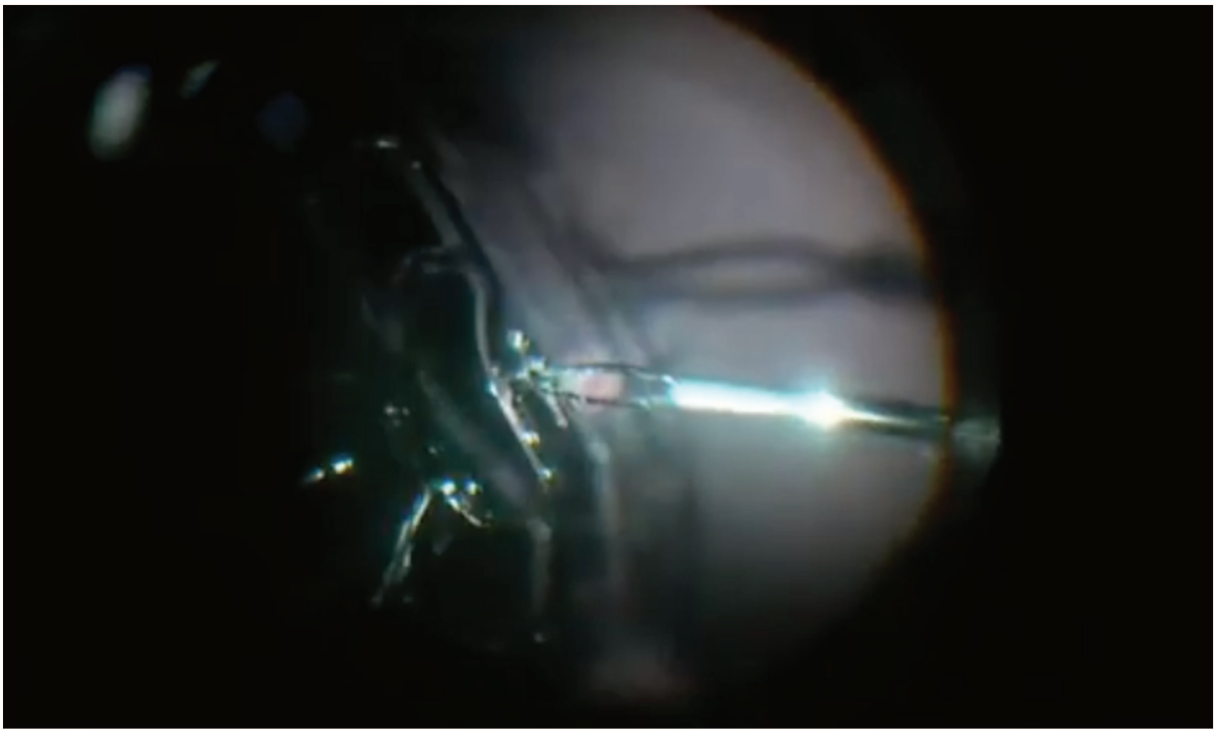

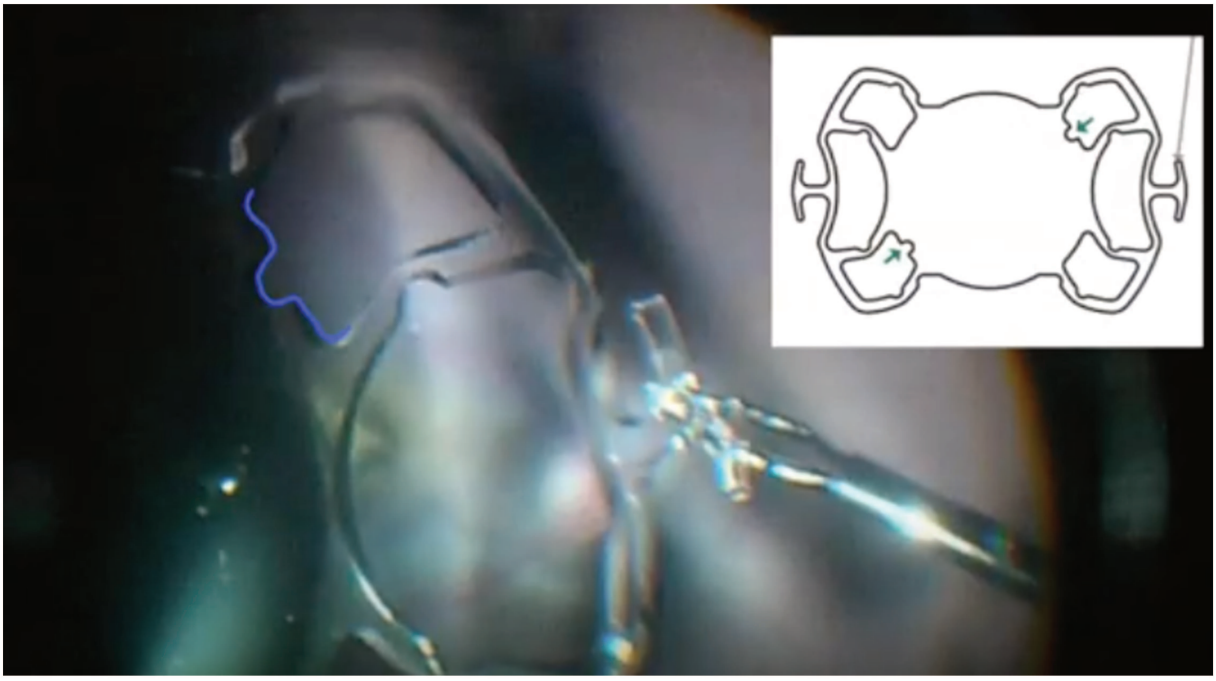

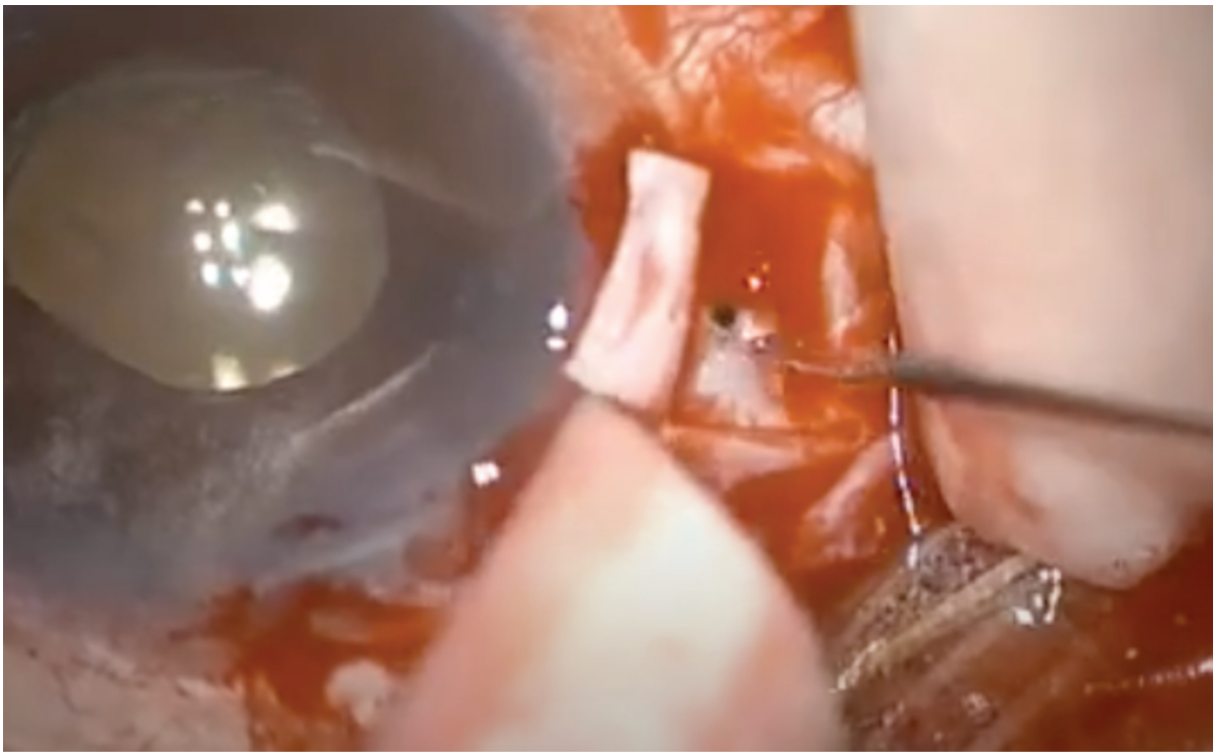

-suture les volets scléraux et des péritomies.

De nombreuses variantes pour l'enfouissement des ancres sont décrites :

-volets scléraux [69]

-poches sclérales

-poches sclérales de Hoffman [70]

-rainures sclérales (« scleral grooves ») [71]

-sans dissection conjonctivale. [72]

Les principales étapes de la réalisation des poches sclérales sont :

-réalisation d'une péritomie conjonctivale à 3h et 9h

-réalisation de deux incision sclérales perpendiculaires au limbe sur environ 2,5mm à 3h et 9h au couteau Crescent, à la moitié de la profondeur sclérale

-dissection sclérale au couteau Crescent de chaque côté de l'incision sclérale afin de créer la poche qui accueillera les ancres

-et enfin, réalisation des sclérotomies à 2mm des limbes.

Les deux techniques de volets scléraux et de poches sclérales semblent présenter une sécurité comparable. [73,74]

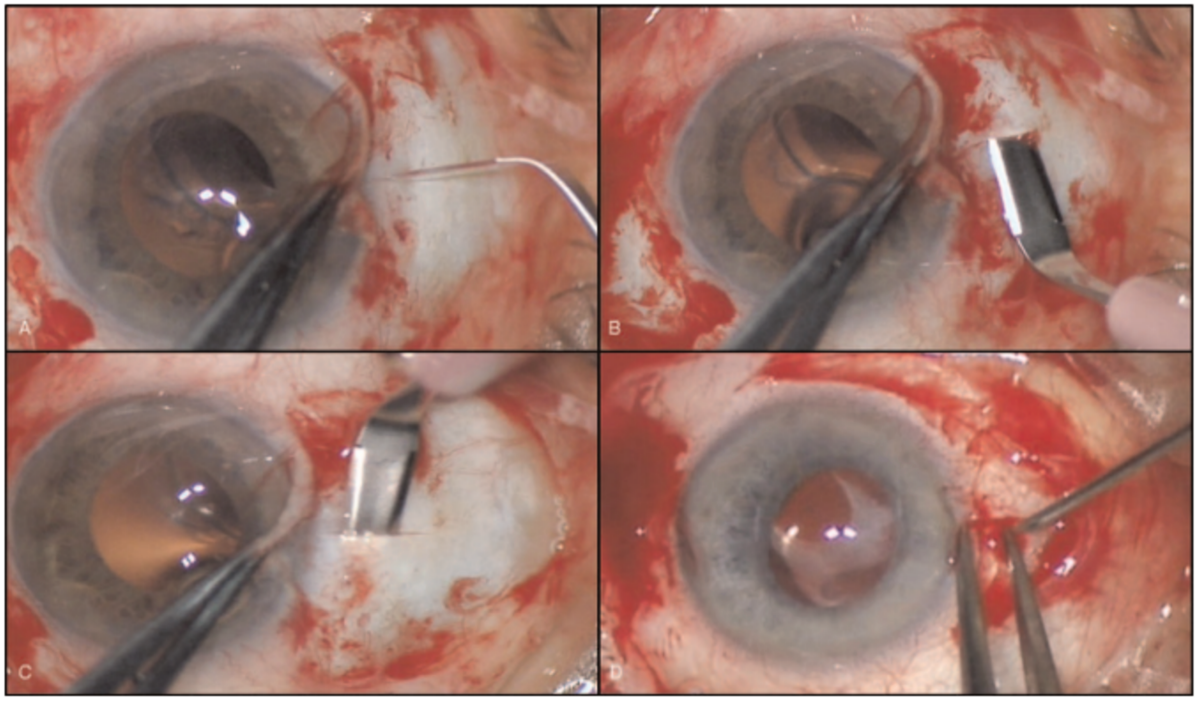

Figure 28 : Technique des poches sclérales

La technique des poches sclérales de Hoffman est une technique de fixation sclérale sans dissection conjonctivale décrite en 2006. [75]

Elle a été utilisée récemment pour la fixation sclérale des implants Carlevale.

Les principales étapes de la réalisation de la poche sclérale de Hoffman sont :

-réalisation au couteau 15° d'une incision cornéenne parallèle au limbe

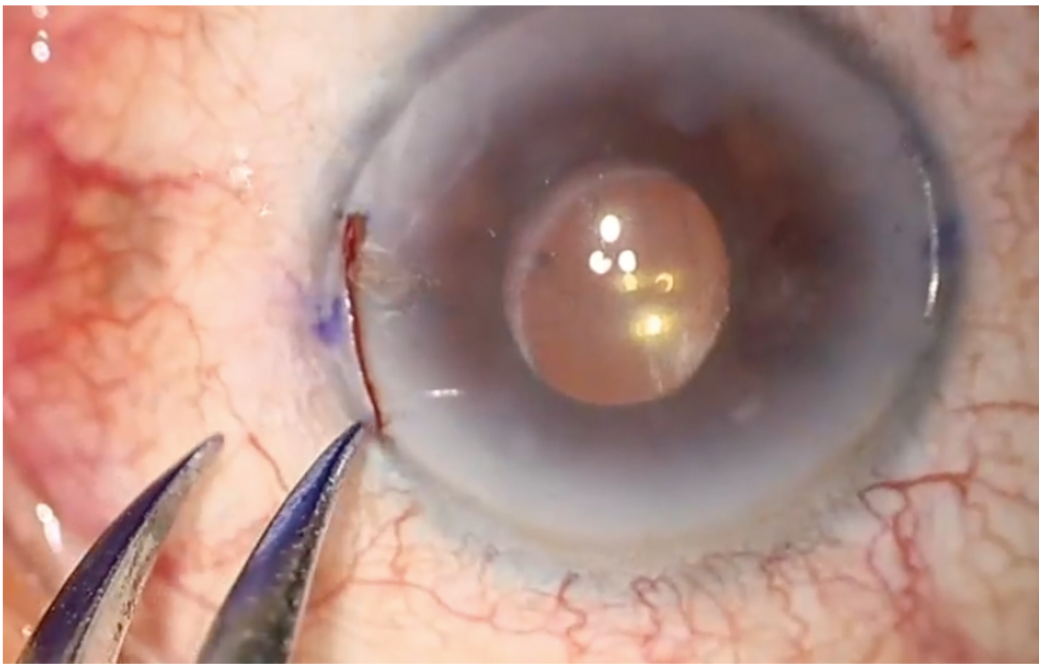

-dissection sclérale au couteau Crescent sur environ 3mm de la cornée vers la sclère.

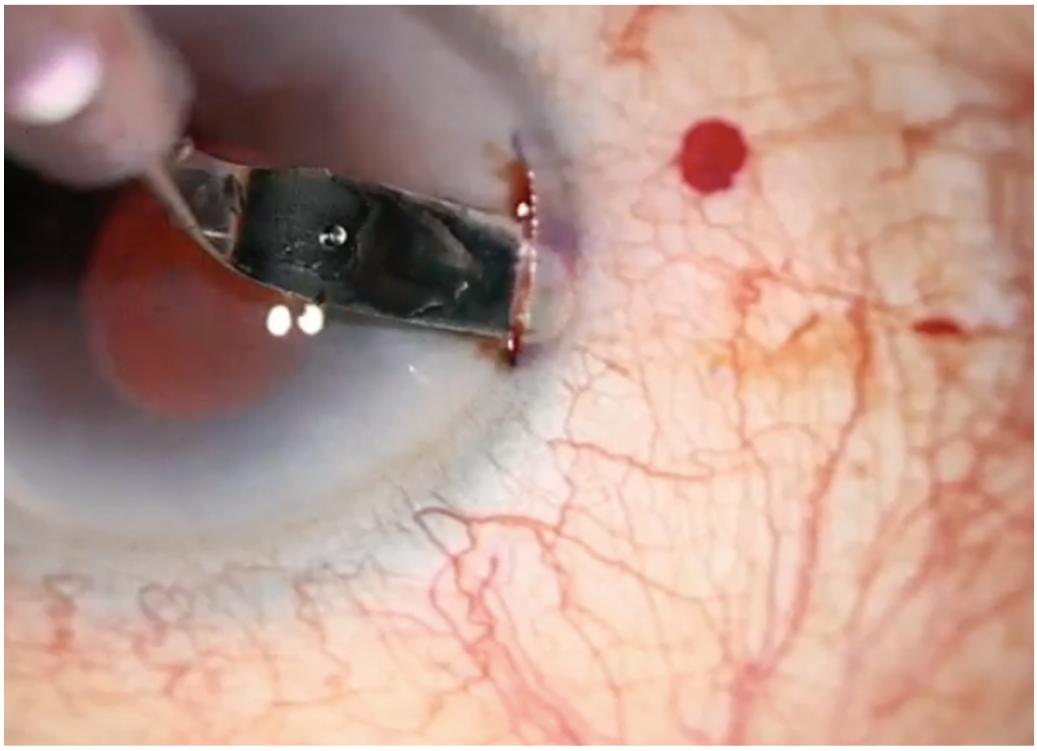

Cette technique a deux avantages principaux : l'absence d'ouverture conjonctivale et une très bonne protection de l'ancre. L'insertion de la pince est cependant plus

difficile car les sclérotomies sont moins accessibles.

La technique des rainures sclérales ou « scleral grooves » consiste à réaliser des incisions sclérales d'environ 2mm parallèle au limbe à 3h et 9h. L'ancre vient se positionner dans la rainure sclérale.

Cette technique est plus rapide mais protège moins l'ancre.

Enfin, la technique sans dissection conjonctivale consiste à mettre en place directement des trocarts 25G, d'attraper l'haptique et de la laisser en sous-conjonctival. Là encore, cette technique est plus rapide mais protège moins l'ancre.

5 Analyse de données

Nous souhaitons calculer l'astigmatisme chirurgicalement induit entre le groupe Carlevale et Artisan. L'astigmatisme chirurgicalement induit a été calculé en utilisant la méthode d'Alpins. [76] Elle utilise une méthode vectorielle.

Nous souhaitons également comparer les erreurs réfractives moyennes (différence entre l'équivalent sphérique obtenu en post-opératoire et le résultat attendu en per-opératoire sur la biométrie.)

De même nous avons calculé le gain de meilleure acuité visuelle corrigée, le temps opératoire, et recueilli les complications per et postopératoires.

6 Analyse statistique

Les variables qualitatives sont décrites sous forme d'effectifs et de pourcentages. Leur comparaison a été réalisée à l'aide du test du chi² lorsque les conditions d'application étaient réunies (effectifs attendus suffisants), ou à défaut, par le test exact de Fisher.

Les variables quantitatives sont présentées sous la forme de moyenne (écart-type) et de médiane [étendue]. La comparaison des moyennes entre deux groupes a été effectuée à l'aide du test de Student en cas de distribution normale des données. En cas de non-normalité, le test non paramétrique de Wilcoxon a été utilisé. Lorsque le test de Student était appliqué, une correction de Welch a été utilisée en cas d'inégalité des variances entre les groupes. Pour la comparaison de plus de deux groupes, un test des rangs de Kruskal-Wallis a été utilisé.

La normalité des distributions a été évaluée par l'inspection visuelle des histogrammes et des diagrammes quantile-quantile (Q-Q plots). L'homogénéité des variances a été considérée comme acceptable lorsque le rapport entre les écarts-types extrêmes ne dépassait pas 1,5. L'ensemble des tests statistiques a été réalisé en bilatéral, avec un seuil de signification fixé à $\alpha = 0,05$.

Les analyses ont été effectuées à l'aide du logiciel R, version 4.4.1.

7 Cadre réglementaire

L'étude respecte la déclaration d'Helsinki.

Résultats

1 Flowchart

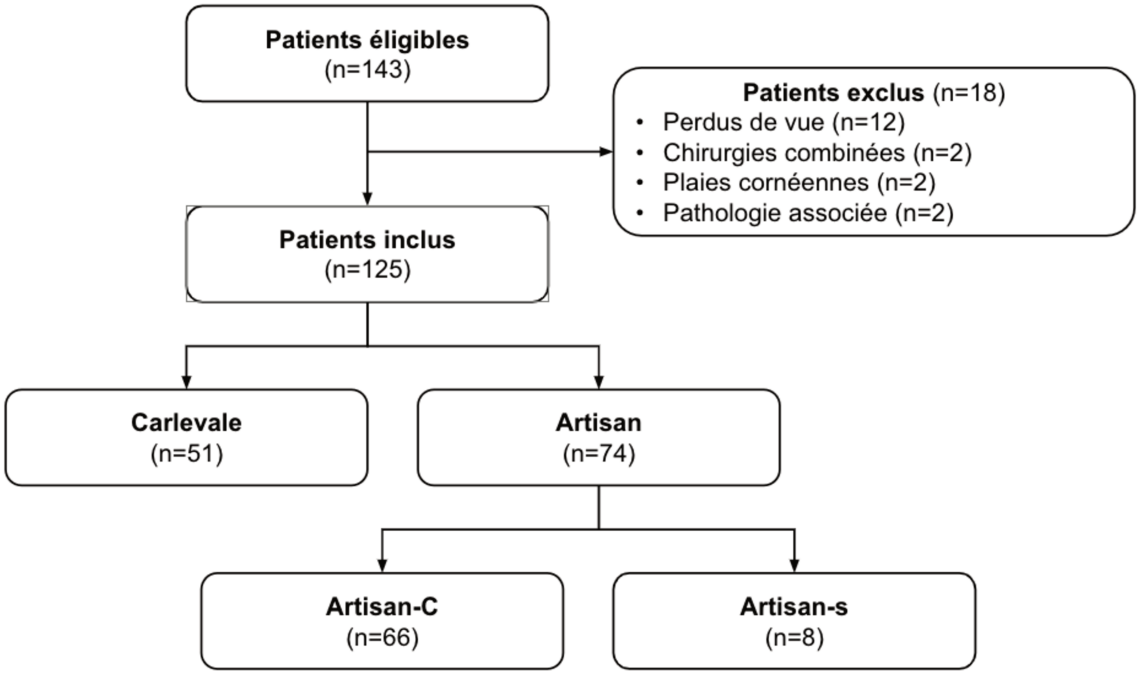

Figure 29 : Flow chart

Au total, 143 yeux de 136 patients étaient éligibles.

Dix-huit patients ont été exclus : 2 ont été exclus pour chirurgie combinée avec kératoplastie transfixiante ou greffe endothéliale, 2 pour plaies cornéenne associées, 2 pour pathologies cornéennes pouvant modifier l'astigmatisme et 12 par manque de données.

Ainsi, 125 yeux de 118 patients ont été inclus : 51 dans le groupe Carlevale et 74 dans le groupe Artisan.

2 Description des patients à l'inclusion

Les caractéristiques des patients à l'inclusion sont présentées dans le Tableau 2.

L'âge moyen et la meilleure acuité visuelle corrigée pré-opératoire (MAVC) étaient différents dans les deux groupes. Les patients du groupe Carlevale étaient plus jeunes que ceux du groupe Artisan avec respectivement un âge moyen de 54 ans (16) contre 69 ans (15) avec p<0,001. Les patients du groupe Carlevale avaient également une meilleure acuité visuelle corrigée pré-opératoire que ceux du groupe Artisan (respectivement 0,57 logMAR (0,47) contre 0,75 (0,48), p=0,026)

76% des patients étaient des hommes.

Il n'y avait pas de différences significatives entre les groupes concernant la pression intra-oculaire pré-opératoire (p=0,9), la longueur axiale (p=0,3), l'astigmatisme total (p=0,3) et astigmatisme cornéen (p= 0,2).

	Implant Carlevale N = 51 Nombre (%) ou Moyenne (ET)	**Implant Artisan** N = 74 Nombre (%) ou Moyenne (ET)	**p-valeur**
Age	54 (16)	69 (15)	<0,001[1]
Sexe masculin	39 (76)	56 (76)	>0,9[2]
Pression intra-oculaire pré-opératoire	17,5 (5,0)	17,3 (4,2)	0,9[3]
MAVC pré-opératoire (logMAR)	0,57 (0,47)	0,75 (0,48)	0,026[3]
Longueur axiale	23,84 (1,87)	24,32 (2,28)	0,3[3]
Astigmatisme total (puissance)	-1,20 (1,02)	-1,24 (1,43)	0,3[3]
Astigmatisme cornéen (puissance)	-1,35 (0,95)	-1,22 (1,10)	0,2[3]

[1]*Two Sample t-test*

[2]*Pearson's Chi-squared test*

[3]*Wilcoxon rank sum test*

Tableau 2 : Caractéristiques des patients à l'inclusion

Les indications d'implantation secondaires sont représentées dans le tableau 3.

	Implant Carlevale + Implant Artisan N = 125	**Implant Carlevale** N = 51	**Implant Artisan** N = 74	**p-valeur**
Indication, n (%)				0,001[1]
Luxation IOL	56 (44,8%)	20 (39%)	36 (48,6%)	
Complications peropératoires	41(32,8%)	12 (24%)	29 (39,2%)	
Traumatisme	10 (8%)	8 (16%)	2 (2,7%)	
Causes congénitales	15 (12%)	11 (22%)	4 (5,4%)	
Autres :	3 (2,4%)	0	3 (4,1%)	
-Glistening de l'implant		0	1	
-Opacification de l'implant		0	1	
-UGH Syndrome		0	1	

[1]*Fisher's exact test*

Tableau 3 : Indications des implantations secondaires

Les principales causes d'implantation secondaire sont la luxation ou la subluxation d'un implant de chambre postérieure dans 44,8% des cas et les complications per-opératoires dans 32,8% des cas. Les traumatismes oculaires représentent 8% des cas. Les causes congénitales de fragilité zonulaire représentent 12% des cas. Enfin, nous rapportons un cas d'implantation secondaire sur glistening de l'implant, opacification de l'optique et UGH syndrome sur implant de chambre antérieure.

3 Critères de jugement principal

L'astigmatisme chirurgicalement induit à trois mois post-opératoire était significativement moindre dans le groupe Carlevale que dans le groupe Artisan (respectivement 1,54 dioptries (1,13) contre 2,42 dioptries (1,66), p=0,004).

L'astigmatisme chirurgicalement induit à six mois post-opératoire était significativement moindre dans le groupe Carlevale que dans le groupe Artisan (respectivement 1,43 dioptries (1,03) contre 2,05 dioptries (1,25), p=009)

L'astigmatisme chirurgicalement induit à un an reste moins important dans le groupe Carlevale que dans le groupe Artisan (1,51 dioptries (1,12) contre 1,88 dioptries (1,21)) mais la différence n'est plus significative (p=0,14).

	Implant Carlevale N = 51	**Implant Artisan** N = 74	**p-valeur**
Magnitude ACI à M1 (Alpins)	1,75 (1,19)	3,12 (2,46)	<0,001[1]
Manquant	0	4	
Magnitude ACI à M3 (Alpins)	1,54 (1,13)	2,42 (1,66)	0,004[1]
Manquant	9	11	
Magnitude ACI à M6 (Alpins)	1,43 (1,03)	2,05 (1,25)	0,009[1]
Manquant	14	24	
Magnitude ACI à 1 an (Alpins)	1,51 (1,12)	1,88 (1,21)	0,14[1]
Manquant	22	27	
Gain de BCVA à M1	-0,24 (0,49)	-0,29 (0,48)	0,7[1]
Manquant	0	2	
Gain de BCVA à M3	-0,29 (0,45)	-0,38 (0,54)	0,2[1]
Manquant	10	9	
Gain de BCVA à M6	-0,31 (0,45)	-0,45 (0,59)	0,089[1]
Manquant	14	18	
Gain de BCVA à 1an	-0,40 (0,48)	-0,45 (0,56)	0,4[1]
Manquant	23	20	
Pression intra oculaire post opératoire	16,8 (5,3)	15,7 (3,9)	0,2[2]
Manquant	0	5	
Durée de suivi en mois	8,2 (4,6)	8,6 (4,6)	0,6[1]

[1]*Wilcoxon rank sum test*

[2]*Welch Two Sample t-test*

Tableau 4 : Astigmatisme chirurgicalement induit à M1, M3, M6 et 1an

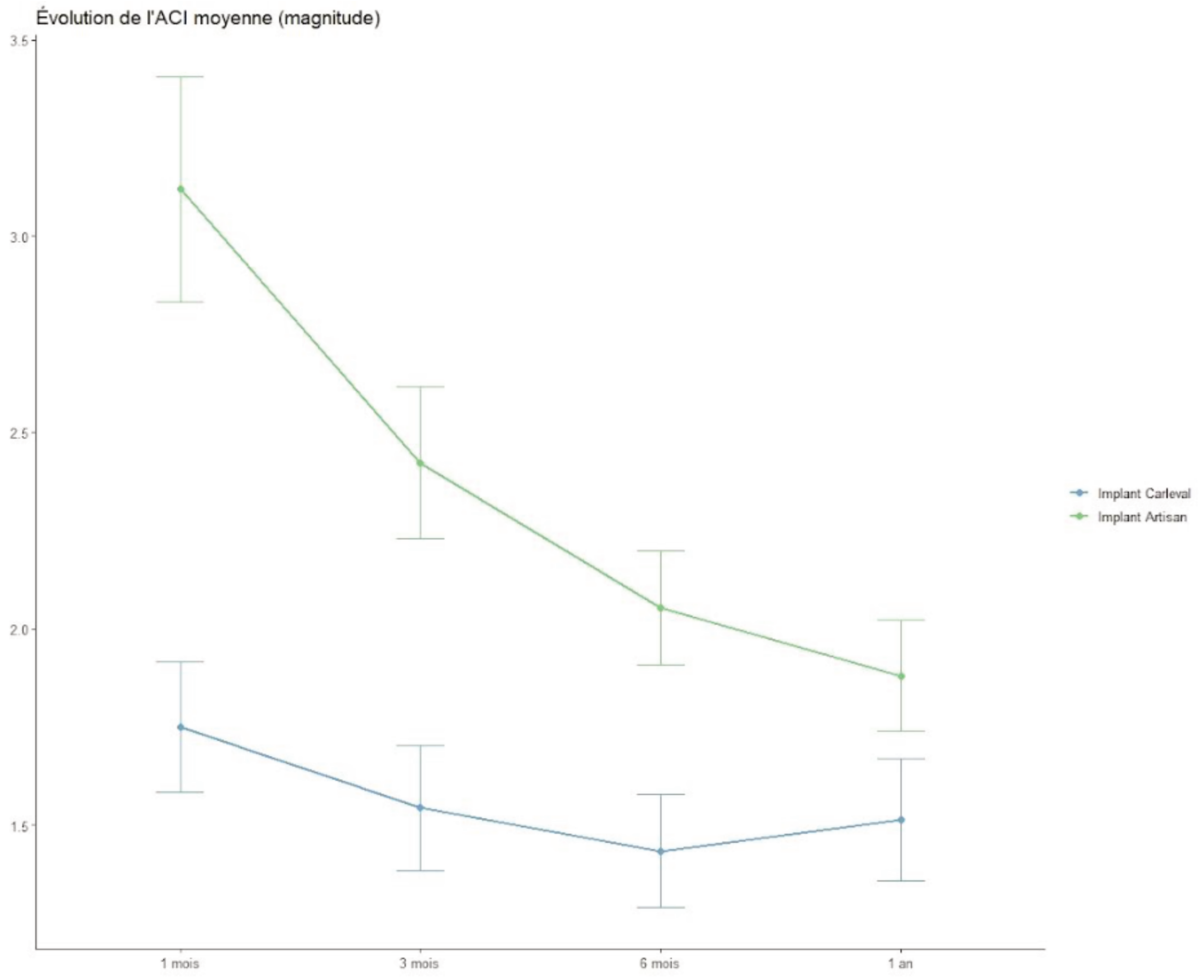

Figure 30 : Variation de l'astigmatisme chirurgicalement induit à M1, M3, M6 et 1 an

Lorsque nous prenons en compte le type d'incision (Tableau 5), l'astigmatisme chirurgicalement induit à six mois est de 1,43 dioptries pour le groupe Carlevale, 2,12 dioptries pour le groupe Artisan-cornéen et 1,25 dioptries pour le groupe Artisan-scléral.

De même, l'astigmatisme chirurgicalement induit à un an est de 1,51 dioptries pour le groupe Carlevale, 1,91 dioptries pour le groupe Artisan-cornéen et 1,58 dioptries pour le groupe Artisan-scléral.

	Implant Carlevale N = 51 Moyenne (ET)	Implant Artisan cornéen N = 66 Moyenne (ET)	Implant Artisan scléral N = 8 Moyenne (ET)	p-valeur
Magnitude ACI à M1 (Alpins)	1,75 (1,19)	3,30 (2,55)	1,72 (0,77)	<0,001[1]
Manquant	0	4	0	
Magnitude ACI à M3 (Alpins)	1,54 (1,13)	2,53 (1,70)	1,55 (1,05)	0,004[1]
Manquant	9	10	1	
Magnitude ACI à M6 (Alpins)	1,43 (1,03)	2,12 (1,24)	1,25 (1,29)	0,008[1]
Manquant	14	20	4	
Magnitude ACI à 1 an (Alpins)	1,51 (1,12)	1,91 (1,20)	1,58 (1,41)	0,3[1]
Manquant	22	23	4	
Gain de BCVA à M1	-0,24 (0,49)	-0,30 (0,50)	-0,14 (0,33)	0,6[1]
Manquant	0	2	0	
Gain de BCVA à M3	-0,29 (0,45)	-0,39 (0,56)	-0,28 (0,37)	0,3[1]
Manquant	10	7	2	
Gain de BCVA à M6	-0,31 (0,45)	-0,45 (0,60)	-0,38 (0,42)	0,2[1]
Manquant	23	22	4	
Gain de BCVA à 1an	-0,40 (0,48)	-0,46 (0,57)	-0,38 (0,42)	0,6[1]
Manquant	23	16	4	
Pression intra oculaire post opératoire	16,8 (5,3)	16,0 (3,9)	13,3 (3,8)	0,15[1]
Manquant	0	4	1	

[1]*Kruskal-Wallis rank sum test*

Tableau 5 : Analyse en sous groupes de l'astigmatisme chirurgicalement induit à M1, M3, M6 et 1 an

4 Critères de jugement secondaires

4.1 Acuité visuelle

Le gain de meilleure acuité visuelle n'était pas significativement différent entre les deux groupes à six mois (p=0,089) et à un an (p=0,04)

4.2 Erreur réfractive moyenne

L'erreur réfractive moyenne à six mois a été calculée pour 33 patients (sur 51) dans le groupe Carlevale et 43 patients (sur 74) dans le groupe Artisan.

L'erreur réfractive moyenne était moins importante dans le groupe Artisan (0,05 dioptries (1,18)) que dans le groupe Carlevale (-0,39 dioptries (1,02)), mais pas de manière significative (p=0,2)

L'erreur réfractive moyenne à 12 mois a été calculée pour 28 patients dans le groupe Carlevale et 39 patients dans le groupe Artisan.

L'erreur réfractive moyenne était moins importante dans le groupe Artisan (0,00 dioptries (1,06)) que dans le groupe Carlevale (-0,45 dioptries (1,13)), mais pas de manière significative (p=0,2).

	Implant Carlevale N = 51 Moyenne (ET)	Implant Artisan N = 74 Moyenne (ET)	p-Valeur
Equivalent sphérique M6	-0,66 (1,32)	-0,34 (1,78)	0,082[1]
Manquant	14	25	
Erreur réfractive moyenne à M6	-0,39 (1,13)	0,05 (1,15)	0,2[1]
Manquant	15	28	
Equivalent sphérique M12	-0,68 (1,26)	-0,41 (1,74)	0,3[1]
Manquant	23	28	
Erreur réfractive moyenne à M12	-0,45 (1,13)	0,00 (1,06)	0,2[1]
Manquant	23	31	

[1]*Wilcoxon rank sum test*

Tableau 6 : Erreur réfractive moyenne à M6 et 1 an

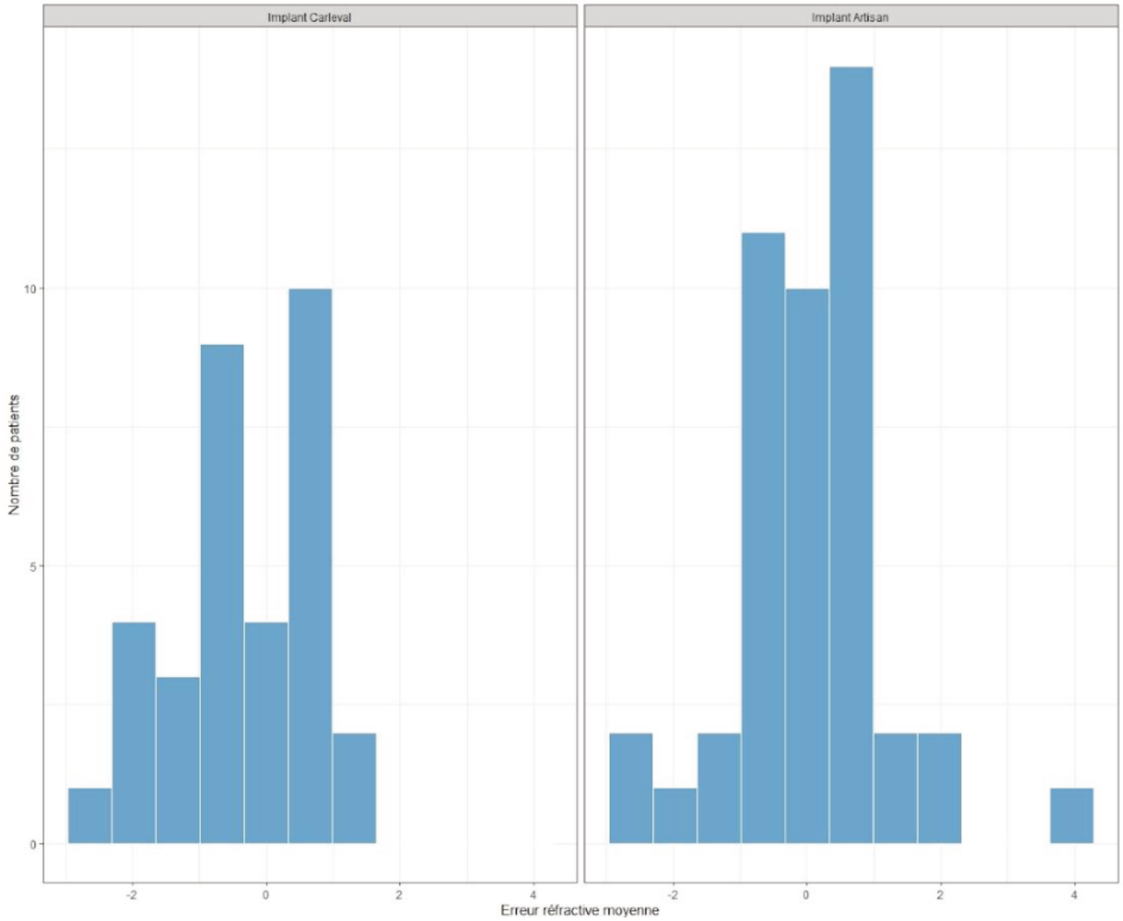

Figure 31 : Représentation graphique de l'erreur réfractive en fonction du nombre de patients

	Implant Carlevale N = 51	Implant Artisan cornéen N = 66	Implant Artisan scléral N = 8	p-valeur
Équivalent sphérique M6				0,2[1]
Moyenne (ET)	-0,66 (1,30)	-0,18 (1,76)	-0,91 (2,20)	
Médiane [Min; Max]	-0,63 [-3,25; 2,13]	0,13 [-5,38; 3,88]	-0,38 [-4,00; 1,13]	
Manquant	14	21	4	
Erreur réfractive M6				0,4[1]
Moyenne (ET)	-0,39 (1,13)	0,08 (1,23)	-0,08 (0,74)	
Médiane [Min; Max]	-0,33 [-2,46; 1,33]	-0,08 [-2,88; 3,72]	-0,17 [-0,81; 0,83]	
Manquant	15	27	4	
Équivalent sphérique M12				0,3[1]
Moyenne (ET)	-0,68 (1,26)	-0,24 (1,69)	-0,94 (2,32)	
Médiane [Min; Max]	-0,63 [-2,88; 1,13]	0,13 [-5,38; 3,88]	-0,31 [-4,25; 1,13]	
Manquant	23	24	4	
Erreur réfractive M12				0,4[1]
Moyenne (ET)	-0,45 (1,13)	0,04 (1,14)	-0,11 (0,81)	
Médiane [Min; Max]	-0,34 [-2,46; 1,11]	-0,16 [-2,88; 3,72]	-0,10 [-1,06; 0,83]	
Manquant	23	31	4	

[1]*Kruskal-Wallis rank sum test*

Tableau 7 : Analyse en sous-groupes de l'erreur réfractive moyenne à M6 et 1 an

Lorsque nous prenons en compte le type d'incision (Tableau 7), l'erreur réfractive moyenne à six mois est plus importante dans le groupe Carlevale que dans le groupe Artisan par voie cornéenne (0,08 dioptrie (1,23)) et Artisan par tunnel scléral (-0,08 dioptrie (0,74).

De même, l'erreur réfractive moyenne à un an reste plus importante dans le groupe Carlevale que dans le groupe Artisan par voie cornéenne (0,04 dioptrie (1,14)) et Artisan par tunnel scléral (-0,11 dioptrie (0,81)).

4.3 Temps opératoire

Le temps opératoire moyen était significativement plus long pour le groupe Carlevale que le groupe artisan avec respectivement un temps opératoire moyen (écart-type, [minimum-maximum]) de 79 minutes (28, [31-158]) contre 59 minutes (25, [28 ;160]) (p<0,001).

Par ailleurs, il y a peu de différences entre l'Artisan par voie cornéenne (59 (27) en moyenne) contre l'Artisan par voie sclérale (61 (8) en moyenne).

	Implant Carlevale N = 51	**Implant Artisan** N = 74	**p-valeur**
Durée de la chirurgie (min)	79 (28)	59 (25)	<0,001[1]
Manquant	1	7	
Anesthésie générale, n (%)	2 (3,9)	4 (5,4)	>0,9[2]
Type de chirurgie, n (%)			<0,001[2]
Implantation secondaire seule	26 (51)	13 (18)	
Phakophagie et Implantation secondaire	11 (22)	24 (32)	
Explantation et implantation secondaire	12 (24)	36 (49)	
Autre	2 (3,9)	1 (1,4)	

[1]*Wilcoxon rank sum test*

[2]*Fisher's exact test*

Tableau 8 : Comparaison du temps opératoire, du type d'anesthésie et du type de chirurgie entre Carlevale et Artisan

	Implant Carlevale N = 51 Moyenne (ET)	Implant Artisan cornéen N = 66 Moyenne (ET)	Implant Artisan scléral N = 8 Moyenne (ET)	p-valeur
Durée de la chirurgie (min)	79 (28)	59 (27)	61 (8)	<0,001[1]
Médiane [Min; Max]	74 [31; 158]	51 [28; 160]	59 [50; 72]	
Manquant	1	6	1	

[1]*Kruskal-Wallis rank sum test*

Tableau 9 : Analyse en sous-groupes du temps opératoire

4.4 Complications per et post opératoires

Treize yeux ont développé un œdème maculaire cystoïde dans le groupe Carlevale contre huit dans le groupe Artisan.

Il n'y a eu aucun cas d'endophtalmie.

Il y a eu un cas d'opacification d'un implant Carlevale chez un patient opéré d'un décollement de rétine avec mise en place d'un tamponnement par huile de silicone.

Il y a eu un cas de rupture de plug dans le groupe Carlevale en per opératoire. Il y a eu également deux chutes de l'implant en cavité vitréenne en per opératoire lors de la manipulation de l'implant.

Il y a eu deux cas de décollement de rétine dans le groupe Carlevale contre quatre décollements de rétine dans le groupe Artisan.

Il y a eu deux cas de déclipsage d'une branche de l'artisan.

Trois cas d'hypotonie sont survenus dans le groupe Carlevale contre deux dans le groupe Artisan dont un s'est compliqué de décollement choroïdien.

	Implant Carlevale N = 51	**Implant Artisan** N = 74	**p-valeur**
Pas de complications, n (%)	26 (51%)	22 (30%)	**0,016**[2]
Casse de l'implant lors de la pose, n (%)	1 (2,0%)	0 (0%)	0,4[1]
Chute de l'implant lors de la pose, n (%)	2 (3,9%)	0 (0%)	0,2[1]
Hémorragie Intra-vitréenne, n (%)	2 (3,9%)	3 (4,1%)	>0,9[1]
Décollement choroïdien, n (%)	0 (0%)	1 (1,4%)	>0,9[1]
Hyphéma, n (%)	1 (2,0%)	11 (15%)	**0,027**[1]
Hypertonie, n (%)	0 (0%)	2 (2,7%)	>0,9[1]
Hypotonie, n (%)	3 (5,9%)	2 (2,7%)	0,4[1]
Décompensation endothéliale, n (%)	1 (2,0%)	2 (2,7%)	>0,9[1]
Décollement de rétine, n (%)	2 (3,9%)	4 (5,4%)	0,6[1]
Oedème maculaire cystoïde, n (%)	13 (25%)	8 (11%)	**0,031**[2]
Corectopie, n (%)	0 (0%)	7 (9,5%)	**0,041**[1]
Opacification de l'implant, n (%)	1 (2,0%)	0 (0%)	0,4[1]
Déclipsage branche, n (%)	0 (0%)	2 (2,7%)	0,5[1]
Exposition de l'haptique, n(%)	1 (2,0%)	0 (0%)	0,4[1]

[1] *Fisher's exact test*

[2] *Pearson's Chi-squared test*

Tableau 10 : Complications per et post-opératoires

Discussion

1 Critère de jugement principal

Dans notre étude, l'astigmatisme chirurgicalement induit est plus important dans le groupe Artisan que dans le groupe Carlevale à six mois.

L'astigmatisme chirurgicalement induit à un an reste plus important dans le groupe Artisan que dans le groupe Carlevale mais plus de manière significative. (Groupe Carlevale : 1,51 dioptries contre groupe Artisan : 1,88 dioptries, p =0,14). Cela pourrait être expliqué par le fait d'un manque de puissance de notre étude ou parce que cette différence n'existe pas. A un an, 22 données étaient manquantes dans le groupe Carlevale et 27 dans le groupe Artisan, soit parce que les patients ont été perdus de vue soit parce que les patients ont été opérés dans l'année précédant la fin du recueil.

Ce résultat semble être lié à une incision cornéenne plus petite et l'absence de suture cornéenne pour la plupart des implants Carlevale puisqu'il ne nécessite qu'une incision de 2,4mm comparé à une incision de 5,5mm pour l'Artisan.

D'autres études ont montré des résultats similaires. Bontemps a comparé les résultats réfractifs de 96 yeux implantés avec le Carlevale contre 175 yeux implantés par Artisan. A six mois, l'astigmatisme chirurgicalement induit était significativement moins important dans le groupe Carlevale 0,3 dioptries (2,1) contre 0,8 dioptries (2,1) dans le groupe Artisan. [77]

Seknazi a également trouvé un astigmatisme chirurgicalement induit plus important dans le groupe Artisan que dans le groupe Carlevale. [78]

Au contraire, Aziria n'a pas de trouvé de différence significative dans l'astigmatisme chirurgicalement induit lorsque le type d'incision n'était pas pris en compte. L'auteur explique que le nombre important de tunnels scléraux dans leur étude pour expliquer ce résultat. Lorsque le type d'incision est pris en compte, ils trouvent un astigmatisme chirurgicalement induit plus important dans le groupe Artisan avec incision cornéenne que le groupe Carlevale et Artisan avec tunnel scléral. [79]

En analyse en sous-groupes, les implants Artisans posés par voie cornéo-sclérale entrainent un astigmatisme chirurgicalement induit comparable aux implants Carlevale. Les effectifs restent cependant faibles.

Baykara a décrit pour la première fois l'utilisation d'un tunnel scléral pour l'implantation d'un Artisan en 2007. [80]

Martinez et Gonzales ont étudié 75 patients qui ont subi une implantation d'Artisan en comparant le type d'incision (cornéenne ou tunnel scléral), le type de vitrectomie (antérieure ou postérieure) et le positionnement pré ou rétro pupillaire. Ils ont trouvé une meilleure acuité visuelle corrigée et un moindre astigmatisme chirurgicalement induit du tunnel scléral comparé à l'incision cornéenne. [32]

De même, Kwon a comparé l'astigmatisme chirurgicalement induit pour la pose d'un Artisan en comparant l'incision cornéenne, limbique et le tunnel scléral. Il a montré qu'il était plus important pour les incision cornéennes et limbiques que pour le tunnel scléral. [81]

Néanmoins, cette technique nécessite une courbe d'apprentissage plus longue. En effet, un tunnel scléral réalisé trop superficiellement risque de se déchirer, tandis qu'un tunnel scléral expose à un risque de perforation oculaire ou de lésion du corps ciliaire.

L'amplitude de l'astigmatisme chirurgicalement induit n'a pas été comparée avec les différentes études déjà publiées car elles ne décrivaient pas la manière dont a été calculé l'astigmatisme induit.

2 Objectifs secondaires

2.1 Meilleure acuité visuelle corrigée

La meilleure acuité visuelle corrigée n'était pas comparable à l'inclusion entre les deux groupes. Nous avons donc décidé de comparer le gain de meilleure acuité visuelle corrigée. Il n'y avait pas de différence entre les deux groupes.

Ce résultat est comparable aux autres articles de la littérature. [77–79]

2.2 Erreur réfractive moyenne

L'erreur réfractive moyenne tend à être moins importante dans le groupe Artisan que dans le groupe Carlevale, bien que cette différence ne soit pas statistiquement significative. A six mois, elle était de -0,39 dioptries dans le groupe Carlevale contre +0,05 dioptries dans le groupe Artisan (p=0,2). A un an, elle atteignait -0,45 dioptries dans le groupe Carlevale contre 0,00 dioptries dans le groupe Artisan. Ces résultats

semblent donc indiquer une meilleure prédictibilité réfractive de l'implant Artisan par rapport au Carlevale.

Ces résultats sont débattus dans la littérature. Certaines études confirment effectivement la supériorité de l'Artisan en termes de résultats réfractifs. [82,83]

Dans son étude, Van Sveren compare 101 implants Carlevale à 77 implants Artisan posés par tunnel scléral. Les résultats indiquent une erreur réfractive moyenne de -0,46 dioptrie (+/-1,45) dans le groupe Carlevale, contre 0,08 dioptrie (+/-1,60) dans le groupe Artisan (p=0,019). De même, Obergassel compare 25 implants Carlevale à 26 implants Artisan posés par tunnel scléral également. Les résultats indiquent une erreur réfractive moyenne de -0,67 dioptrie (+/- 0,56) dans le groupe Carlevale, contre 0,34 dioptrie (+/-0,71) dans le groupe Artisan (p<0,001). A six semaines post-opératoires, 28% des patients du groupe Carlevale présentaient une déviation maximum de +/- 0,5 dioptrie par rapport à la cible réfractive, contre 42% dans le groupe Artisan.

D'une part, l'enclavation de l'implant sur l'iris, qui constitue un support fixe, assure une meilleure reproductibilité de son positionnement. D'autre part, l'utilisation du limbe comme repère lors de la réalisation des sclérotomies pour l'implant Carlevale pourrait contribuer à la variabilité du positionnement et, par conséquent, à une moins bonne prédictibilité réfractive. L'« effective lens position » (ELP) s'avère probablement différente de celle anticipée par la biométrie, induisant un « shift myopique » dans le groupe Carlevale. Ce dernier est retrouvé dans plusieurs études. [69,82–84]Par ailleurs, des variations dans la symétrie, l'angulation des sclérotomies mais aussi pourrait également contribuer aux écarts réfractifs.

D’autres études, au contraire, suggèrent une meilleure prédictibilité réfractive avec l’implant Carlevale.[77,78,85] L’étude de Bontemps retrouve une erreur réfractive moyenne dans le groupe Carlevale avec +0,1 dioptrie contre +0,5 dioptrie dans le groupe Artisan ($p<0,01$). Ils justifient leur résultat par un astigmatisme chirurgicalement induit moins important dans le groupe Carlevale et une meilleure stabilité de l’implant. Des résultats similaires sont retrouvés dans les études de Seknazi et Bodin mais sur des effectifs beaucoup plus restreints.

En tenant compte du type d’incision, les implants Artisan par voie cornéenne et par tunnel scléral offrent une prédictibilité réfractive comparable. Par ailleurs, l’écart entre les valeurs extrêmes (minimum et maximum) est plus réduit, traduisant une dispersion moindre des résultats pour le groupe Artisan par tunnel scléral.

2.3 Temps opératoire

Le temps opératoire est significativement plus long dans le groupe Carlevale avec un temps opératoire d’environ 1h20 contre environ 1h dans le groupe Artisan. D’autres articles retrouvent cette différence en termes de temps opératoire. [77,79] Ceci peut être expliqué par la manipulation de la conjonctive et la réalisation des volets scléraux. Certains articles ont montré d’autres possibilités de fixation de l’implant avec comme objectif de réduire le temps opératoire (comme les « scleral grooves » et la fixation sans dissection conjonctivale) au détriment cependant de la protection des haptiques.

En analyse en sous-groupes, le temps opératoire entre l’artisan par voie cornéenne et par voie sclérale ne semblait pas différer. Cependant, la grande majorité des

tunnels scléraux ont été réalisé par un chirurgien qui avait l'habitude de cette technique chirurgicale.

2.4 Complications per et post-opératoires

Nous avons trouvé un taux de complications plus important dans le groupe Artisan que le groupe Carlevale.

Il y avait plus d'hyphémas et de corectopies dans le groupe Artisan en lien avec la manipulation de l'iris.

Il y avait plus d'œdème maculaire cystoïde dans le groupe Carlevale (13 soit 25%) que dans le groupe Artisan (8 soit 11%). Dans les autres études, la fréquence du syndrome d'Irvine Gass ne diffère pas entre les deux groupes. Par ailleurs, ce taux est plus élevé dans le groupe Carlevale de notre étude que dans les autres articles. [86,87]. L'association entre œdème maculaire cystoïde et implant Artisan fixé en rétro-irien pourrait être explique en partie par l'irritation chronique de l'iris et la persistance de traction vitréo-rétinienne en cas de vitrectomie incomplète. [88]

Il n'y a qu'une rupture de l'haptique (2%) au moment de la fixation sclérale du Carlevale ce qui est similaire à d'autres articles. [86,87] Il y a cependant probablement un biais de déclaration dans les comptes rendu opératoires.

Il n'y avait pas de différence de survenue de décollement de rétine entre les deux groupes. Dans le groupe Carlevale, il y a eu 2 décollements de rétine dans les suites opératoires dont un récidivant qui a dû être tamponné par de l'huile de silicone et qui a entraîné l'opacification et le retrait de l'implant. Quelques articles ont décrit une opacification du Carlevale à la suite d'un tamponnement par gaz. [72,89,90]. A notre

connaissance, aucun article n'a décrit une opacification du Carlevale à la suite d'un tamponnement par huile.

Il y a eu deux cas d'hypertonie dans le groupe Artisan sur blocage pupillaire. Certains auteurs recommandent la réalisation d'une iridectomie préventive.

Il y a eu un cas d'exposition de l'haptique dans le groupe Carlevale malgré un volet scléral.

3 Limites de l'étude

Les données manquantes entre six mois et un an représentent la principale limite de cette étude ce qui pourraient expliquer que certains résultats ne soient plus significatifs.

Le nombre de patients implanté par Artisan avec un tunnel scléral n'était pas suffisant pour pouvoir réaliser une étude en trois groupes.

Pour compléter cette étude, il serait intéressant de la poursuivre pour avoir un recrutement de tunnels scléraux plus important et un suivi des patients plus long afin d'avoir un recul plus important à la fois en termes d'astigmatisme chirurgicalement induit et de complications à long terme. Il pourrait être intéressant d'avoir un recrutement multicentrique avec différents opérateurs pour lisser la courbe d'apprentissage et ouvrir l'analyse à d'autres techniques comme la technique de Yamane modifié qui reste une solution de choix si un implant 3 pièces est dans l'œil.

CONCLUSION

L'implant Carlevale confirme sa place parmi les alternatives thérapeutiques pour les implantations secondaires, tant en termes de résultats réfractifs que de complications opératoires.

De son côté, l'implant Artisan par voie sclérale semble également constituer une alternative satisfaisante notamment en matière d'astigmatisme chirurgicalement induit, de précision réfractive et de sécurité opératoire. Par ailleurs, le recours à un tunnel scléral pour l'explantation simplifie la manœuvre et réduit le traumatisme pour l'endothélium cornéen.

En pratique, le choix de la technique ne peut être standardisé : il repose sur une analyse complexe de la situation clinique, des caractéristiques du patient et de l'expérience du chirurgien.

Le contexte clinique et les caractéristiques du patient constituent souvent le premier facteur décisionnel. La stratégie opératoire va différer selon l'étiologie de l'aphakie. Il est nécessaire de réaliser une examen pré-opératoire complet avec la réalisation d'une anamnèse qui s'intéressera notamment à l'âge du patient pour prendre en compte la tenue dans le temps du tissu irien et des volets scléraux, au déroulement de la chirurgie de cataracte, les complications per opératoires rencontrées, les antécédents ophtalmologiques médicaux et chirurgicaux en particulier les antécédents de chirurgie vitréo-rétinienne, de chirurgie filtrante ou de chirurgie de ptérygion. Elle doit être complétée par un examen ophtalmologique rigoureux comportant l'examen de l'état conjonctival avec mobilisation de celle-ci à la micro-

éponge pour vérifier sa mobilité par rapport aux plans profonds, de la sclère notamment chez les patients myopes forts multi-opérés, l'existence d'une cornea guttata ou de décompensation endothéliale, la présence d'un support irien, la présence ou non d'un plan capsulaire antérieure suffisant, l'examen du type d'implant et de sa localisation et la réalisation d'un fond d'œil avec un examen de la périphérie rétinienne. Il peut être complété au besoin d'une tomographie par cohérence optique et d'une microscopie spéculaire. Ainsi, la prise en charge sera différente en fonction de la préservation d'un plan capsulaire ou non, et de la présence d'un implant dans l'œil ou pas. Dans les situations où persiste un plan capsulaire suffisant, la mise en place d'un implant dans le sulcus représente une option adaptée. En revanche, en l'absence de support capsulaire suffisant, et lorsque l'implant est déjà présent dans l'œil, plusieurs alternatives peuvent être envisagées pour ne pas avoir à explanter l'implant : une fixation sclérale sans suture selon la technique de Yamane s'il s'agit d'un implant 3-pièces, une fixation sclérale par suture Gore-Tex si les haptiques le permettent, ou encore une suture irienne. Enfin, si le support capsulaire n'est pas suffisant et qu'il n'y a pas d'implant dans l'œil, se posera la question d'un implant clipsé à l'iris type Artisan, d'un implant 3 pièces fixé à la sclère selon la technique de Yamane ou d'un implant fixé à la sclère sans suture type Carlevale.

Par ailleurs, l'expérience et la préférence du chirurgien jouent un rôle déterminant dans le choix de la technique et influencent directement la reproductibilité des résultats et la sécurité des procédures.

Enfin, le choix de l'implant doit s'inscrire dans une réflexion médico-économique, intégrant le coût des implants et les restes à charge potentiels pour les patients.

Liste des tables

Tableau 1 : Comparaison entre Carlevale (Soleko, Italie) et Carlevale (MD Tech, Italie) 48
Tableau 2 : Caractéristiques des patients à l'inclusion 61
Tableau 3 : Indications des implantations secondaires 62
Tableau 4 : Astigmatisme chirurgicalement induit à M1, M3, M6 et 1an 63
Tableau 5 : Analyse en sous groupes de l'astigmatisme chirurgicalement induit à M1, M3, M6 et 1 an 65
Tableau 6 : Erreur réfractive moyenne à M6 et 1 an 67
Tableau 7 : Comparaison du temps opératoire, du type d'anesthésie et du type de chirurgie entre Carlevale et Artisan 69
Tableau 8 : Analyse en sous-groupes du temps opératoire 70
Tableau 9 : Complications per et post-opératoires 71

Liste des figures

Figure 1 : Représentation schématique du premier implant de chambre antérieur, monobloc, rigide, par Baron en 1952 [18] 10
Figure 2 : Implant de Strampelli 11
Figure 3 : Implant à boucle fermée de Danheim 11
Figure 4 : Implant à boucle ouverte de Barraquer 12
Figure 5 : Implant de chambre de type Kelman à 4 points d'appui angulaire (Alcon) 13
Figure 6 : Implant de chambre antérieure de type S122UV/L122UV (Bausch & Lomb) 14
Figure 7 : Implant de Binkhorst, premier implant enclavé à l'iris [26] 15
Figure 8 : Implant clipsé à l'iris de Worst [27] 15
Figure 9 : Comparaison entre Worst iris-claw et Artisan 16
Figure 10 : Technique de McCannel [34] 18
Figure 11 : Technique de McCannel modifiée par Chang [35] 19
Figure 12 : Technique de suture de l'optique à l'iris 21
Figure 13 : Technique de Lewis [40] 23
Figure 14 : Insertion directe des sutures par voie externe [41] 24
Figure 15 : Utilisation d'une aiguille creuse 26G dans la technique de Basti [42] 24
Figure 16 : Technique modifiée de Hu selon Ramocki [43] 26
Figure 17 : Technique de Smiddy 30
Figure 18 : Suture sclérale par voie interne avec 4 points de fixation et bouclage de l'haptique 32
Figure 19 : Implant avec 3 boucles de Teflon 33
Figure 20 : Technique de Maggi et Maggi 34
Figure 21 : réalisation d'un tunnel scléral parallèle au limbe à partir de la sclérotomie 35
Figure 22 : saisie de l'haptique à l'aide d'une pince end gripping 25G 36
Figure 23 : sortie de l'haptique à travers la sclérotomie et le tunnel scléral 36
Figure 24 [60] 38
Figure 25 : Vue de face et profil de l'implant Artisan 42
Figure 26 : Vue de profil et de face de l'implant Carlevale (Soleko, Italie) 49
Figure 27 : Implant Carlevale (MD Tech, Italie) avec sa couleur "natural yellow" 49
Figure 28 : Technique des poches sclérales 56
Figure 29 : Flow chart 60

Figure 30 : Variation de l’astigmatisme chirurgicalement induit à M1, M3, M6 et 1 an 64
Figure 31 : Représentation graphique de l’erreur réfractive moyenne.....67

Références

[1] Mansour AM, Jaroudi MO, Hamam RN, Maalouf FC. Isolated posterior capsular rupture following blunt head trauma. Clin Ophthalmol Auckl NZ 2014;8:2403–7. https://doi.org/10.2147/OPTH.S73990.

[2] Thomas R. Posterior capsule rupture after blunt trauma. J Cataract Refract Surg 1998;24:283–4. https://doi.org/10.1016/s0886-3350(98)80213-7.

[3] Yasukawa T, Kita M, Honda Y. Traumatic cataract with a ruptured posterior capsule from a nonpenetrating ocular injury. J Cataract Refract Surg 1998;24:868–9. https://doi.org/10.1016/s0886-3350(98)80146-6.

[4] Saika S, Kin K, Ohmi S, Ohnishi Y. Posterior capsule rupture by blunt ocular trauma. J Cataract Refract Surg 1997;23:139–40. https://doi.org/10.1016/s0886-3350(97)80167-8.

[5] Lee SI, Song HC. A case of isolated posterior capsule rupture and traumatic cataract caused by blunt ocular trauma. Korean J Ophthalmol KJO 2001;15:140–4. https://doi.org/10.3341/kjo.2001.15.2.140.

[6] Vajpayee RB, Angra SK, Honavar SG, Titiyal JS, Sharma YR, Sakhuja N. Pre-existing posterior capsule breaks from perforating ocular injuries. J Cataract Refract Surg 1994;20:291–4. https://doi.org/10.1016/s0886-3350(13)80580-9.

[7] Narayan A, Neo YN, Lockington D, Day AC. Timing of posterior capsular rupture during cataract surgery. Eye Lond Engl 2025. https://doi.org/10.1038/s41433-025-03942-8.

[8] Nemet AY, Assia EI, Apple DJ, Barequet IS. Current concepts of ocular manifestations in Marfan syndrome. Surv Ophthalmol 2006;51:561–75. https://doi.org/10.1016/j.survophthal.2006.08.008.

[9] Rahman M, Sharma M, Aggarwal P, Singla S, Jain N. Homocystinuria and ocular complications – A review. Indian J Ophthalmol 2022;70:2272–8. https://doi.org/10.4103/ijo.IJO_309_22.

[10] Jensen AD, Cross HE, Paton D. Ocular complications in the Weill-Marchesani syndrome. Am J Ophthalmol 1974;77:261–9. https://doi.org/10.1016/0002-9394(74)90685-0.

[11] Neely DE, Plager DA. Management of ectopia lentis in children. Ophthalmol Clin N Am 2001;14:493–9. https://doi.org/10.1016/s0896-1549(05)70247-9.

[12] Nelson LB, Maumenee IH. Ectopia lentis. Surv Ophthalmol 1982;27:143–60. https://doi.org/10.1016/0039-6257(82)90069-8.

[13] Naumann GO, Schlötzer-Schrehardt U, Küchle M. Pseudoexfoliation syndrome for the comprehensive ophthalmologist. Intraocular and systemic manifestations. Ophthalmology 1998;105:951–68. https://doi.org/10.1016/S0161-6420(98)96020-1.

[14] Ritch R. Exfoliation syndrome. Curr Opin Ophthalmol 2001;12:124–30. https://doi.org/10.1097/00055735-200104000-00008.

[15] Belfort R, Nussenblatt RB, Lottemberg C, Kwitko S, Chamon W, de Smet M, et al. Spontaneous lens subluxation in uveitis. Am J Ophthalmol 1990;110:714–6. https://doi.org/10.1016/s0002-9394(14)77080-1.

[16] Tao LW, Hall A. In-bag dislocation of intraocular lens in patients with uveitis: a case series. J Ophthalmic Inflamm Infect 2015;5:10. https://doi.org/10.1186/s12348-015-0036-1.

[17] Ascaso FJ, Huerva V, Grzybowski A. Epidemiology, Etiology, and Prevention of Late IOL-Capsular Bag Complex Dislocation: Review of the Literature. J Ophthalmol 2015;2015:805706. https://doi.org/10.1155/2015/805706.

[18] Anterior Chamber Intraocular Lenses. Surv Ophthalmol 2000;45:S131–49. https://doi.org/10.1016/S0039-6257(00)00179-X.

[19] Apple DJ, Brems RN, Park RB, Norman DK, Hansen SO, Tetz MR, et al. Anterior chamber lenses. Part I: Complications and pathology and a review of designs. J Cataract Refract Surg 1987;13:157–74. https://doi.org/10.1016/s0886-3350(87)80131-1.

[20] Apple DJ, Brems RN, Park RB, Norman DK, Hansen SO, Tetz MR, et al. Anterior chamber lenses. Part I: Complications and pathology and a review of designs. J Cataract Refract Surg 1987;13:157–74. https://doi.org/10.1016/s0886-3350(87)80131-1.

[21] Apple DJ, Brems RN, Park RB, Norman DK, Hansen SO, Tetz MR, et al. Anterior chamber lenses. Part I: Complications and pathology and a review of designs. J Cataract Refract Surg 1987;13:157–74. https://doi.org/10.1016/s0886-3350(87)80131-1.

[22] Smith PW, Wong SK, Stark WJ, Gottsch JD, Terry AC, Bonham RD. Complications of semiflexible, closed-loop anterior chamber intraocular lenses. Arch Ophthalmol Chic Ill 1960 1987;105:52–7. https://doi.org/10.1001/archopht.1987.01060010058031.

[23] Mamalis N, Crandall AS, Pulsipher MW, Follett S, Monson MC. Intraocular lens explantation and exchange. A review of lens styles, clinical indications, clinical results, and visual outcome. J Cataract Refract Surg 1991;17:811–8. https://doi.org/10.1016/s0886-3350(13)80416-6.

[24] Ellingson FT. The uveitis-glaucoma-hyphema syndrome associated with the Mark VIII anterior chamber lens implant. J - Am Intra-Ocul Implant Soc 1978;4:50–3. https://doi.org/10.1016/s0146-2776(78)80054-8.

[25] Sawada T, Kimura W, Kimura T, Suga H, Ohte A, Yamanishi S, et al. Long-term follow-up of primary anterior chamber intraocular lens implantation. J Cataract Refract Surg 1998;24:1515–20. https://doi.org/10.1016/s0886-3350(98)80176-4.

[26] Bellamy JP, Queguiner F, Salamé N, Montard M. Implantation secondaire. Techniques et complications. J Fr Ophtalmol 2000;23:73–80.

[27] Binkhorst CD. Iris-clip and irido-capsular lens implants (pseudophakoi): personal techniques of pseudophakia. Br J Ophthalmol 1967;51:767–71. https://doi.org/10.1136/bjo.51.11.767.

[28] Worst JG. Iris claw lens. J - Am Intra-Ocul Implant Soc 1980;6:166–7. https://doi.org/10.1016/s0146-2776(80)80016-4.

[29] Yoo TK, Lee SM, Lee H, Choi EY, Kim M. Retropupillary Iris Fixation of an Artisan Myopia Lens for Intraocular Lens Dislocation and Aphakia in Eyes with Extremely High Myopia: A Case Series and a Literature Review. Ophthalmol Ther 2022;11:1251–60. https://doi.org/10.1007/s40123-022-00494-y.

[30] Liang I-C, Chang Y-H, Hernández Martínez A, Hung C-F. Iris-Claw Intraocular Lens: Anterior Chamber or Retropupillary Implantation? A Systematic Review and Meta-Analysis. Med Kaunas Lith 2021;57:785. https://doi.org/10.3390/medicina57080785.

[31] Romero D, Escolano J, Fernández C, Martínez-Toldos JJ, Monera CE, Castilla G, et al. The influence of the Artisan–Verisyse position on the postoperative outcomes: A systematic review and meta-analysis. Indian J Ophthalmol 2022;70:3213–21. https://doi.org/10.4103/ijo.IJO_880_22.

[32] Hernández Martínez A, Almeida González CV. Iris-claw intraocular lens implantation: Efficiency and safety according to technique. J Cataract Refract Surg 2018;44:1186–91. https://doi.org/10.1016/j.jcrs.2018.06.049.

[33] Mora P, Calzetti G, Favilla S, Forlini M, Tedesco S, Date P, et al. Comparative Analysis of the Safety and Functional Outcomes of Anterior versus Retropupillary Iris-Claw IOL Fixation. J Ophthalmol 2018;2018:8463569. https://doi.org/10.1155/2018/8463569.

[34] Toro MD, Longo A, Avitabile T, Nowomiejska K, Gagliano C, Tripodi S, et al. Five-year follow-up of secondary iris-claw intraocular lens implantation for the treatment of aphakia: Anterior chamber versus retropupillary implantation. PloS One 2019;14:e0214140. https://doi.org/10.1371/journal.pone.0214140.

[35] Peralba RT, Lamas-Francis D, Sarandeses-Diez T, Martínez-Pérez L, Rodríguez-Ares T. Iris-claw intraocular lens for aphakia: Can location influence the final outcomes? J Cataract Refract Surg 2018;44:818. https://doi.org/10.1016/j.jcrs.2018.05.010.

[36] McCannel MA. A retrievable suture idea for anterior uveal problems. Ophthalmic Surg 1976;7:98–103.

[37] Chang DF. Siepser slipknot for McCannel iris-suture fixation of subluxated intraocular lenses. J Cataract Refract Surg 2004;30:1170–6. https://doi.org/10.1016/j.jcrs.2003.10.025.

[38] Nayman T, Milad D, Sebag M. Long-term outcomes of iris-sutured subluxated intraocular lenses. Indian J Ophthalmol 2024;72:S218–23. https://doi.org/10.4103/IJO.IJO_3397_22.

[39] Navia-Aray EA. Suturing a posterior chamber intraocular lens to the iris through limbal incisions: results in 30 eyes. J Refract Corneal Surg 1994;10:565–70.

[40] Malbran ES, Malbran E, Negri I. Lens guide suture for transport and fixation in secondary IOL implantation after intracapsular extraction. Int Ophthalmol 1986;9:151–60. https://doi.org/10.1007/BF00159844.

[41] Girard LJ, Canizales R, Esnaola N, Rand WJ. Subluxated (ectopic) lenses in adults. Long-term results of pars plana lensectomy-vitrectomy by ultrasonic fragmentation with and without a phacoprosthesis. Ophthalmology 1990;97:462–5. https://doi.org/10.1016/s0161-6420(90)32560-5.

[42] Lewis JS. Sulcus fixation without flaps. Ophthalmology 1993;100:1346–50. https://doi.org/10.1016/s0161-6420(93)31477-6.

[43] Shapiro A, Leen MM. External transscleral posterior chamber lens fixation. Arch Ophthalmol Chic Ill 1960 1991;109:1759–60. https://doi.org/10.1001/archopht.1991.01080120143044.

[44] Basti S, Tejaswi PC, Singh SK, Sekhar GC. Outside-in transscleral fixation for ciliary sulcus intraocular lens placement. J Cataract Refract Surg 1994;20:89–92. https://doi.org/10.1016/s0886-3350(13)80053-3.

[45] Ramocki JM, Shin DH, Glover BK, Morris DA, Kim YY. Foldable posterior chamber intraocular lens implantation in the absence of capsular and zonular support. Am J Ophthalmol 1999;127:213–6. https://doi.org/10.1016/s0002-9394(98)00297-9.

[46] Eryildirim A. Knotless scleral fixation for implanting a posterior chamber intraocular lens. Ophthalmic Surg 1995;26:82–4.

[47] Lewis JS. Ab externo sulcus fixation. Ophthalmic Surg 1991;22:692–5.

[48] Rao SK, Gopal L, Fogla R, Lam DS, Padmanabhan P. Ab externo 4-point scleral fixation. J Cataract Refract Surg 2000;26:9–10. https://doi.org/10.1016/s0886-3350(99)00393-4.

[49] Smiddy WE, Sawusch MR, O'Brien TP, Scott DR, Huang SS. Implantation of scleral-fixated posterior chamber intraocular lenses. J Cataract Refract Surg 1990;16:691–6. https://doi.org/10.1016/s0886-3350(13)81007-3.

[50] Grigorian R, Chang J, Zarbin M, Del Priore L. A new technique for suture fixation of posterior chamber intraocular lenses that eliminates intraocular knots. Ophthalmology 2003;110:1349–56. https://doi.org/10.1016/S0161-6420(03)00467-6.

[51] Sun H, Wang C, Wu H. Recent advances and current challenges in suture and sutureless scleral fixation techniques for intraocular lens: a comprehensive review. Eye Vis 2024;11:49. https://doi.org/10.1186/s40662-024-00414-0.

[52] Girard LJ. Pars plana phacoprosthesis (aphakic intraocular implant): a preliminary report. Ophthalmic Surg 1981;12:19–22.

[53] Wagoner MD, Cox TA, Ariyasu RG, Jacobs DS, Karp CL, American Academy of Ophthalmology. Intraocular lens implantation in the absence of capsular support: a report by the American Academy of Ophthalmology. Ophthalmology 2003;110:840–59. https://doi.org/10.1016/s0161-6420(02)02000-6.

[54] Vote BJ, Tranos P, Bunce C, Charteris DG, Da Cruz L. Long-term outcome of combined pars plana vitrectomy and scleral fixated sutured posterior chamber intraocular lens implantation. Am J Ophthalmol 2006;141:308–12. https://doi.org/10.1016/j.ajo.2005.09.012.

[55] Bausili Portabella MM, Nadal J, Alvarez de Toledo J, Fideliz de la Paz M, Barraquer RI. Long-term outcome of scleral-sutured posterior chamber intraocular lens: a case series. Br J Ophthalmol 2020;104:712–7. https://doi.org/10.1136/bjophthalmol-2019-314054.

[56] Maggi R, Maggi C. Sutureless scleral fixation of intraocular lenses. J Cataract Refract Surg 1997;23:1289. https://doi.org/10.1016/S0886-3350(97)80104-6.

[57] Gabor SGB, Pavlidis MM. Sutureless intrascleral posterior chamber intraocular lens fixation. J Cataract Refract Surg 2007;33:1851–4. https://doi.org/10.1016/j.jcrs.2007.07.013.

[58] Agarwal A, Kumar DA, Jacob S, Baid C, Agarwal A, Srinivasan S. Fibrin glue-assisted sutureless posterior chamber intraocular lens implantation in eyes with deficient posterior capsules. J Cataract Refract Surg 2008;34:1433–8. https://doi.org/10.1016/j.jcrs.2008.04.040.

[59] Prenner JL, Feiner L, Wheatley HM, Connors D. A novel approach for posterior chamber intraocular lens placement or rescue via a sutureless scleral fixation technique. Retina Phila Pa 2012;32:853–5. https://doi.org/10.1097/IAE.0b013e3182479b61.

[60] Ohta T, Toshida H, Murakami A. Simplified and safe method of sutureless intrascleral posterior chamber intraocular lens fixation: Y-fixation technique. J Cataract Refract Surg 2014;40:2–7. https://doi.org/10.1016/j.jcrs.2013.11.003.

[61] Totan Y, Karadag R. Trocar-assisted sutureless intrascleral posterior chamber foldable intra-ocular lens fixation. Eye Lond Engl 2012;26:788–91. https://doi.org/10.1038/eye.2012.19.

[62] Takayama K, Akimoto M, Taguchi H, Nakagawa S, Hiroi K. Transconjunctival sutureless intrascleral intraocular lens fixation using intrascleral tunnels guided with catheter and 30-gauge needles. Br J Ophthalmol 2015;99:1457–9. https://doi.org/10.1136/bjophthalmol-2014-306579.

[63] Yamane S, Inoue M, Arakawa A, Kadonosono K. Sutureless 27-gauge needle-guided intrascleral intraocular lens implantation with lamellar scleral dissection. Ophthalmology 2014;121:61–6. https://doi.org/10.1016/j.ophtha.2013.08.043.

[64] Yamane S, Sato S, Maruyama-Inoue M, Kadonosono K. Flanged Intrascleral Intraocular Lens Fixation with Double-Needle Technique. Ophthalmology 2017;124:1136–42. https://doi.org/10.1016/j.ophtha.2017.03.036.

[65] Scharioth GB, Prasad S, Georgalas I, Tataru C, Pavlidis M. Intermediate results of sutureless intrascleral posterior chamber intraocular lens fixation. J Cataract Refract Surg 2010;36:254–9. https://doi.org/10.1016/j.jcrs.2009.09.024.

[66] Todorich B, Stem MS, Kooragayala K, Thanos A, Faia LJ, Williams GA, et al. STRUCTURAL ANALYSIS AND COMPREHENSIVE SURGICAL OUTCOMES OF THE SUTURELESS INTRASCLERAL FIXATION OF SECONDARY INTRAOCULAR LENSES IN HUMAN EYES. Retina Phila Pa 2018;38 Suppl 1:S31–40. https://doi.org/10.1097/IAE.0000000000001941.

[67] Stem MS, Todorich B, Woodward MA, Hsu J, Wolfe JD. Scleral-Fixated Intraocular Lenses: Past and Present. J Vitreoretin Dis 2017;1:144–52. https://doi.org/10.1177/2474126417690650.

[68] Veronese C, Maiolo C, Armstrong GW, Primavera L, Torrazza C, Della Mora L, et al. New surgical approach for sutureless scleral fixation. Eur J Ophthalmol 2020;30:612–5. https://doi.org/10.1177/1120672120902020.

[69] Fiore T, Messina M, Muzi A, Tosi G, Lupidi M, Casini G, et al. Comparison of two different scleral fixation techniques of posterior chamber Carlevale lens. Medicine (Baltimore) 2021;100:e26728. https://doi.org/10.1097/MD.0000000000026728.

[70] Manousakis E, Gartaganis PS, Manousakis E, Karmiris E. A NOVEL TECHNIQUE FOR SCLERAL FIXATION OF CARLEVALE INTRAOCULAR LENS WITHOUT CONJUNCTIVAL OPENING UTILIZING HOFFMAN POCKETS. Retin Cases Brief Rep 2025;19:354–7. https://doi.org/10.1097/ICB.0000000000001584.

[71] Giannopoulos T, Panagiotou ES, Giannoukaki A, Mikropoulos DG, Konstas AG. A New Technique with Scleral Grooves for Sutureless Scleral Fixation of the Carlevale Intraocular Lens. Ophthalmol Ther 2024;13:2255–63. https://doi.org/10.1007/s40123-024-00986-z.

[72] Danese C, Di Bin F, Lanzetta P. A mini-invasive surgical technique for Carlevale IOL implantation: case series study and description of concomitant surgery. Graefes Arch Clin Exp Ophthalmol 2024;262:487–94. https://doi.org/10.1007/s00417-023-06217-8.

[73] Fiore T, Messina M, Muzi A, Tosi G, Lupidi M, Casini G, et al. Comparison of two different scleral fixation techniques of posterior chamber Carlevale lens. Medicine (Baltimore) 2021;100:e26728. https://doi.org/10.1097/MD.0000000000026728.

[74] Marolo P, Caselgrandi P, Gaidano M, Conte F, Parisi G, Borrelli E, et al. Long-Term Surgical Outcomes of Scleral Flap versus Scleral Pocket Technique for Sutureless Intrascleral One-Piece Lens Fixation. J Clin Med 2024;13:4452. https://doi.org/10.3390/jcm13154452.

[75] Hoffman RS, Fine IH, Packer M. Scleral fixation without conjunctival dissection. J Cataract Refract Surg 2006;32:1907–12. https://doi.org/10.1016/j.jcrs.2006.05.029.

[76] Alpins NA. A new method of analyzing vectors for changes in astigmatism. J Cataract Refract Surg 1993;19:524–33. https://doi.org/10.1016/s0886-3350(13)80617-7.

[77] Bontemps J, Loria O, Sejournet L, Allignet B, Elbany S, Matonti F, et al. Refractive outcomes for secondary sutureless posterior chamber lens implantation: sutureless scleral fixating lens Carlevale® versus retropupillary iris-claw lens Artisan®. Graefes Arch Clin Exp Ophthalmol Albrecht Von Graefes Arch Klin Exp Ophthalmol 2025;263:735–43. https://doi.org/10.1007/s00417-024-06683-8.

[78] Seknazi D, Colantuono D, Tahiri R, Amoroso F, Miere A, Souied EH. Secondary Sutureless Posterior Chamber Lens Implantation with Two Specifically Designed IOLs: Iris Claw Lens versus Sutureless Trans-Scleral Plugs Fixated Lens. J Clin Med 2021;10:2216. https://doi.org/10.3390/jcm10102216.

[79] Aziria A, Guindolet D, Lejoyeux R, Manassero A, Bruneau S, Duvillier A, et al. Refractive outcomes of Carlevale IOLs compared to Artisan iris-claw IOLs considering the type of incision. Eur J Ophthalmol 2024;34:1890–8. https://doi.org/10.1177/11206721241237551.

[80] Baykara M, Ozcetin H, Yilmaz S, Timuçin OB. Posterior iris fixation of the iris-claw intraocular lens implantation through a scleral tunnel incision. Am J Ophthalmol 2007;144:586–91. https://doi.org/10.1016/j.ajo.2007.06.009.

[81] Kwon HJ, Nam SM, Stulting RD, Lim CY, Seo KY. Comparison of surgically induced astigmatism following iris-claw PIOL insertion with scleral, limbal, or corneal incisions. J Refract Surg Thorofare NJ 1995 2014;30:330–5. https://doi.org/10.3928/1081597X-20140416-02.

[82] Van Severen V, Maaijwee KJM, Pennekamp CWA, Feenstra HMA, van Dijk EHC, Lindstedt EW, et al. Comparison of surgical outcomes of Carlevale sutureless scleral fixation and Artisan Aphakia intraocular lens. Acta Ophthalmol (Copenh) 2024;102:491–6. https://doi.org/10.1111/aos.15795.

[83] Obergassel J, Heiduschka P, Alten F, Eter N, Clemens CR. A Comparative Analysis of Carlevale IOL Versus Artisan IOL Implantation Using a Scleral Tunnel Incision Technique. J Clin Med 2024;13:6964. https://doi.org/10.3390/jcm13226964.

[84] Barca F, Caporossi T, de Angelis L, Giansanti F, Savastano A, Di Leo L, et al. Trans-scleral plugs fixated IOL: a new paradigm for sutureless scleral fixation. J Cataract Refract Surg 2020;46:716–20. https://doi.org/10.1097/j.jcrs.0000000000000135.

[85] Bodin S, Bourdon H, Bennedjai A, Akesbi J, Rodallec T, Robin M, et al. Efficacy and safety of intraocular folding sutureless scleral fixating lens versus iris-claw intraocular lens implantation. J Fr Ophtalmol 2022;45:392–7. https://doi.org/10.1016/j.jfo.2021.11.009.

[86] Vaiano AS, Hoffer KJ, Greco A, Greco A, D'Amico G, Pasqualitto V, et al. Long-term Outcomes and Complications of the New Carlevale Sutureless Scleral Fixation Posterior Chamber IOL. J Refract Surg Thorofare NJ 1995 2021;37:126–32. https://doi.org/10.3928/1081597X-20201207-02.

[87] Rossi T, Iannetta D, Romano V, Carlevale C, Forlini M, Telani S, et al. A novel intraocular lens designed for sutureless scleral fixation: surgical series. Graefes Arch Clin Exp Ophthalmol Albrecht Von Graefes Arch Klin Exp Ophthalmol 2021;259:257–62. https://doi.org/10.1007/s00417-020-04789-3.

[88] Massa HF, Gobej I, Jacquier P, Jonescu-Cuypers C, Le Quoy O. Cystoid macular oedema and iris-fixated intraocular lens treated with intraocular lens exchange: A case series and review. J Int Med Res 2019;47:188–95. https://doi.org/10.1177/0300060518799004.

[89] Coco G, Ferrara M, Borgia A, Romano D, Romano V. Carlevale intraocular lens opacification after Descemet stripping automated endothelial keratoplasty. Eur J Ophthalmol 2023;33:NP60–2. https://doi.org/10.1177/11206721221128669.

[90] Sejournet L, Elbany S, Serrar Y, Loria O, Bontemps J, Mathis T, et al. FIL SSF intraocular lens opacification after gas tamponade: A case series. Eur J Ophthalmol 2024;34:NP34–8. https://doi.org/10.1177/11206721241226743.

AUTEUR : Nom : Guilbert **Prénom :** Maxime

Date de Soutenance : 24 Octobre 2025

Titre de la Thèse : Comparaison des implants à fixation sclérale de type Carlevale aux implants clipsés à l'iris type Artisan en termes de résultats réfractifs et de complications opératoires : étude rétrospective au CHU de Lille

Thèse - Médecine - Lille 2025

DES: Ophtalmologie

Mots-clés : Carlevale-Artisan-Astigmatisme

Objectif : Comparer les implants à fixation sclérale de type Carlevale aux implants clipsés à l'iris type Artisan en termes de résultats réfractifs et de complications opératoires

Matériel et Méthodes : Étude rétrospective incluant tous les patients implantés par Artisan et Carlevale entre le 1er janvier 2021 et le 30 juin 2025 au CHU de Lille.

Résultats : 143 yeux de 136 patients ont été inclus : 51 dans le groupe Carlevale et 74 dans le groupe Artisan. A six mois, l'astigmatisme chirurgicalement induit était significativement moins important dans le groupe Carlevale 1,43 D contre 2,05 D dans le groupe Artisan. A six mois, l'erreur réfractive moyenne tendait à être moins important dans le groupe Artisan +0,05 D contre -0,39 D dans le groupe Carlevale. Le temps opératoire était plus long dans le groupe Carlevale que dans le groupe Artisan. Le taux de complications post opératoires était similaire pour les deux groupes en dehors d'un taux de syndrome d'Irvine-Gass plus important dans le groupe Carlevale.

Conclusion : L'implant Carlevale induit moins d'astigmatisme que l'Artisan avec de bons résultats réfractifs et un profil de complications favorables.

Composition du Jury :

Président : Monsieur le Professeur Labalette

Assesseurs : Madame le Docteur Proença
Madame le Docteur Talbi

Directeur : Monsieur le Docteur Landrieux