50376
1980
216-2

50376
1980
216-2

N° d'ordre 500

UNIVERSITÉ DES SCIENCES ET TECHNIQUES DE LILLE

THÈSE

présentée

à l'Université des Sciences et Techniques de Lille

pour obtenir

le grade de Docteur ès Sciences Naturelles

par

Gérard TRAMU

Détection Immunocytologique des Polypeptides apparentés à la Corticotropine et à la Bêta-Lipotropine dans l'Adénohypophyse et l'Hypothalamus du Cobaye *(Cavia porcellus L.)* et du Lérot *(Eliomys quercinus L.)*

Tome II : PLANCHES

soutenue le 10 Décembre 1980, devant la Commission d'Examen

MM.	M. DURCHON	Président
	A. DHAINAUT	Rapporteur
	M.-P. DUBOIS	Rapporteur
	J. LÉONARDELLI	Rapporteur
Mme	A. TIXIER-VIDAL	Examinateur
M.	J BARRY	Examinateur

P L A N C H E I

Technique d'élution des anticorps (Cobaye mâle, fixation Stieve, paraffine).

A1 à B2 : Marquages successifs de deux antigènes dans le lobe antérieur.

- A1 et B1 : Coupes adjacentes traitées l'une avec un anti-LHβ (A1), l'autre avec un anti-17-39ACTH (B1) et révélées toutes deux au 4-chloro-1-naphtol.

- A2 et B2 : Les mêmes coupes, après décoloration du précipité bleu, élution des anticorps puis traitement par l'anti-17-39ACTH (A2) et l'anti-LHβ (B2).

Les comparaisons montrent qu'au cours de la deuxième réaction, aucune des cellules marquées lors de la première, ne réagit. Ceci prouve l'efficacité de l'élution. Les comparaisons A1-B2 et B1-A2 permettent également de constater que l'immunoréactivité de la gonadotropine LH et de l'ACTH, n'est pas altérée par le traitement d'élution.
X 345.

C1 et C2 : Exemple d'une tentative d'élution à l'HCl 0,1 N pendant 2 heures. La normalité de l'HCl et le temps de traitement ont été volontairement augmentés par rapport à la technique originale de NAKANE (1968) qui préconise l'emploi d'HCl 0,05 N pendant 1 heure.
La coupe traitée par l'anti-LHβ (C1) a été décolorée, éluée à l'HCl et traitée à nouveau par l'anti-17-39ACTH (C2).
En C2, les cellules corticotropes sont marquées, mais la réaction provoque la réapparition du marquage des cellules gonadotropes prouvant ainsi que les anticorps anti-LHβ fixés en C1 n'ont pas été éliminés par l'élution.
X 345.



BIUS LILLE

P L A N C H E II

Double marquage dans le lobe antérieur (Cobaye mâle, fixation Stieve, paraffine).

Localisation simultanée des cellules gonadotropes (jaune orangé) et des cellules corticotropes (bleu violacé) par utilisation d'un sérum anti-LH révélé par la DAB et d'un sérum anti-17-39 ACTH révélé par le 4-chloro-1-naphtol.
x 625.

P L A N C H E III

PAS positivité des cellules corticotropes.
(Lérot femelle sacrifié en hiver, fixation Bouin-Hollande-Sublimé, paraffine).

A et B : Coupes adjacentes de 2 µm d'épaisseur. Sur la coupe A, dans un premier temps, les cellules corticotropes ont été marquées par un anti-1-24ACTH révélé en brun par la DAB.
Dans un deuxième temps, les deux coupes ont subi la réaction du PAS.
Les cellules immunoréactives en A, sont PAS positives (B).
Cependant, d'autres petites cellules qui réagissent également au PAS ne fixent pas l'anticorps. Il s'agit des cellules gonadotropes en état de repos.
X 1500.

P L A N C H E IV

Superposition d'observations de coupes semi-fine et ultra-fine (Lérot, fixation glutaraldéhyde-formaldéhyde-OsO_4, araldite).

A - Cinq cellules marquées en immunofluorescence par un anti-1-24ACTH. La réaction n'intéresse que le cytoplasme.

B - Le même champ retrouvé sur la coupe semi-fine adjacente colorée par le tétrachrome de Herlant.

C - Sur la coupe ultra-fine adjacente, les cinq cellules marquées en A, sont observées à l'échelle ultrastructurale. Elles sont caractérisées par leur cytoplasme clair et la grande taille de leurs granules de sécrétion.

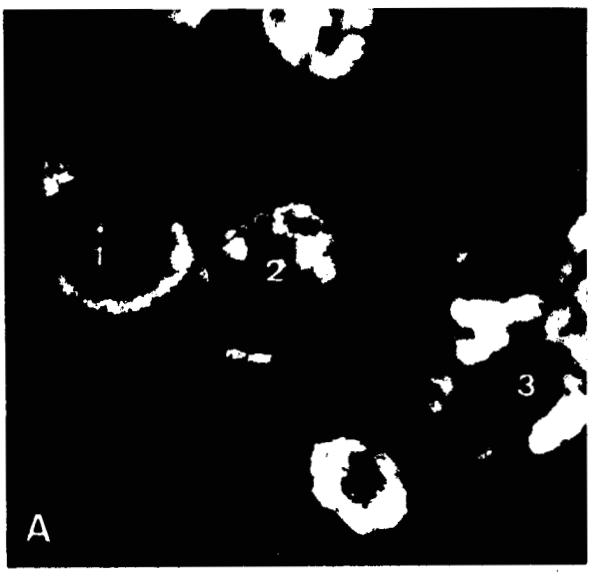

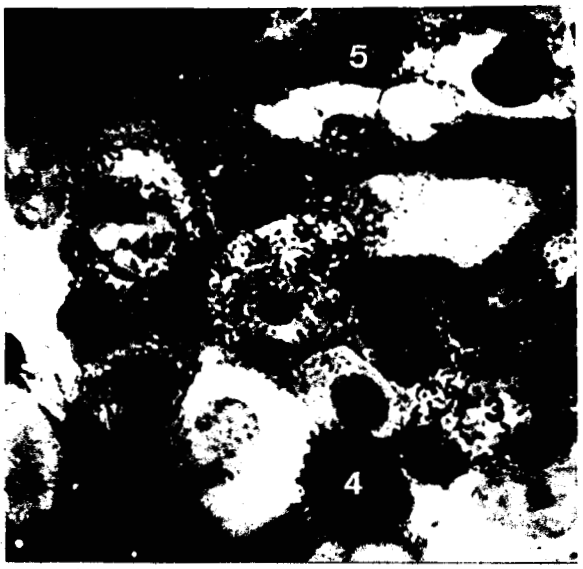

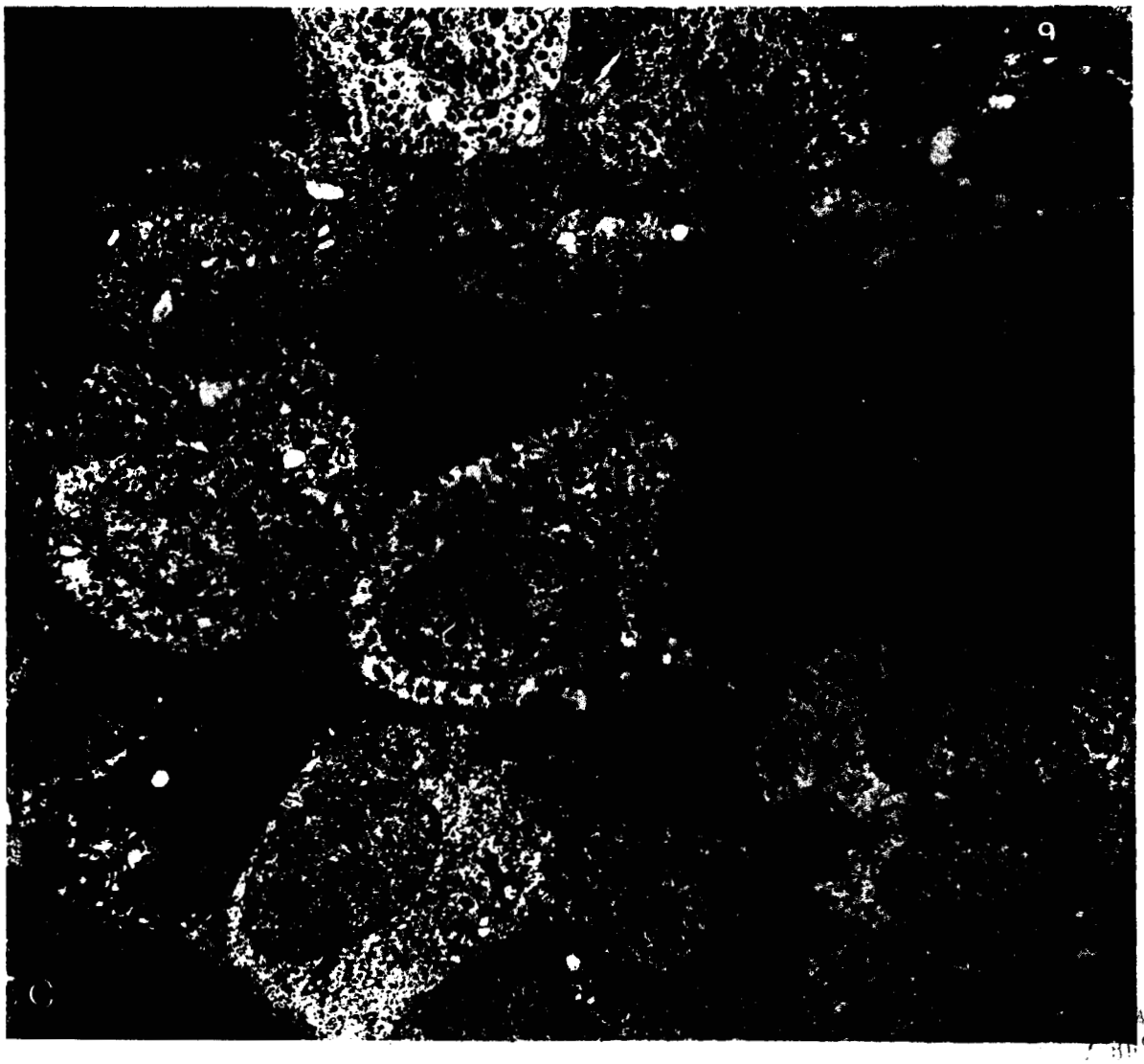

BUS LILLE

P L A N C H E V

Vue d'ensemble du marquage anti-17-39ACTH de l'hypophyse du Cobaye, réalisé après usage de trois mélanges fixateurs différents.

A - Mâle. Matériel fixé au mélange de Stieve. Vue sagittale de la partie rostrale de l'hypophyse. Le lobe intermédiaire (li) réagit dans son ensemble et de nombreuses cellules sont marquées dans le lobe antérieur (la). Les deux types cellulaires sont relativement enchevétrés dans la zone rostrale du lobe intermédiaire.
em : éminence médiane ; ln : lobe nerveux.

B - Femelle en fin de gestation. Matériel fixé au Bouin-Hollande-Sublimé. Remarquer l'importante hyperplasie des cellules du lobe antérieur (la) et celle, plus modérée, du lobe intermédiaire (li).

C - Femelle en dioestrus. Matériel fixé au Bouin Alcoolique. Cette coupe parasagittale, par comparaison avec les deux précédentes, permet de se rendre compte de l'enveloppement presque complet du lobe nerveux (ln) par le lobe intermédiaire (li).

A, B et C : X 30.

A

B

C

BUS
LILLE

P L A N C H E VI

Réactions anti-ACTH et anti-α-MSH sur le lobe intermédiaire fixé au liquide de Carnoy (Cobaye mâle).

A à D : 4 coupes adjacentes d'une épaisseur de 5 µm traitées : A par l'anti-25-39ACTH ; B par l'anti-1-24ACTH (sérum 69) ; C par l'anti-1-24ACTH (sérum D) et D par l'anti-α-MSH.

Les réactions anti-25-39ACTH et anti-α-MSH, bien que modérées intéressent tout le cytoplasme de la cellule du lobe intermédiaire. Les réactions anti-1-24ACTH (surtout celle fournie par le sérum D), se situent sur la zone golgienne juxtanucléaire. Ce dernier sérum ne marque pratiquement pas le reste du cytoplasme.
X 345.

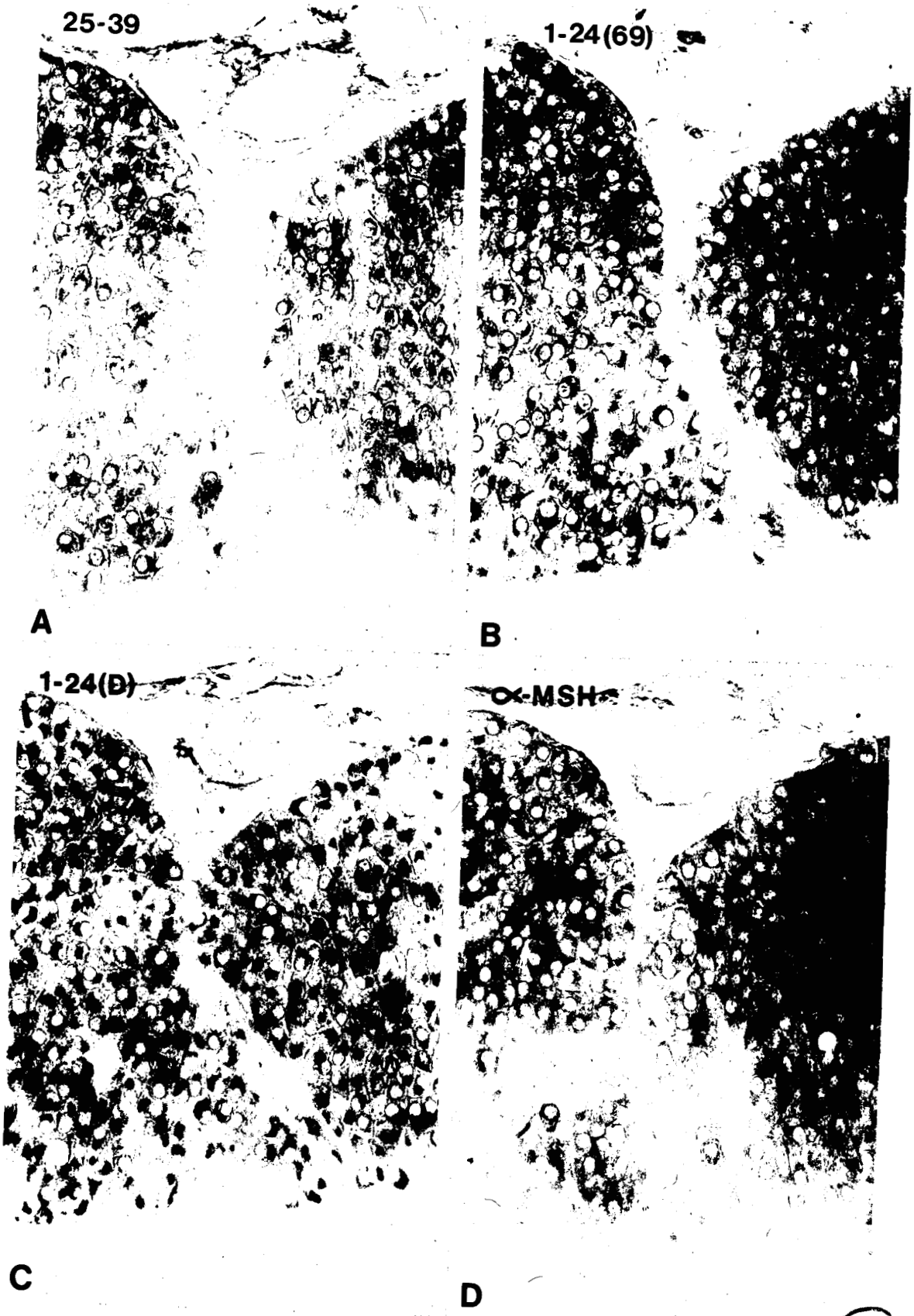

BIB LIEGE

PLANCHE VII

Hypophyse de Lérot mâle (hiver). Fixation Bouin-Hollande-Sublimé - Paraffine.

A à C : A un faible grossissement, comparaison sur coupes adjacentes des marquages anti-1-24ACTH (A) et anti-β-MSH (B). La coupe C a été traitée avec l'anti-1-24ACTH saturé par le Synacthène (1-24ACTH). Malgré le faible grossissement, il est possible de superposer les 2 marquages A et B, dans le lobe antérieur (la). Dans le lobe intermédiaire (indiqué par la flèche), les comparaisons sont difficiles (voir Pl. IX et XIII).
X 30.

D & E : Sur coupes adjacentes d'une épaisseur de 2 µm, comparaison entre marquages anti-β-MSH (D) et anti-25-39ACTH (E). Les mêmes cellules réagissent aux deux immunsérums.
X 525.



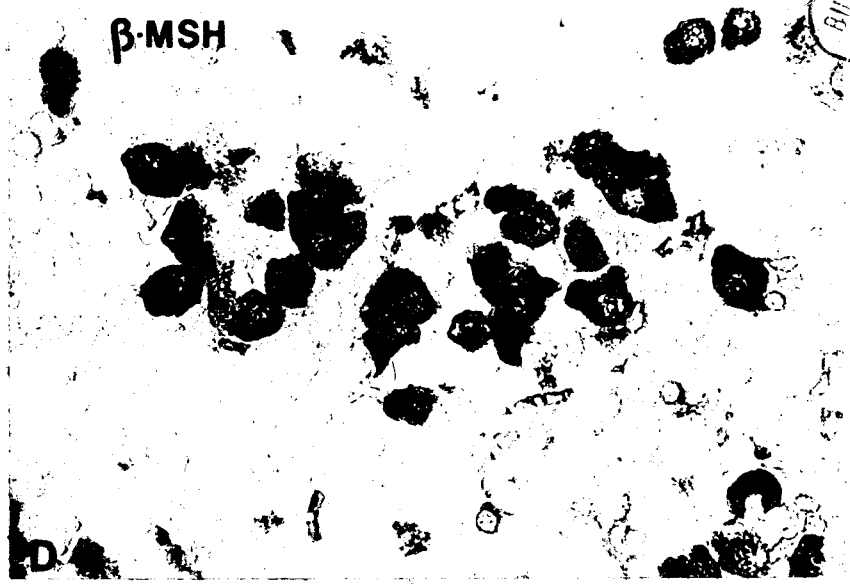



BIUS LILLE

P L A N C H E VIII

A et B : Cobaye Mâle. Fixation Stieve. Paraffine.
Coupes adjacentes traitées par un anti-4-10ACTH (A) et par un anti-α-MSH (B). Dans les deux cas, la réaction n'intéresse que le lobe intermédiaire.
la : lobe antérieur ; ln : lobe nerveux.
X 30.

C et D : Cobaye Mâle. Fixation Carnoy. Paraffine.
Coupes adjacentes (5 µm d'épaisseur) traitées par l'anti-1-24ACTH, sérum 69 (C) et par un anti-α-MSH (D). En C, la réaction assez homogène se situe sur toutes les cellules du lobe intermédiaire et sur quelques cellules du lobe antérieur (la).
En D, la réaction se situe exclusivement sur le lobe intermédiaire, mais quelques cellules apparaissent beaucoup plus immunoréactives que les autres.
ln : lobe nerveux.
X 130.

248 GAIZ

4·10

1,24(60)
BIU LILLE

P L A N C H E IX

Hypophyse de Lérot femelle (printemps). Fixation Bouin-Hollande - Sublimé. Paraffine. Immunofluorescence.

A à D : Sur coupes adjacentes de 2 µm d'épaisseur, comparaison des marquages anti-α-MSH (A), anti-β-MSH (B), anti-17-39ACTH (C) et anti-1-24ACTH (D).

En A, les cellules à α-MSH (petites flèches) sont exclusivement situées dans le lobe intermédiaire (li). Ces cellules sont également marquées en B. L'anti-β-MSH (B) révèle de plus des cellules situées pour la plupart dans le lobe antérieur (la) et quelques autres (grosse flèche) dans le lobe intermédiaire (li). Ces cellules, différentes des cellules à α-MSH sont celles qui sont révélées en C et D par les anti-ACTH.

ln : lobe nerveux.

X 525.

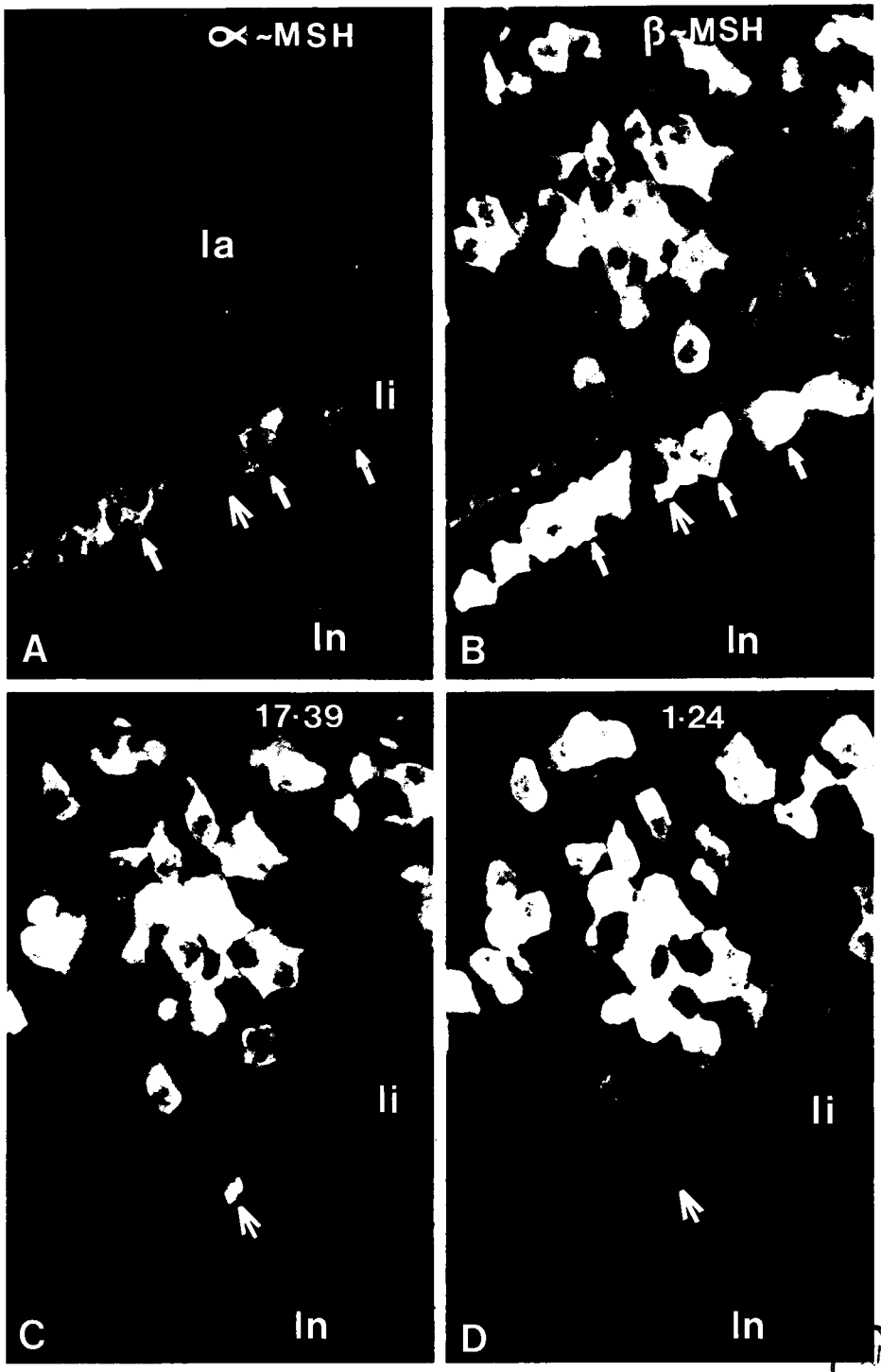

LILLE

P L A N C H E X

A gauche : Comparaison entre marquages anti-ACTH dans le lobe antérieur d'un Cobaye femelle, après fixation au mélange de Stieve et inclusion en paraffine. Immunoperoxydase.

Les séries A, B, C et D, E, F, représentent des coupes adjacentes de 2 µm d'épaisseur traitées par l'anti-17-39ACTH (A et D), l'anti-25-39ACTH (B et E) et l'anti-1-24ACTH (C et F).
La comparaison des marquages montre que les mêmes cellules réagissent aux trois immunsérums.
A, B et C : x 345 ; D, E, et F : x 525.

A droite : Les mêmes réactions comparées sur coupes adjacentes de 3 µm d'épaisseur chez un Cobaye femelle, après fixation au mélange de Carnoy. Les résultats obtenus sont analogues à ceux de la planche de gauche.
x 525.

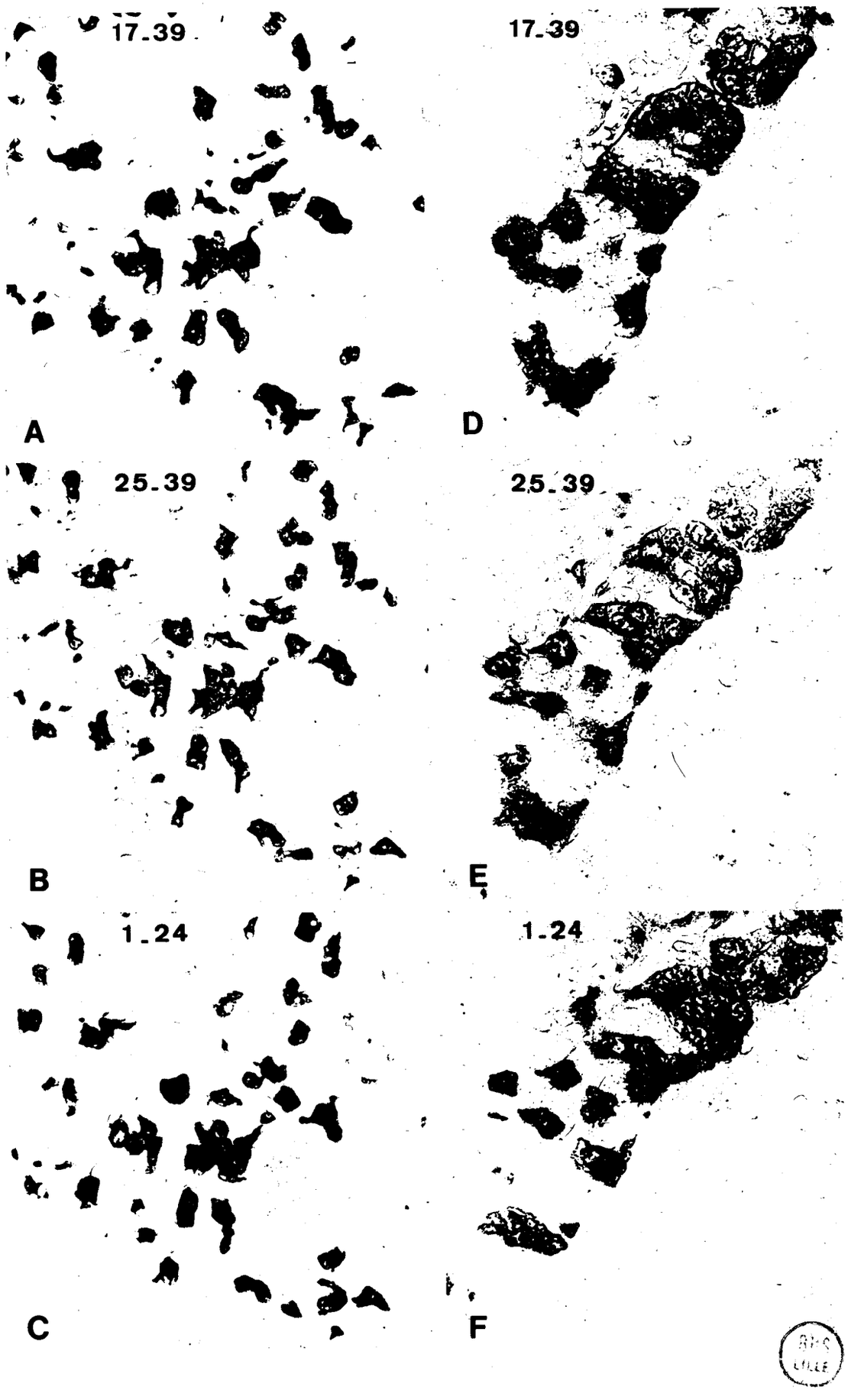
17_39
17_39
A
D
25_39
25_39
B
E
1_24
1_24
C
F

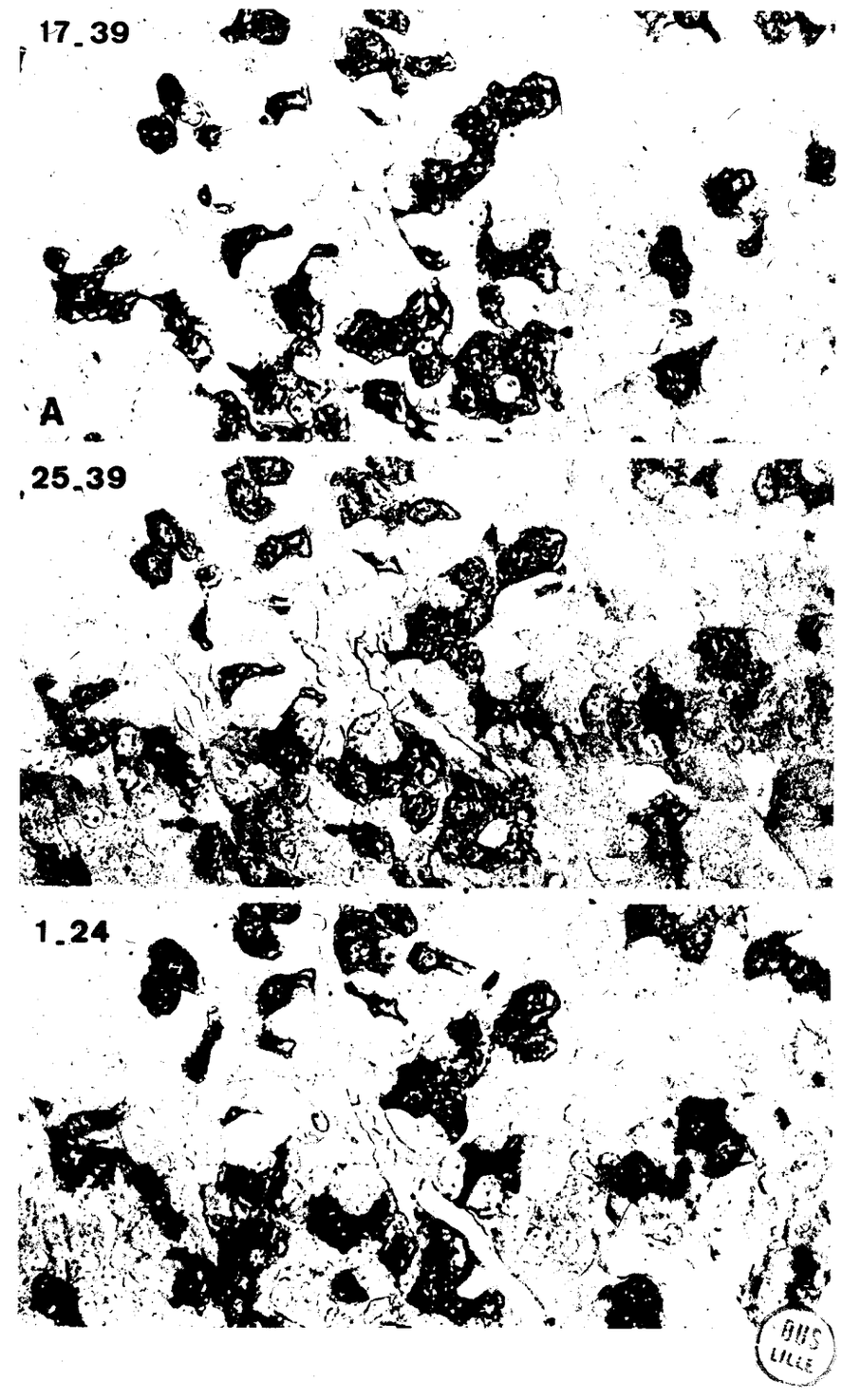
17_39
A
25_39
1_24

P L A N C H E XI

Comparaisons entre marquages anti-ACTH dans le lobe intermédiaire d'un Cobaye mâle, après fixation au formol-sublimé et inclusion en paraffine. Immunoperoxydase.

A à C : Zone caudale de l'hypophyse (ce qui explique l'absence du lobe antérieur).
Les cellules réagissent de façon plus homogène aux anti-25-39 et anti-17-39ACTH qu'à l'anti-1-24ACTH (sérum 69).

D à G : Ilot de cellules du lobe intermédiaire dans le lobe nerveux.
En F, la flèche désigne une des cellules dont le marquage par l'anti-1-24ACTH est moins intense qu'avec les anti-ACTH C-terminal, alors que dans le même champ, une cellule réagit fortement.
A à G : X 525.

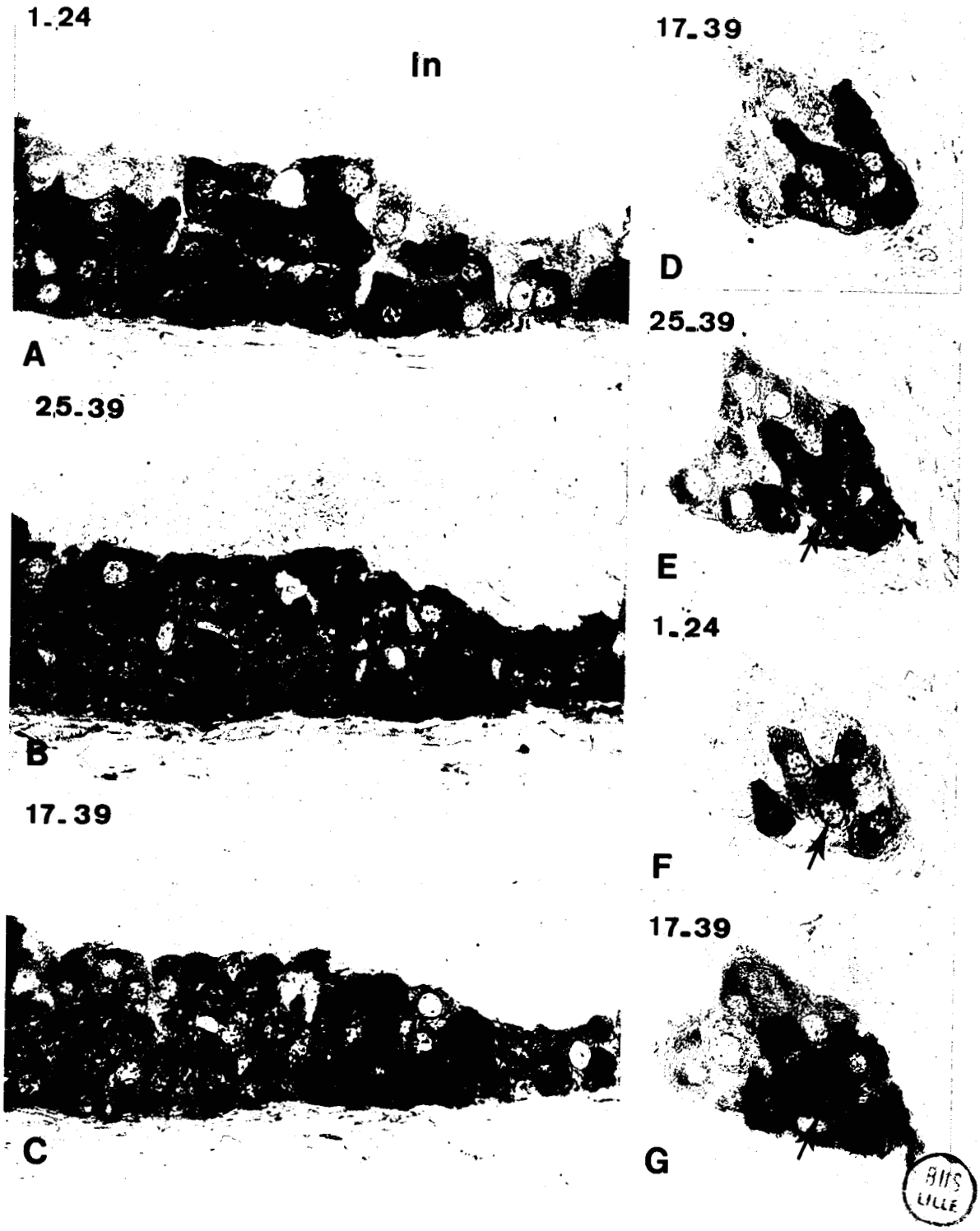

BIUS LILLE

P L A N C H E XII

Comparaison des marquages anti-α-MSH et des marquages anti-17-39ACTH sur le lobe intermédiaire du Cobaye mâle après fixation au formol-sublimé et inclusion en paraffine. Immunoperoxydase.

A et B : La coupe a d'abord été traitée par l'anti-α-MSH (A), puis après avoir été décolorée et éluée, par l'anti-17-39ACTH (B). La comparaison des images montre que les deux marquages sont équivalents. L'anti-α-MSH fait ressortir dans certaines cellules une zone juxtanucléaire alors qu'avec l'anti-17-39ACTH, cette particularité est plus discrète, voire absente.

C et D : Une coupe (C) voisine de la coupe A a été traitée par l'anti-17-39ACTH, puis décolorée, éluée et à nouveau traitée par l'anti-α-MSH (D). La comparaison montre encore de grandes analogies entre les deux marquages. Cependant, l'intensité de la réaction anti-α-MSH est beaucoup plus variable d'une cellule à une autre.
La cellule indiquée par une flèche en C réagit de façon moyenne. En D, cette même cellule est faiblement marquée.
A à D : X 525.

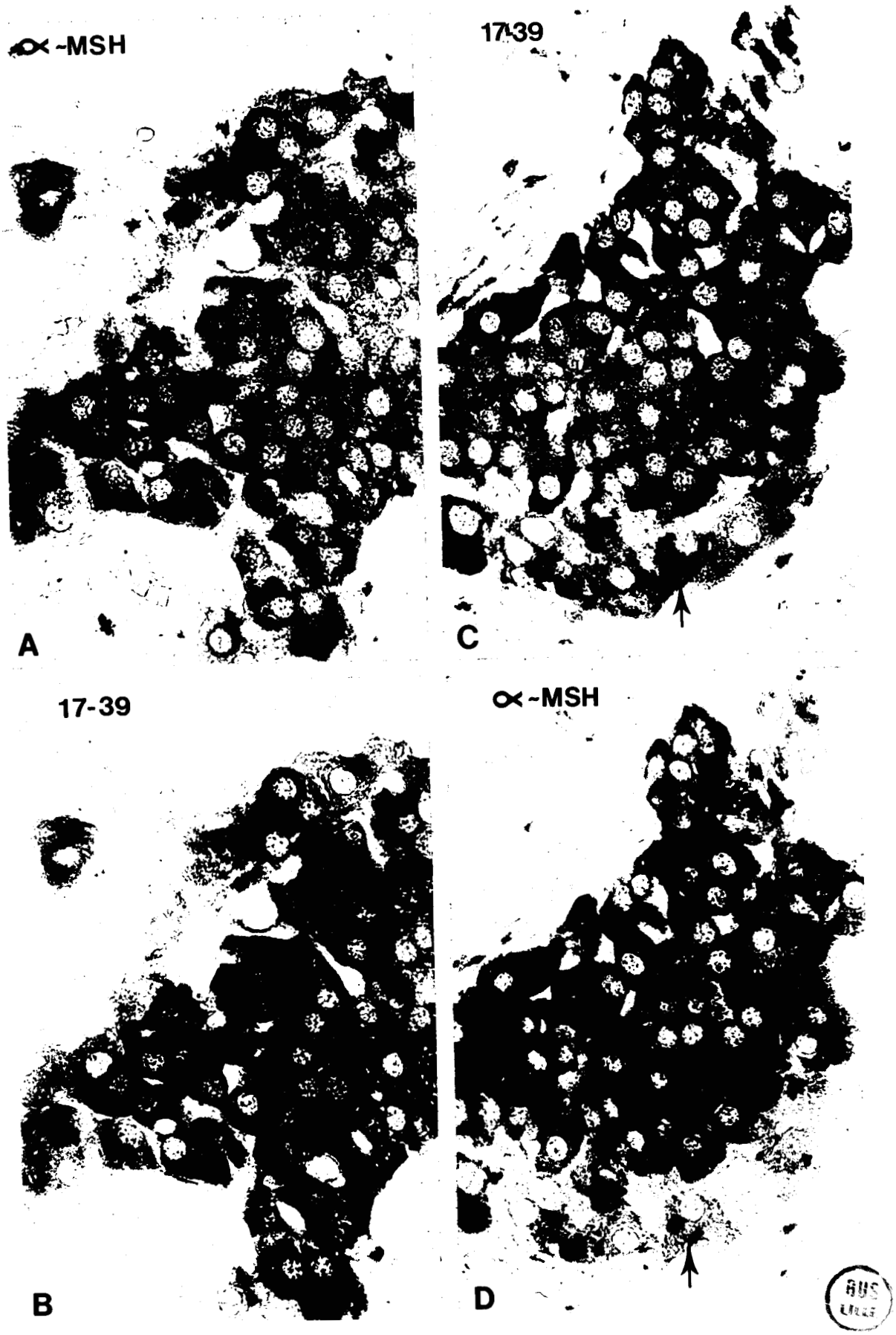
α-MSH
17-39
A
C
17-39
α-MSH
B
D

P L A N C H E XIII

Comparaison du marquage anti-α-MSH et des marquages anti-17-39ACTH ou anti-β-MSH dans l'hypophyse du Lérot mâle (printemps). Fixation au Bouin-Hollande-Sublimé et inclusion en paraffine. Immunoperoxydase.

A et B : La coupe a d'abord été traitée par l'anti-α-MSH (A), puis après avoir été décolorée et éluée, par l'anti-17-39ACTH (B). Les cellules à α-MSH sont exclusivement localisées dans le lobe intermédiaire. Les cellules réagissant à l'anti-17-39ACTH sont situées dans le lobe antérieur (la). Elles sont aussi présentes dans le lobe intermédiaire et la comparaison entre A et B montre qu'elles ne contiennent pas d'α-MSH.

C et D : Une coupe (C), voisine de la coupe A a été traitée par l'anti-α-MSH puis après avoir été décolorée et éluée, par l'anti-β-MSH (D). La comparaison des images montre que les cellules à α-MSH réagissent à l'anti-β-MSH ainsi que les cellules corticotropes du lobe antérieur (la) et du lobe intermédiaire (voir Pl. IX).

En A et C, la flèche indique la fente hypophysaire.
ln : lobe nerveux.
X 525.

BIB

BIUS LILLE

P L A N C H E XIV

Comparaison du marquage anti-4-10ACTH et du marquage anti-α-MSH dans le lobe intermédiaire du Cobaye après fixation au formol-sublimé et inclusion en paraffine. Immunoperoxydase.

A et B : Cobaye mâle. La coupe a d'abord été traitée par l'anti-4-10ACTH (A) puis, après avoir été décolorée et éluée, par l'anti-α-MSH (B). La comparaison des images montre que le marquage d'une même cellule varie nettement selon l'immunsérum.

C et D : Cobaye femelle. La coupe C a été traitée comme la coupe A. Chez cet animal la réaction anti-4-10ACTH du lobe intermédiaire est modérée. Comparée à la réaction anti-α-MSH (D), elle apparaît comme intéressant les mêmes cellules.

A à D : X 525.

4.10
A
C
4.10
α-MSH
B
D
α-MSH

P L A N C H E XV

Comparaison du marquage anti-4-10ACTH et du marquage anti-ACTH dans le lobe antérieur du Lérot. Fixation Bouin-Hollande-Sublimé et inclusion en paraffine. Immunoperoxydase.

A à C : Lérot mâle (hiver). Comparaison à faible grossissement des réactions anti-1-24ACTH (A), anti-4-10ACTH (B) et anti-β-MSH (C) pratiquées sur coupes adjacentes. Remarquer le faible nombre des cellules réagissant à l'anti-4-10ACTH.
X 30

D à E : Lérot femelle (hiver). Comparaison des réactions anti-1-24 ACTH (D) et anti-4-10ACTH (E) sur coupes adjacentes de 2 µm d'épaisseur. Seules certaines cellules (flèches) réagissent aux deux immunsérums.
X 1300.

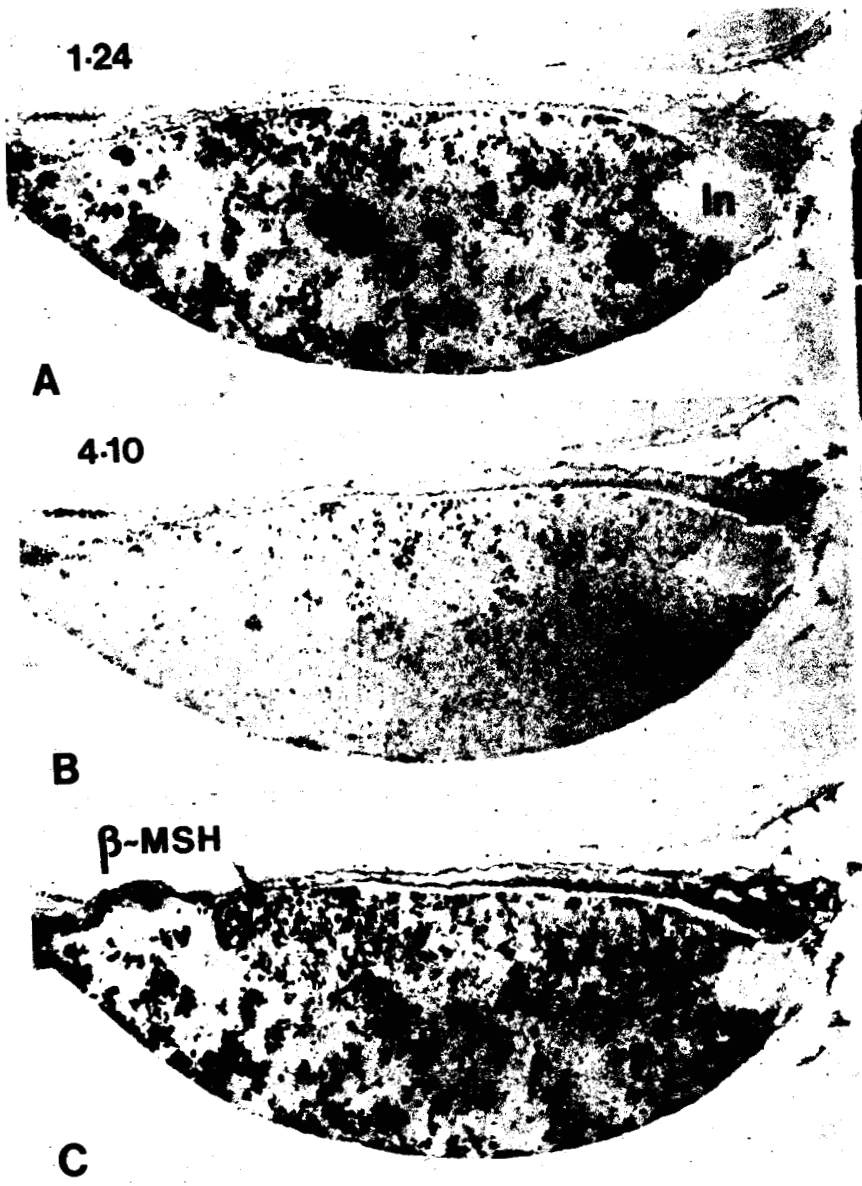



SIIG LILLE

P L A N C H E XVI

Comparaisons des marquages anti-endorphines et des marquages anti-17-39ACTH dans le lobe antérieur du Cobaye (femelle) après fixation au formol-sublimé et inclusion en paraffine. Immunoperoxydase.

A GAUCHE : Localisations comparées de β-endorphine et de l'ACTH C-terminal.

A1 et B1 sont deux coupes adjacentes de 5 µm d'épaisseur. L'une est traitée par l'anti-β-endorphine (A1), l'autre par l'anti-17-39ACTH (B1). Ces deux coupes sont décolorées, éluées et traitées à nouveau, la première par l'anti-17-39ACTH (A2), la seconde par l'anti-β-endorphine (B2).

Les comparaisons montrent que d'une façon générale, les réactions intéressent les mêmes cellules et affectent la même répartition intracytoplasmique.

A DROITE : Localisations comparées d'α-endorphine et de l'ACTH C-terminal.

Une procédure identique à la précédente est appliquée, et montre que les deux séquences peptidiques ont aussi la même répartition. La réaction anti-α-endorphine semble cependant plus modérée, avec une intensité variable d'une cellule à une autre.

A1 à D2 : X 525.

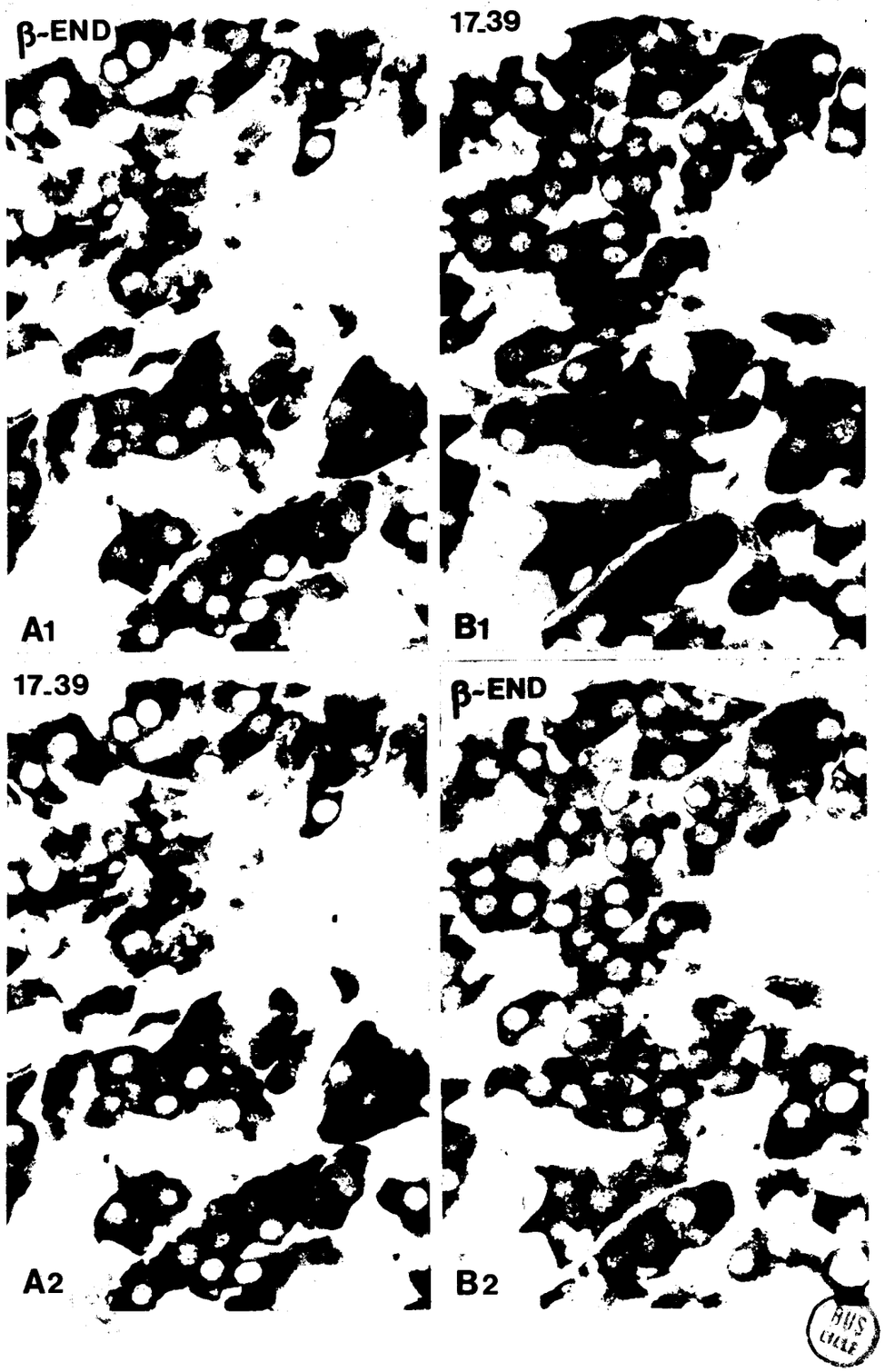
β-END
17.39
A1
B1
17.39
β-END
A2
B2

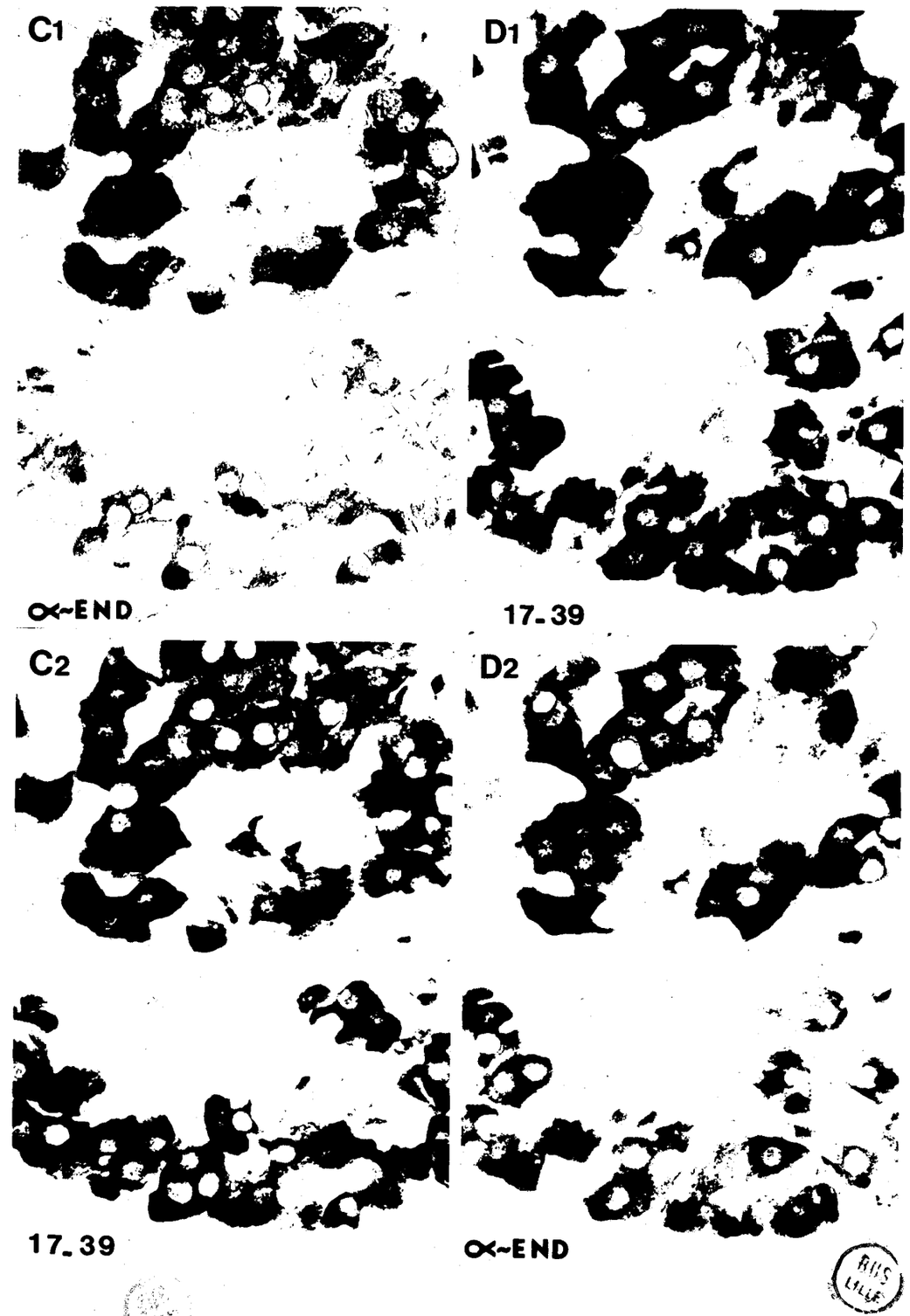
C1
D1
α-END
17.39
C2
D2
17.39
α-END

P L A N C H E XVII

Comparaisons des marquages anti-endorphines et du marquage anti-17-39ACTH sur le lobe intermédiaire du Cobaye (mâle) après fixation au formol-sublimé et inclusion en paraffine. Immunoperoxydase.

A à C : Coupes adjacentes de 4 µm d'épaisseur traitées par l'anti-α-endorphine (A), l'anti-17-39ACTH (B) et l'anti-β-endorphine (C). La comparaison des images montre que les mêmes cellules fixent les trois immunsérums.
X 345.

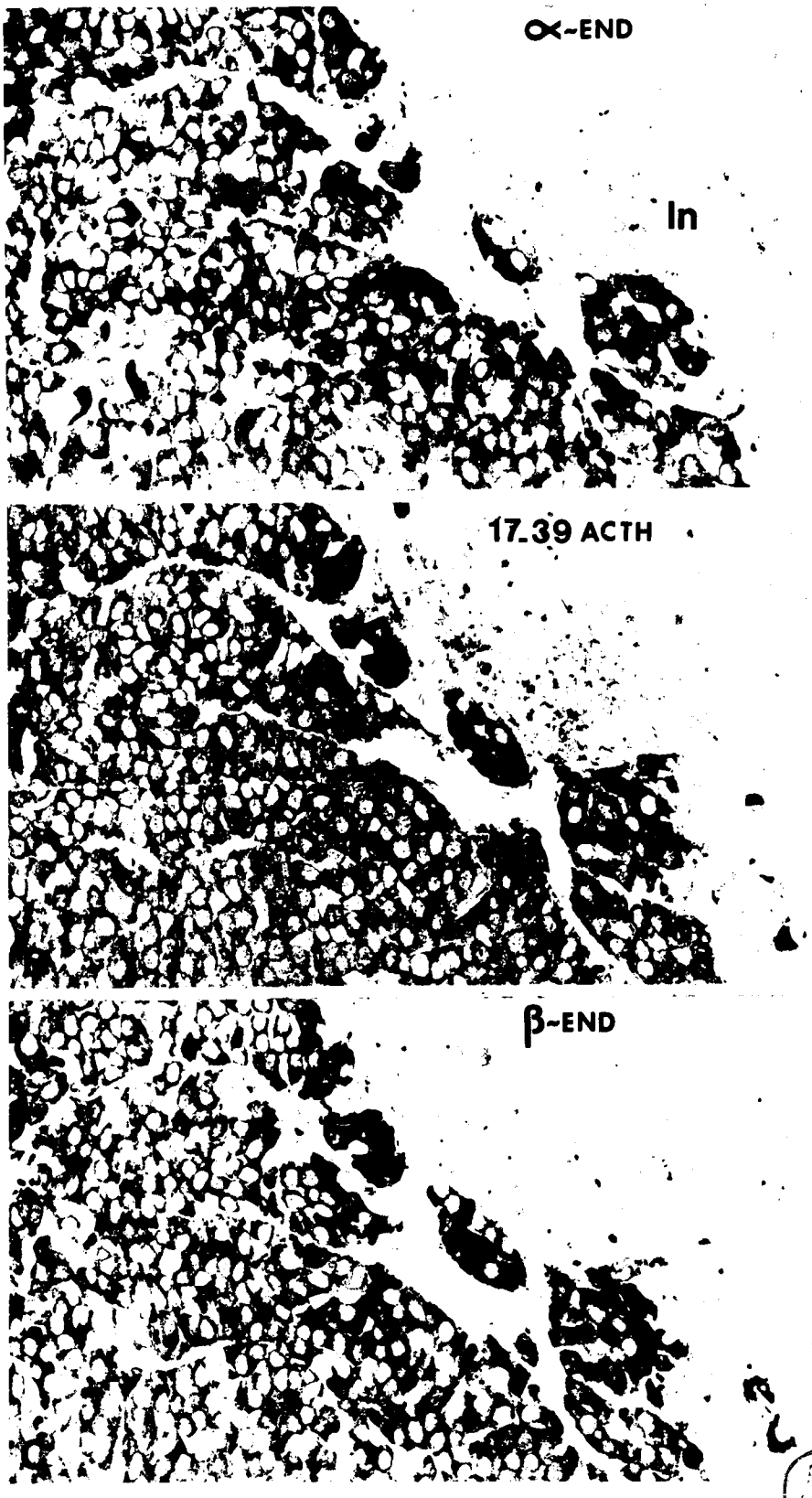

BUS LILLE

P L A N C H E XVIII

Comparaison du marquage anti-α-MSH et des marquages anti-endorphines dans l'hypophyse du Lérot mâle (printemps). Fixation au Bouin-Hollande sublimé et inclusion en paraffine. Immunoperoxydase.

A et B : La coupe a d'abord été traitée par l'anti-α-MSH (A), puis, après avoir été décolorée et éluée, par l'anti-β-endorphine (B). Les cellules à α-MSH sont exclusivement localisées dans le lobe intermédiaire. Les cellules réagissant à l'anti-β-endorphine sont réparties aussi bien dans le lobe antérieur que dans le lobe intermédiaire. Dans ce dernier, l'anti-β-endorphine se fixe sur les cellules à α-MSH (flèches) et sur d'autres cellules qui par ailleurs fixent les anti-ACTH.
x 250.

C et D : La coupe (C) traitée par l'anti-α-MSH, décolorée et éluée est à nouveau traitée par l'anti-α-endorphine (D). Des résultats analogues aux précédents (A et B) sont obtenus.
x 525.
la : lobe antérieur ; ln : lobe nerveux.

280
3141

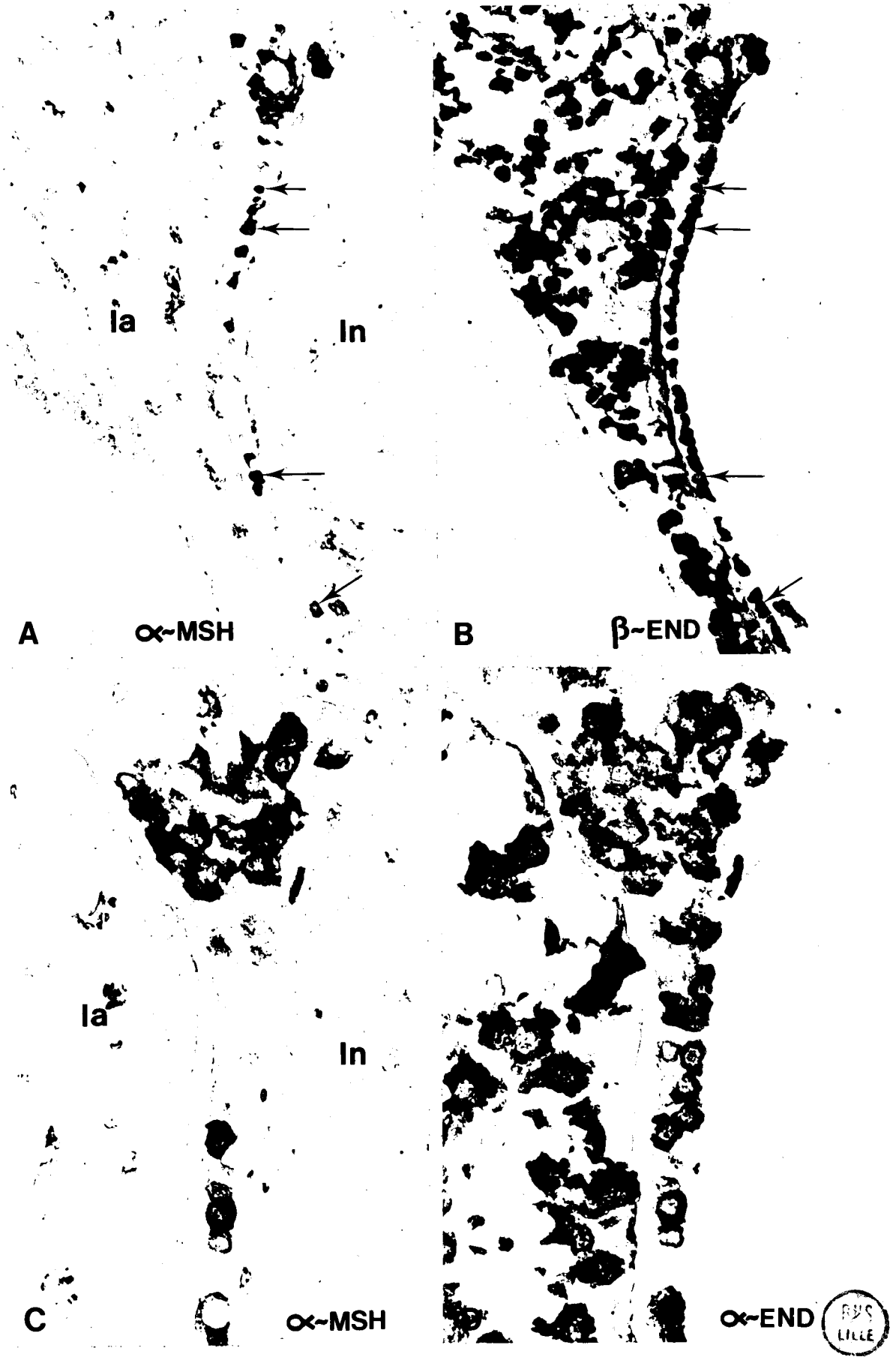

BUS LILLE

P L A N C H E XIX

Marquages anti-enképhaline dans le lobe antérieur du Cobaye (mâle). Fixation par perfusion au PAF. Cryostat. Immunoperoxydase.

A : Eminence médiane (em) et portion rostrale de l'hypophyse en coupe sagittale (traitée par l'anti-leucine-enképhaline).
De nombreuses cellules sont marquées dans le lobe antérieur et d'après leurs caractères topographiques et morphologiques représentent trois types cellulaires : cellules gonadotropes (g), thyréotropes (t) et corticotropes (c).
Une réaction nette est également observée dans l'éminence médiane et autour du récessus infundibulaire (voir Pl. XXXII, XXXIII et XXXIV).
x 75.

B et C :

Une coupe a d'abord été traitée par l'anti-leucine-enképhaline (B) puis, après avoir été décolorée et éluée, par l'anti-LHβ .
La comparaison des images montre que l'anti-enképhaline marque nettement les cellules gonadotropes mais également d'autres cellules. Les flèches indiquent deux cellules vraisemblablement de nature thyréotrope. Les autres cellules peu réactives et nombreuses présentent les caractères de cellules corticotropes.
x 345.


em
g
c
t
A
B
C

P L A N C H E XX

Nature des marquages anti-enképhaline dans le lobe antérieur du Cobaye. Fixation par perfusion au PAF. Cryostat. Immuno-peroxydase.

A et B : Marquages successifs sur la *pars tuberalis*. Anti-leucine-enképhaline (A), puis après décoloration et élution, anti-LHβ (B). Remarquer que le marquage intracytoplasmique dû à l'anti-enképhaline ne paraît pas se superposer exactement au marquage anti-gonadotropine. De plus, l'anti-enképhaline se fixe modérément sur d'autres cellules que les gonadotropes.
x 1300.

C et D : Marquages successifs.(C) anti-méthionine-enképhaline (sérum M1) puis, après décoloration et élution, anti-TSH (D). La comparaison montre que les grandes cellules immunoréactives en C sont bien des cellules thyréotropes, mais, la mauvaise conservation des structures en D ne permet pas de pousser plus avant l'observation.
x 1300.

E et F : Marquages successifs. (E) Anti-méthionine-enképhaline (sérum M) puis après décoloration et élution, anti-17-39 ACTH (F). En dépit là encore d'une mauvaise conservation du tissu en F, il est possible de constater que les cellules marquées en E sont des corticotropes.
x 345.

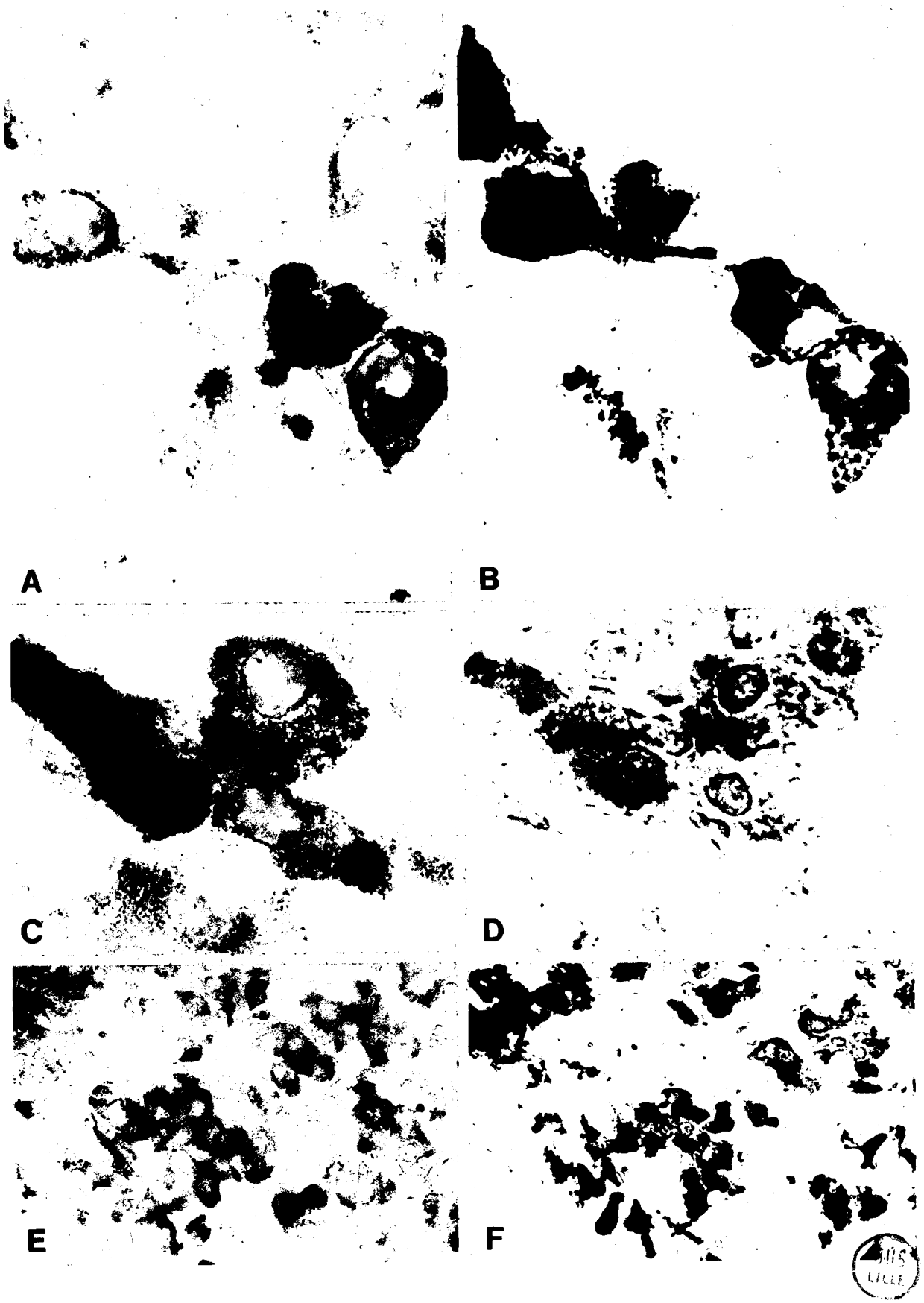
A
B
C
D
E
F

P L A N C H E XXI

A l'échelle ultrastructurale, marquage anti-leucine-enképhaline des cellules gonadotropes du Cobaye. Fixation par perfusion au PAF. Immunoperoxydase avant enrobage dans l'araldite.

A : Cellule gonadotrope (Gon) de la portion rostrale du lobe antérieur. Une cellule somatotrope (Som) voisine ne réagit pas.

B : A un plus fort grossissement, le marquage apparaît localisé sur les granules mais une légère réaction diffuse est également observable dans tout le cytoplasme. Quelques membranes ergastoplasmiques (flèche) sont soulignées par le précipité de DAB.
Ca : capillaire.



BUS LILLE

P L A N C H E XXII

Marquages anti-leucine-enképhaline de trois types cellulaires dans le lobe antérieur chez le Cobaye. Fixation par perfusion au PAF. Immunoperoxydase (PAP) selon la méthode "après enrobage" en microscopie électronique.

A : Cellule gonadotrope (Gon) ;
B : Cellule thyréotrope (Thy) ;
C : Cellule corticotrope (Cor).

Le marquage est exclusivement situé sur les granules où les agrégats du complexe PAP (flèches) sont visibles. Les cellules somatotropes (Som) dont un fragment est présent en A, B et C ne réagissent jamais.
Remarquer aussi que c'est sur les granules des corticotropes (C) que la densité du marquage est la moins forte.


Gon.
Som.
A
μ


Thy.
Som.
B
μ

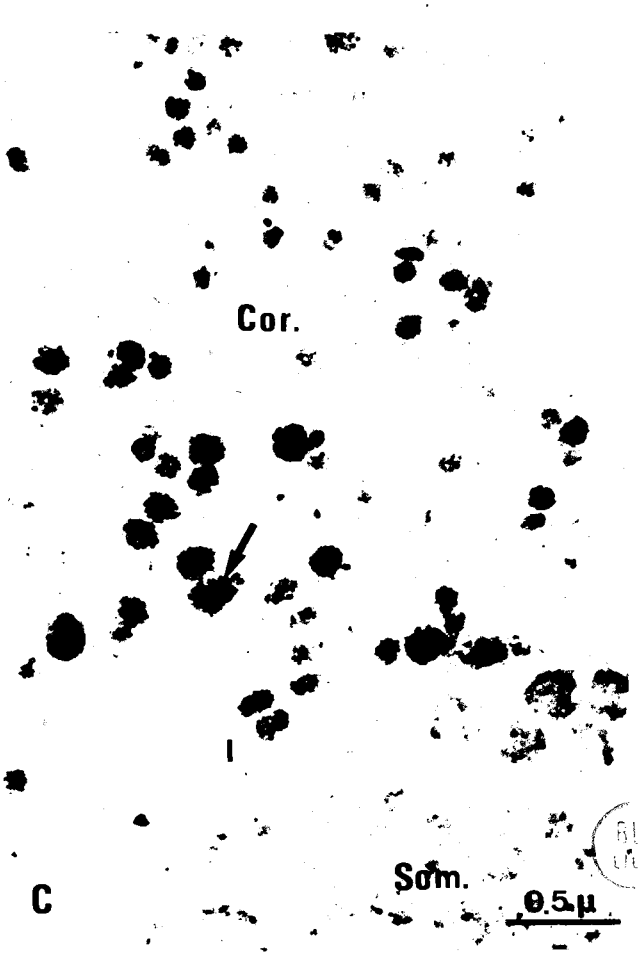
Cor.
Som.
C
0.5μ

P L A N C H E XXIII

Marquages anti-enképhaline dans l'hypophyse du Rat femelle. Fixation par perfusion au PAF. Cryostat. Immunoperoxydase.

A et B : Marquages successifs. (A) Anti-méthionine-enképhaline (sérum M1) puis après décoloration et élution, anti-17-39ACTH (B). En A, le lobe intermédiaire est très nettement immunoréactif. Dans le lobe antérieur, les grandes cellules qui réagissent fortement ne sont pas des cellules corticotropes, comme le montre la comparaison avec B. Cependant, les cellules corticotropes (dont quelques unes sont désignées par des flèches) fixent modérément l'anti-enképhaline.
x 130.

C et D : Marquages successifs sur le lobe antérieur (C). Anti-méthionine-enképhaline (sérum M1), puis après décoloration et élution, anti-TSH (D). Bien que la réaction en C soit faible, la comparaison entre C et D montre que les grandes cellules réagissant dans le lobe antérieur, sont de nature thyréotrope.
x 345.

E : Groupe de cellules thyréotropes marquées par l'anti-méthionine-enképhaline (19639).
x 525.

F : Aspect des cellules du lobe intermédiaire marquées par l'anti-méthionine-enképhaline (M1).
x 525.

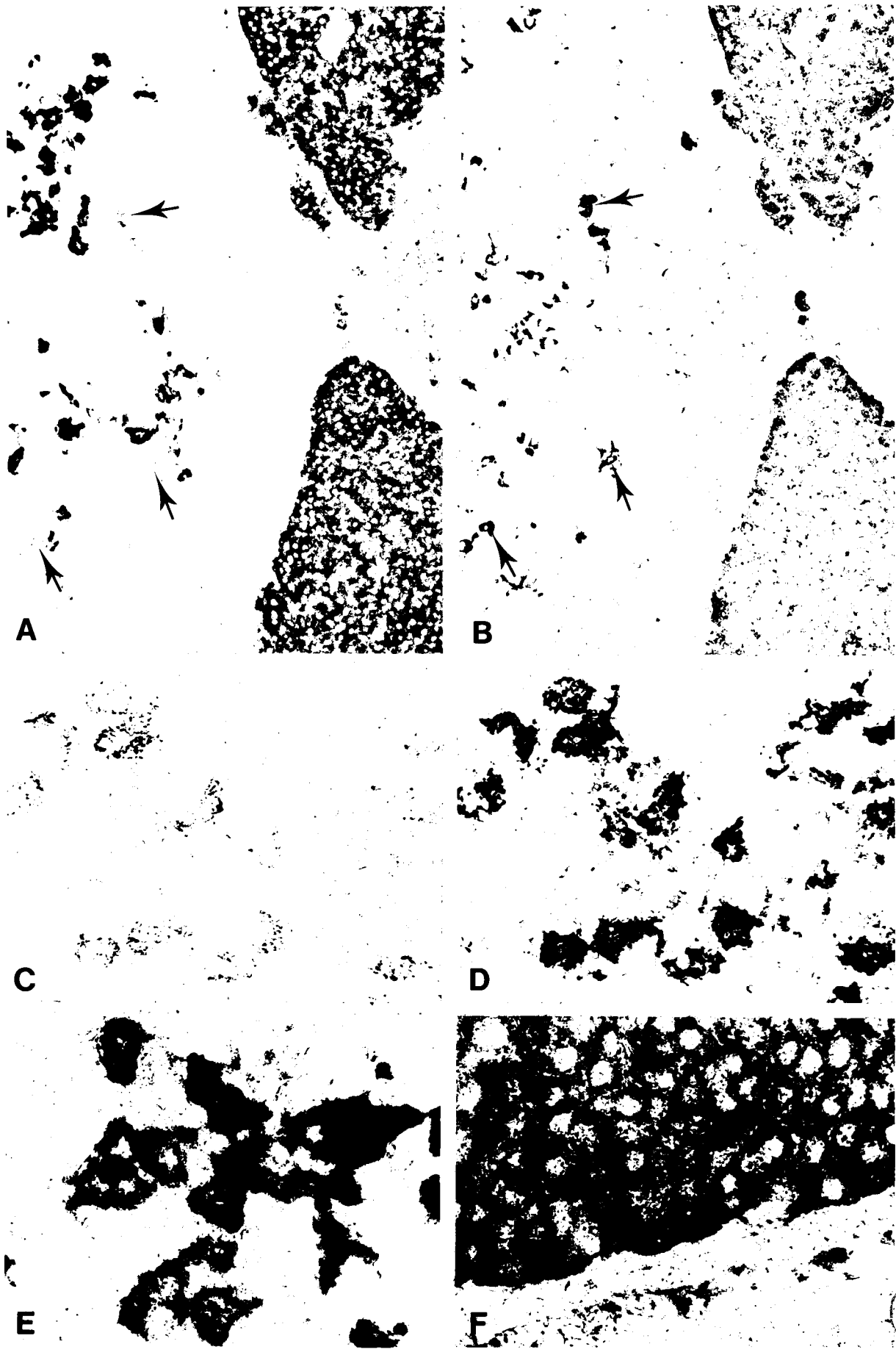

BUS LILLE

P L A N C H E XXIV

Comparaison des marquages anti-17-39ACTH et anti-LH-RH dans la lèvre dorsale de l'éminence médiane chez le Cobaye (mâle).
Fixation au formol-sublimé. Inclusion paraffine. Immunoperoxydase.
A1 et B1 sont deux coupes sagittales adjacentes traitées par l'anti-17-39ACTH (A1) et par l'anti-LH-RH (B1).

Après avoir été décolorée et éluée, chacune de ces deux coupes est à nouveau traitée, la première par l'anti-LH-RH (A2) et la seconde par l'anti-17-39ACTH (B2).
Les comparaisons A1-A2 et B1-B2 montrent que la distribution des fibres marquées par les deux immunsérums est identique.
Les comparaisons A1-B2 et B1-A2 montrent que le traitement d'élution ne provoque pas de modification qualitative de l'immunoréactivité des deux peptides.
na : noyau arqué ; em : éminence médiane ; ptd : *pars tuberalis* dorsale.
x 345.

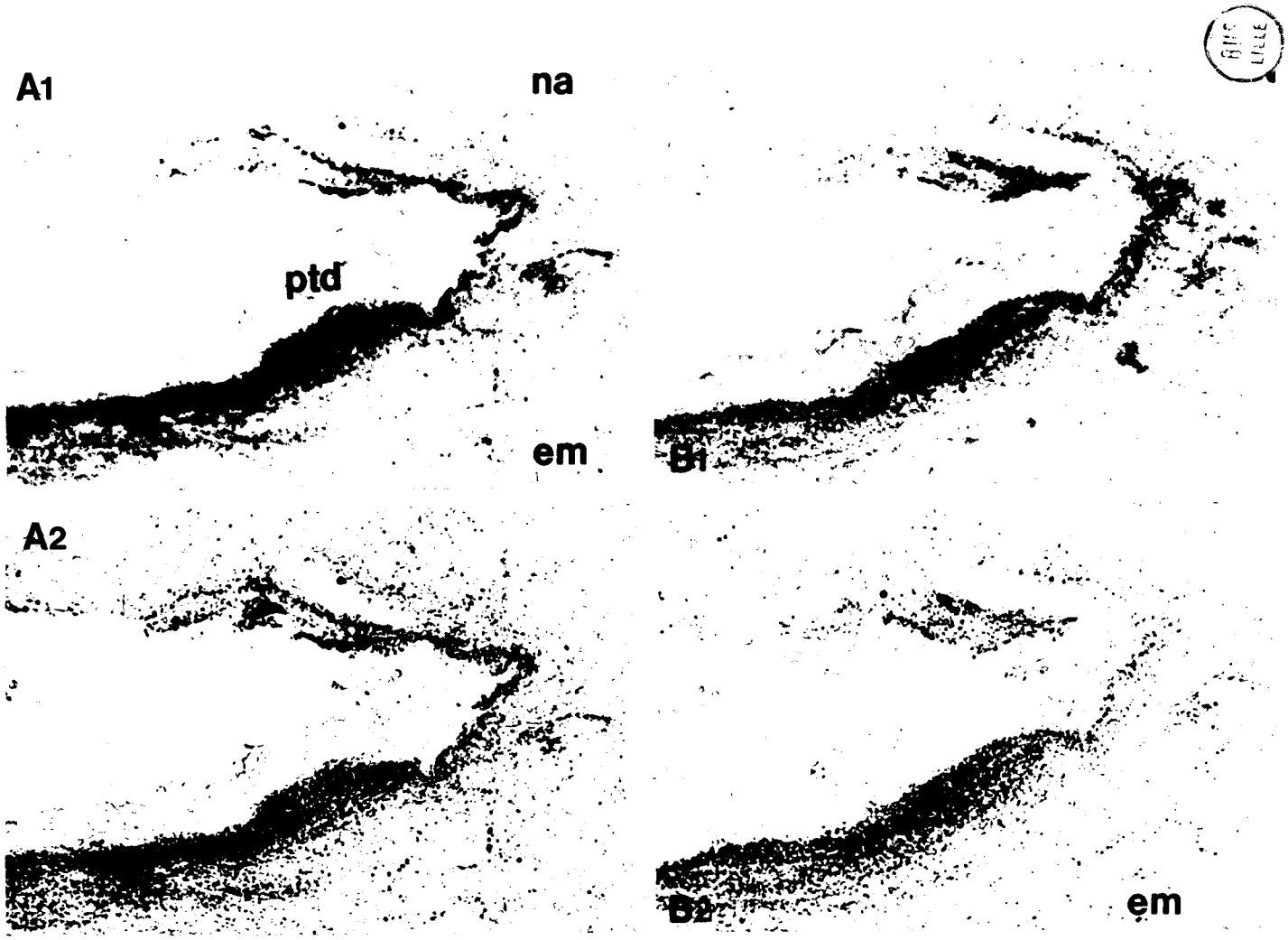
A1
na
ptd
em
B1
A2
B2
em

P L A N C H E XXV

Comparaison des marquages anti-17-39ACTH et anti-LH-RH (Cobaye mâle). Fixation au formol-sublimé. Inclusion en paraffine. Immunoperoxydase.

A1 et A2 : Lèvre ventrale de l'éminence médiane (em).
La coupe traitée par l'anti-17-39ACTH (A1) a été décolorée, éluée, puis traitée à nouveau par l'anti-LH-RH (A2). La comparaison des images montre que les terminaisons nerveuses réagissant en A1, réagissent également en A2. Le marquage anti-LH-RH (A2) est cependant plus fort que le marquage anti-17-39ACTH (A1).
Les cellules corticotropes révélées en A1 dans le lobe antérieur (la) ne réagissent pas en A2, ce qui prouve que les anticorps fixés au cours de la première réaction ont bien été élués.

B1 et B2 : En B1, neurone marqué par l'anti-LH-RH dans l'aire préoptique. Après décoloration et traitement d'élution de la coupe, le même neurone fixe l'anti-17-39ACTH (B2). Le péricaryon comme l'axone (flèches) sont concernés.

A1 à B2 : x 525.

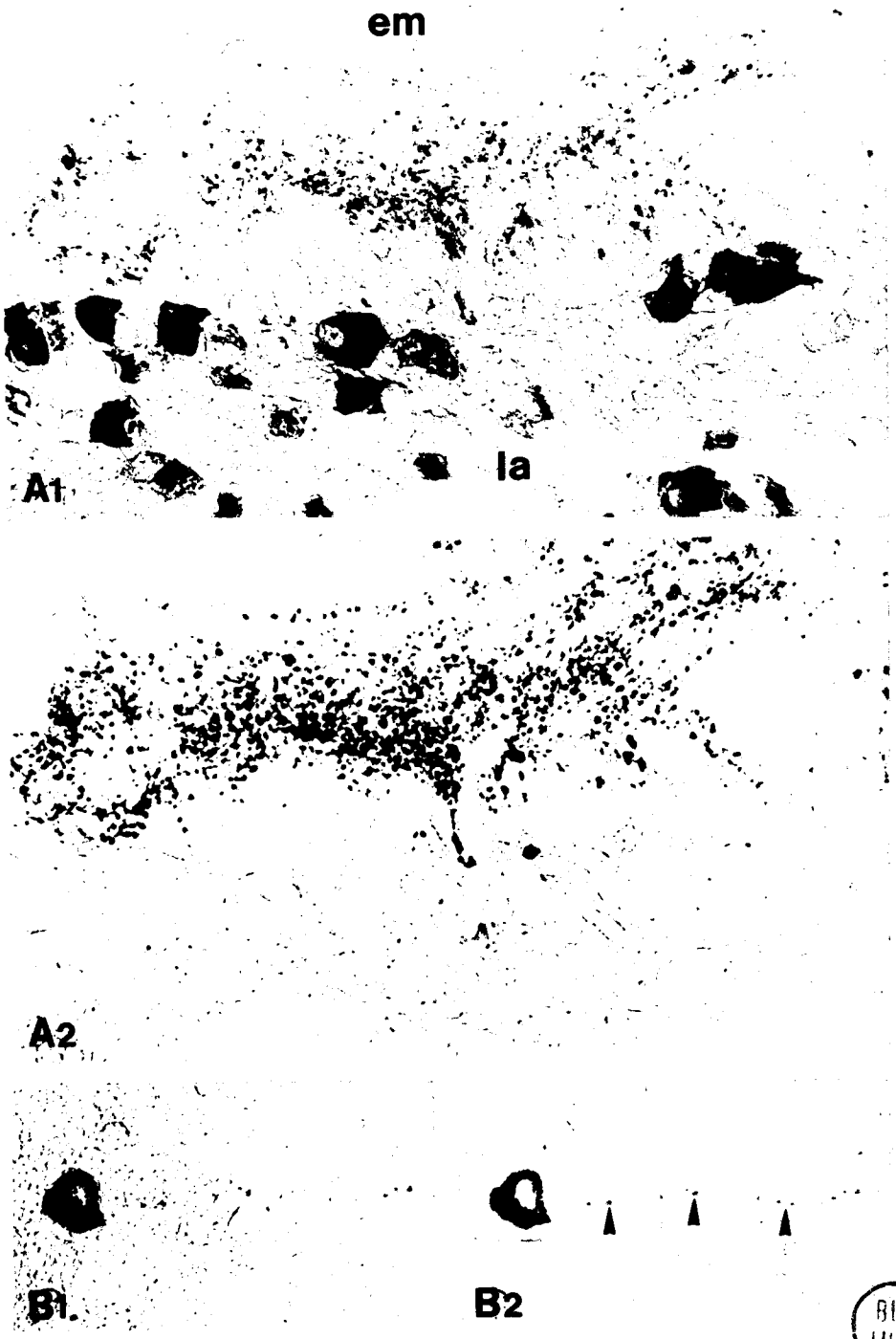

BUS LILLE

P L A N C H E XXVI

Comparaison des marquages anti-17-39ACTH et anti-LH-RH.Cobaye femelle traité à la colchicine. Fixation par perfusion au PAF. Cryostat. Immunoperoxydase.

A1 et A2 : Lèvre dorsale de l'éminence médiane bordée par la *pars tuberalis* dorsale (ptd). Coupe sagittale.
La coupe traitée par l'anti-17-39ACTH (A1) a été décolorée, éluée, puis traitée à nouveau par l'anti-LH-RH (A2). La comparaison des images montre que les terminaisons nerveuses réagissant en A1 réagissent également en A2. Les cellules corticotropes de la *pars tuberalis* dorsale (ptd) bien révélées en A1, ne réagissent pas au cours de la 2ème réaction (A2).
ri : récessus infundibulaire.
x 300.

B1 et B2 : Lèvre ventrale de l'éminence médiane (em).
B1, anti-17-39ACTH, et après décoloration et élution des anticorps, anti-LH-RH (B2). La comparaison B1-B2 montre encore une fois que les fibres réagissent aux deux immunsérums, mais que les cellules corticotropes du lobe antérieur (la) ne sont révélées que par l'anti-17-39ACTH.
x 525.

Les résultats après congélation sont donc identiques à ceux obtenus sur matériel inclus en paraffine (Pl. XXIV et XXV).

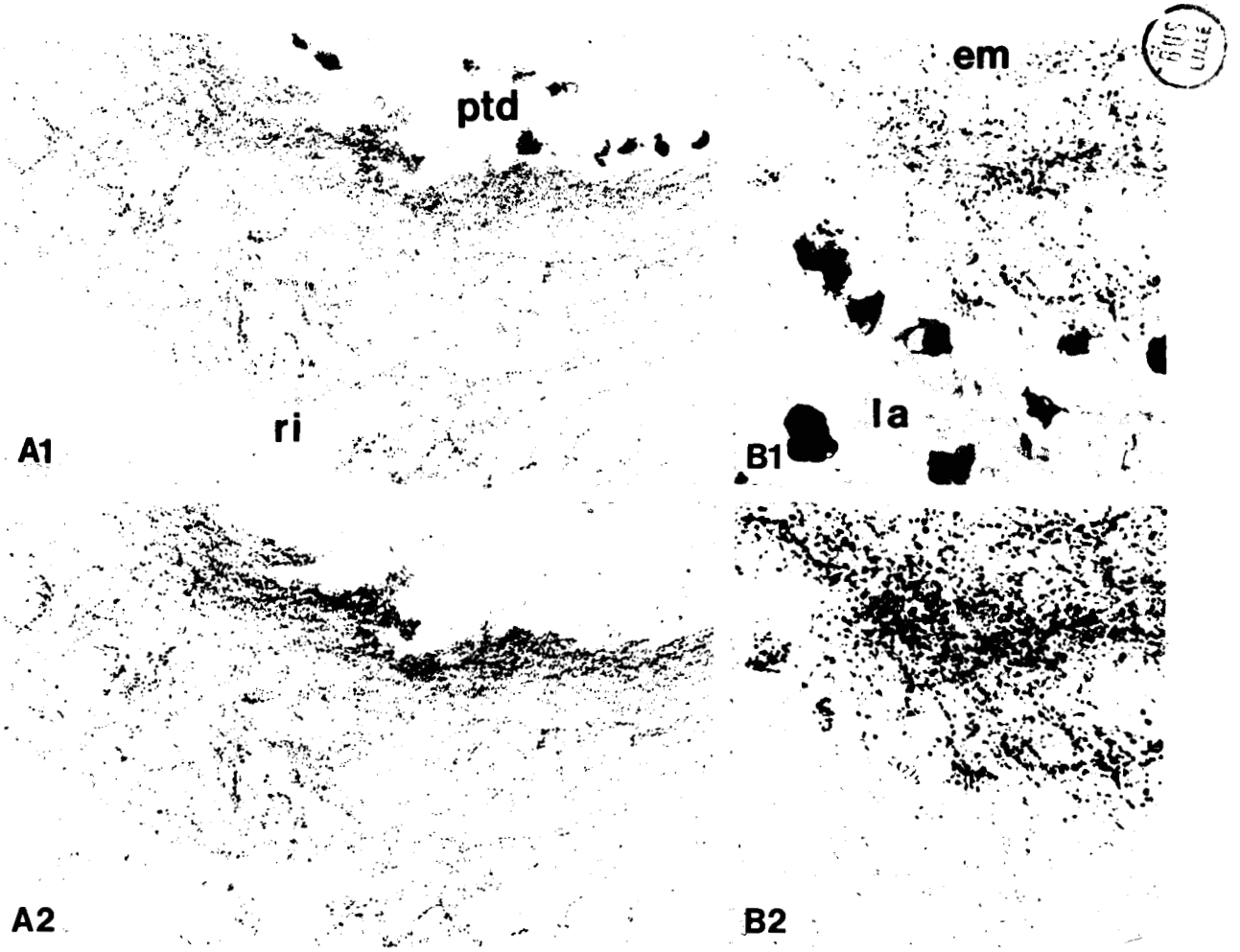
ptd
ri
A1
em
la
B1
A2
B2

P L A N C H E XXVII

Comparaison des marquages anti-β-endorphine et anti-LH-RH dans la lèvre ventrale de l'éminence médiane (Cobaye femelle). Fixation par perfusion au PAF. Cryostat. Immunoperoxydase.

A1 et A2 ; B1 et B2 :

Deux exemples de confrontation des deux marquages, chez deux animaux différents.
Les coupes A1 et B1 ont été traitées par l'anti-β-endorphine puis, après décoloration et élution, par l'anti-LH-RH (A2 et B2).
Les comparaisons montrent que les mêmes fibres ou terminaisons nerveuses réagissent aux deux immunsérums.
En B1-B2, quelques flèches facilitent les comparaisons.
Dans la *pars tuberalis* ventrale (ptv), l'anti-β-endorphine marque les cellules corticotropes (A1 et B1). Le fait que ces cellules ne réapparaissent pas en A2 et B2 prouve que les anticorps anti-β-endorphine ont bien été élués après la première réaction.

A1 et A2 : x 500 ; B1 et B2 : x 300

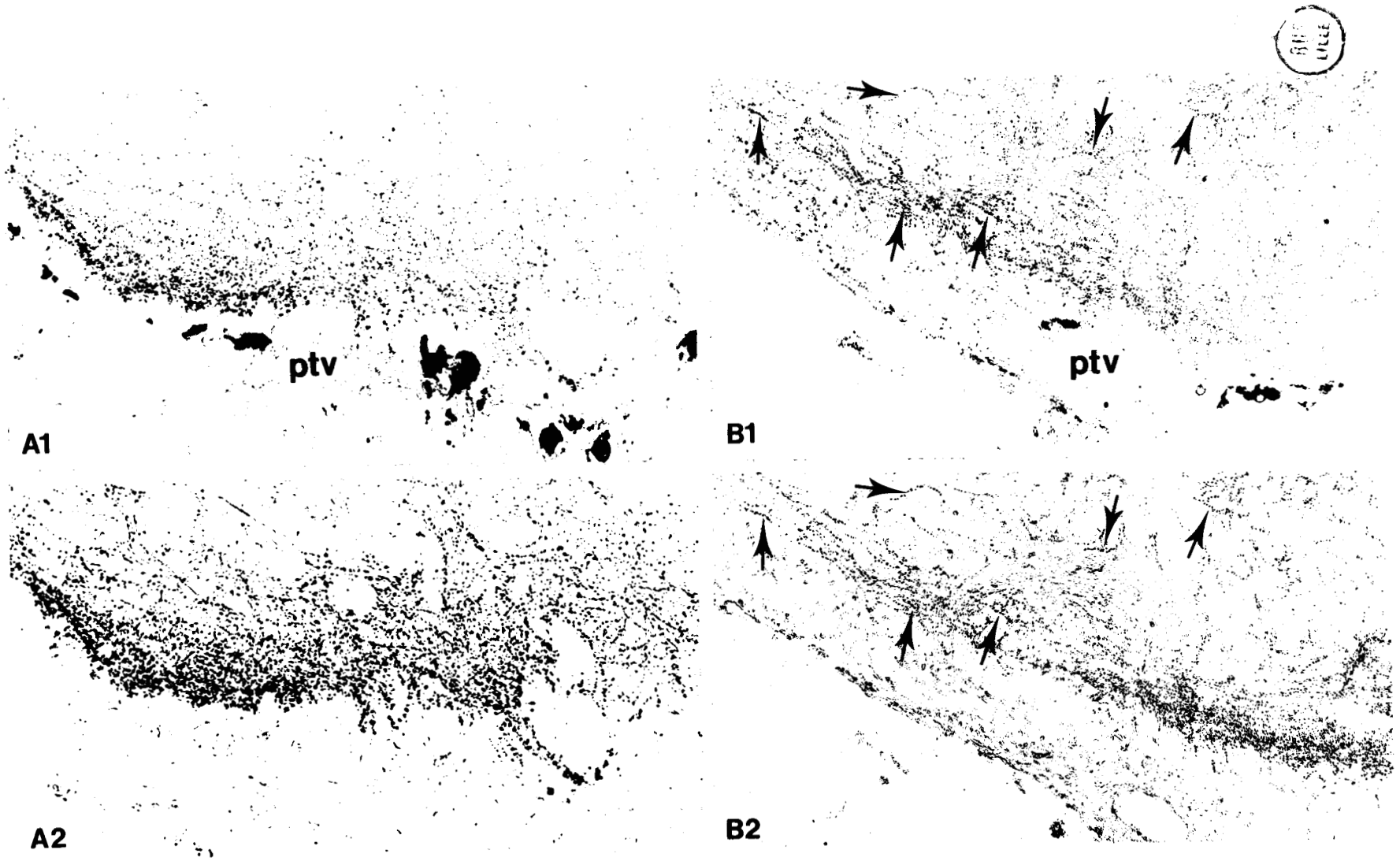
ptv
A1
ptv
B1
A2
B2

P L A N C H E XXVIII

Aspects du marquage anti-β-endorphine dans l'hypothalamus médiobasal, l'éminence médiane et le lobe antérieur de l'hypophyse. Coupe parasagittale chez un Cobaye mâle traité à la colchicine. Fixation par perfusion au PAF. Cryostat. Immunoperoxydase.

Dans le noyau arqué (na), l'aire prémamillaire et autour du récessus infundibulaire (non visible sur cette coupe parasagittale), les péricaryons immunoréactifs sont nombreux. Des terminaisons nerveuses marquées se distribuent dans l'éminence médiane (lèvres ventrale et dorsale). Dans l'hypophyse, les cellules corticotropes sont très nettement marquées, aussi bien dans le lobe antérieur (la) que dans la *pars tuberalis* ventrale (ptv) et dorsale (ptd).
x 75.



BUS LILLE

P L A N C H E XXIX

Marquages anti-β-endorphine dans l'éminence médiane en coupe sagittale. Cobaye mâle traité à la colchicine. Fixation par perfusion au PAF. Cryostat. Immunoperoxydase.

Autour du récessus infundibulaire (ri), de nombreux péricaryons et des fibres nerveuses réagissent à l'anti-β-endorphine.
Dans la zone externe de l'éminence médiane aussi bien dans la lèvre dorsale que dans la lèvre ventrale, se distribuent des terminaisons immunoréactives.
Quelques cellules corticotropes sont marquées dans la portion caudale de la *pars tuberalis* ventrale (ptv).
ptd : *pars tuberalis* dorsale.
x 345.


ptd
ri
ptv

P L A N C H E XXX

Comparaison des marquages anti-β-endorphine et anti-LH-RH dans la région de l'organe vasculaire de la lame terminale, Chez le Cobaye (mâle) traité à la colchicine. Fixation par perfusion au PAF. Cryostat. Immunoperoxydase.

A : Coupe sagittale traitée par l'anti-β-endorphine.
A droite, des péricaryons immunoréactifs en position suprachiasmatique, sont visibles. De nombreuses fibres marquées sont vues dans toute la zone et dans la crête suprachiasmatique (csc).

B : Même coupe qu'en A, traitée par l'anti-LH-RH après décoloration et élution.
La comparaison entre A et B montre que les péricaryons réagissent aux deux immunsérums, mais que les marquages sur les fibres n'ont que peu de points communs (flèches).
D'une façon générale, les fibres contenant la β-endorphine sont plus nombreuses, dans cette région, que les fibres à LH-RH.

A et B : x 300.


CSC
A
B

P L A N C H E XXXI

Aspects des marquages anti-enképhaline dans l'éminence médiane du Cobaye non traité à la colchicine. Fixation par perfusion au PAF. Cryostat. Immunoperoxydase.

A et B : Coupe sagittale dans l'hypothalamus basal. La coupe traitée par l'anti-enképhaline (sérum M1) (A), a été décolorée et éluée, puis traitée à nouveau, par l'anti-somatostatine (B). Dans la zone externe de l'éminence médiane et autour des anses capillaires du plexus porte, les deux marquages présentent de fortes analogies. Le marquage anti-somatostatine est toujours plus intense.
La zone encadrée en A est agrandie en C.
rp : récessus prémamillaire ; ri : récessus infundibulaire ; la : lobe antérieur.
x 60.

C et D : C correspond à la zone encadrée en A, et D à l'homologue de celle-ci en B.
Dans l'éminence médiane, les deux réactions intéressent manifestement les mêmes structures. Les cellules du lobe intermédiaire (li) ne réagissent qu'avec l'anti-enképhaline.
x 345.

E et F : Lèvre dorsale de l'éminence médiane. La coupe traitée par l'anti-enképhaline (sérum M1) (E), a été décolorée et éluée, puis traitée à nouveau, par l'anti-LH-RH. La comparaison E-F montre que les deux réactions n'ont rien de commun.
ptd : *pars tuberalis* dorsale.
x 345.

BIBL. INTER. PAR.

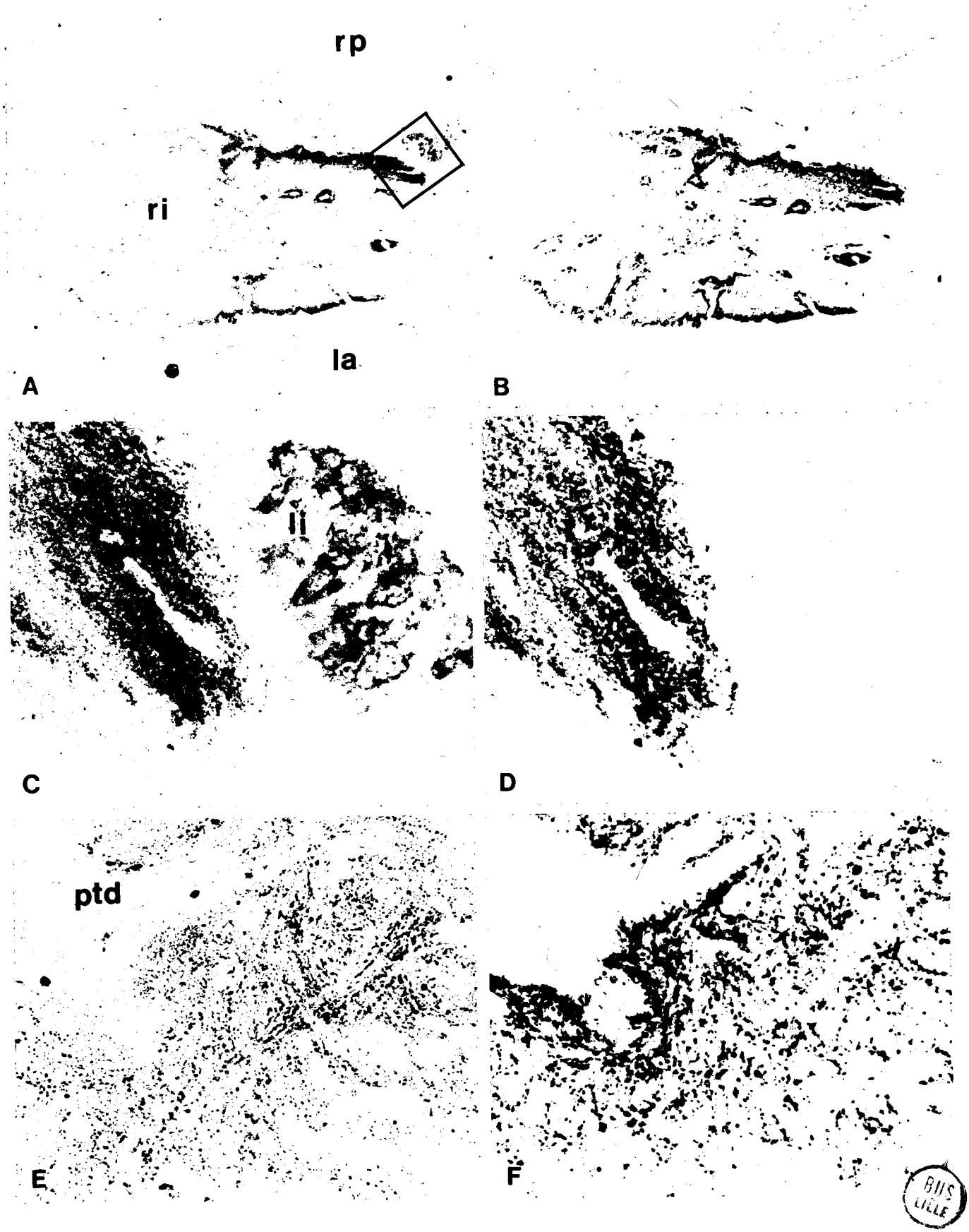

BUS LILLE

P L A N C H E XXXII

(voir également Pl. XXXIII et XXXIV)

Comparaison des marquages anti-enképhaline et anti-somatostatine dans l'hypothalamus médiobasal du Cobaye (femelle) traité à la cochicine. Fixation par perfusion au PAF. Cryostat. Immunoperoxydase.

Coupe frontale dans la portion rostrale de l'éminence médiane. (Montage de 6 microphotographies). Les planches XXXIII et XXXIV concernent le même animal.

A : Réaction anti-enképhaline (sérum L). Les terminaisons et fibres immunoréactives se distribuent dans toute l'épaisseur de l'éminence médiane et dans le noyau arqué (na). Aucun péricaryon typique n'est décelable. Dans les régions latérales du noyau arqué, les terminaisons paraissent très nettement entourer des formations circulaires non immunoréactives.
Dans la *pars tuberalis* hypophysaire (pt), quelques cellules gonadotropes sont marquées.

B : Réaction anti-somatostatine sur la même coupe, après qu'elle ait été décolorée et éluée.
Dans l'éminence médiane, le marquage se limite à la zone externe et souligne les anses capillaires longues s'enfonçant dans l'épaisseur du tissu.
De fines fibres sont par ailleurs marquées dans le noyau ventromédian (nvm) de part et d'autre du 3ème ventricule et dans les plis latéraux de l'éminence médiane. Quelques péricaryons de l'hypothalamus basal (flèches) réagissent également à l'anti-somatostatine.

La comparaison A - B montre qu'en dehors de fibres nerveuses se terminant autour des vaisseaux du système porte, que tous deux visualisent, les marquages anti-enképhaline et anti-somatostatine n'ont rien de commun.
x 75.

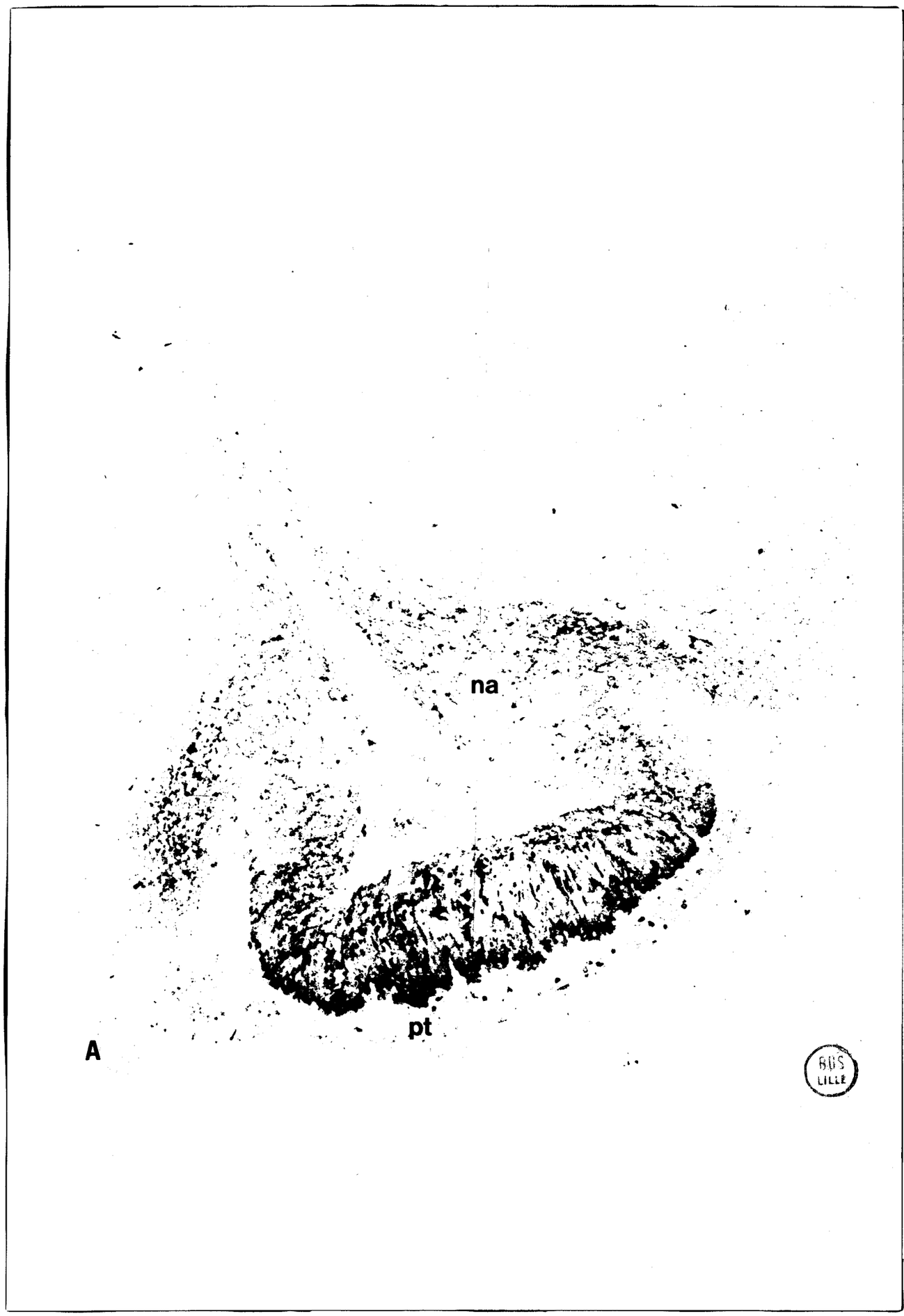
na
pt
A


nvm
B

P L A N C H E XXXIII

(voir également Pl. XXXII et XXXIV)

Comparaison des marquages anti-enképhaline et anti-somatostatine dans l'hypothalamus médiobasal du Cobaye (femelle) traité à la colchicine. Fixation par perfusion au PAF. Cryostat. Immuno-peroxydase.

Coupe frontale dans la portion moyenne de l'éminence médiane. (Montage de 6 microphotographies). Les planches XXXII et XXXIV concernent le même animal.

A : Réaction anti-enképhaline (sérum L). Les fibres et terminaisons immunoréactives se distribuent dans toute l'épaisseur de l'éminence médiane autour du récessus infundibulaire (ri) et dans le noyau arqué (na). La région de la lèvre dorsale de l'éminence médiane est particulièrement immunoréactive. Aucun péricaryon typique n'est décelable. Dans la *pars tuberalis* hypophysaire (pt), quelques cellules gonadotropes sont marquées.

B : Réaction anti-somatostatine sur la même coupe, après qu'elle ait été décolorée et éluée.
Dans l'éminence médiane, le marquage se limite à la zone externe et souligne nettement les anses capillaires longues s'enfonçant dans l'épaisseur du tissu.
De fines fibres sont par ailleurs marquées dans le noyau ventro-médian (nvm) de part et d'autre du 3ème ventricule . Quelques péricaryons de l'hypothalamus basal (flèches) réagissent également à l'anti-somatostatine.

La comparaison A - B montre que les marquages anti-enképhaline et anti-somatostatine présentent de remarquables analogies quand ils sont situés autour des vaisseaux du plexus porte, et qu'ailleurs, ils diffèrent.
x 75.

na
ri
pt
A

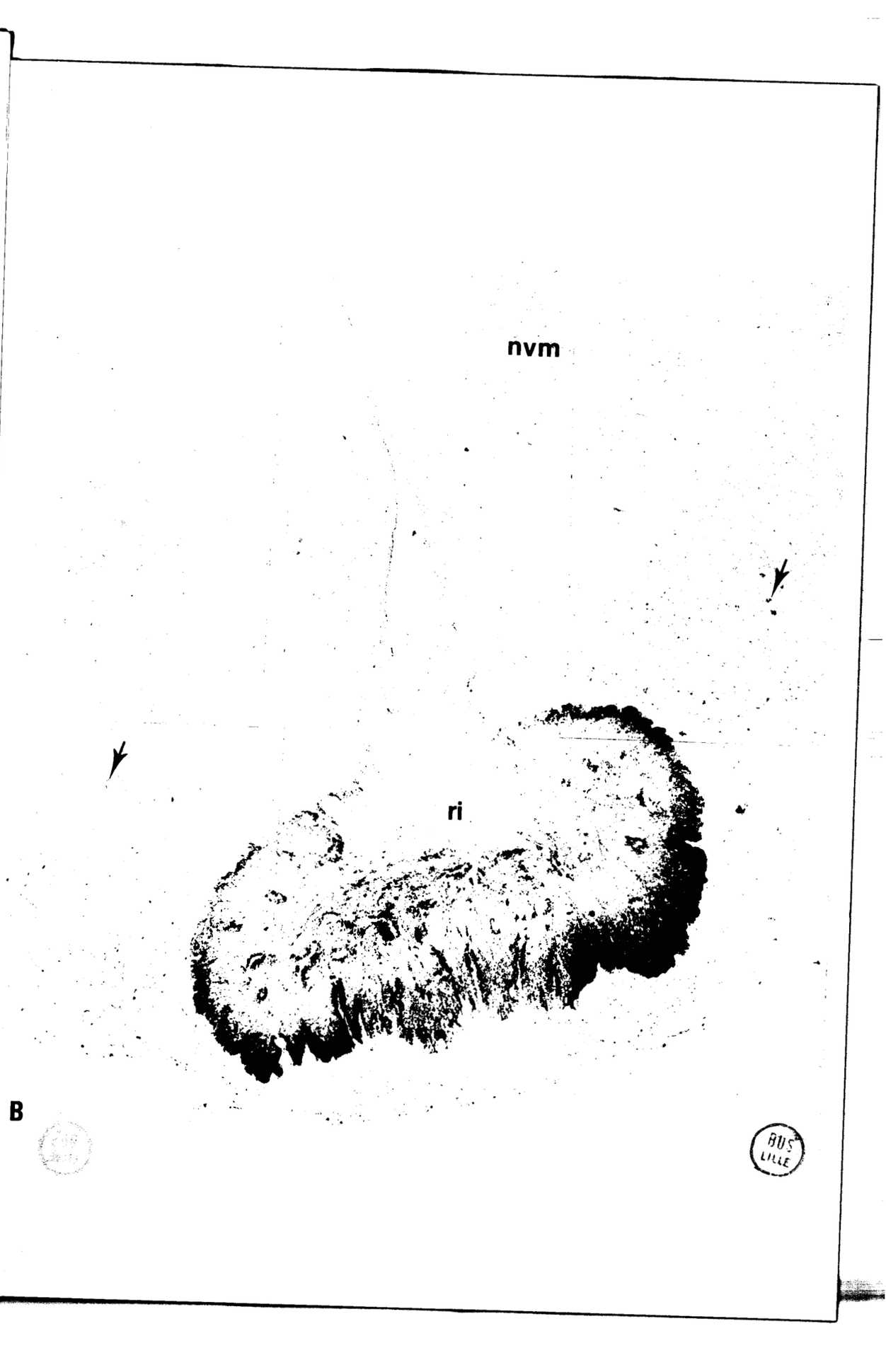
nvm
ri
B

P L A N C H E XXXIV

(voir également Pl. XXXII et XXXIII)

Comparaison des marquages anti-enképhaline et anti-somatostatine dans l'hypothalamus du Cobaye (femelle) traité à la colchicine. Fixation par perfusion au PAF. Cryostat. Immunoperoxydase.

Coupe frontale dans la portion caudale de l'éminence médiane. (Montage de 6 microphotographies). Les planches XXXII et XXXIII concernent le même animal.

A : Réaction anti-enképhaline (sérum L). Les fibres et terminaisons nerveuses immunoréactives sont surtout distribuées dans la zone externe de l'éminence médiane et dans les régions hypothalamiques prémamillaires entourant le récessus prémamillaire (rp) du 3ème ventricule. Dans cette zone, quelques rares péricaryons modérément marqués sont visibles.
Dans le lobe antérieur de l'hypophyse (la) de nombreuses cellules réagissent (voir Pl. XIX).

B : Réaction anti-somatostatine sur la même coupe, après qu'elle ait été décolorée et éluée.
De nombreuses terminaisons réagissent fortement dans la zone externe de l'éminence médiane et autour des quelques anses capillaires encore présentes dans cette région caudale.
Aucun marquage n'est décelable dans les aires hypothalamiques concernées.

La comparaison A - B montre que, dans l'éminence médiane externe, l'anti-enképhaline marque des fibres dont la distribution est analogue à celle des fibres somatostatinergiques. Les autres fibres fixant l'anti-enképhaline ne contiennent pas de somatostatine.
x 75.

BUS LILLE

P L A N C H E XXXV

Comparaison des réactions anti-enképhaline et anti-somatostatine dans l'éminence médiane (A à D) et dans le noyau hypothalamique périventriculaire (E à H) par utilisation de la méthode des marquages successifs. Les coupes traitées par l'anti-enképhaline (A, C, E et G) sont, après décoloration et élution, traitées à nouveau par l'anti somatostatine (B, D, F et H). Les animaux ont été traités à la colchicine. Fixation par perfusion au PAF. Cryostat Immunoperoxydase.

A à D : Eminence médiane. A et B - Lèvre dorsale chez un mâle (voir faible grossissement Pl. XL). C et D : portion caudale chez une femelle (voir faible grossissement Pl.XXXVIII). En A et B, les flèches désignent des terminaisons de la zone externe, réagissant aux deux immunsérums. Noter que le marquage anti-somatostatine est toujours plus fort que le marquage anti-enképhaline. Dans la zone interne, les terminaisons immunoréactives en A et C soulignent les contours de formations représentant vraisemblablement des prolongements gliaux. Ces fibres ne réagissent pas aux anti-somatostatine (B et D).

ri : récessus infundibulaire ; ptd : *pars tuberalis* dorsale ; la : lobe antérieur.

x 345.

E à H : Coupes frontales de l'hypothalamus au niveau du noyau périventriculaire.

E et F : chez cet animal (femelle) les flèches fines désignent des péricaryons réagissant aux deux immunsérums. Le marquage anti-enképhaline est toujours plus faible. En E, la flèche épaisse montre une cellule à enképhaline ne fixant pas les anti-somatostatine (F).

G et H : autre animal (femelle). Les péricaryons à somatostatine révélés en H ne semblent pas renfermer d'enképhaline. La flèche en G désigne une cellule à enképhaline ne réagissant par en H.

* : troisième ventricule

x 130.

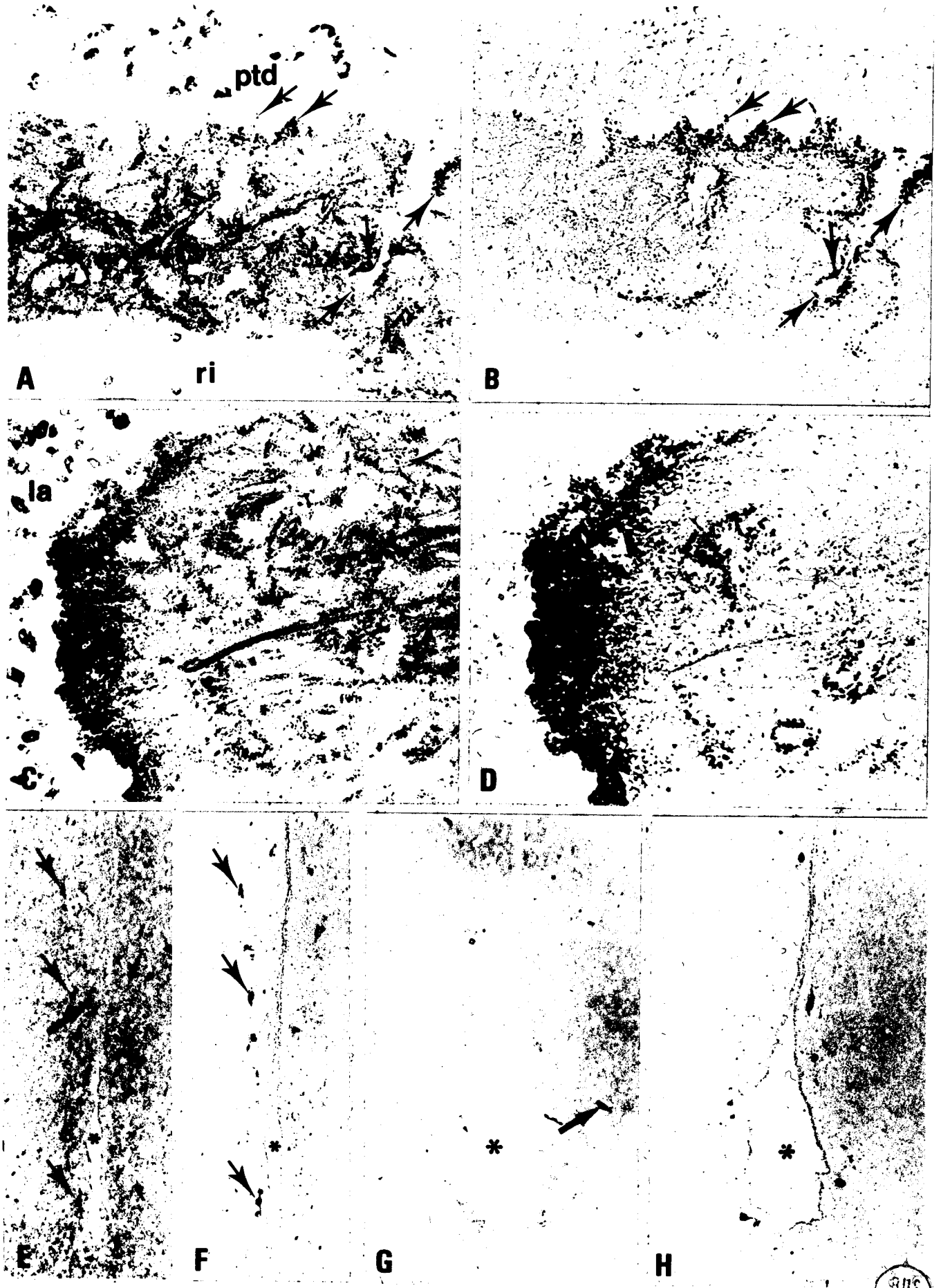

BUS LILLE

P L A N C H E XXXVI

A l'échelle ultrastructurale, marquages anti-enképhaline (sérum L) de terminaisons péricapillaires dans la zone externe de l'éminence médiane. Cobaye traité à la colchicine. Fixation par perfusion au PAF. Immunoperoxydase(méthode avant enrobage).

A : Les granules (flèches) sont immunoréactifs mais avec une intensité variable.

B : Terminaison nerveuse marquée dans laquelle aucun granule n'est visible. La réaction contraste les petites vésicules.

C : A un plus fort grossissement, le marquage apparaît sur les granules (G) sous forme de taches sombres. Les petites vésicules (SV) sont contrastées par le précipité de DAB.

D : Terminaison dans laquelle les petites vésicules paraissent entièrement marquées. Ce type de réaction est certainement en relation avec une mauvaise conservation du tissu.

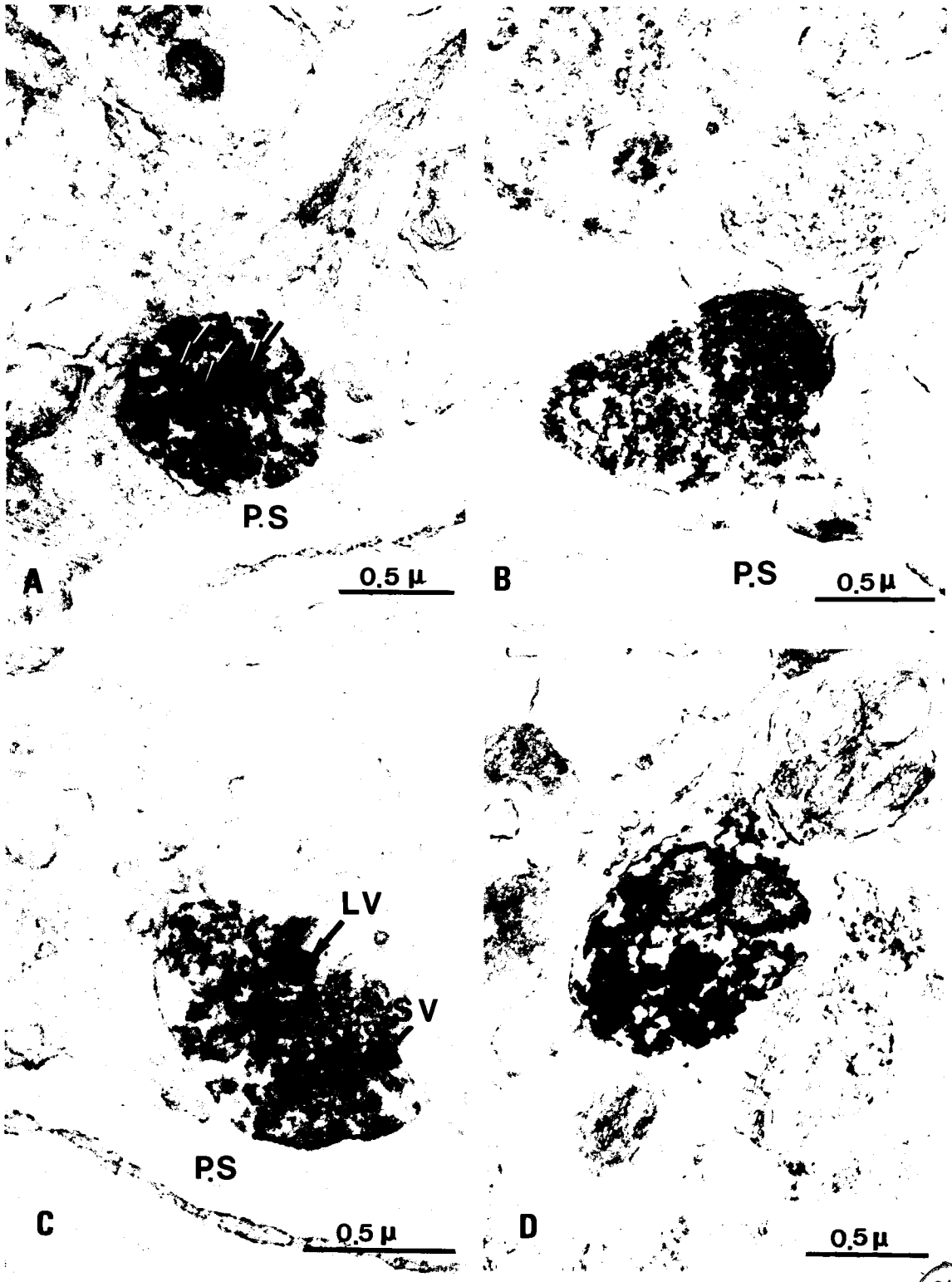

BUS LILLE

P L A N C H E XXXVII

A l'échelle ultrastructurale, marquages anti-enképhaline (sérum L) dans l'éminence médiane. Cobaye traité à la colchicine. Fixation par perfusion au PAF.

A et B : Zone interne de l'éminence médiane. Méthode immunocytologique avant enrobage.
A, section d'une fibre immunoréactive localisée au contact d'un prolongement épendymocytaire (Ep).
B, fibre immunoréactive située contre le corps cellulaire d'un épendymocyte (Ep).

C et D : Zone externe de l'éminence médiane. Méthode immunocytologique après enrobage (PAP).
C, terminaison nerveuse marquée par un anti-enképhaline (sérum M1). Les agrégats du complexe PAP sont uniquement localisés sur les granules réagissant dans leur ensemble.
B, sur une autre coupe, terminaison marquée par un anti-somatostatine. Tous les granules semblent aussi réagir.
La flèche désigne des granules plus petits et non immunoréactifs.

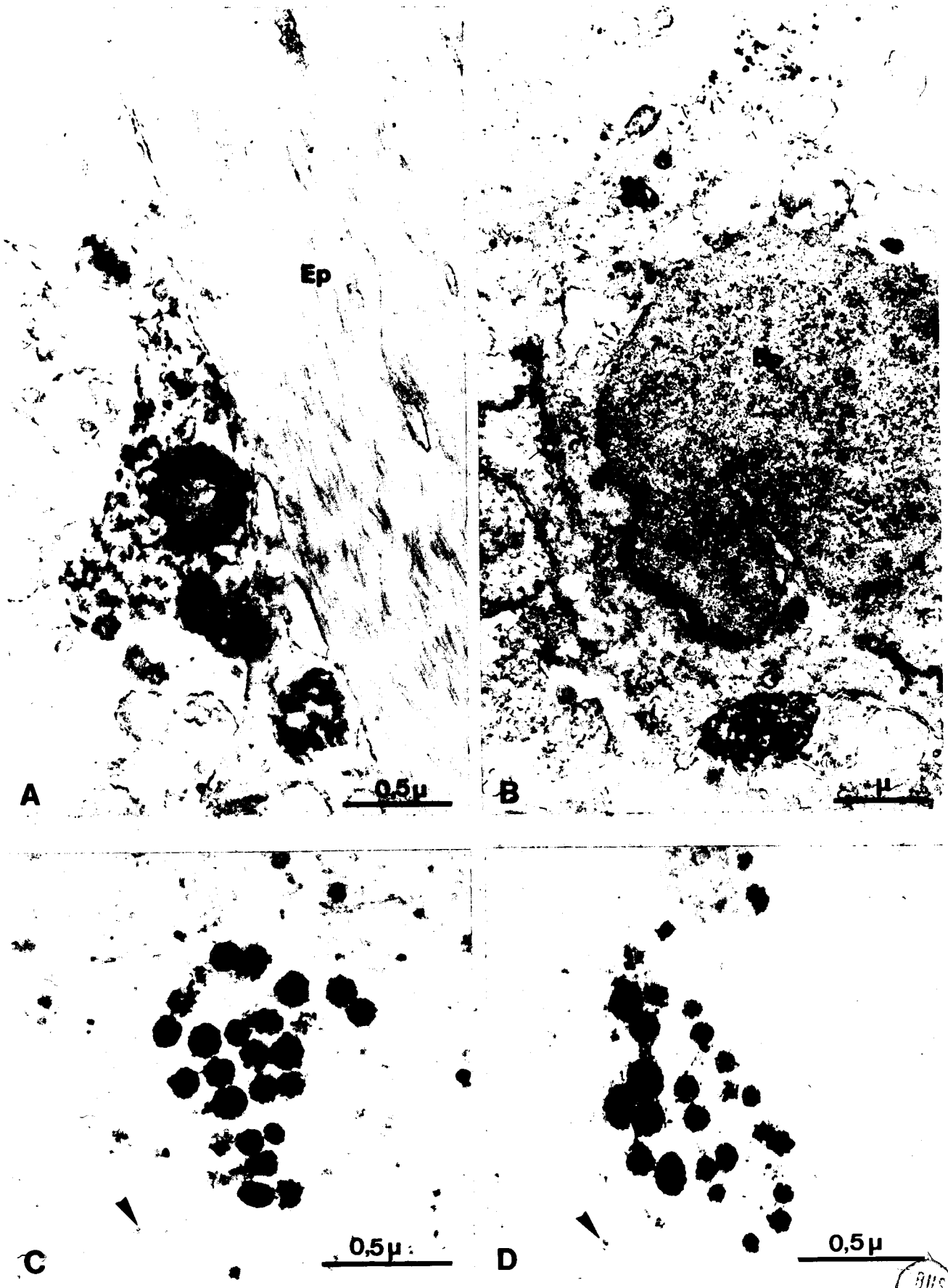

BUS LILLE

P L A N C H E XXXVIII

Aspects du marquage anti-enképhaline (sérum L) sur une coupe parasagittale dans l'hypothalamus basal. Cobaye femelle traité à la colchicine. Fixation par perfusion au PAF. Cryostat. Immunoperoxydase.

De nombreux péricaryons parvocellulaires réagissent dans le noyau ventromédian (nvm) et une forte concentration de fibres immunoréactives est observée dans le noyau arqué (na) et le noyau mamillaire médian (nmm). Dans l'éminence médiane, la zone encadrée est vue à un plus fort grossissement Pl. XXXV C.
Dans l'hypophyse, lobe antérieur (la) ; *pars tuberalis* dorsale (ptd) et ventrale (ptv), de nombreuses cellules réagissent (voir Pl. XIX).
★: cassure due à la congélation du tissu.
x 75.

BUS LILLE

P L A N C H E XXXIX

Comparaison des marquages anti-enképhaline et anti-somatostatine dans l'hypothalamus basal en coupe sagittale. Cobaye femelle traité à la colchicine. Fixation par perfusion au PAF. Cryostat. Immunoperoxydase.

A et B : Une coupe a été traitée par l'anti-enképhaline (sérum M1) en A, puis après décoloration et élution, par l'anti-somatostatine (B).

Dans l'éminence médiane, les résultats confirment ceux qui font l'objet des planches XXXII, XXXIII et XXXIV : les deux marquages présentent de remarquables analogies quand ils sont situés autour des vaisseaux du plexus porte, alors qu'autour du récessus infundibulaire (ri), les fibres à enképhaline (A) ne réagissent pas à l'anti-somatostatine (B).

De même, les nombreuses terminaisons immunoréactives observées en A, dans le noyau arqué (na) et le noyau mamillaire médian (nmm) ne contiennent pas de somatostatine (B).

En B, les fines fibres somatostatinergiques dans le noyau ventromédian (nvm) ne réagissaient pas en A. La flèche indique un péricaryon modérément marqué.

x 75.

BHS
LILLE

P L A N C H E XL

Marquage anti-enképhaline (sérum L) sur une coupe parasagittale et oblique de l'hypothalamus. Cobaye mâle traité à la colchicine. Fixation par perfusion au PAF. Cryostat. Immunoperoxydase.

A : Cette coupe qui n'est pas dans le plan vertical a l'avantage de montrer ensemble l'éminence médiane et le noyau magnocellulaire dorsal (nmd) alors que celui-ci occupe une position latérale.
Dans l'hypothalamus basal, on retrouve le marquage de péricaryons parvocellulaires dans le noyau ventromédian (nvm), de fibres et terminaisons dans le noyau arqué (na), le corps mamillaire (cm) et dans l'éminence médiane autour du récessus infundibulaire (ri). La région encadrée est vue à plus fort grossissement Pl. XXXV A. Des cellules réagissent également dans le lobe antérieur de l'hypophyse (la).
x 60.

B : Péricaryons immunoréactifs aux anti-enképhaline et formant le noyau magnocellulaire dorsal (sur une coupe voisine de A).
x 345.

2115 BAUR

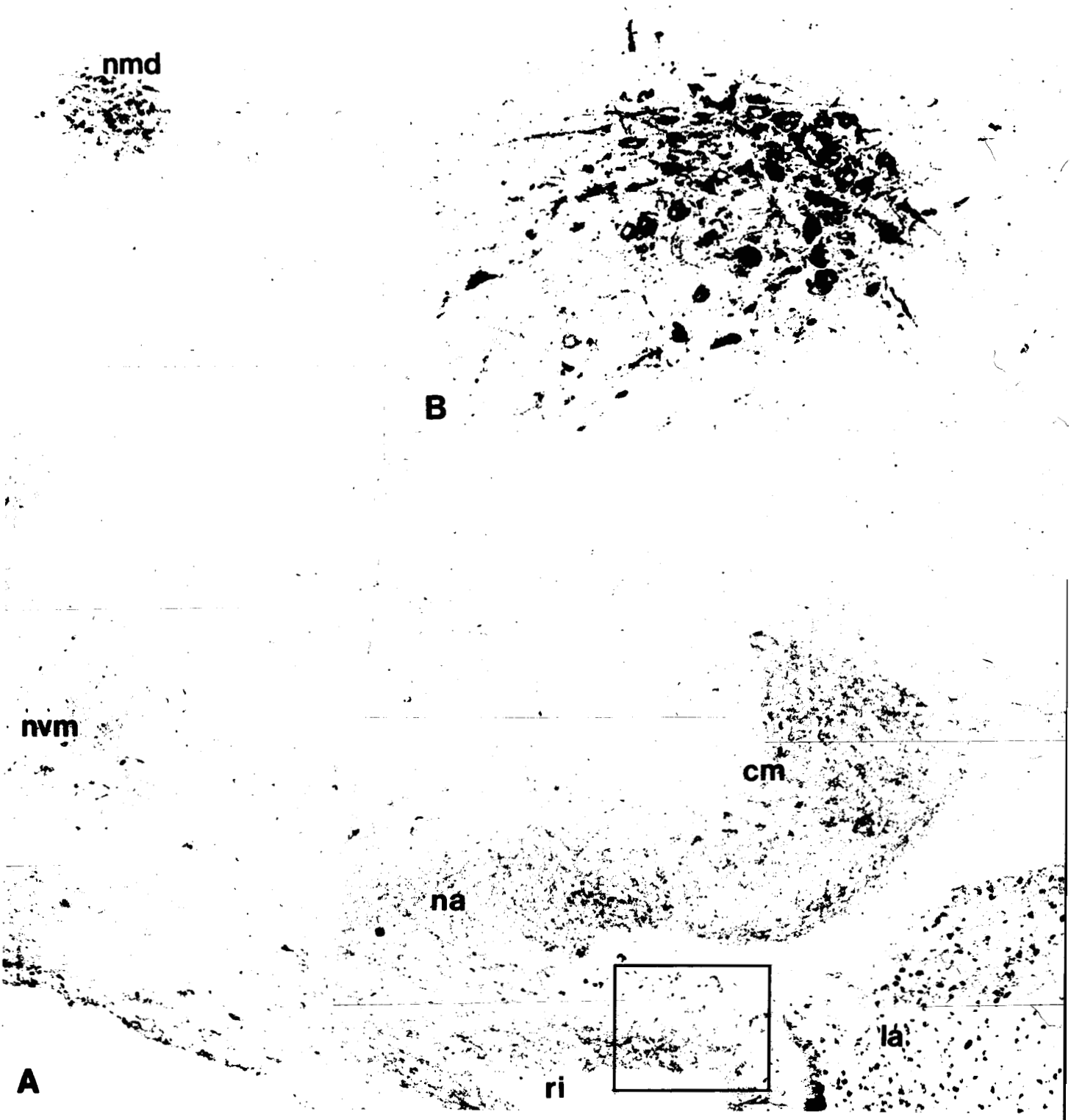

BUS LILLE

P L A N C H E XLI

Marquages anti-enképhaline dans l'hypothalamus médiobasal du Cobaye traité à la colchicine. Fixation par perfusion au PAF. Coupes sagittales au cryostat. Immunoperoxydase.

A : Structures ayant l'aspect de terminaisons, dans la portion prémamillaire du plancher du troisième ventricule (sérum M1). rp : récessus prémamillaire limité par les épendymocytes non marqués ; ptd : *pars tuberalis* dorsale.
x 345.

B : Péricaryons et fibres immunoréactifs dans le corps mamillaire (sérum L).
x 345.

C : Noyau arqué (sérum L). Noter que les terminaisons marquées sont nombreuses sous les cellules épendymaires délimitant le troisième ventricule (*). Les flèches désignent des structures dont la nature reste à déterminer (dendrites ou prolongements gliaux).
x 345.

D : Noyau arqué (sérum L). Le plan de coupe est parallèle à la surface du troisième ventricule (*). Les terminaisons immunoréactives sont très nombreuses autour de la portion proximale du prolongement des tanycytes.
x 345.

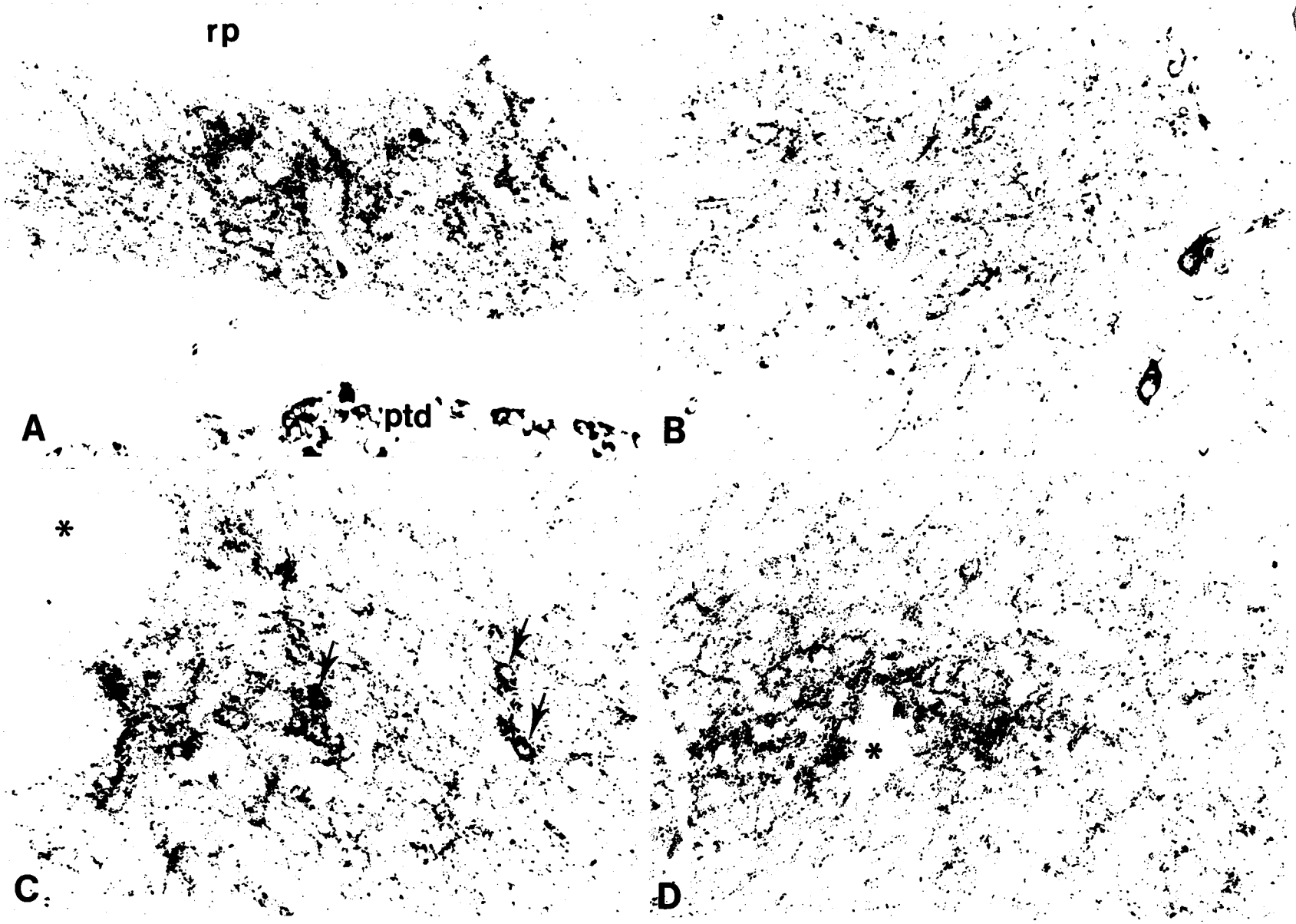

BUS LILLE

P L A N C H E XLII

Marquages anti-enképhaline dans le télencéphale du Cobaye traité par la colchicine. Matériel fixé par perfusion au PAF, coupé au cryostat selon le plan frontal. Immunoperoxydase. Sérum L.

A : Groupe de péricaryons fortement immunoréactifs dans le septum dorsal (voir fort grossissement en E).
* ventricule latéral.
x 60.

B et C :
En B, la coupe a été traitée par l'anti-enképhaline puis, après décoloration et élution, par l'anti-somatostatine (C). Les péricaryons du septum (s) et les terminaisons de la région du lit de la strie terminale (st) réagissant en B ne sont pas marqués en C, où trois péricaryons parvocellulaires (flèches) fixent l'anti-somatostatine.
cp : noyau caudé et putamen.
: ventricule latéral
x 60.

D : Fibres immunoréactives arrangées en deux groupes dans la partie latérale du lit de la strie terminale (cette disposition est également visible en B). La densité ou la taille des fibres (ou des terminaisons) varient d'un groupe à l'autre.
* : ventricule latéral (contralatéral, comparé à B).
x 345.

E : Neurones magnocellulaires du septum dorsolatéral. Les troncs dendritiques sont très visibles.
x 345.

F : Neurones parvocellulaires dans l'aire préoptique médiane.
x 345.

G : Aspect au faible grossissement des faisceaux de fibres immunoréactives dans le *globus pallidus*.
x 60.

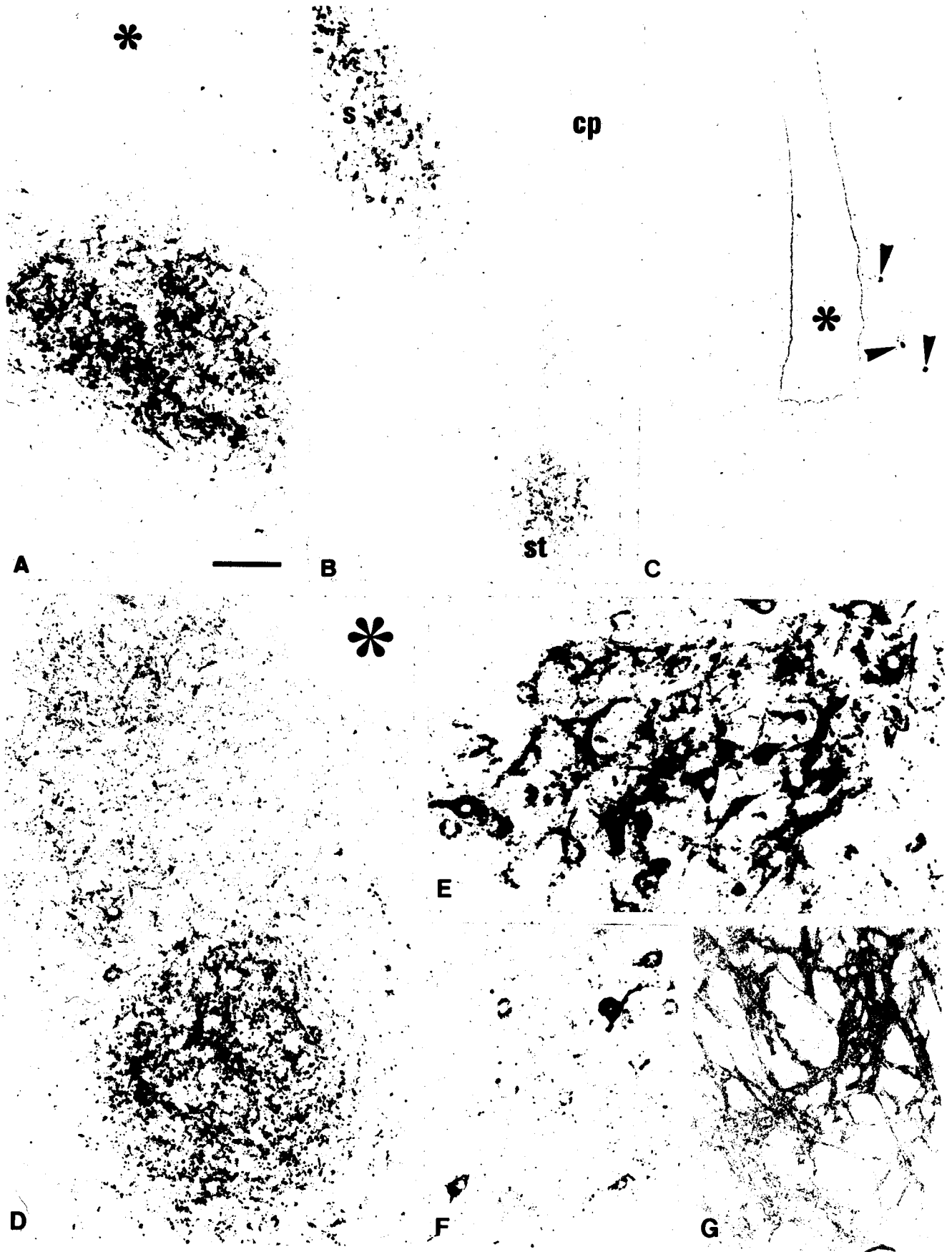

BUS LILLE